La main

Anatomie fonctionnelle et examen clinique

S.Carmès, C.Dumontier
Hôpital St Antoine
SOS mains
Paris

Plan de l'exposé

Anatomie fonctionnelle de la main

Squelette osseux

Squelette fibreux

Revêtement cutané

Examen analytique de la main

structures par structures

Tout semble inscrit dans nos lignes de la main ...

Le passé aussi bien que l'avenir, le chemin de la vie, les caractéristiques de l'esprit et aussi ceux du cœur, la chance et la malchance, la fin aussi ...

La main serait-elle marquée du signe des astres ?

Chiromancie vient du grec «CHEIR» = main
Premiers ouvrages apparus au 18ème siècle

Le désir de connaître l'avenir semble être à la base de la chiromancie

La chiromancie est possible parce que vous êtes représentés dans vos mains.

LA main

Privilège propre à l'homme ainsi qu'à quelques primates supérieurs

La main traduit l'évolution de l'espèce en permettant l'adaptation à une gestuelle de haute précision

LA main

Organe de la sensibilité, de la relation aux autres, de l'échange, symbole de beauté et de féminité, outil de l'art ...

La main fait parti d'une globalité propre à chaque individu

Autant dans sa forme que dans sa fonction

Autant dans sa présentation esthétique que dans son contexte culturel

La main représente l'individu

«La main est l'individu»

L'examen de la forme

Analyser la forme c'est déjà découvrir les caractères de l'individu

Leptosomique:
Doigts longs et fins

Athlétique:
Doigts plus épais
Main large

Pycnique:
Main courte et large
Doigts courts

1 - Le squelette osseux

Une architecture riche et complexe

Forme globale singulière
Plusieurs longueurs
Orientations variées

Une partie fixe /une partie mobile

⇨ Rôle fondamental pour la fonction

Squelette osseux « fixe »

* Les deux os de l'avant-bras
* La rangée distale des os du carpe
* Les 2 et 3èmes métacarpiens

Sur cette zone fixe :
Insertion des tendons du poignet
Sauf ECU +/- FCU: insertion sur le pisiforme.

Autre particularité: **double concavité** longitudinale et transversale

Composition de la main en forme d'arches

- 2 arches transversales : carpienne et métacarpienne
- 1 arche longitudinale

Les arches transversales

1- L'arche carpienne

Forte concavité palmaire

Comprend 2 rangées :

- Proximale : mobile / radius et à la rangée distale
- Distale : arche plus fixe, clé de voûte = Capitatum

Cohésion de l'ensemble grâce au rétinaculum antérieur du carpe

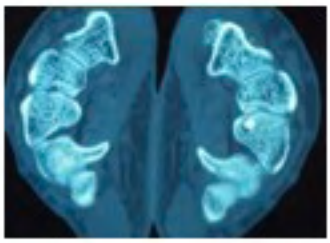

2- L'arche métacarpienne

Particularité: Mobilité +++ des métacarpiens périphériques

Grande capacité d'adaptation

- Déjection antérieure du pouce
- Aspect concave des métacarpiens longs
- Concavité mobile en dehors (pouce) et en dedans
  CM4 = 10° CM5= 30°

Les arches longitudinales

- Une Portion fixe carpo- métacarpienne
- Une Portion mobile : les doigts

Clé de voûte : articulations MP

Les arches digitales

Sont le fait de la concavité naturelle des doigts

- Cette concavité est liée à la forme des phalanges
- Clé de voûte constituée par la MP

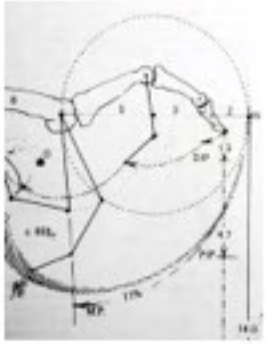

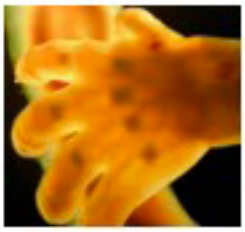

L'ensemble concoure à donner à la main une forme concave adaptée à la fonction

Le squelette osseux
Des proportions, une harmonie

A propos du nombre d'or ...

Il est la solution positive de l'équation
X2-X-1=0 Soit **1,618 .....**

C'est le rapport entre 2 longueurs tel que
(a+b)/a= a/b= Nbre d'Or

Ce nombre se retrouve un peu partout dans la nature et dans les créations des hommes, dès que l'esthétique semble vouloir s'approcher d'une certaine perfection

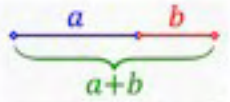

La proportion définie par a et b est dite d'extrême et de moyenne raison lorsque a est à b ce que a + b est à a, soit : lorsque (a+b)/a = a/b. Le rapport a / b est alors égal au nombre d'or.

Définition de la proportion d'or — Deux longueurs strictement positives *a* et *b* respectent la **proportion d'or** si et seulement si, le rapport de *a* sur *b* est égal au rapport de *a* + *b* sur *a* :

$$\frac{a}{b} = \frac{a+b}{a} \quad (1)$$

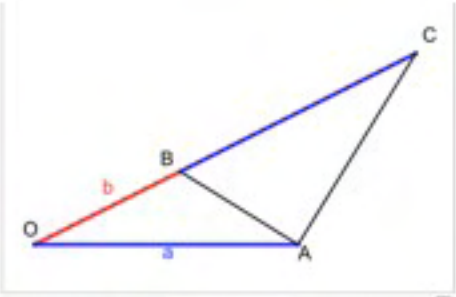

Les triangles *OAB* et *OCA* sont semblables si et seulement si les longueurs *a* et *b* respectent la proportion d'or.

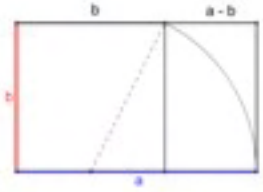

Rectangles d'or et divine proportion

Un étrange rapport qui a inspiré de nombreux architectes

- Ce sont les Grecs qui ont découvert les propriétés étranges de ce nombre. Il a aussitôt été utilisé en architecture en raison de ses qualités harmonieuses

- Phidias est chargé de décorer le Parthénon (447 av J.C) selon les proportions du nombre d'or

Hauteur/demi-base = nombre d'or

Largeur/hauteur = Nombre d'or

Ce nombre a beaucoup intéressé Léonardo Fibonnacci, mathématicien italien, (1170-1250) qui s'est illustré dans l'analyse du problème de la reproduction des lapins

1
1
2
3
5
8

Possédant au départ un couple de lapins, combien de couples obtient-on en 12 mois si chaque couple engendre tous les mois un nouveau couple à compter du 2ème mois de son existence ?

A l'origine de l'harmonie ... la nature

«La naissance de Vénus»
de Boticelli (1482)
La déesse temps recouvre Vénus d'un manteau.
Le format du tableau est un rectangle d'or, les personnages s'inscrivent sur les diagonales de rectangles d'or.

Van Gogh
La chambre de Vincent à Arles

Ecole de Léonardo Vinci

Mosaïque romaine,
IIIe siècle après J.C.

Guiard des Moulins, *Bible historiale* – Paris, début XVIème siècle
BNF, Manuscrits, Français 3F. 3v
«**Dieu a créé toutes choses selon le Nombre, le Poids, la Mesure**» cfr le livre de la sagesse de Salomon (XI, 20)

La main suit cette l'harmonie dictée par le nombre d'or

Rapport: segment proximal / segment distal = 1,61

C'est également le quotient de 2 nombres successifs de Fibonacci

Surtout vrai au 5ème doigt

C'est ce même rapport mathématique qui permet l'enroulement des doigts

Relation mathématique entre longueur et fonction (Série de Fibonacci)

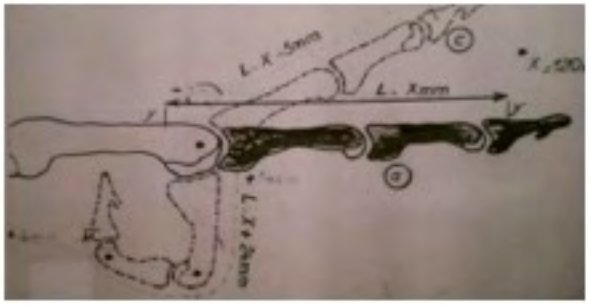

Dimension des os des doigts

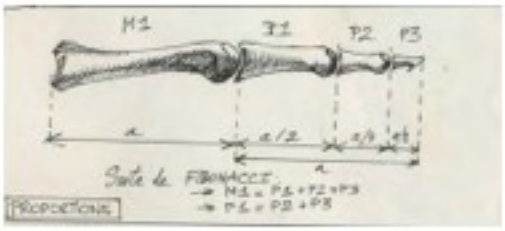

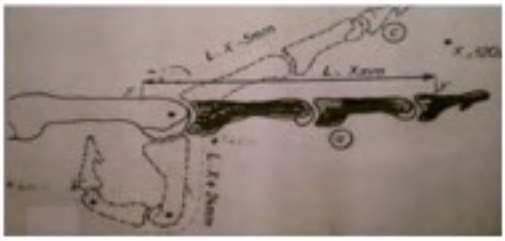

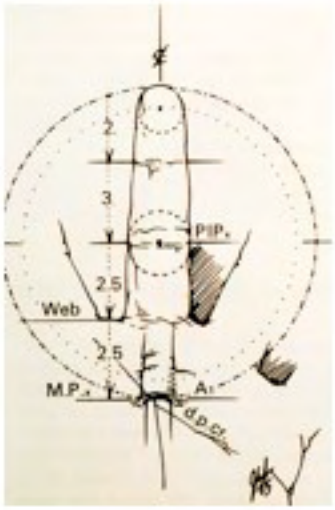

Dimensions et repères de la main

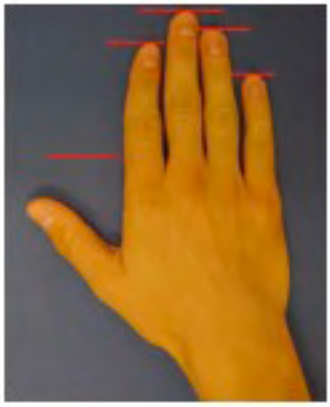

* Majeur: le plus long, **en extension**
* Annulaire: mi-P3 du III
* Index: repli proximal du III
* Auriculaire: IPD du IV
* Pouce: mi - P1 de l'index

1/L=45%

Majeur/L=48%

L poignet/l main=2/3

Rapports des doigts, de la main et du poignet

La rotation

- Les doigts convergent en flexion
- Divergent en extension
- Rotation favorisée par la forme des MP: concavité palmaire

Appréciation des troubles rotatoires en flexion

Troubles rotatoires

Fractures diaphysaires de métacarpiens

2 - Le squelette fibreux

- Renforce le squelette osseux
- Caractéristique: grande adaptabilité

- Constitué par :
  - Des aponévroses
  - Des formations ligamentaires
  - Des gaines fibreuses

L'ensemble est fixé sur le squelette osseux ou dans le derme

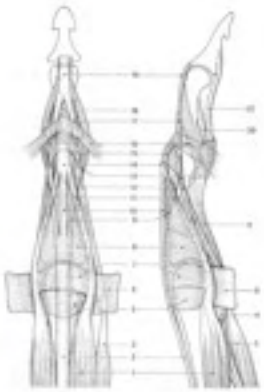

Fonctions du squelette fibreux

Multiples:

- Rôle de stabilisation
- Permet la fixation à la peau
- Rôle de contention des structures
- Rôle de cloisonnement
- Protection
- Coordination des mouvements

Stabilisation

Rôle de soutien unissant les segments osseux

⇨ stabilisation des arches

- Plaques palmaires : limitent l'hyper- extension des articulations digitales

- Ligament transverse profond inter- métacarpien

- Aponévrose dorsale profonde

Squelette fibreux des doigts

Faces palmaire et latérale

Ligament de Grayson
Ligament de Cleland
Ligament natatoire

⇨ Protection du pédicule et fixation à la peau

Squelette fibreux des doigts

Face dorsale:

- Ligament rétinaculaire (oblique et transverse)
- Ligament triangulaire

Rôle dans la stabilisation des tendons et dans la coordination des mouvements des doigts (test de Haines)

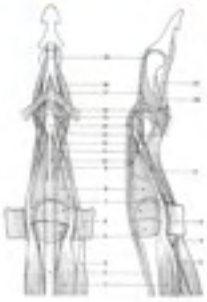

Anomalies du squelette fibreux

• Maladie de Dupuytren = maladie génétique affectant les aponévroses palmaires qui s'épaississent anormalement

* Maladies inflammatoires : Sclérodermie, PR ...
⇨ déformations pérennisées par l'atteinte de l'appareil fibreux

Squelette fibreux

Particularités anatomiques
et conséquences anatomo- pathologiques

Nombreux espaces de diffusion et de cloisonnement des parties molles

⇨ phlegmons, cellulites

Luxation de tendon extenseur

⇨ rupture des fibres sagittales

Lésions du squelette fibreux

Déformations liées à des lésions de l'appareil extenseur :

* Boutonnière
* Col-de-cygne

Raideur post-traumatique des doigts

Mallet finger: Evolution spontanée

- Rétraction proximale du tendon
- Constitution d'un cal tendineux «trop long»
- Rétraction proximale des bandelettes latérales: renforce l'action d'extension de la bandelette médiane sur l'IPP
- Facteur aggravant: tension sur le FCP majore flexion IPD

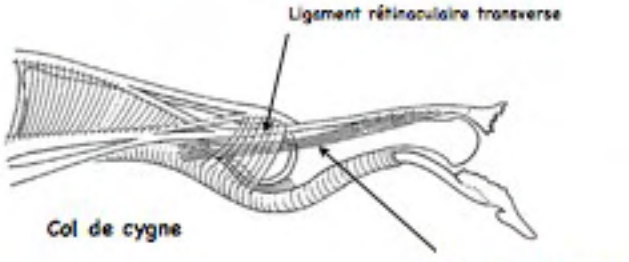

Le revêtement cutané

Importance physiologique +++
- Performances motrices et sensitives
- Rôle cosmétique

Rapport surface cutanée/volume le plus important du corps:

Main : 1 cm3 de tissu donne 2,5 cm2 de peau

Avant-bras : 1 cm 3 de tissu donne 0,5 cm2 de peau

Peau palmaire

Caractéristiques macroscopiques

* Système de plis cutanés
* Empreintes digitales : intérêt médico-légal au niveau de la pulpe, spécifique pour chaque individu

Peau palmaire

EPAISSE, SOLIDE, UTILE

- Fixée aux plans profonds → STABLE
  (Système de tractus fibreux)
- Fonctionnelle → prises
- Recouvre et protège le réseau artériel et les tissus nobles
- Richesse sensitive, finesse de la sensibilité pulpaire (sensibilité épicritique 2 à 4 mm)
- Absence de follicule pileux
- Glandes sudoripares en abondance
- De la même couleur chez tous les hommes

Peau palmaire : structure histologique

Epaisseur = 4 mm

Epiderme : 0,6 mm
Derme : 1,5 mm
Hypoderme : 2 mm

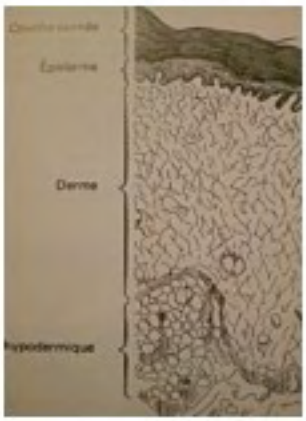

Peau palmaire : Particularités

* Structure papillaire
* Haute résistance mécanique +++
* Couche cornée > 0,5 mm - 2 mm
  - Renouvellement total en 20 jours, pas de squames visibles
  - Capacité d'hydratation ++++ Epaisseur, souplesse et solidité
* Annexes cutanées : Glandes sudoripares +++++
* Nombreuses terminaisons nerveuses : mécanorécepteurs à adaptation lente et rapide

Peau dorsale = peau esthétique

FINE, SOUPLE, FRAGILE

Recouvre et protège le réseau veineux

Peau dorsale

- N'adhère pas aux plans profonds
- Pas de cloisonnement au dos de la main
- Excès de peau en extension ce qui permet la flexion
- Grande élasticité
- Peau pigmentée
- Follicules pileux en abondance
- Absence de glande sudoripare

Peau dorsale : structure histologique

Epaisseur peau dorsale = 2 mm

Epiderme : 0,3 mm

Derme : 1 mm (pas de corpuscules de Meissner)

Hypoderme : 0,66 mm (pas de fixation aux structures profondes)

Particularités

Minceur relative du tégument dorsal → Extensibilité

Rapports lâches du derme avec les plans profonds → Déplacements

↓

Permet flexion complète des articulations digitales

Cloisonnement dorso- palmaire

Les revêtements cutanés dorsal et palmaire sont indépendants et autonomes

Amarrage net au niveau bord ulnaire de la paume et bords latéraux de doigts

Cette fixation profonde stabilise la peau, évite les déplacements en
« doigt de gant »

Unités fonctionnelles cutanées de la main

En dorsal : excès cutané en extension des IPP

En palmaire : 2 zones séparées par le pli d'opposition du pouce constituant l'axe oblique de la main

* Peau thénarienne mobile
* Peau hypo-thénarienne peu mobile
* Partie centrale de la paume : triangulaire, peau fixée, mal vascularisée

Repères cutanés

Et projection cutanée des structures anatomiques nobles sous-jacentes

Unités phalangiennes

Séparées par les plis de flexion des doigts

Téguments palmaires des phalanges distales hautement spécialisés = les pulpes

Richesse en terminaisons sensitives
Rôle mécanique important pour la préhension

Tissu sous-cutané épais, malléable, formé de tissu cellulo-graisseux divisé par des cloisons fibreuses ——→ logettes.

Rôle de ces cloisons : union intime derme - périoste
Limitent les mouvements de glissement de la peau

Incisions cutanées

En zones relativement peu mobiles pour éviter les cicatrices hypertrophiques, rétractiles

Incisions aux limites des unités fonctionnelles cutanées ou de leurs subdivisions

Ne jamais couper perpendiculairement les plis de flexion

Le vieillissement cutané des mains

Au-delà de 40 ans on, perd 3% de l'épaisseur cutanée tous les ans.
Les mains trahissent l'âge ....

Au delà de 40 ans la main vieillit
et perd 3% de son épaisseur cutanée
chaque année

Vieillissement des mains

* Perte de volume (atrophie musculaire, surtout des muscles inter- osseux)
* Visibilité accrue du réseau veineux
* Apparition de tâches d'hyper- pigmentation cutanée

Examen analytique de la main
Examiner la fonction de la main

- Organe de fonction
- Organe d'information

Donne au membre supérieur son importance
et sa singularité

La main organe d'information et d'action

L'homonculus de Penfield

La place qu'occupe la main dans notre cerveau

Circonvolution frontale ascendante du cortex cérébral (Aire N° 4)

peuplée de grandes cellules = neurones pyramidaux

point de départ des axones qui constituent la voie pyramidale

Sur l'ensemble de la surface de cette aire : représentation du corps humain

Somatotopie fonctionnelle (un stimuli de la zone entraîne un mouvement de la région correspondante du corps qui a été stimulée)

Surface d'autant plus grande que la partie du corps considérée est plus complexe au niveau de sa motricité

Sensibilité de la main

Organe du toucher
2/3 des fibres nerveuses y sont sensitives

Appréciation globale de la main et de ses fonctions

Mesures objectives :

Mesure de la force

Mesure de la fonction (Jebsen's test, Caroll, 400 points, ...)

Mesures subjectives : Questionnaires de gestes de la vie quotidienne :

DASH, autres questionnaires

Mesure de la force

Matériel :
- Dynamomètre de poigne de la main (Jamar)
- Dynamomètre de force de pincement (Pinch test)

- Soit 5 tests successifs du même côté, soit 3 mesures alternées dte/gche avec poignet en rectitude
  → Notion de fatigue

Force musculaire de la femme = 30 à 50% de la force de l'homme

Diminution force après 40 ans chez la femme et 50 ans chez l'homme

Une fonction « correcte « de la main requiert une réception sensitive et une commande motrice correctes

- Nécessité d'un examen global
- De l'ensemble du membre supérieur
- Voire de l'ensemble de la statique du corps

Une bonne fonction de la main requiert un organe anatomiquement complet

Valeur fonctionnelle inégale des doigts

- Barème des accidents de travail

Le pouce représente 15 à 20% de la fonctionnalité, l'annulaire 7%

- Rôle inégal et variable dans les différentes prises

Examen analytique de la main

- Structures osseuses et articulaires
- Structures fibreuses
- Revêtement cutané
- Structures articulaires
- Tendons
- Nerfs
- Vaisseaux

Examen des articulations

- Examen de la mobilité
- Recherche de laxité pathologique

• Critères de Beighton-Horam = laxité générale

- Récurvatum des genoux`
- Possibilité de poser les mains à plat au sol jambes tendues
- Récurvatum des coudes > 15°
- Possibilité de placer le pouce parallèlement à l'avant-bras
- Hyper-extension des MP (En particulier MP 5 > 90°)

• Laxité physiologique : peut être une gène

20% des musiciens sont laxes

Versus 4 à 5% dans la population générale

Corrélation douleur et Laxité

PAGANINI avait un Sd de Marfan

Tendons fléchisseurs des doigts

* FPL (Flexor pollicis longus)
* FDP (Flexor digitorum profundus)

  Fléchit P3 sur P2 puis le doigt sur la main
* FDS (Flexor digitorum superficialis)

  Fléchit P2 sur P1, puis le doigt sur la main

• La gaine synoviale

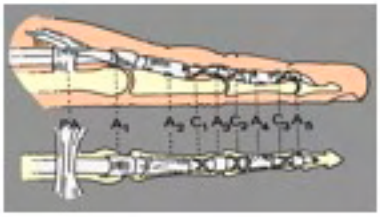

Terminaison du FDP sur P3

Le plus souvent sous forme de 2 bandelettes réunies
Se rend aux 4 derniers doigts

Chaque tendon s'engage dans le canal digital à la face profonde du FDS et s'insère sur la base de P3

Terminaison FDS sur P2

Le tendon se divise en 2 languettes qui contournent les bords latéraux du fléchisseur profond

Au niveau de l'IPP les languettes s'unissent en arrière du profond et échangent quelques fibres = le **« Chiasma de camper »**, avant de diverger à nouveau

Insertion sur la moitié proximale de P2 des doigts longs

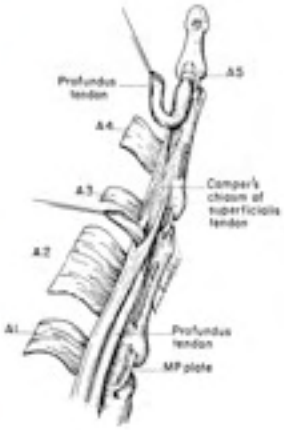

Examen du FDP

- Maintenir l'IPP en extension et demander une flexion de P3
- Porter le poignet et la MP en extension pour sensibiliser le test

Examen du FDS des III et IV

- Bloquer les doigts adjacents en extension pour bloquer l'action du FDP

- Demander une flexion du doigt testé

- Test de la phalange molle : signifie que le FDP est bien détendu et que le profond n'exerce pas son action

Examen du FDS du V

Autres doigts en extension, demander une flexion du doigt testé

Si non possible : relâcher l'extension du IV → Adhérence FCS des IV et V

Parfois absence de FCS du V

Examen FCS du II

* Testing identique par rapport aux III et IV permet dans 90% des cas d'obtenir la réponse

* Parfois FCP indépendant → Aspect de pseudo-boutonnière ou de pseudo-Mallet

Examen du Palmaris longus

Absent chez 15% de la population
2% des amérindiens
40% des égyptiens

Tendon accessoire

Peut-être utilisé pour ligamentoplastie (intervention de Eaton et Littler dans la Rhizarthrose par exemple)

Variations anatomiques

Syndrome de LINBURG - COMSTOCK =

- Anastomose entre FPL et FCP du II
- Chez 30% de la population
- Rarement symptomatique

Pathologie des fléchisseurs

Syndrome de PARKES =
Correspond à un allongement du FDP

- Greffe tendineuse trop longue
- Rupture FCP

Syndrome du quadrige

- Décrit par VERDAN (1960)

- Lorsqu'un FDP est fixe blocage des autres FDP

Gaine des tendons fléchisseurs

* Les tendons sont inclus dans une gaine synoviale
* Renforcements de la gaine = POULIES
  - Poulies cruciformes : rôle nutritif
  - Poulies annulaires : rôle mécanique

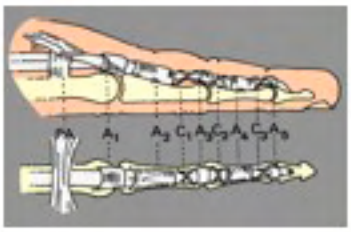

Gaines à la main
Variations anatomiques

71,4 % des cas : communication gaine des I et V

17,4 % : gaine du pouce isolée

3,5% des cas : communication gaine des I,II et V

Implication directe : diffusion d'une infection → Phlegmons à bascule

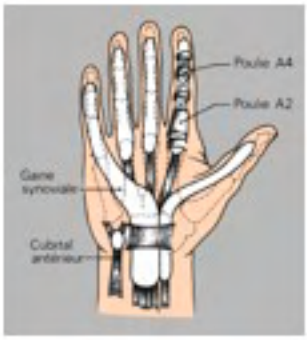

Examen de la gaine des fléchisseurs

1 - RECHERCHE SIGNES DE SYNOVITE

* Visible et/ou palpable
  → Palpation proximale des gaines radiale et ulnaire

* Déficit de flexion active

* Phlegmon à bascule

* Tableau de canal carpien aigü

Synovite infectieuse
Les 4 signes cardinaux de Kanavel

* Doigt en légère flexion
* Oedème global du doigt
* Douleur ↗ par la mise en extension (signe le plus reproductible)

* Douleur à la pression du cul-de-sac proximal de la gaine ++++ (signe précoce)

Aspect de synovite

Synovite stade I
- Liquide séreux/louche
- Pas de synovite (hyper-hémie)
- Lavage de proximal vers distal

Synovite stade II
- Liquide purulent
- Synovite inflammatoire
- Nécessite synovectomie élargie
- Fermeture lâche

Examen de la gaine des fléchisseurs

2 - RECHERCHE D'UNE LESION TRAUMATIQUE

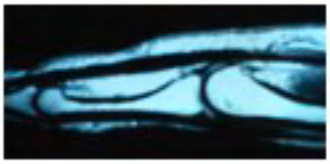

++ + Chez le grimpeur

- Saillie des tendons en flexion
- Douleur à la flexion contrariée

Lésions de l'appareil extenseur

Pathologie et lésions :

PLAIES

* Fréquentes +++
* « Toute plaie dorsale de la main est une plaie de l'appareil extenseur jusqu'à preuve du contraire »

- Tendinites et téno- synovites plus rarement
- Ruptures traumatiques

Lésions de l'appareil extenseur

TENDINITES ET TENO-SYNOVITES

Douleur à la mise en tension passive
Douleur au mouvement contrarié

Inflammation locale
Perçue cliniquement

Intérêt de l'échographie +++
Parfois : IRM

Lésions de l'appareil extenseur

RUPTURES SOUS - CUTANEES

Au niveau de l'IPD :
Doigt en maillet
ou Mallet Finger

Mallet finger « osseux » si fragment osseux arraché

Apprécier le degrés de sub- luxation antérieure et la qualité de la réduction obtenue avec l'attelle

Lésions de l'appareil extenseur

Au niveau de l'IPP
« BOUTONNIERE »

Diagnostic difficile :
- Perte de l'extension active
- Test à la xylocaïne
- Test d'Elson

Examen clinique de l'appareil extenseur des doigts selon Riordan

MP à 0°, extension passive, maintenir la position
Si + Bandelettes latérales intactes
Si - Bandelette centrale rompue et bandelettes latérales luxées

Examen clinique de l'appareil extenseur des doigts selon Riordan

MP 0°, IPP 90°,
extension active :

+ Bandelette centrale intacte
- Bandelette centrale rompue

MP 0°, IPP 40°, flexion- extension active IPD :

+ Au moins une bandelette latérale est intacte
- Bandelettes latérales rompue

Lésions de l'appareil extenseur

RUPTURE DES FIBRES SAGITTALES AU DOS DE LA MP

Connexions inter-tendineuses
Issues du ligt inter-métacarpien
Stabilisent le tendon extenseur
au dos de la MP
dans les mouvements de flexion +++
= Véritable nœud fibreux stabilisateur de l'arche
de la main
Rupture → luxation des extenseurs en flexion
Douleurs à la palpation et ecchymose

Lésions de l'appareil extenseur

RUPTURE DES FIBRES SAGITTALES
AU DOS DE LA MP

savoir y penser ++++
Examen comparatif
parfois luxations des
extenseurs physiologique,
généralement bilatérale.

Examen des tendons extenseurs au poignet

6 compartiments
12 tendons extenseurs

Examen des tendons extenseurs au poignet

Ruptures par attrition ou frottement

Rupture EPL :
- sur tubercule de Lister
- sur vis suite fracture

Rupture EDM :
- sur la RUD
- contexte : PR arthrose ...

Examen vasculaire de la main
Anatomie et palpation des artères

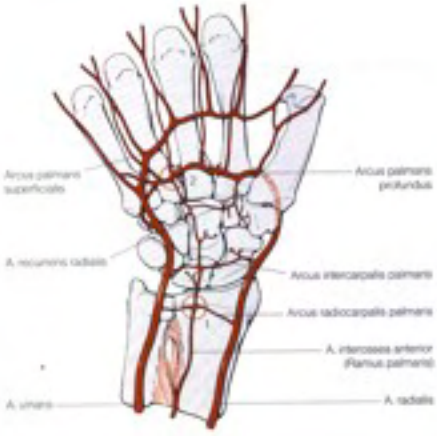

Examen vasculaire de la main
Anatomie des vaisseaux du pouce

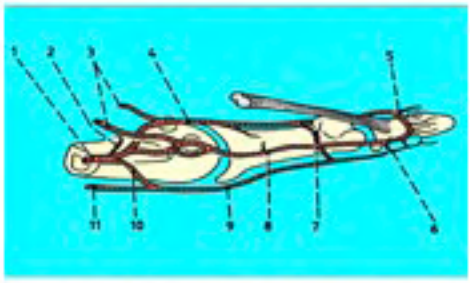

Particularité : 1 artère médiane en regard du 1er métacarpien = Artère Pollicis Princeps
Se divise secondairement
Artère radiale souvent mince et insuffisante

Examen vasculaire de la main
Anatomie des vaisseaux des doigts

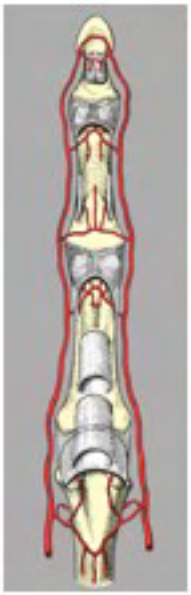

Examen vasculaire de la main
Vascularisation sous-cutanée

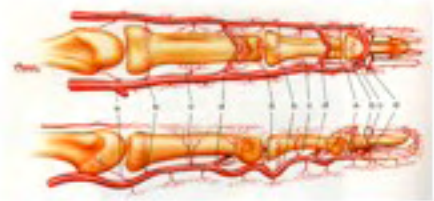

Artères individualisables
Réseau dermique très riche

Possibilité de lambeaux en îlots ou au hasard

Examen vasculaire de la main

« MAIN VASCULAIRE »

Chaleur et coloration cutanée
Pouls capillaire
Trophicité des doigts

Examen vasculaire de la main

TEST D'ALLEN

= compression simultanée
des artères radiale et ulnaire
au poignet
Puis relâchement d'un côté
Normalement : recoloration
main < 5 sec

Vérifie PERMEABILITE
ARCADE PALMAIRE

Examen vasculaire de la main

Palpation d'une masse battante
Perception d'un Thrill
Découverte d'une thrombose

Examen des nerfs de la main

- Trophicité cutanée
- Sensibilité
- Motricité
- Signes d'examen particuliers aux compressions nerveuses

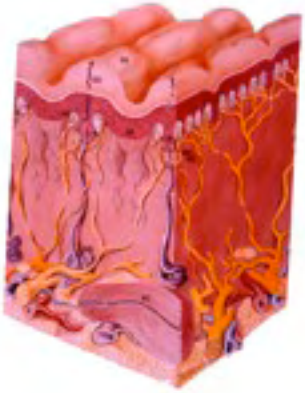

Examen des nerfs de la main
Trophicité cutanée

* Etat des phanères : structure, épaisseur et pousse unguéale, état de la pilosité dorsale
* Etat du dermatoglyphe
* Etat des pulpes : volume, tension
* Sudation : troubles vaso- moteurs du syndrome algo- dystrophique

L'examen doit être comparatif et bilatérale

Examen des nerfs de la main
Sensibilité

* Topognosie : capacité à localiser les sensations perçues à la surface de la peau
* Sensibilité dite de protection : thermique, tactile, à la douleur
* Sensibilité discriminative
  mTPT (Dellon), sTPT (Weber)
  Von Frey, Semmes-Wenstein

Examen des nerfs de la main
Sensibilité

Test de Weber



ou test de discrimination statique de deux points

Valeurs les plus faible à la pulpe : 2 à 4 mm

Augmentée si peau épaissie, parfois jusqu'à 6 mm

Examen des nerfs de la main
Sensibilité

Valeurs normales de discrimination

Pulpe : 2 - 4 mm
Base doigt : 3 - 5 mm (Zone II palmaire)
Paume : 5 - 8 mm
En dorsal : 8 - 10 mm

Examen de la motricité de la main

* Trophicité musculaire

* Echelle BMC de Highet

- Examen non adapté aux muscles intrinsèques
  Pas de testing fin

Examen de la motricité de la main
Paralysie du médian au poignet

Testing moteur :
opposition du pouce

Teste préférentiellement
l'abductor pollicis

Troubles trophiques
peuvent être associées

Examen de la motricité de la main
Paralysie ou section ulnaire au poignet

Paralysie des hypothénariens

* Signe de Mummenthaler
= perte du pli au bord ulnaire
de la main.
* Signe de Wartenberg
= abduction permanente du V)

Examen de la motricité de la main
Paralysie ou section ulnaire au poignet

* Paralysie des interosseux

- Manœuvre d'Egawa
- Signe de la griffe,
- Manœuvre de bouvier

Examen de la motricité de la main
Paralysie ou section ulnaire au poignet

- Colonne du pouce

* Signe de Jeanne
* Signe de Froment

Conclusion

- Richesse de l'examen clinique
- Il peut être très complet
- Importance des connaissances en anatomie, pré-requis pour un examen de qualité