Arthroscopie du coude: principales indications

Christian Dumontier

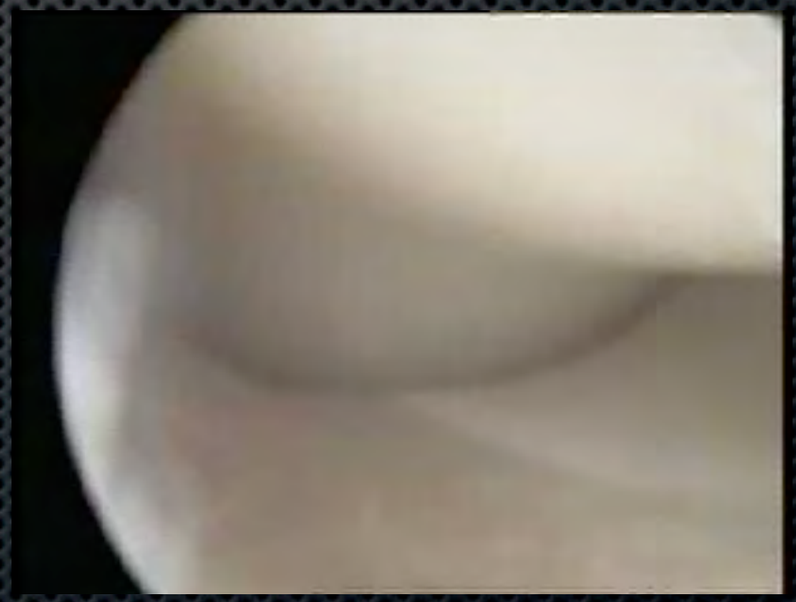

L'arthroscopie du coude a mauvaise réputation

- Articulation serrée et congruente
- La mobilisation ou la traction du coude n'améliorent pas la vision
- Risque de lésions des surfaces cartilagineuses
- Arthroscopie risquée: jusqu'à 14% de complications ont été décrites

≈ 1 % des arthroscopies

Le matériel

- Une aiguille (Tuouy)
- Un “écarteur” de Freer

Très peu d'indications diagnostiques

- **<u>L'examen clinique</u>**
  - www.maitrise-orthop.com
- **<u>Les techniques d'imagerie</u>**
  - sont plus faciles, plus sûres et très performantes

Contre-indications +++

- ✓ Ankylose du coude
- ✓ Antécédents chirurgicaux, surtout si il y a eu une modification du trajet des structures anatomiques +++
- ✓ Algodystrophie
- ✓ Instabilité du nerf ulnaire (Childress)

Indications thérapeutiques (classiques)

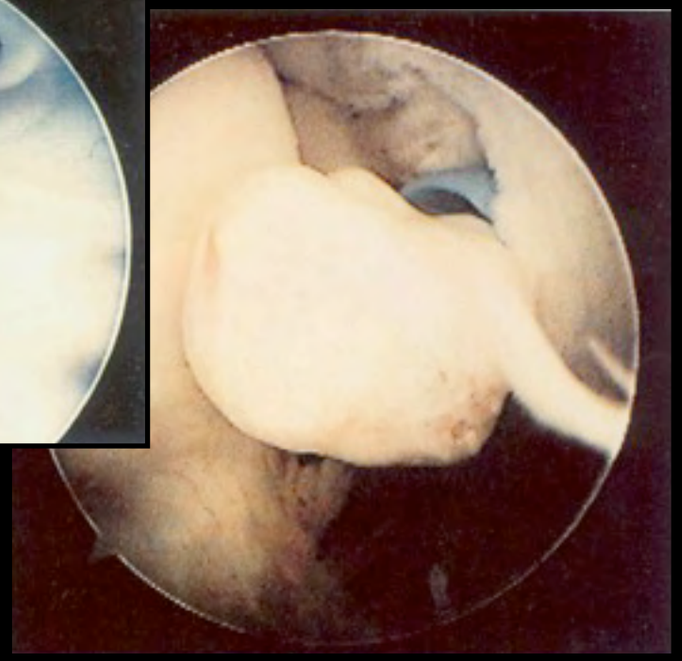

- ✓ Corps étrangers, plica
- ✓ Osteochondritis dissecans
- ✓ Synovite
- ✓ Débridement des ostéophytes olécraniens (valgus overload injuries)
- ✓ Arthrite septique

Indications thérapeutiques (récentes)

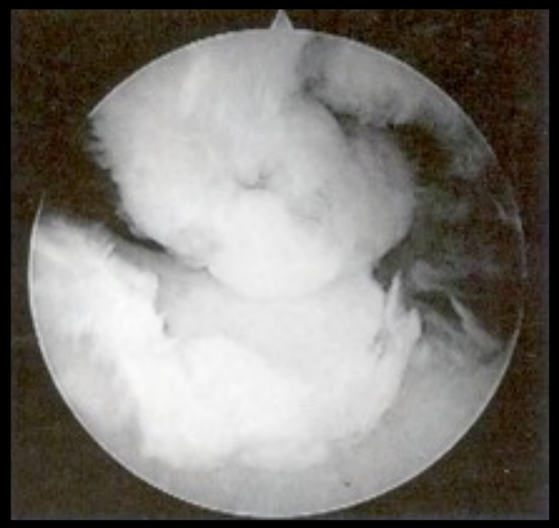

- ✓ L'arthrose du coude
- ✓ Les raideurs du coude
- ✓ Les fractures de la tête radiale, de la coronoïde, du capitellum
- ✓ Les instabilités du coude
- ✓ Hygroma
- ✓ Tennis elbow

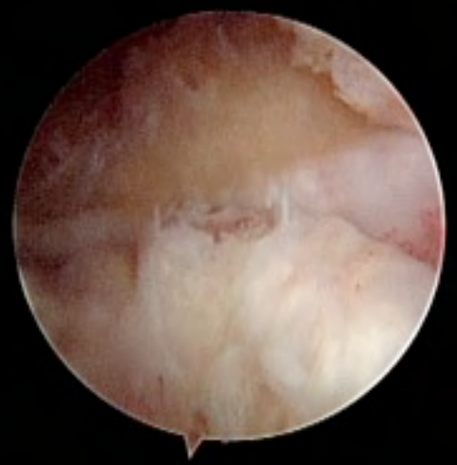

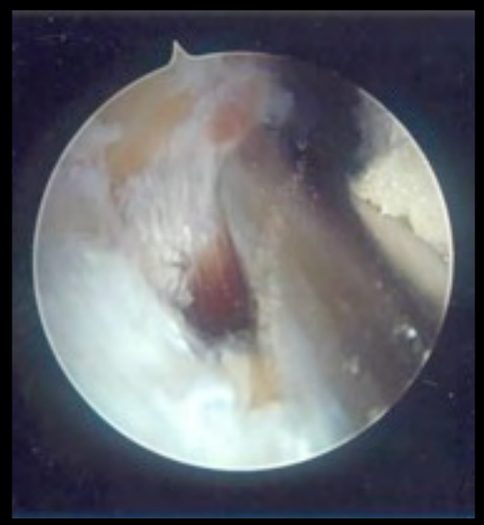

473 arthroscopies sur 18 ans (Mayo Clinic)

✓ Ablation de corps étrangers	144
✓ Synovectomie	184
✓ Débridements / arthrolyses	180
✓ Ablation d'ostéophytes	164
✓ Arthrolyses (gestes capsulaires)	73

En fait

- Toutes les pathologies du coude peuvent nécessiter et/ou être traitées sous arthroscopie (potentiellement)
- Connaître les indications possibles
- Savoir si on sait/peut le faire

Débridement arthoscopique du coude

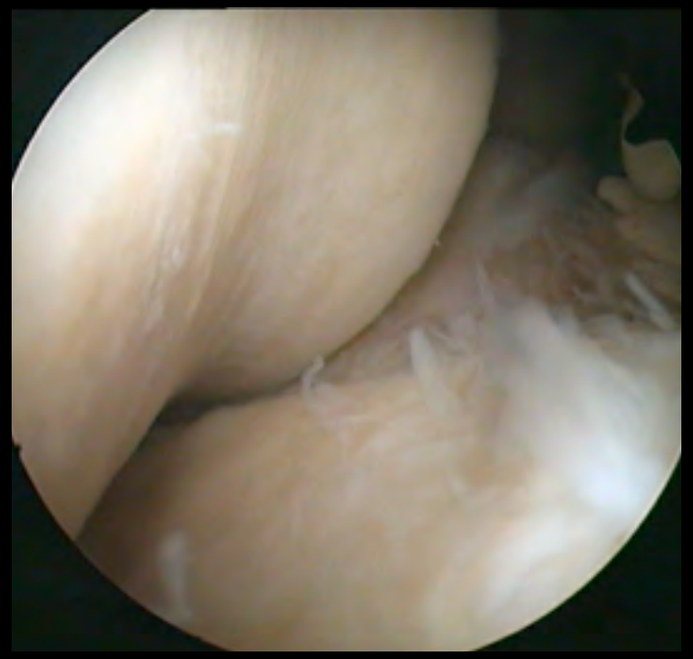



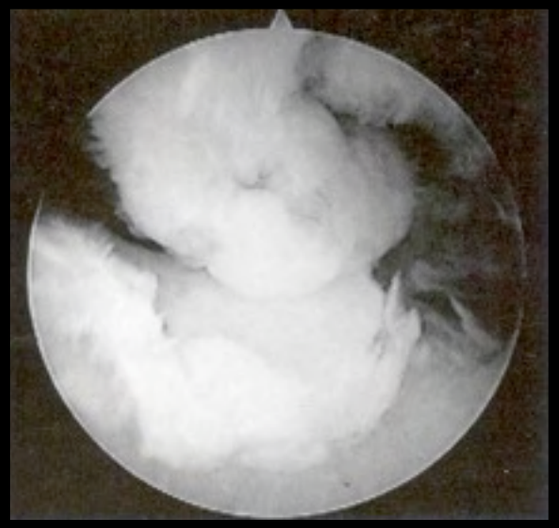

- Ablation de corps étrangers
- Ostéophytectomie des arthroses débutantes
- TTT arthrose + raideur
  - Toutes les limitations de la raideur, quelle qu'en soit la cause (PR, ostéochondromatose,...)
  - Sur une articulation non portante, la raideur prédomine sur la douleur

Les corps étrangers

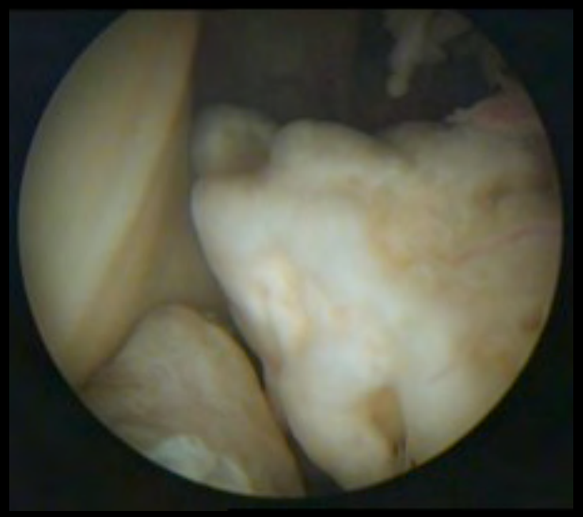

- Meilleure indication au début
- Intérêt diagnostic et thérapeutique (16% des CE étaient méconnus par le bilan pré-op)
- Technique = celle des CE

90% de bons résultats quand la lésion est isolée

- ✓ O 'Driscoll (1992) 23 cas
- ✓ Ogilvie-Harris (1993) 34 cas
- ✓ SFA (1995) 78 cas
- ✓ Leissing (1997) 16 cas

Les résultats dépendent du degré d'arthrose associé

- ✓ Indolence 85%;
- ✓ Disparition du blocage 92%,
- ✓ Disparition de l'épanchement 75%
- ✓ Mais 30% se plaignaient toujours d'une crépitation,

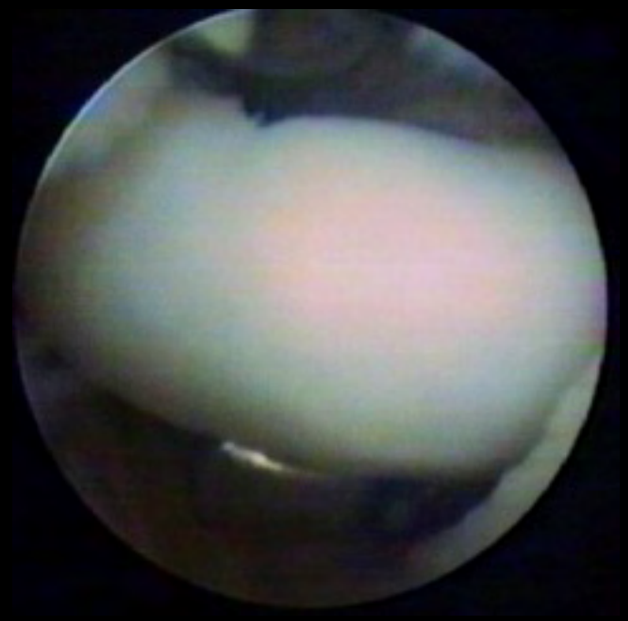

A part: l'ostéochondrite

- Associer à l'ablation du CE un geste sur la cavité ?
- 80 % des athlètes reprennent au même niveau
- Le gain sur la mobilité est de 10 à 20°

L'ostéochondrite disséquante

- ✓ Classification arthroscopique
  - stade 1: Chondromalacie
  - Stade 2: Fissuration superficielle
  - Stade 3: Exposition osseuse, fragment encore attaché
  - Stade 4: Fragment osseux mobile,
  - Stade 5: Corps étranger

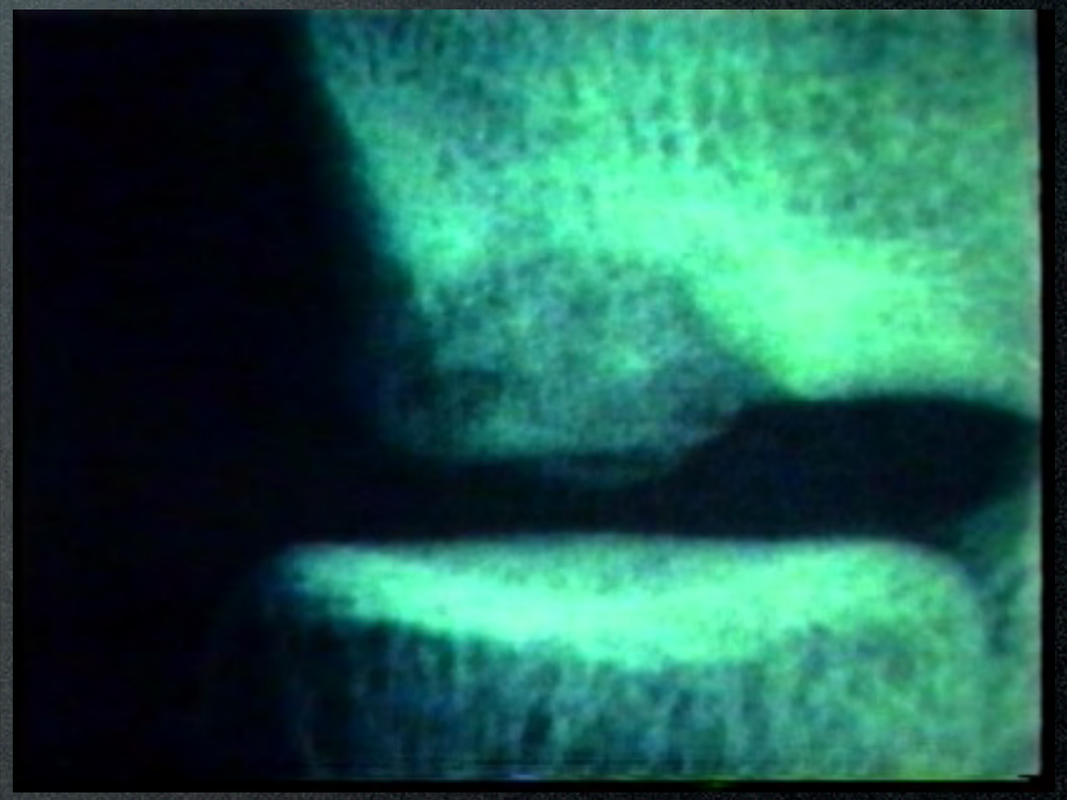

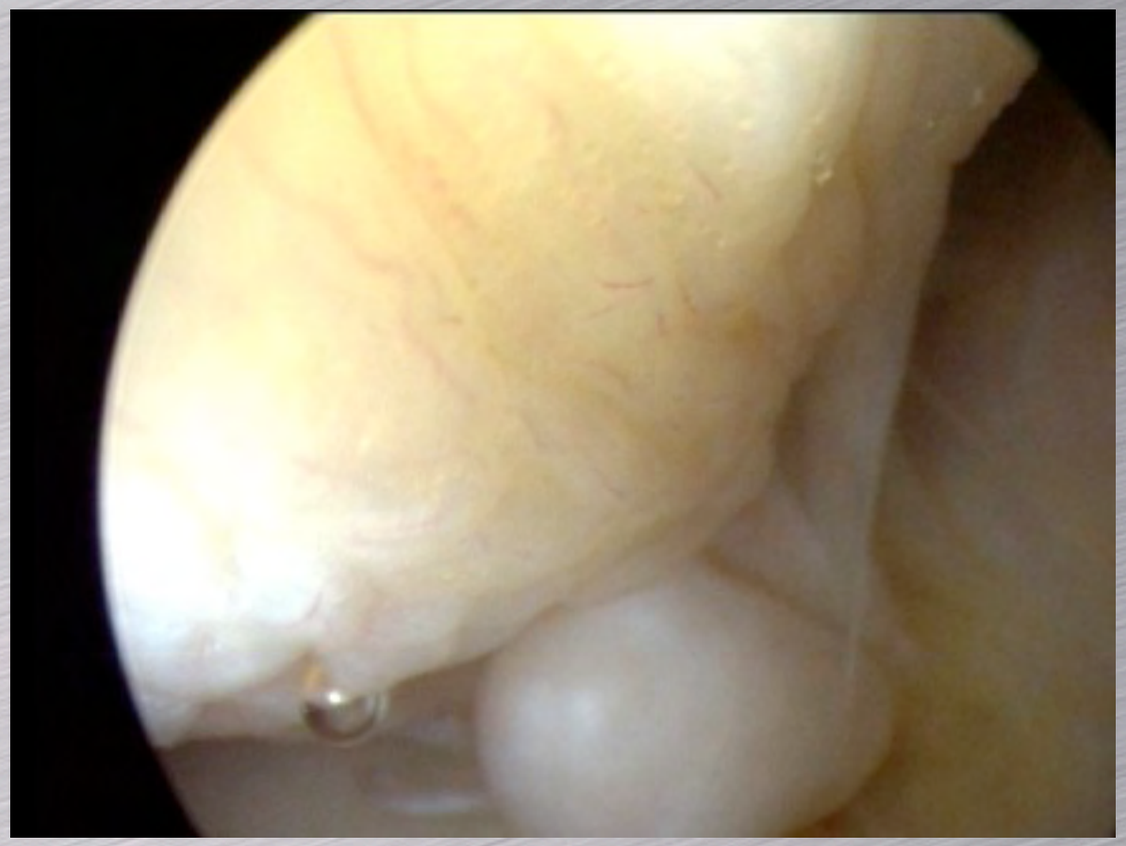

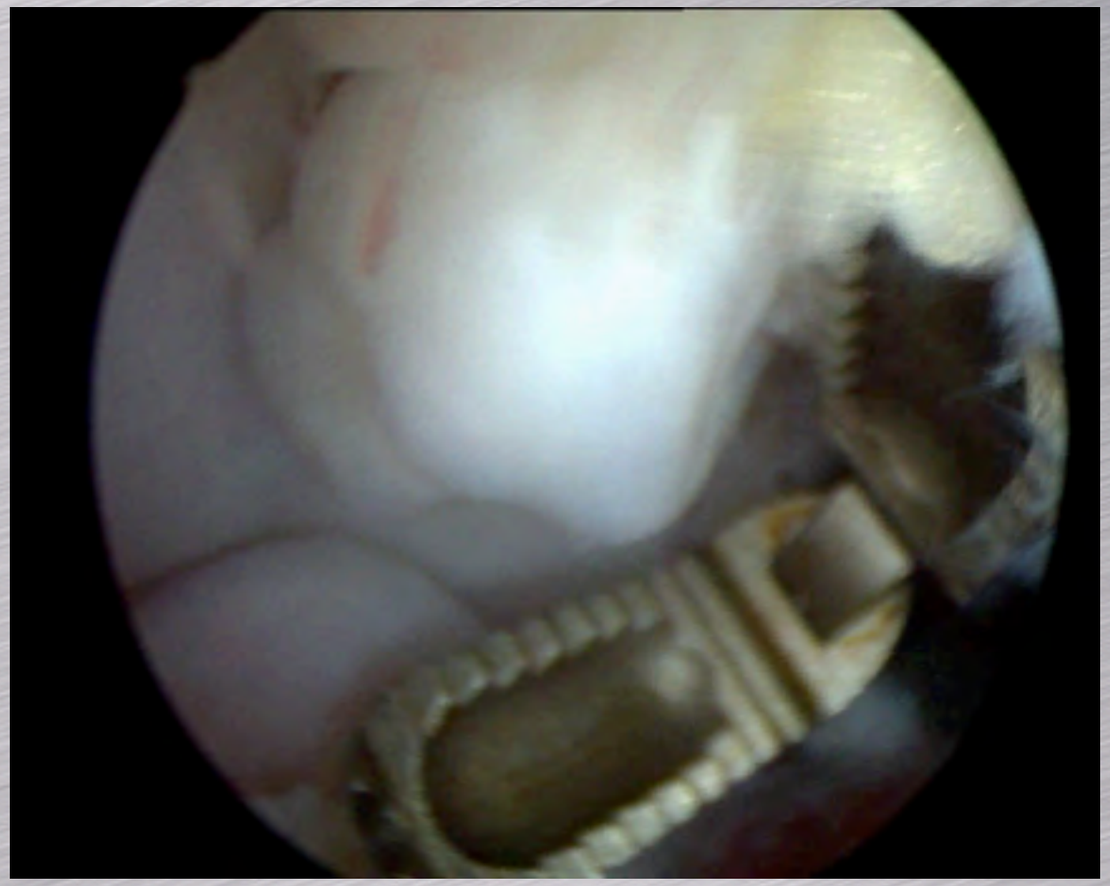

Résultats du TTT arthroscopique

- ✓ Les résultats sont bons à court terme si les patients sont jeunes et la lésion de petite taille.
- ✓ 80 % des athlètes reprennent au même niveau
- ✓ Le gain sur la mobilité est de 10 à 20°
- ✓ Le devenir de ces coudes semble moins satisfaisant à long terme.

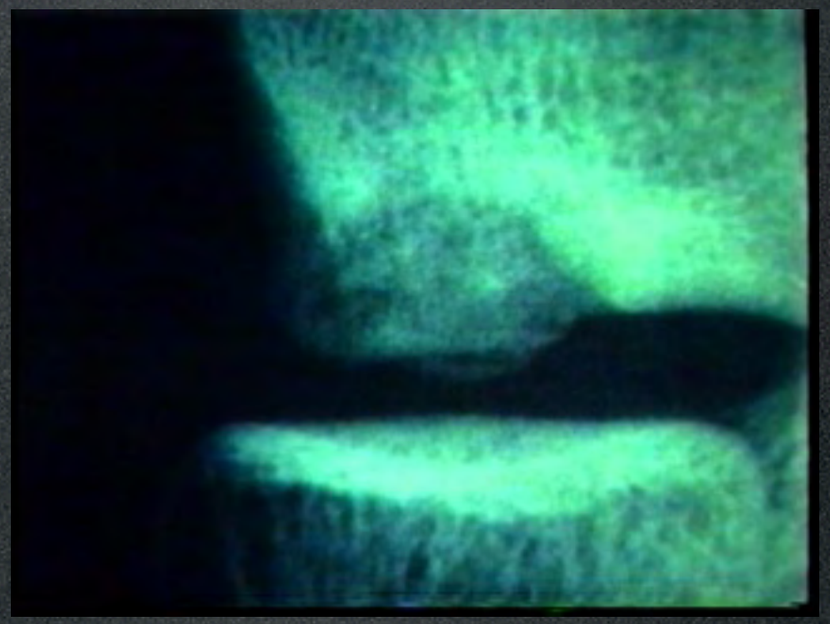

Les plicae

Entre tête radiale et capitellum

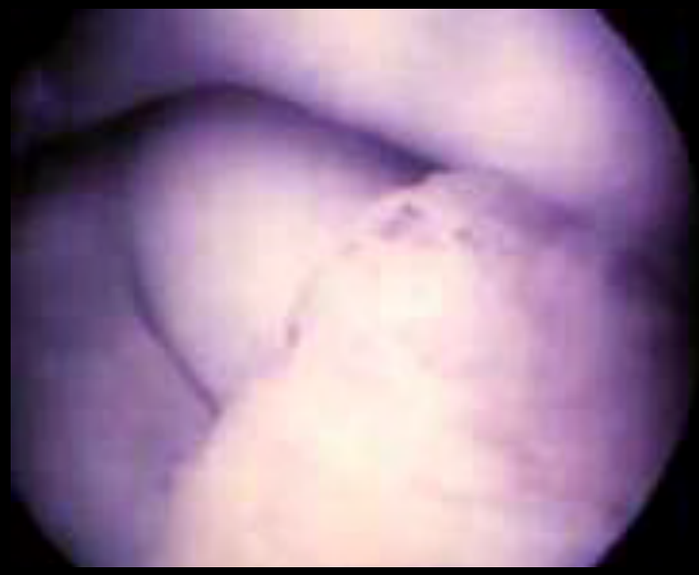

- ✓ **Ressaut lors de la pronation entre 90 et 110° de flexion**
- ✓ **Age 36 ans, sex-ratio = 1**
- ✓ **2 voies postéro-latérales**
- ✓ **12/14 ont été soulagés**

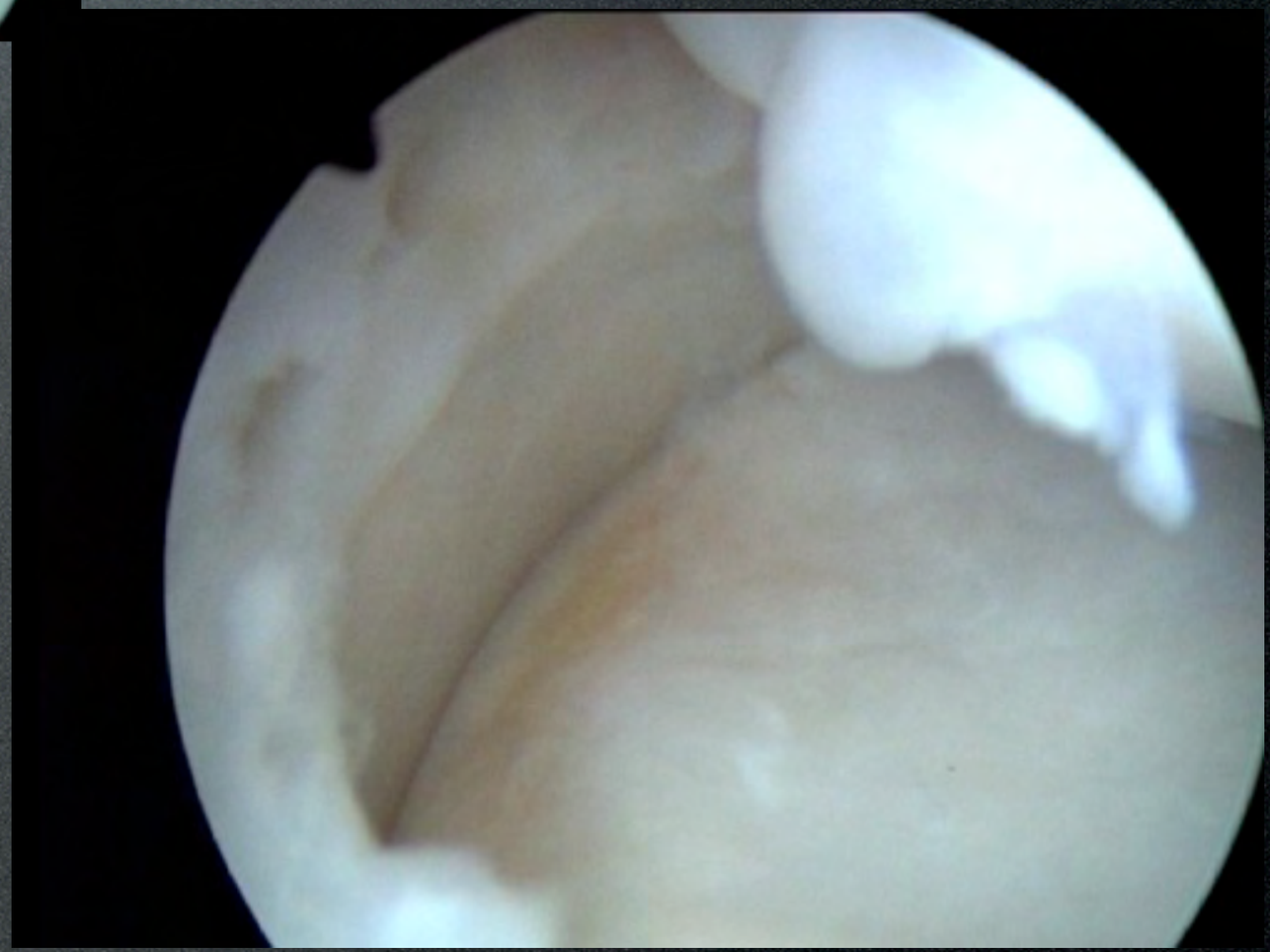

L’arthrose

- Gestes synoviaux = synovectomie
- Gestes osseux = ablation des ostéophytes, de la tête radiale, creusement des fossettes
- Gestes capsulaires = capsulotomie/ capsulectomie

Synovectomie

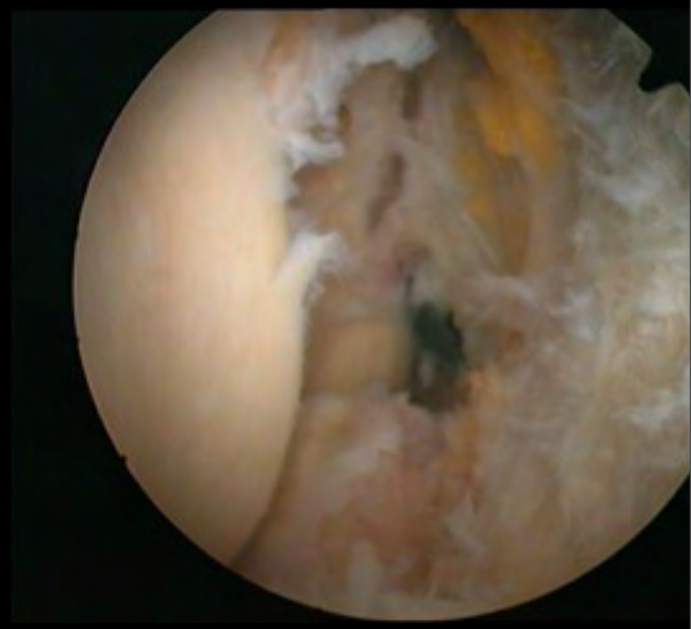

- Au Shaver, sans aspiration
- 1er temps, pour voir
- Attention près de la capsule +++

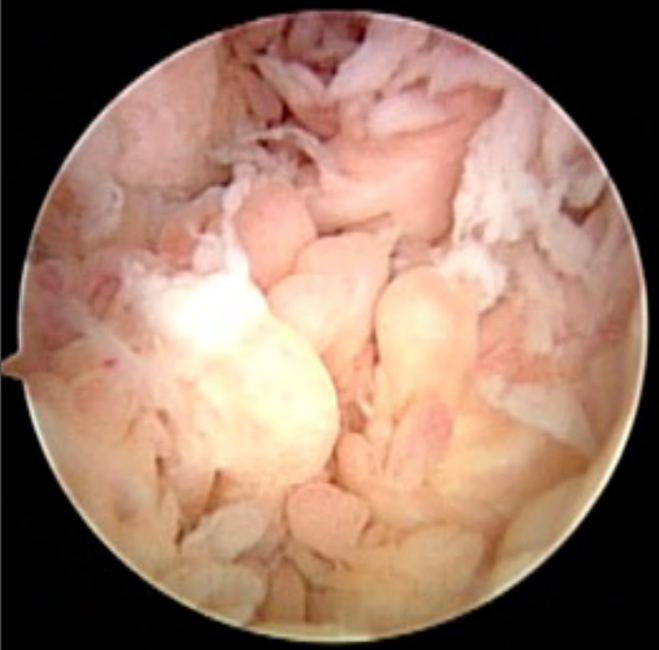

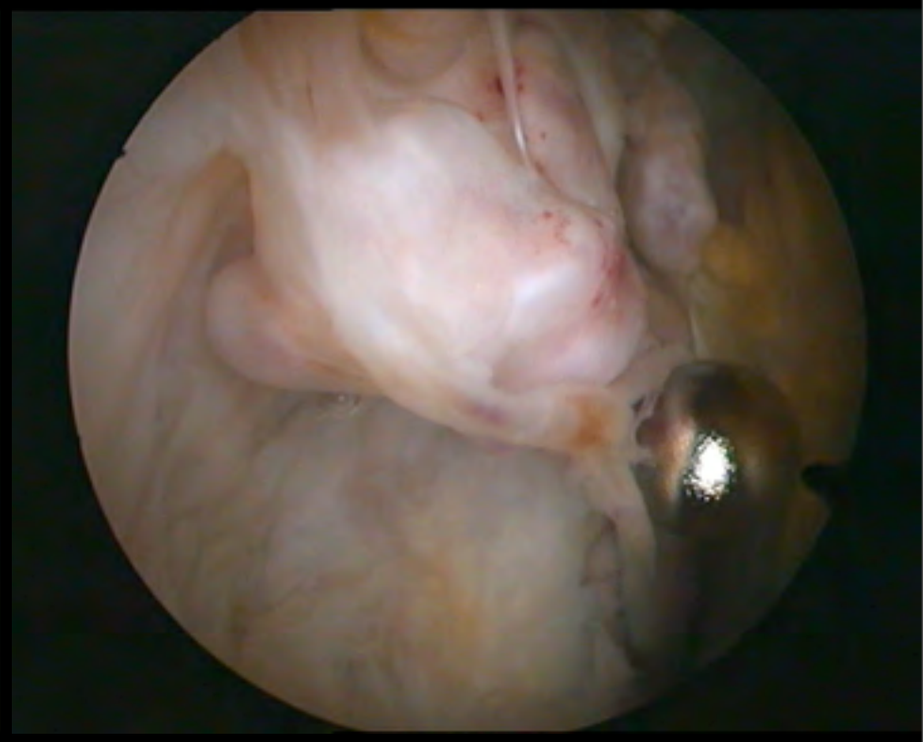

Ablation des ostéophytes

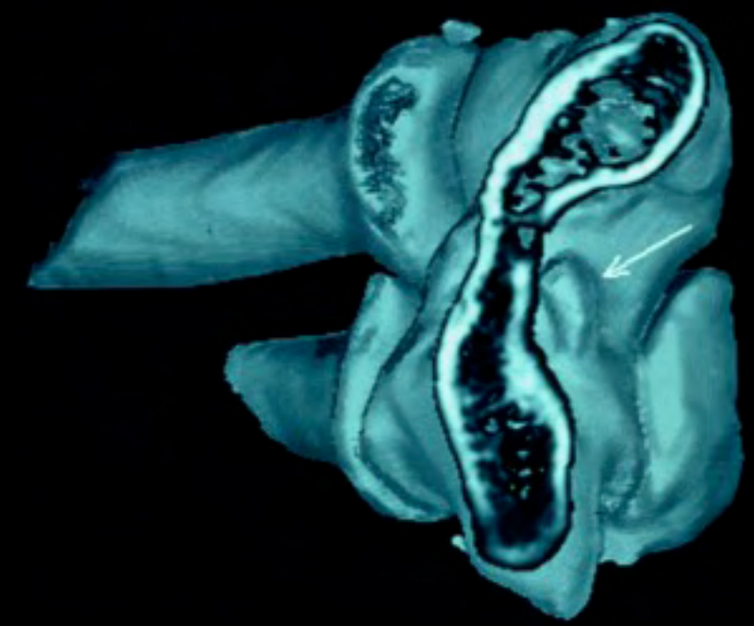

- Savoir où ils sont +++ (Scanner 3D)
- Abrasion à la fraise /shaver

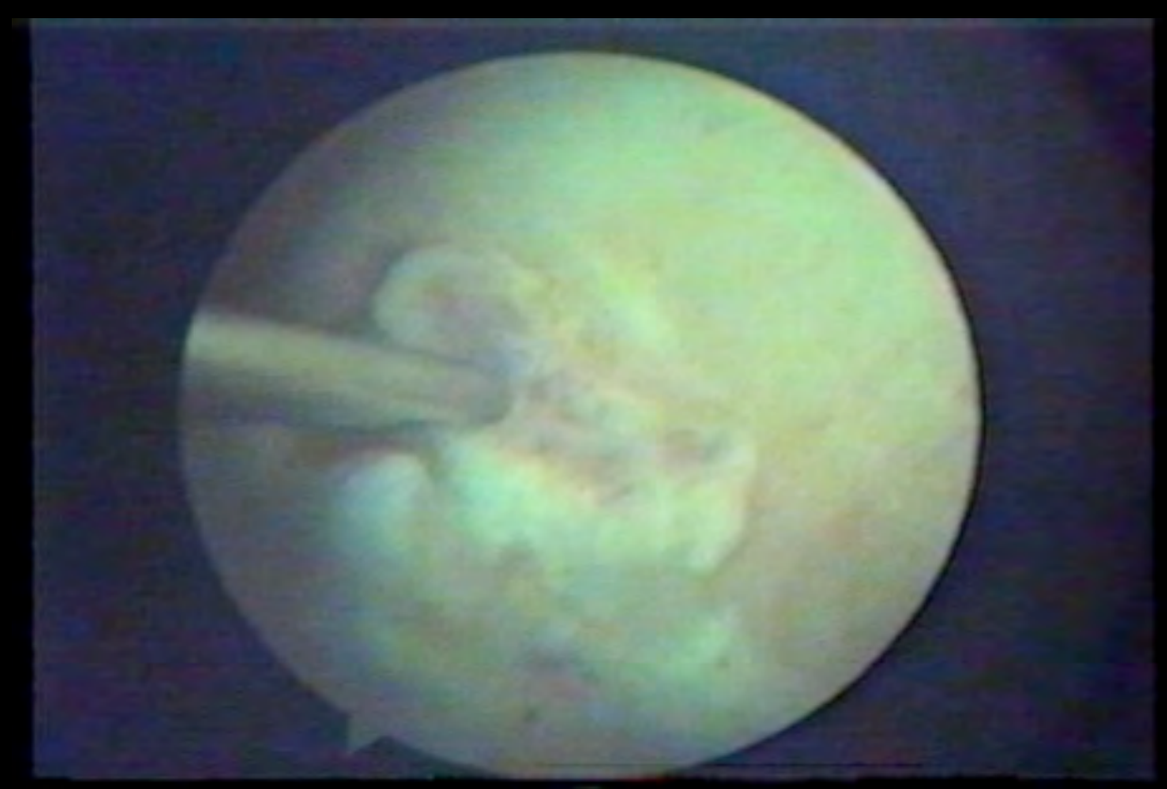

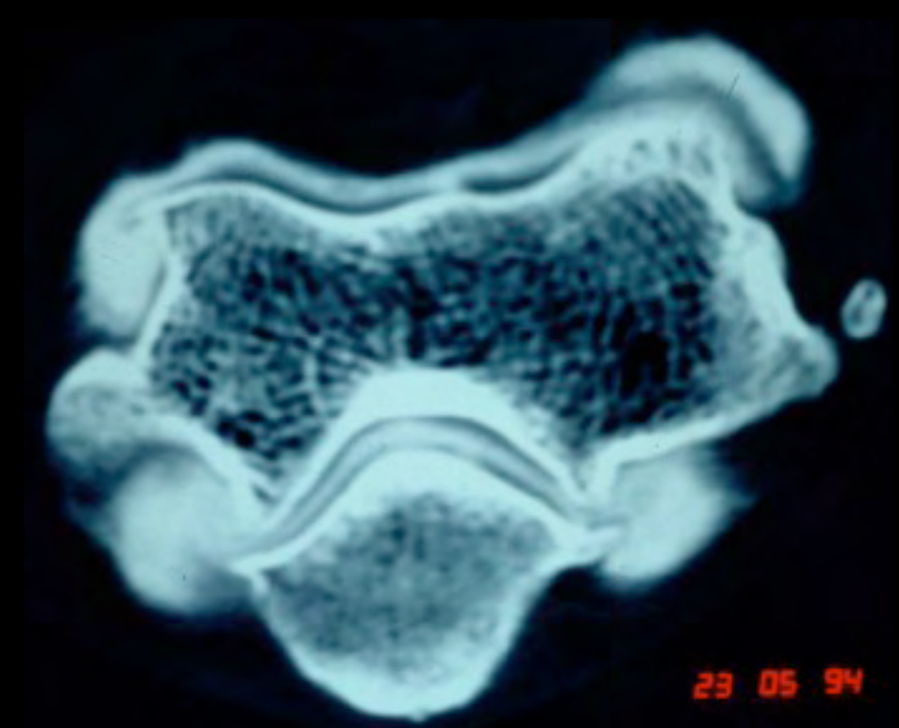

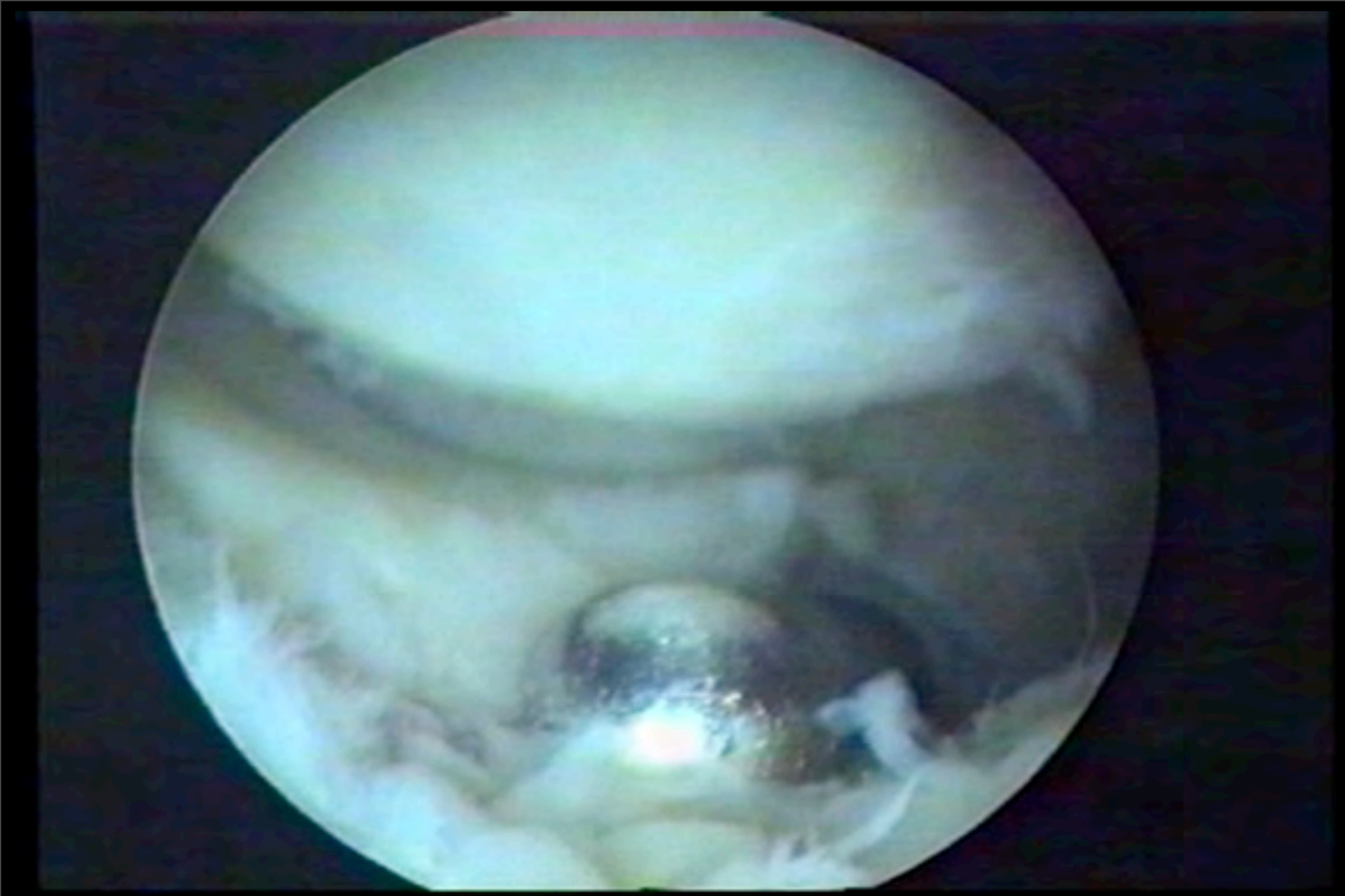

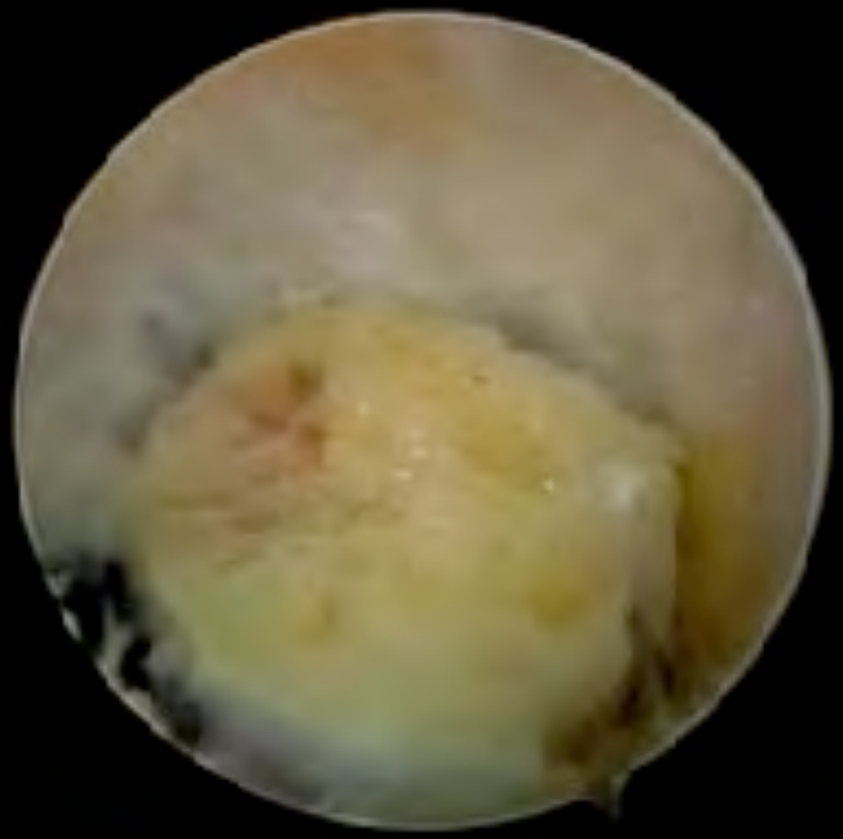

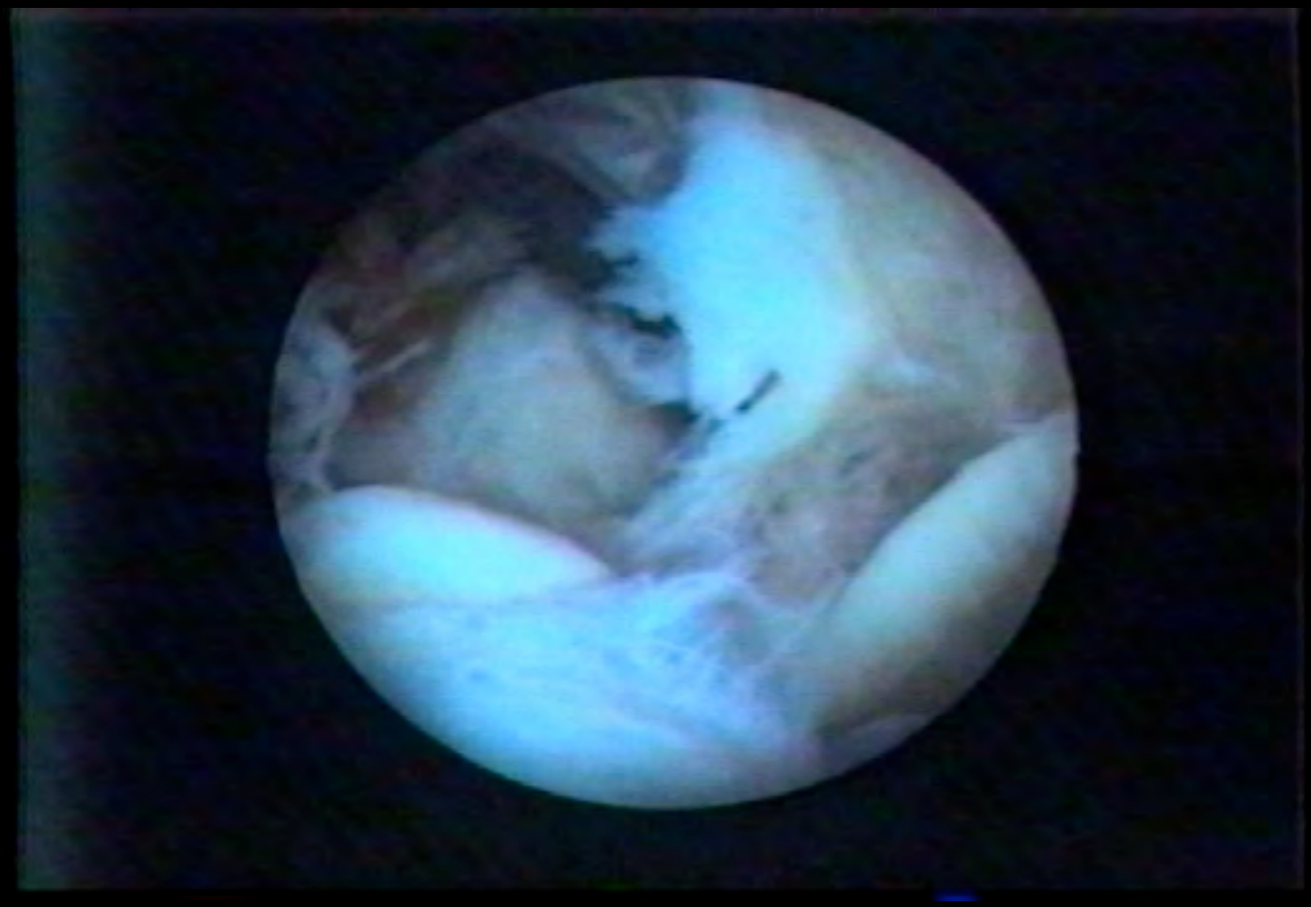

Outerbridge-Kashiwagi

- Fenestration par voie postérieure des fossettes avec contrôle antérieur

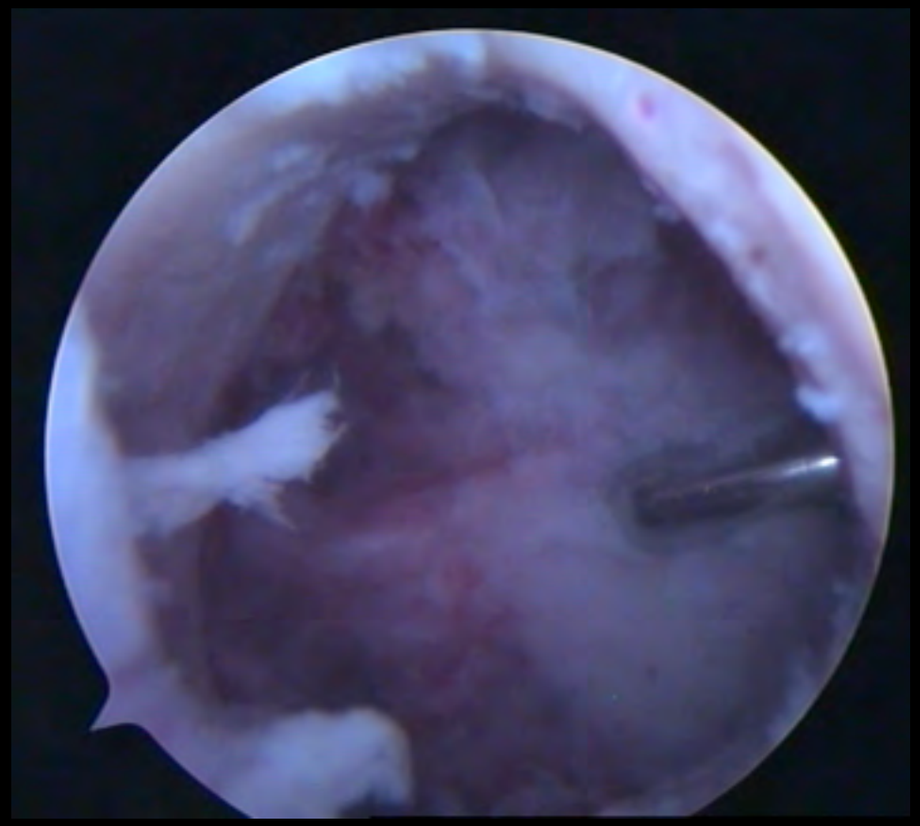

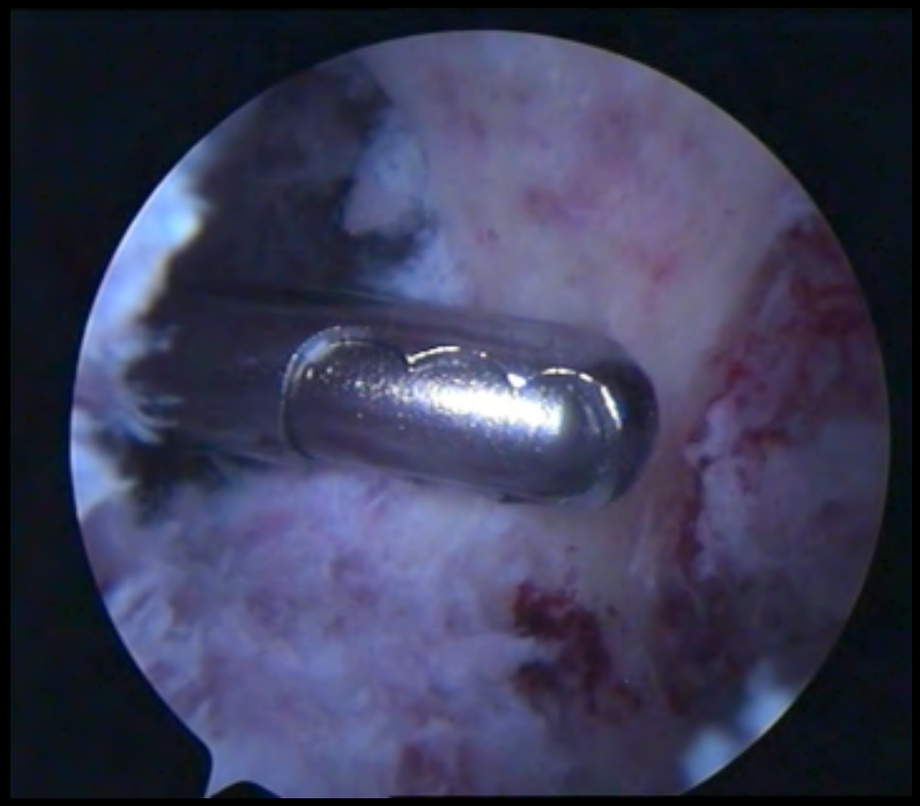

Gestes capsulaires

- A faire en dernier à cause du risque nerveux (vasculaire)
- Et de la fuite du liquide dans les parties molles
- Aller jusqu'aux fibres du brachialis à la pince Basket

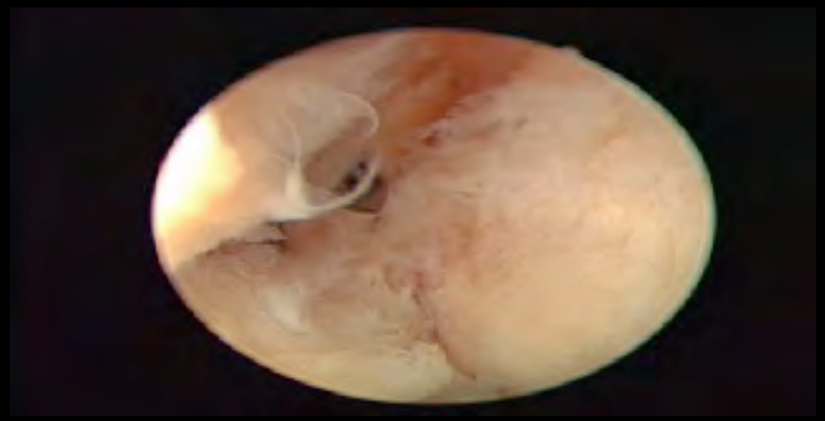

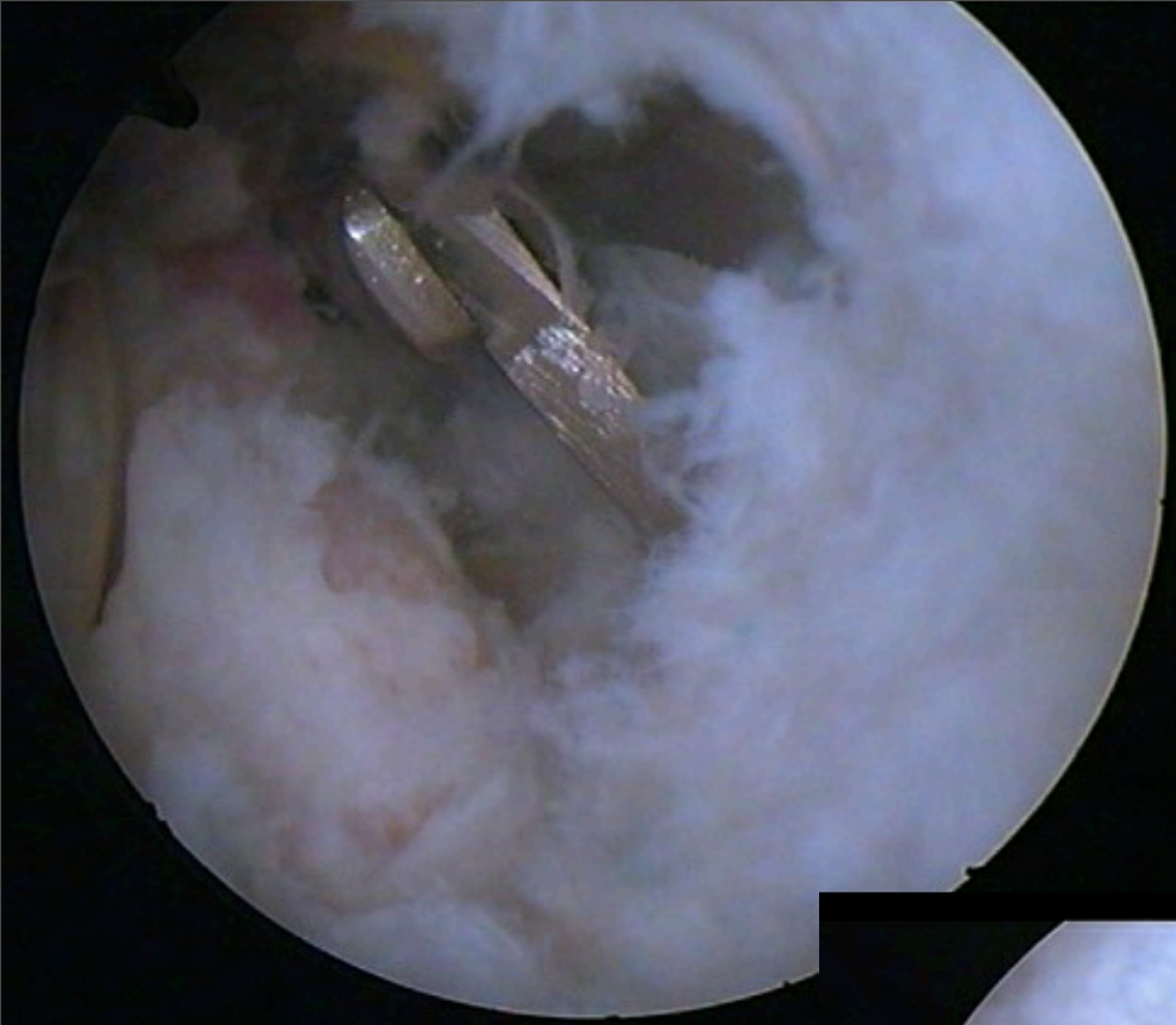

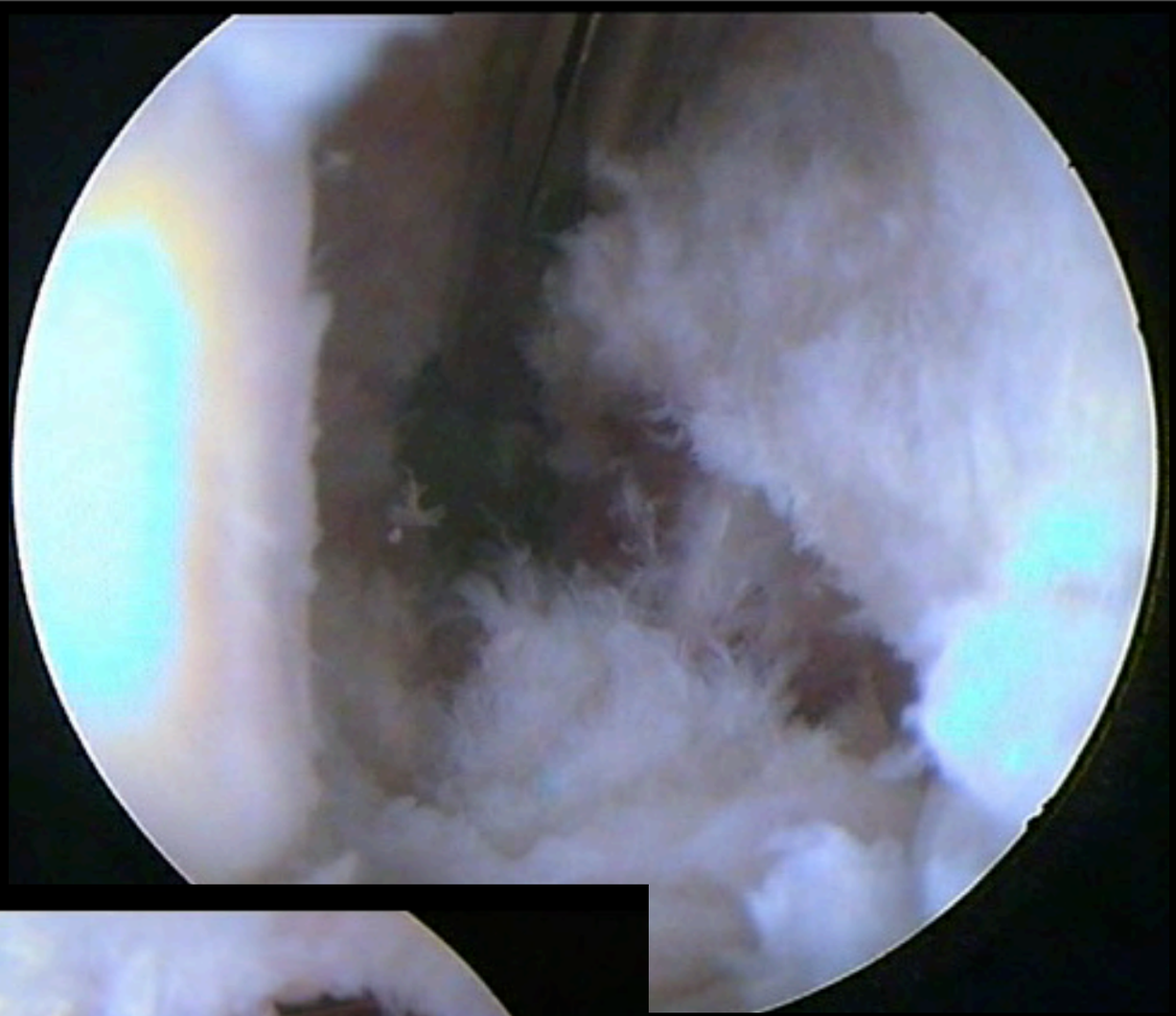

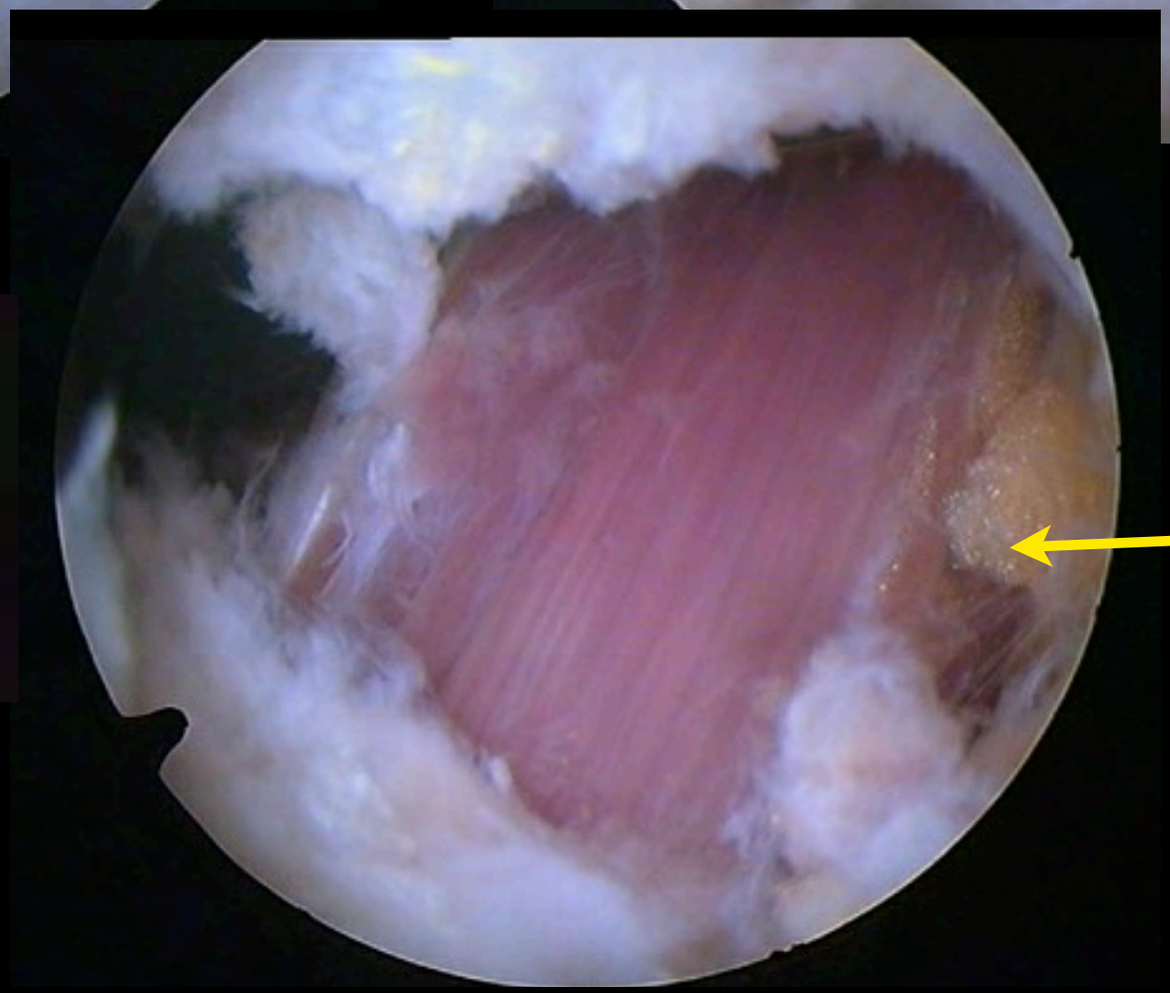

Nerf radial

Ciel ouvert				Arthroscopie				
SERIE	NB CAS	GAIN EN °		SERIE	NB CAS	GAIN EN °		
Schindler	31	35		Timmerman	19	29		TRAUMATIQUE
Van Eijck	10	37		Byrd	5	44		
Amillo	34	47		Ball	12	41		
Gates	33	27						
Boerboom	14	39						
Hertel	11	34						
Chantelot	26	38						
moyenne			37°				35°	
Mezziane	29	40		Kim	25	24		COMBINE
Luppino	18	40% satisfaits		Clouet d'Orval	42	37		
				Philips	25	41		
				Kim & Shin	79	43		
				Kélbérine	42	38		
moyenne			25°				38°	

Arthrose

Ciel ouvert			Arthroscopie		
SERIE	NB CAS	GAIN EN °	SERIE	NB CAS	GAIN EN °
Morrey	15	20	Jones & Savoie	12	36
Tsuge	29	34	O'Driscoll		39
Hertel	6	23	Ogilvie-Harris	21	31
			Redden Stanley	12	0
			Savoie	24	81
moyenne		28°			30°

Pour résumer raideurs et arthrose

- ✓ Plus les lésions cartilagineuses sont sévères, moins bons sont les résultats
- ✓ L'indolence est le plus souvent obtenue, notamment dans l'arthrose
- ✓ Le gain sur la mobilité est plus limité dans l'arthrose, meilleur dans les raideurs post-traumatiques

Enquête SFA

- 138 arthrolyses (80 ouvert vs 58 arthro)
- 2 groupes pratiquement comparables
- pre-op 0-42-111° (107 ouvert-116° Ao)

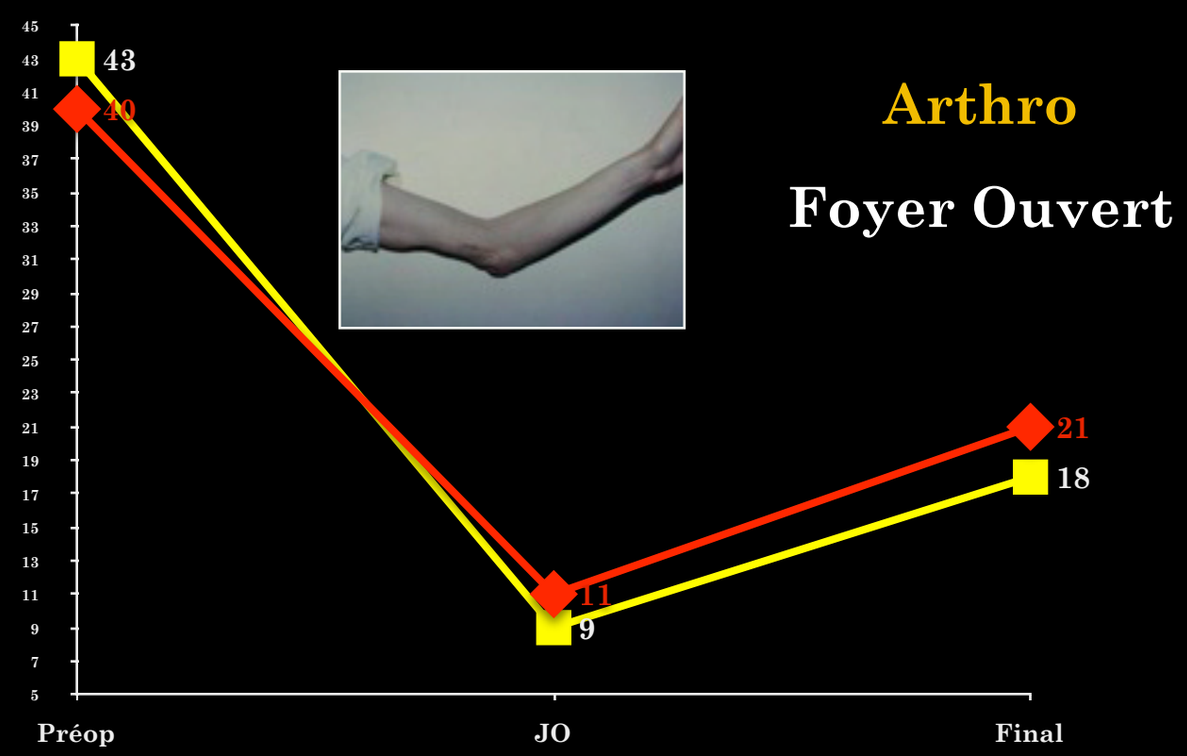

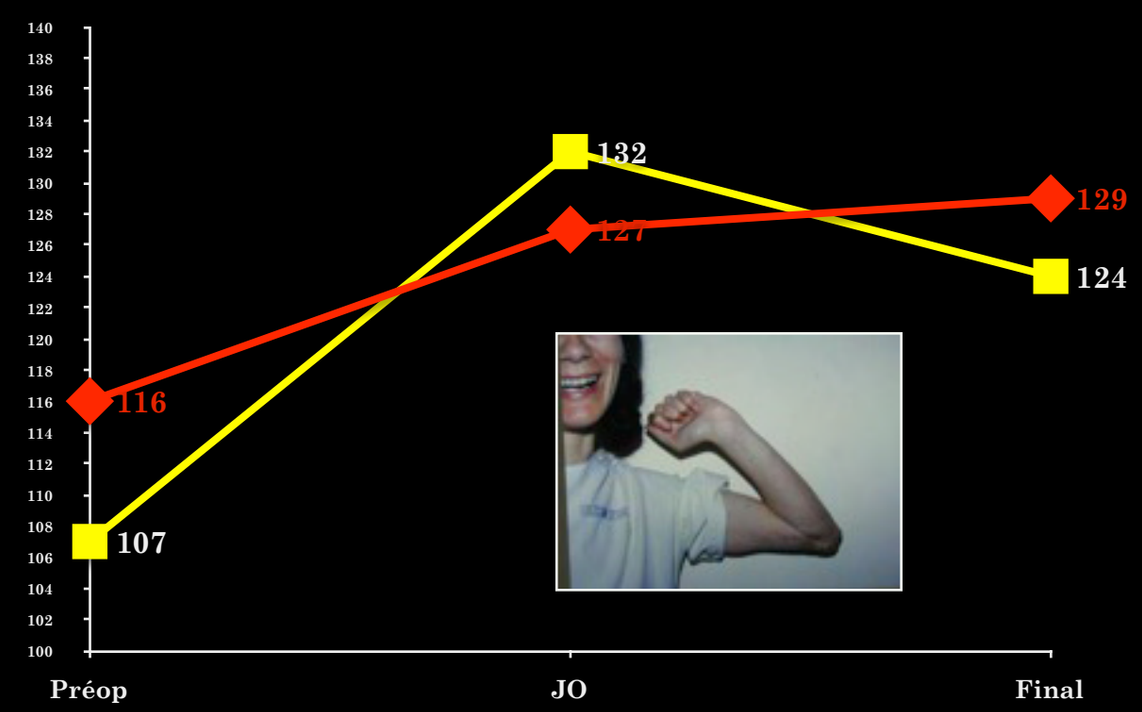

Fractures parcellaires

- ✓ Tête radiale (type II de Mason à petit fragment)

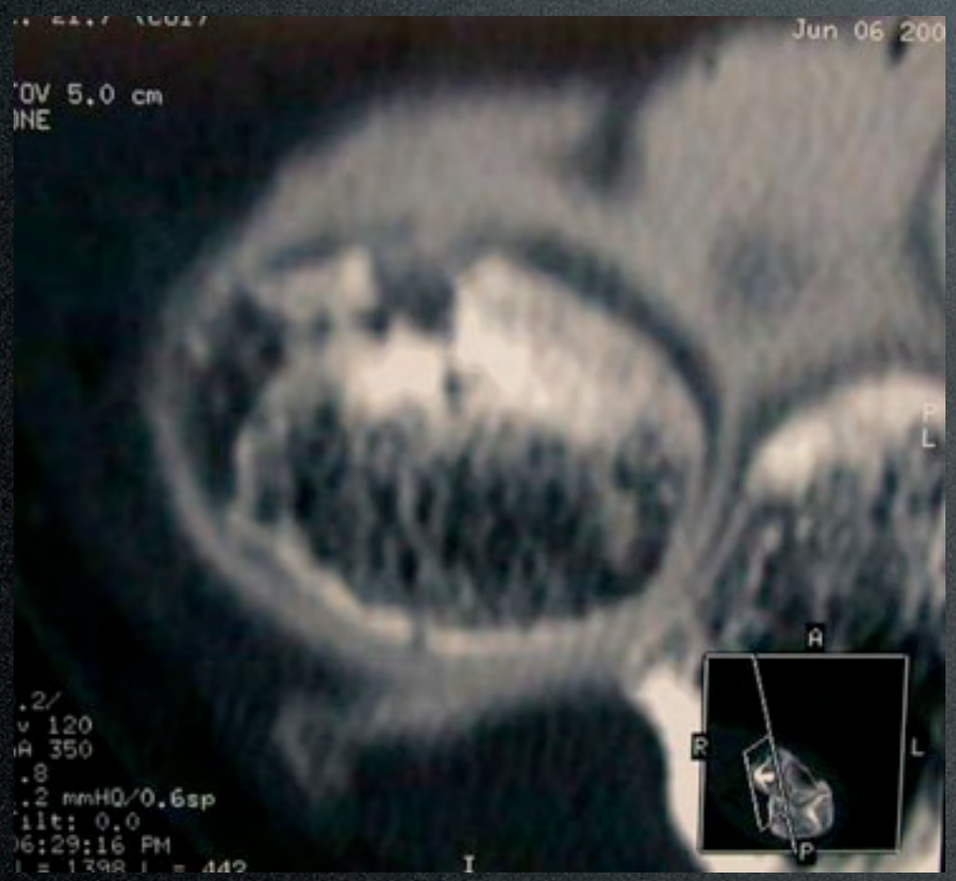

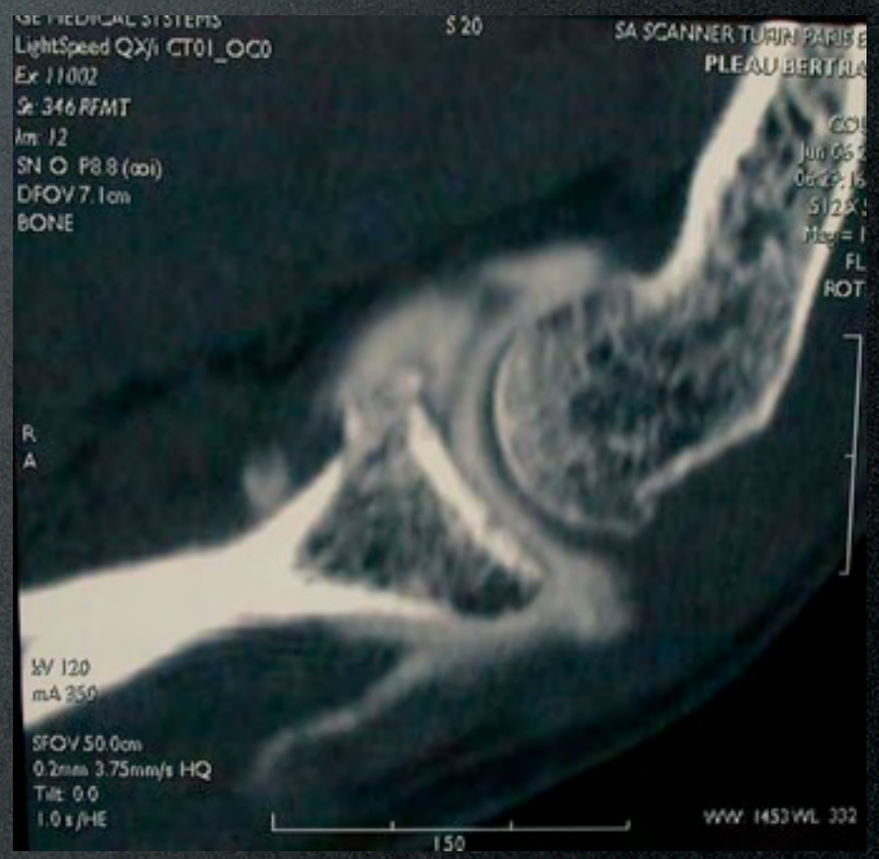

Fractures parcellaires

- ✓ Fracture de la pointe de la coronoïde (type 1 (voire 2) de Regan et Morrey)

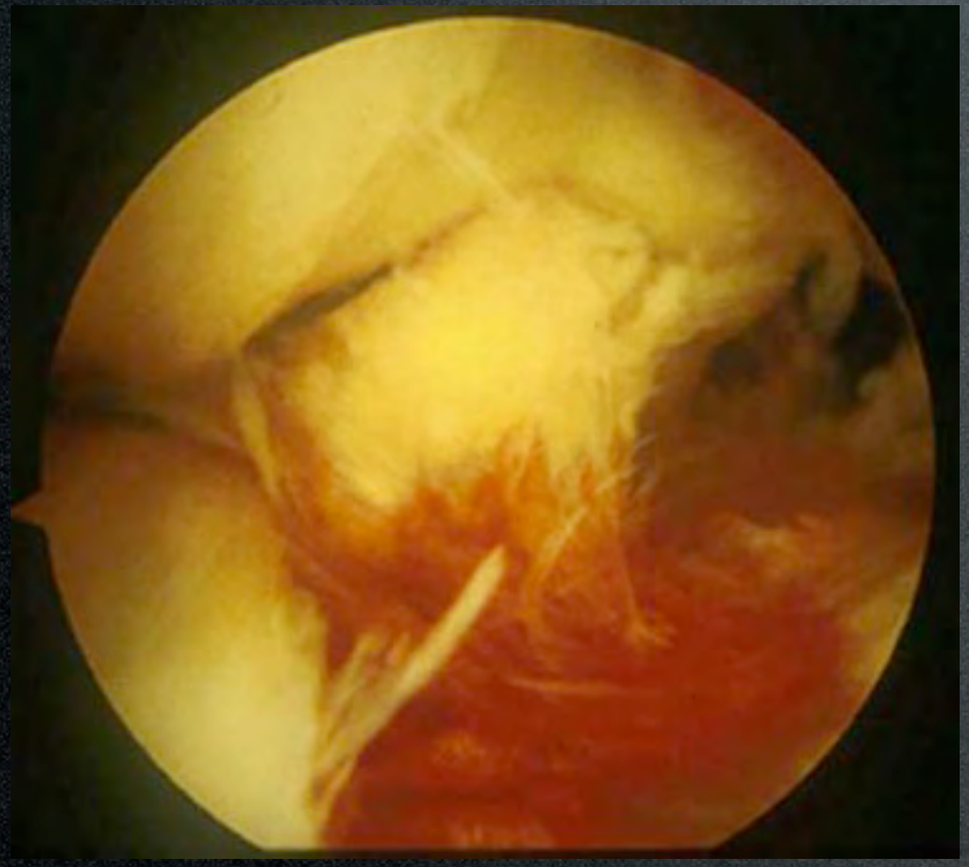

Fractures parcellaires

- ✓ Fracture du capitellum quand le fragment est petit et difficilement synthèsable

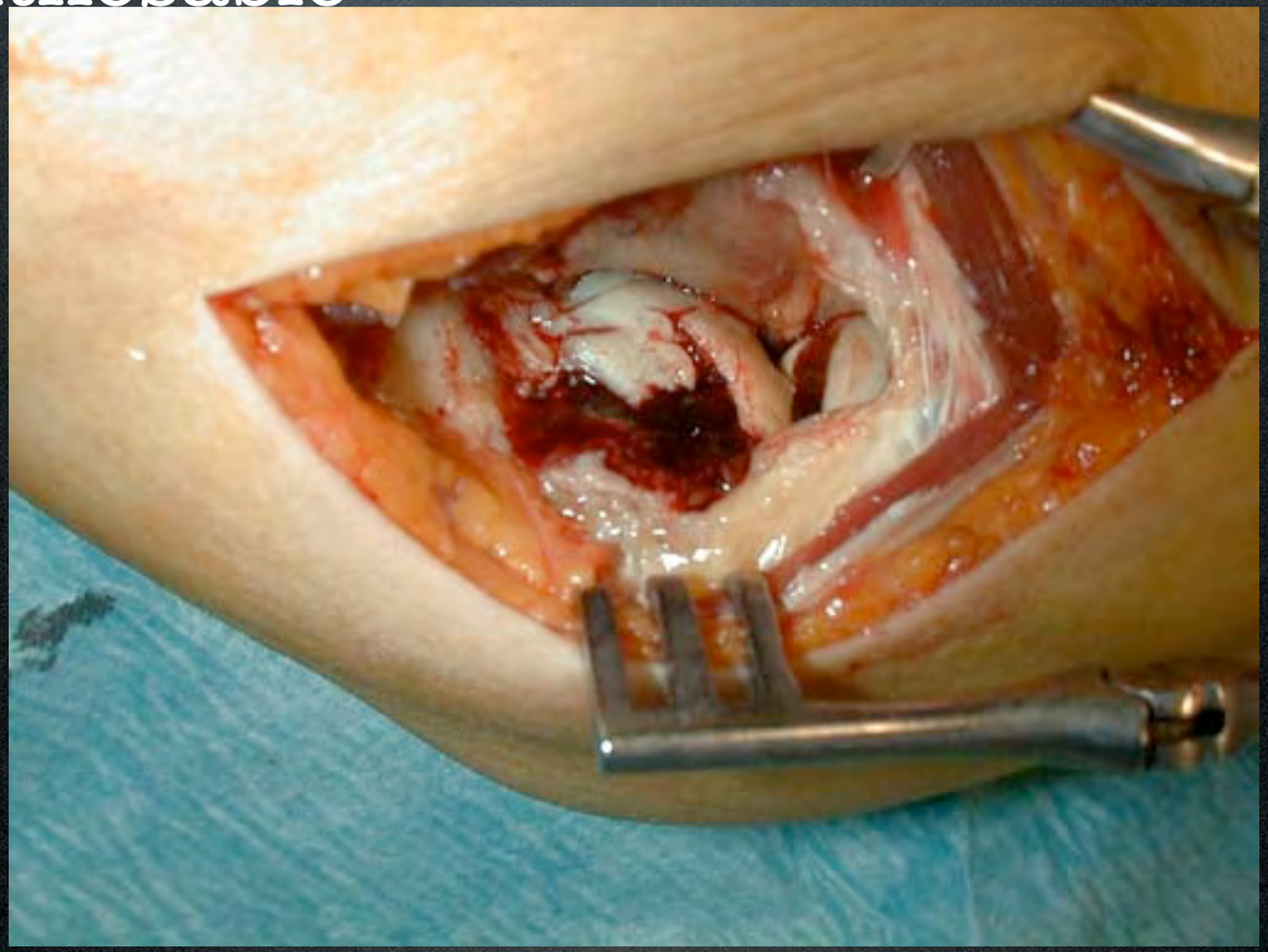

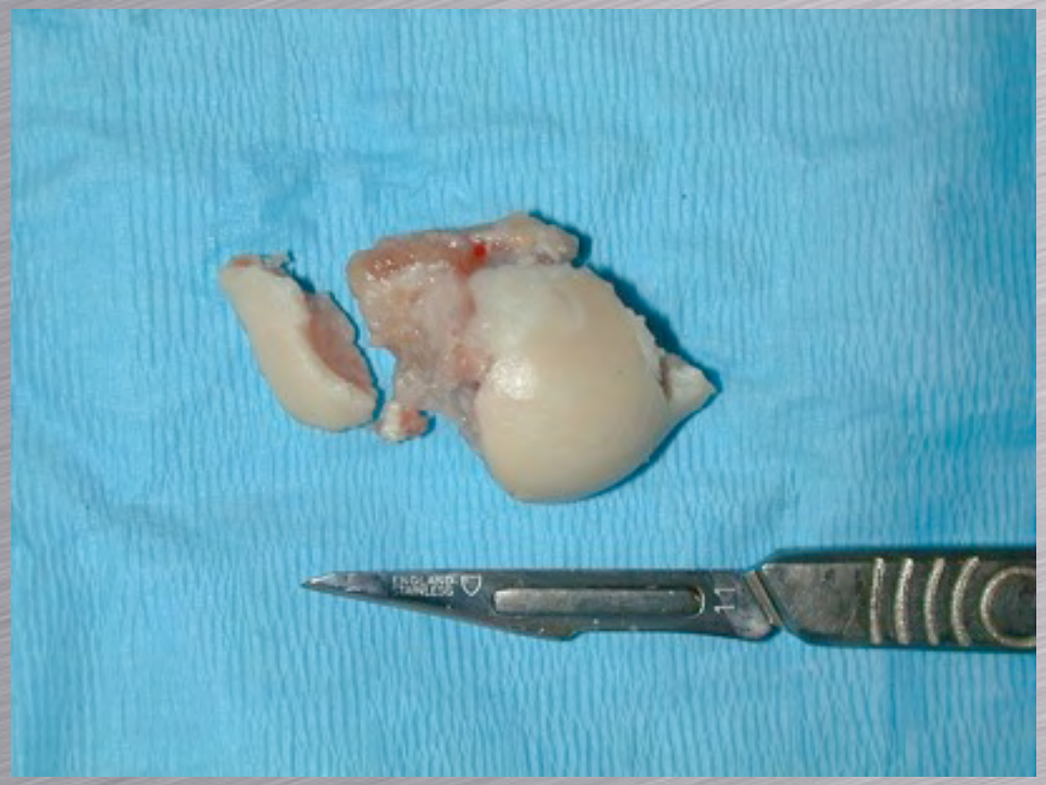

Synovectomie (PR)

- ✓ En association avec les synoviorthèses
- ✓ Stades 0 à 2-3 de Larsen
- ✓ Deux indications: raideur - synovite exubérante
  - Résection de la tête radiale si nécessaire
  - Complications nerveuses plus fréquentes (capsule fine et fragile)
- ✓ Les résultats précoces sont bons mais se dégradent rapidement.
  - 57 % bons résultats à 4 ans de recul
  - 40 % reprise par arthroplastie du coude

Hygroma

- ✓ Surtout les hygromas liquidiens post-traumatiques
- ✓ Résection au shaver, bien abraser l'olécrane
- ✓ Xylocaïne adrénalinée + points de capiton + Cohéban® postop
- ✓ 86 % des 31 patients sont indolores
- ✓ Reprise travail (10 jours)

Endoscopic approach to radial epicondylitis

Christian Dumontier
Institut de la Main & Hôpital saint Antoine, Paris

Endoscopic ≠ Arthroscopic

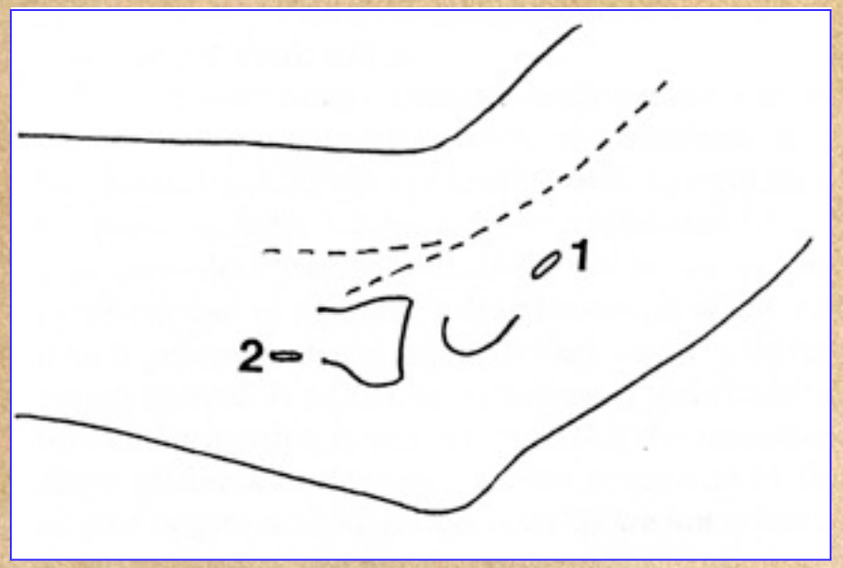

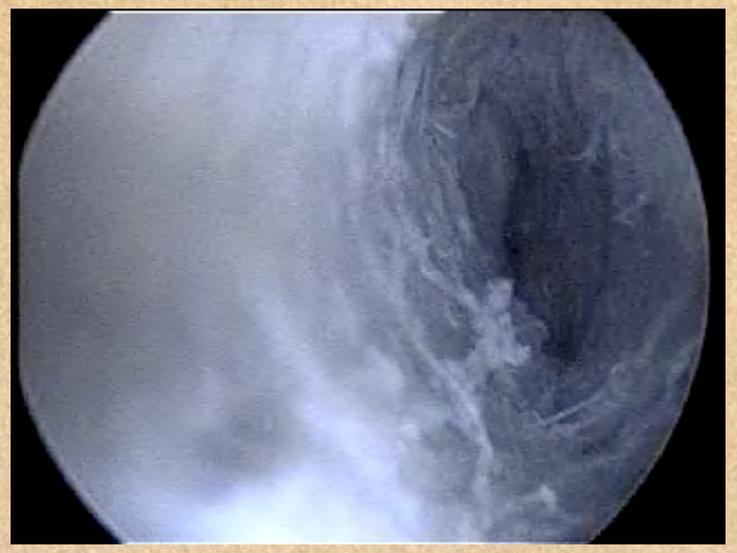

- 1993, Krämer, reported, in a German journal, the endoscopic technique
- 1995, Grifka (and Krämer) reported of 34 patients with good outcomes
- 2005, Rubenthaler et al. reported of 20 patients with good outcomes

Endoscopic

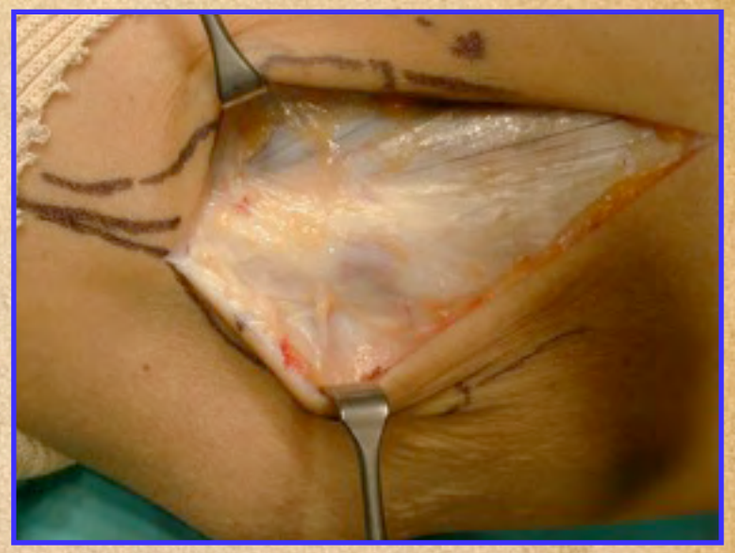

- No experience !
- Good reported results
- Potential drawbacks:
  - Absence of an anatomical working space
  - Subcutaneous nerves
  - Difficulty to delineate the ECRB tendon
  - "Anatomical" lesions are deeply located

Arthroscopic

- 1998, Baker & Kuklo reported the technique and anatomical basis
- 2000, Baker reported of 42 cases
- 6 published papers to date: (Baker, 2000 - Owens, 2001 - Peart, 2004 - Sennoune, 2005 - Cummings 2006 - Jerosch 2006)

Anatomical bases

- ECRB tendon can be visible through the elbow joint

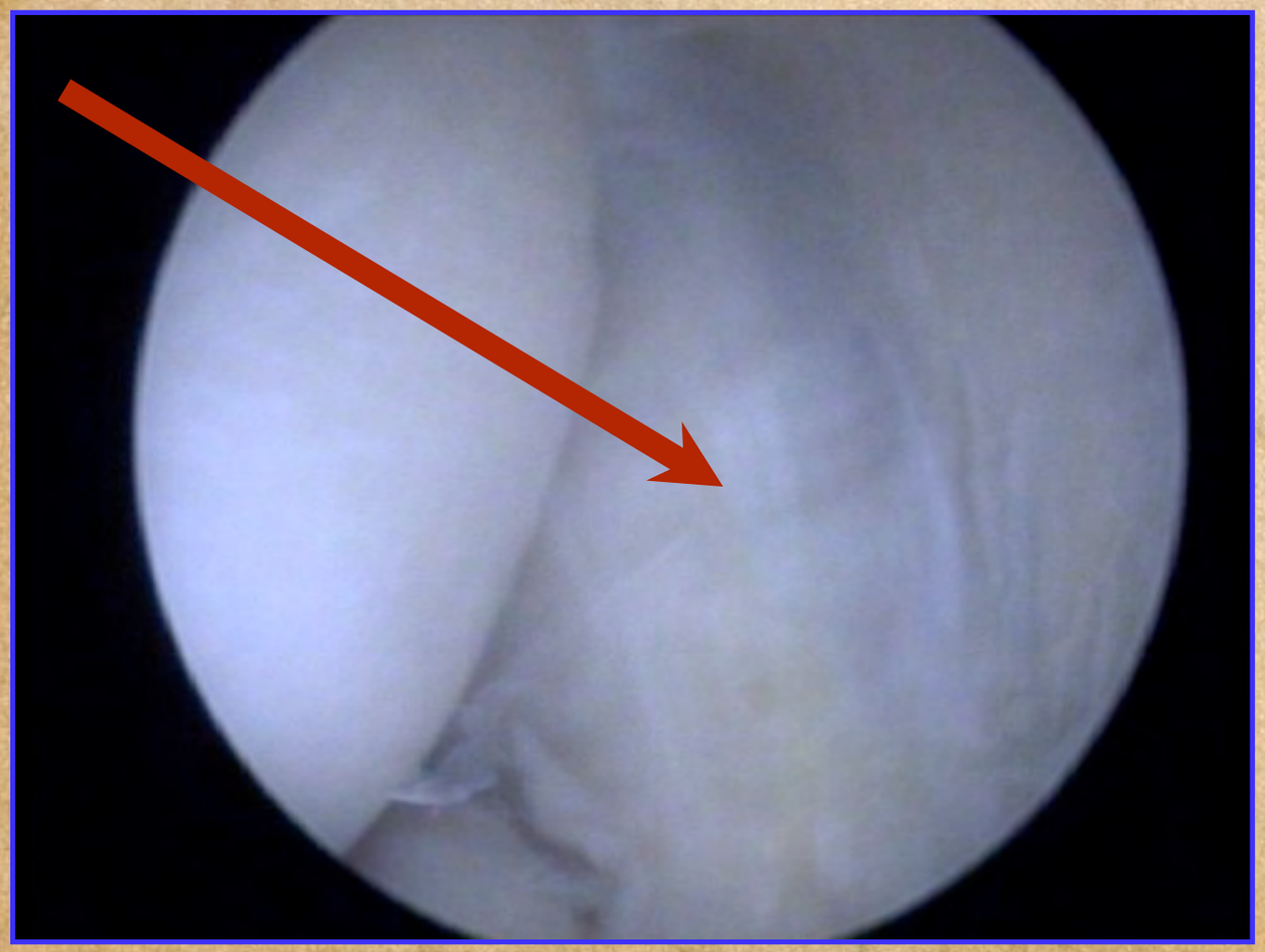

Anatomical bases

- ECRB tendon can be cut through the scope (and bony débridement performed) without damaging the radial collateral ligament

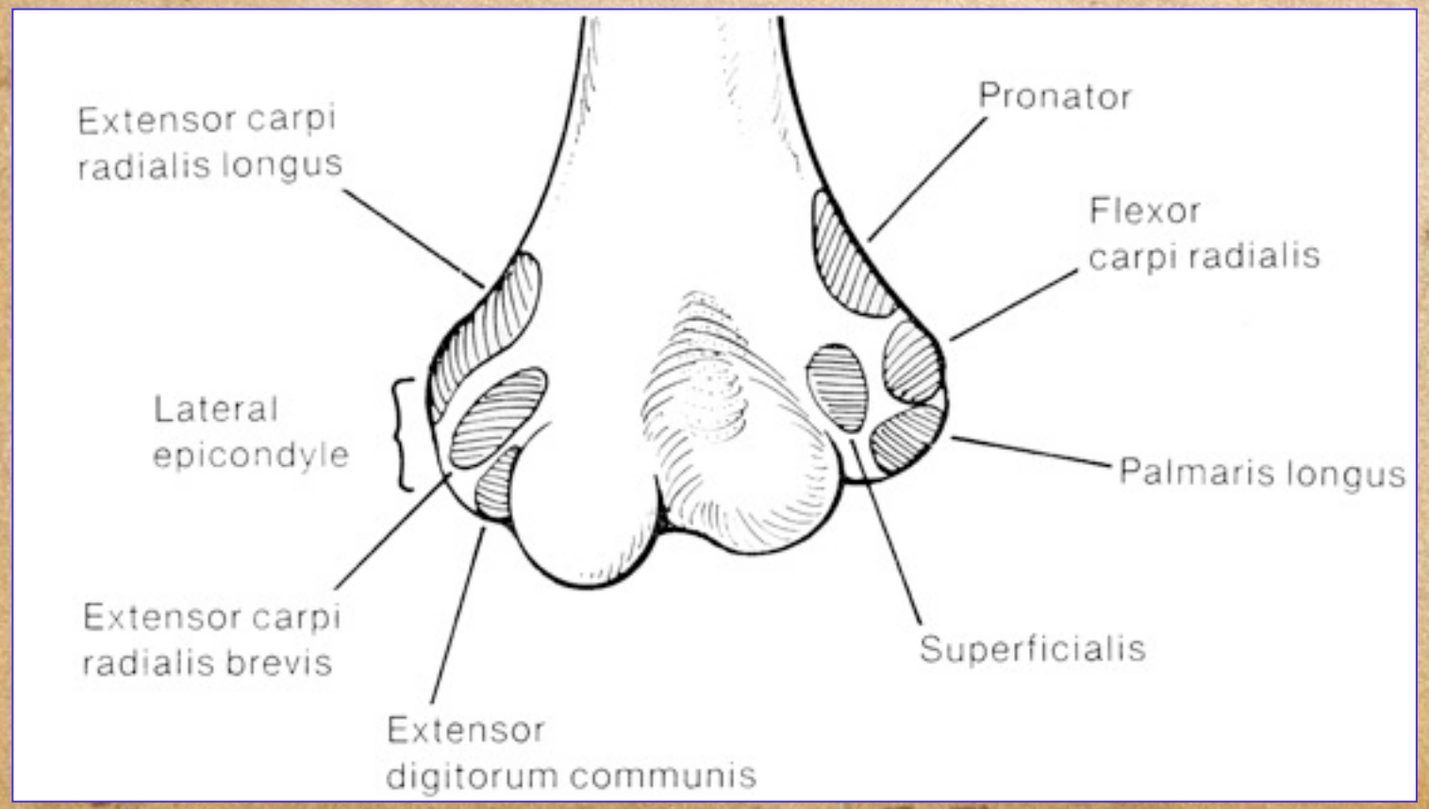

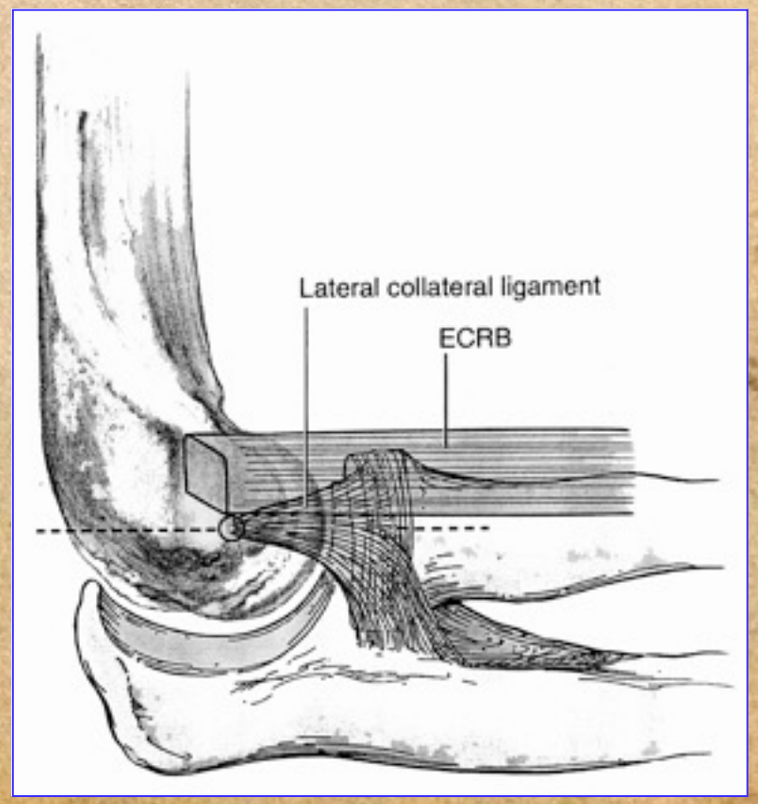

Technique - 1

- Elbow arthroscopy: patient in prone position

Technique - 2

- Scope in the proximo-medial portal
- Instrumentation (RF ablation device/ Shaver) through the proximo-lateral or mid-lateral portal

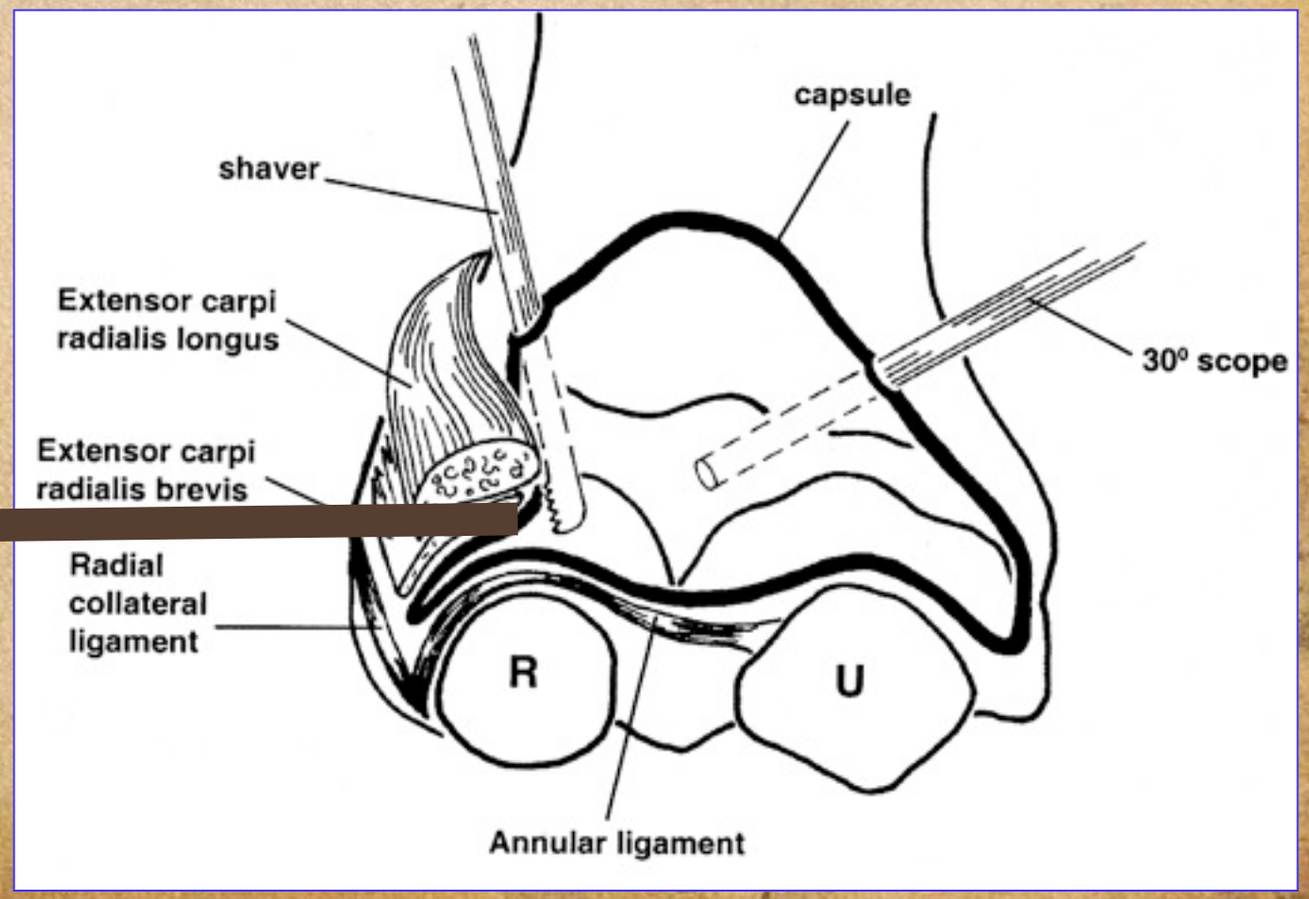

Technique - 3

- Inspection of the capsule
  - Baker's classification
    - Baker 1: normal capsule
    - Baker 2: longitudinal tear
    - Baker 3: large tear

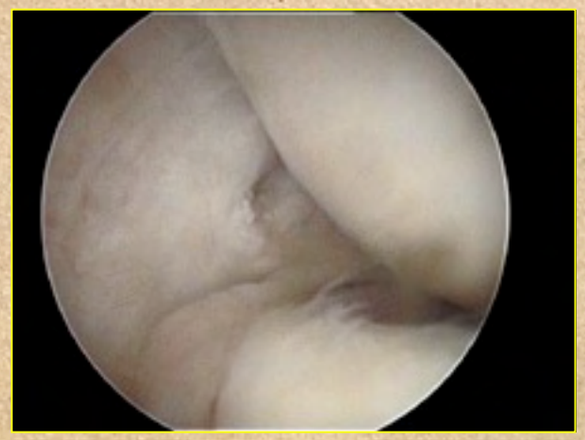

Technique - 4

- Sectionning of the capsule

- Delineate the ECRB tendon (white) under the ECRL (red fibers)

Technique - 5

- Section is made
  - Superior insertion does not extend above the capitulum
  - Insertion extends over 11 mm (up to the annular ligament/ radial head)
  - Collateral ligament insertion is protected if débridement does not extend behind a plane tangent to mid-radial head

	n/ reviewed	FU	Résultats
Baker, 2000	42/13	2	95% improved, Pain 1,9 (sport),RTW 2,2 W
Owens, 2001	16/12	1	Pain (sport) 3,25 - RTW 6 D
Peart, 2004	33/29	?	72% good/excellent results, RTW 1,7 M
Sennoune, 2005	14/14	1	9 good/excellent, improved over 1 year. 4 failures
Jerosch, 2006	20	2	16 almost painfree, RTW 3,2 W,
Cummings, 2006	18		Open technique to control

SFA study

- 189 open techniques
- 121 one-day surgery
- 66 hospitalized (2,5 d)
- FU 38 m (+/- 34)

- 46 arthroscopic
- 20 one-day surgery
- 11 hospitalized (1,6 d)
- FU 10 m (+/- 8)

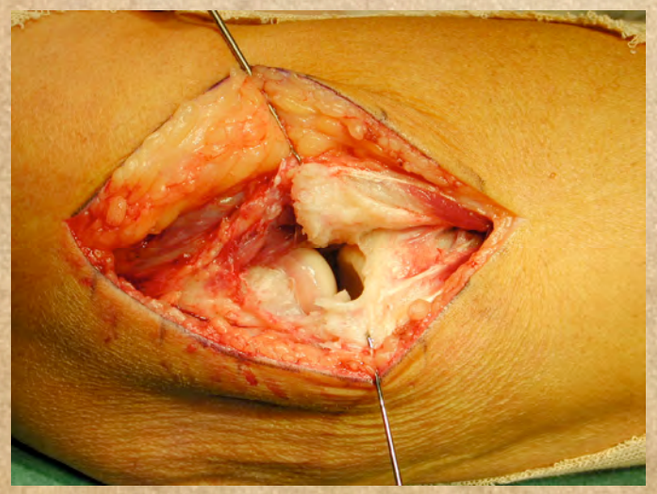

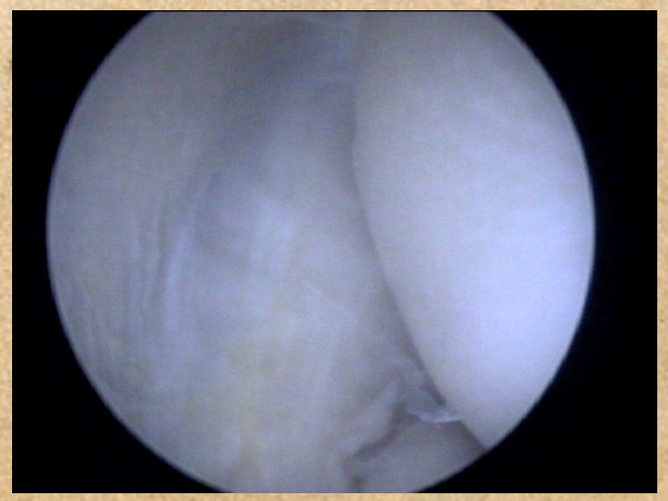

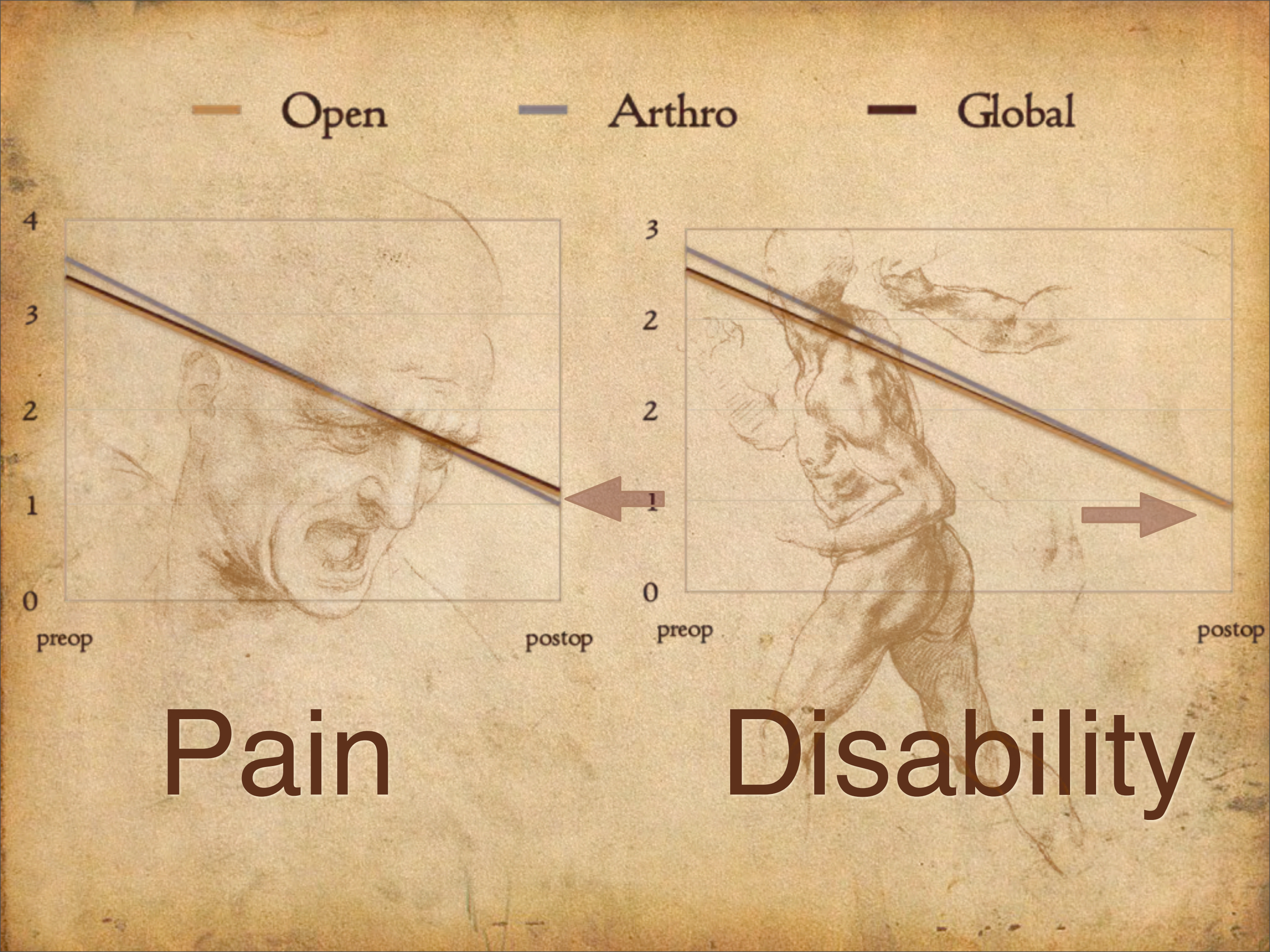
Open
Arthro
Global
4
3
2
1
0
preop
postop
3
2
2
1
0
preop
postop
Pain
Disability

Comparative results

	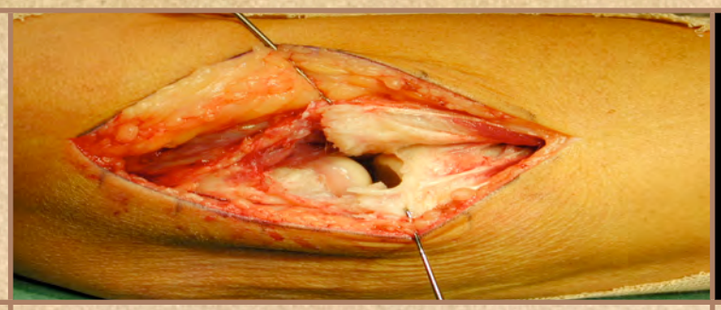	
Immobilization	22%	3%
Rehabilitation	80%	28%
Rehabilitation period	7,2 w	6 w
Subjective results	3,1 / 4	2,9 /4
Return to work	14 w +/- 14	10 w +/- 11
Do not return to work	17 %	29 %
Return to sport	13 w	14 w

Comparative results ?

- Rubenthaler: no difference between open (n = 10, MES = 87,5) and endoscopic technique (n = 20, MES = 93,2)
- Cohen and Romeo: 14 patients in each group, no differences, 1/3 of poor outcomes
- Peart et al.: 33 arthro vs 42 open. Similar results but less morbidity and earlier return to work with the arthroscopic technique

What is lateral epicondylitis ?

- Mullet et al., 2005
- 30 patients treated arthroscopically for chronic lateral epicondylitis
- Removal of a "plica" without tendon sectionning
- 28 pts were cured in two weeks with RTW at 7 days

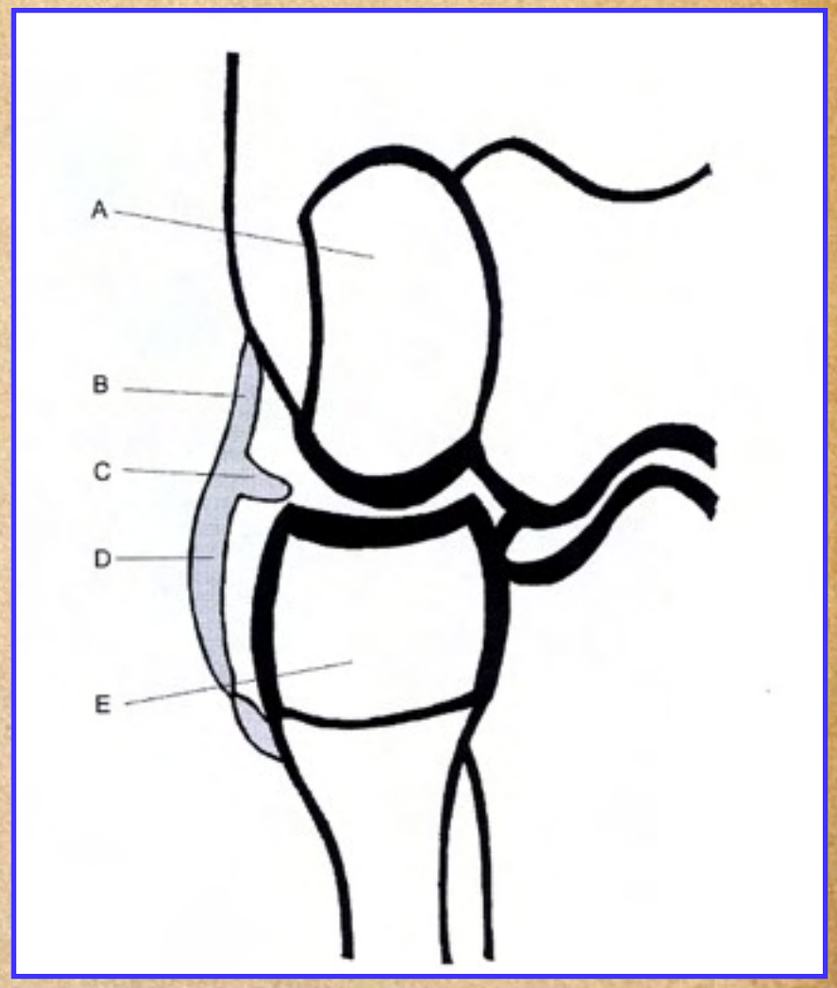

Conclusion

- Arthroscopic technique is technically possible
- Clinical results seem to be similar with more aggressive techniques
- Morbidity seems diminished compared to open technique

Arthroscopic treatment of lateral epicondylitis seems to be a reasonable therapeutic option

Conclusion - 2

of surgery on lateral elbow pain. REVIEWER'S CONCLUSIONS: At this time there are no published controlled trials of surgery for lateral elbow pain. Without a control group, it is not possible to draw any conclusions about the value of this modality of treatment.

- The main limitations are:
  - We know little about the pathology of lateral epicondylitis

1: J Shoulder Elbow Surg. 1999 Sep-Oct;8(5):481-91.

Lateral tennis elbow: "Is there any science out there?".

Boyer MI, Hastings H 2nd.

1: Joint Bone Spine. 2004 Sep;71(5):369-73.

Treatment of lateral epicondylitis: where is the evidence?

Hong QN, Durand MJ, Loisel P.

1: Cochrane Database Syst Rev. 2002;(1):CD003525.

Surgery for lateral elbow pain.

Buchbinder R, Green S, Bell S, Barnsley L, Smidt N, Assendelft WJ.

  - We do not know which patients are good candidates for surgery

Complications : 13 %



- Arthroscopiques : 14%

  2 parésies radiales régressives

  1 lésion nerf interosseux postérieur

  2 fistules synoviales

  3 algo-neuro-dystrophies

- Ciel ouvert : 12%

  4 parésies ulnaires

  1 paralysie radiale

  3 sepsis dont 1 profond

  1 ostéome

  1 syndrome d'Essex-Lopresti

Comment on évite les ennuis ?

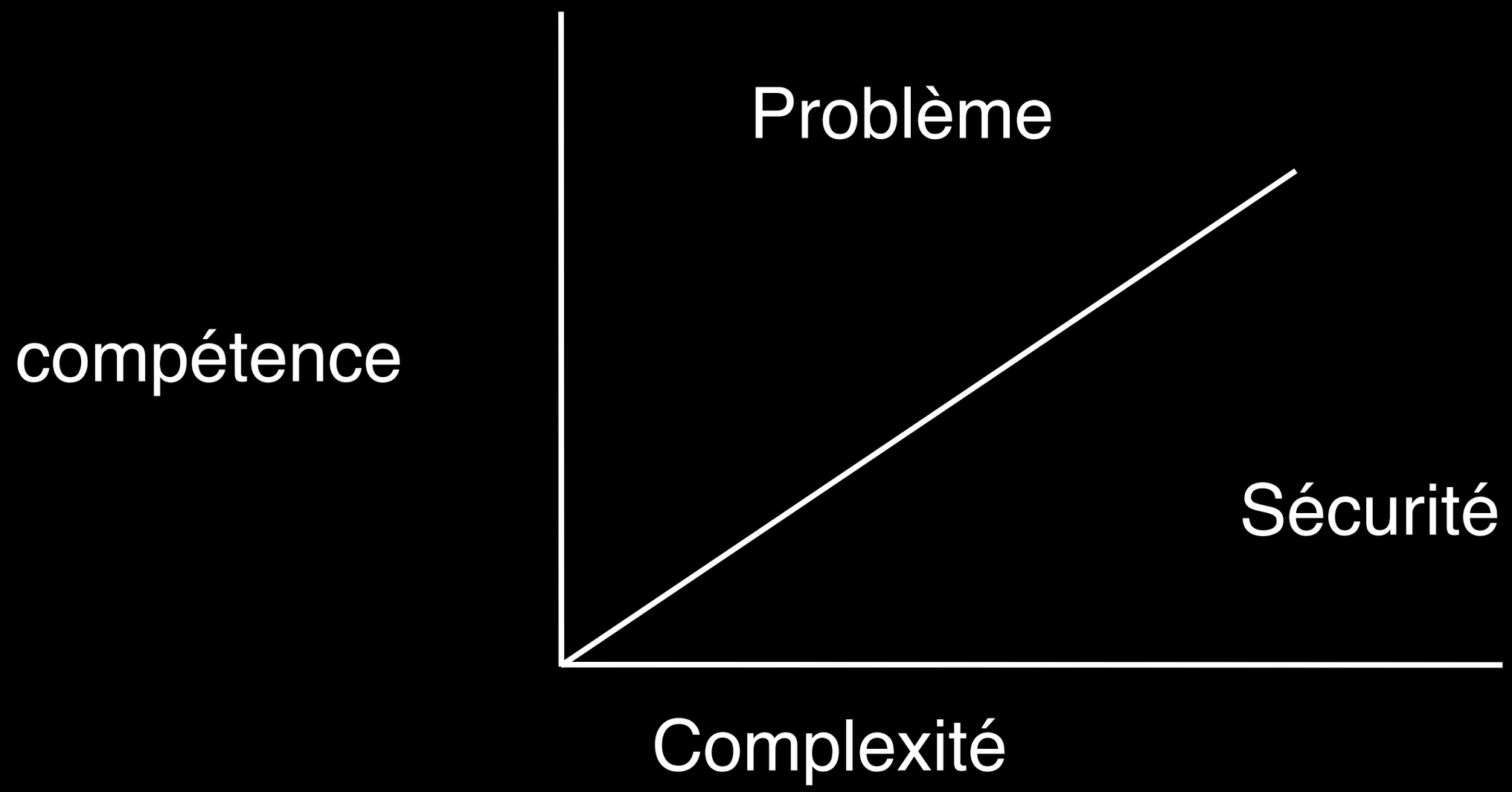

Il faut rester sous la courbe !

Conclusion

- ✓ Actuellement les indications thérapeutiques restent encore limitées
- ✓ Manque de matériel ou d'indications
- ✓ Manque d'expérience
- ✓ Mais les résultats s'améliorent, au fur-et-à-mesure que les chirurgiens gagnent en expérience