Examen clinique analytique de la main

Christian Dumontier

Clinique Jouvenet & Hôpital saint Antoine, Paris

Quelques références

- La main, anatomie fonctionnelle: R. Tubiana et coll., Abrégés Masson
- Examination of the hand and wrist: R. Tubiana, Martin Dunitz
- Structural and dynamic basis of hand surgery: E. Zancolli, Lippincott.

Examen analytique de la main

- Les tendons
- Les nerfs
- Les vaisseaux
- Les structures osseuses
- Les structures articulaires
- Les structures fibreuses
- La peau

Tendons fléchisseurs

- Flexor pollicis longus
- Flexor digitorum profondus
  - Fléchit P3 sur P2, puis le doigt sur la main
- Flexor digitorum superficialis
  - Fléchit P2 sur P1, puis le doigt sur la main
- La gaine synoviale

Un fléchisseur commun profond qui s'insère à la base de P3 en perforant le superficiel

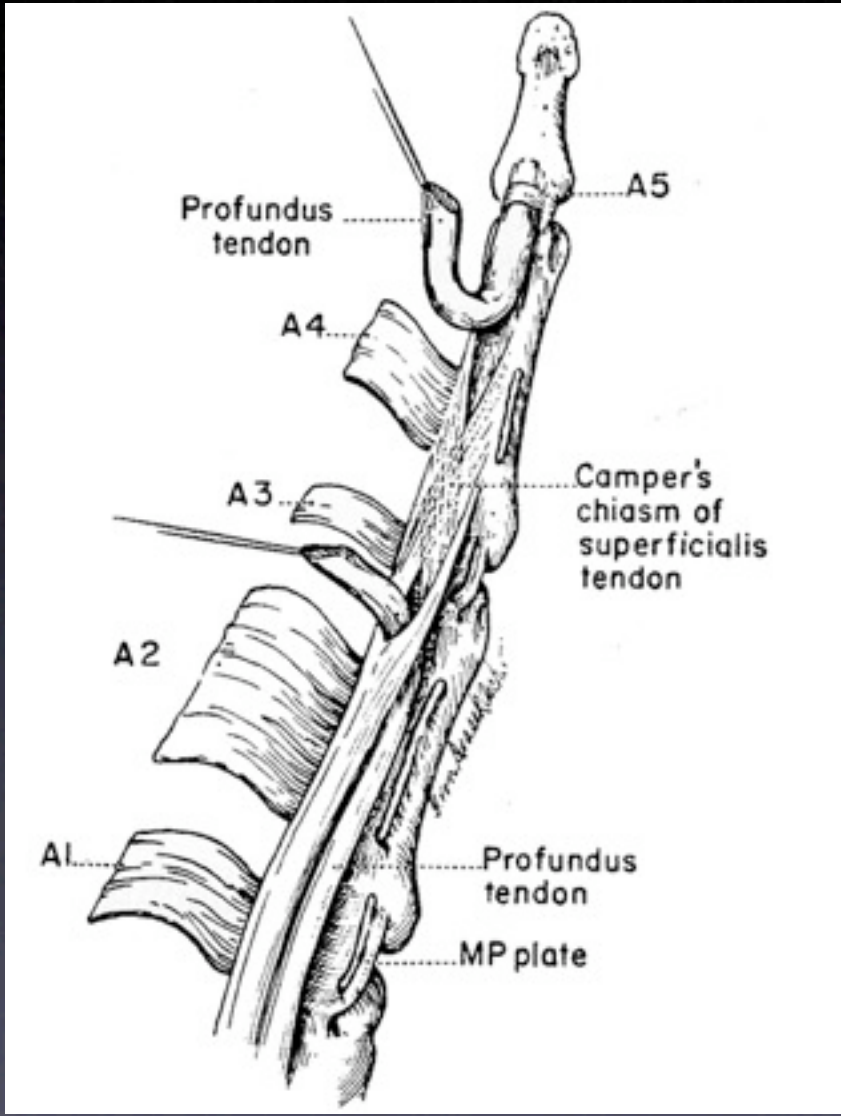

Examen du FCP ?

- Maintenir l'IPP en extension et demander une flexion de P3
- Porter le poignet et la MP en extension pour sensibiliser le test

- Maintenir l'IPP en extension et demander une flexion de P3
- Porter le poignet et la MP en extension pour sensibiliser le test

Un fléchisseur commun superficiel qui s'insère à la base de P2 en se divisant en deux languettes

Examen du FCS III ou IV ?

- Placer les autres doigts en extension (éliminer l'action du FCP)
- demander une flexion du doigt testé
- Vérifier par le test de la phalange molle l'absence d'action du FCP

FCS III/IV

Examen du FCS V ?

- Placer les autres doigts en extension, demander une flexion du doigt testé
- Relâcher l'extension de l'annulaire (adhérence FCS IV-V)
- Absence physiologique ou anatomique du FCS V

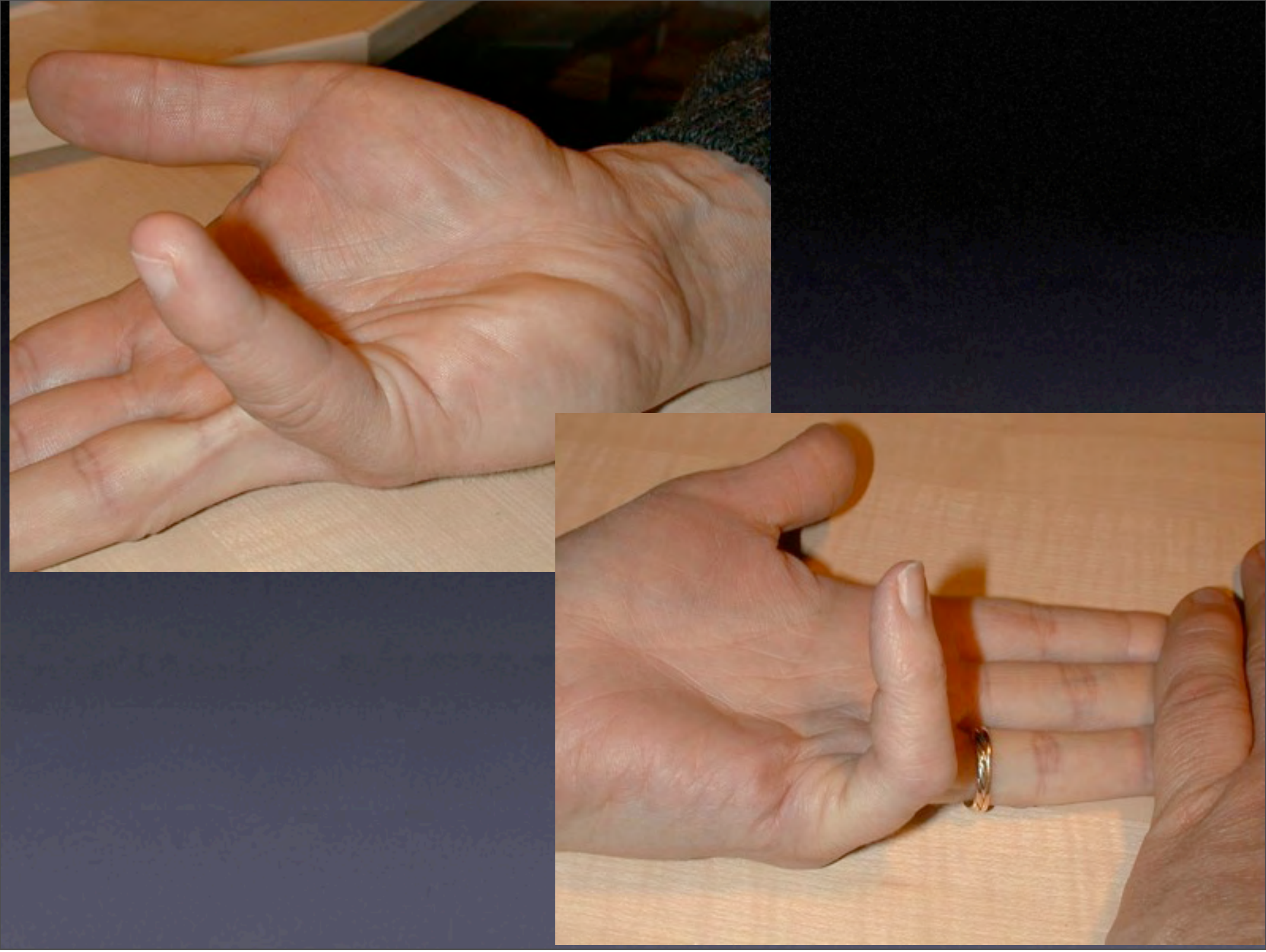

Examen FCS Index ?

- Testing habituel (90%)
- FCP indépendant ?

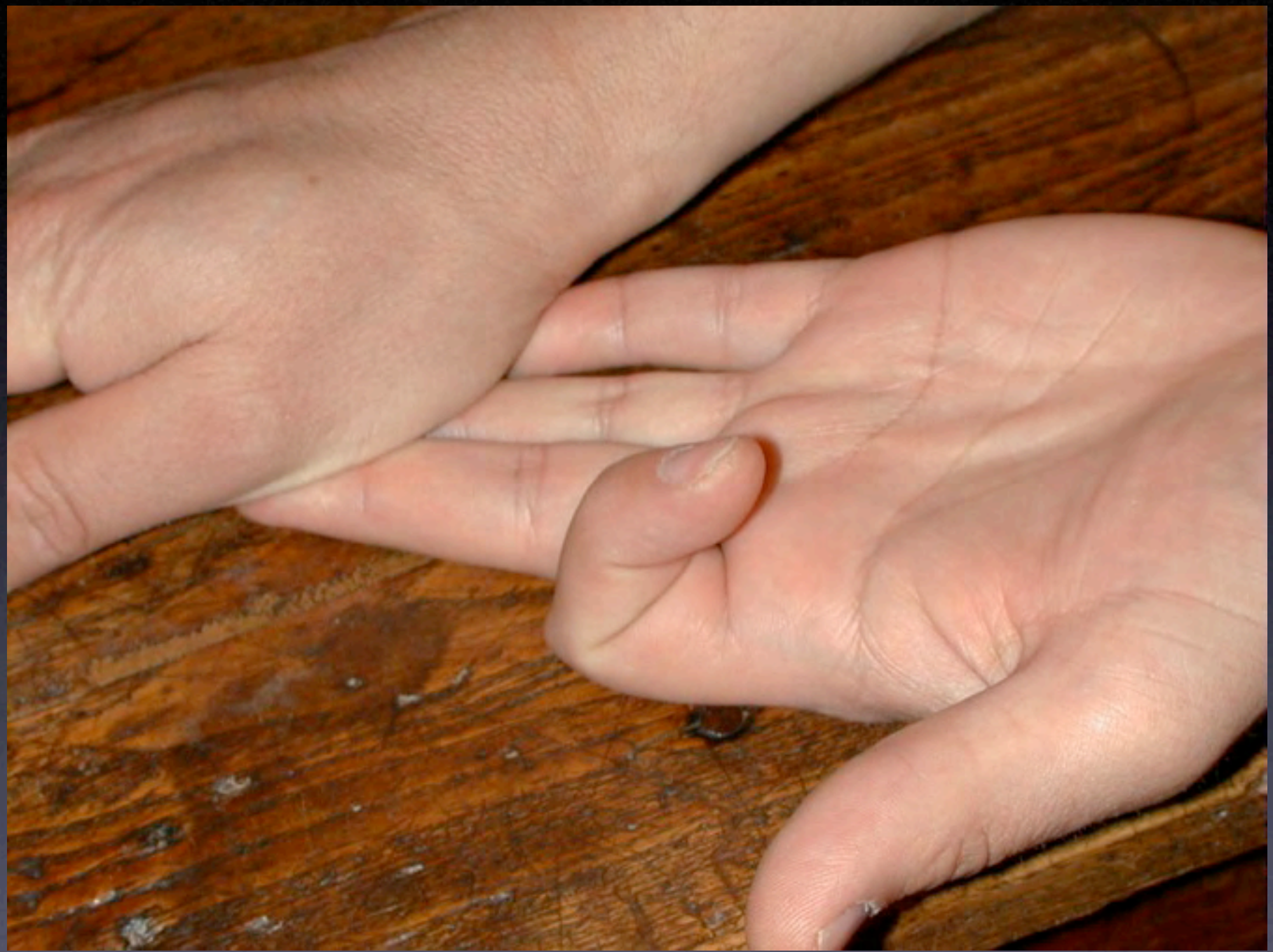

Examen FCS Index ?

- Testing habituel (90%)
- FCP indépendant ?
  - Pseudo-boutonnière ou pseudo-mallet ?



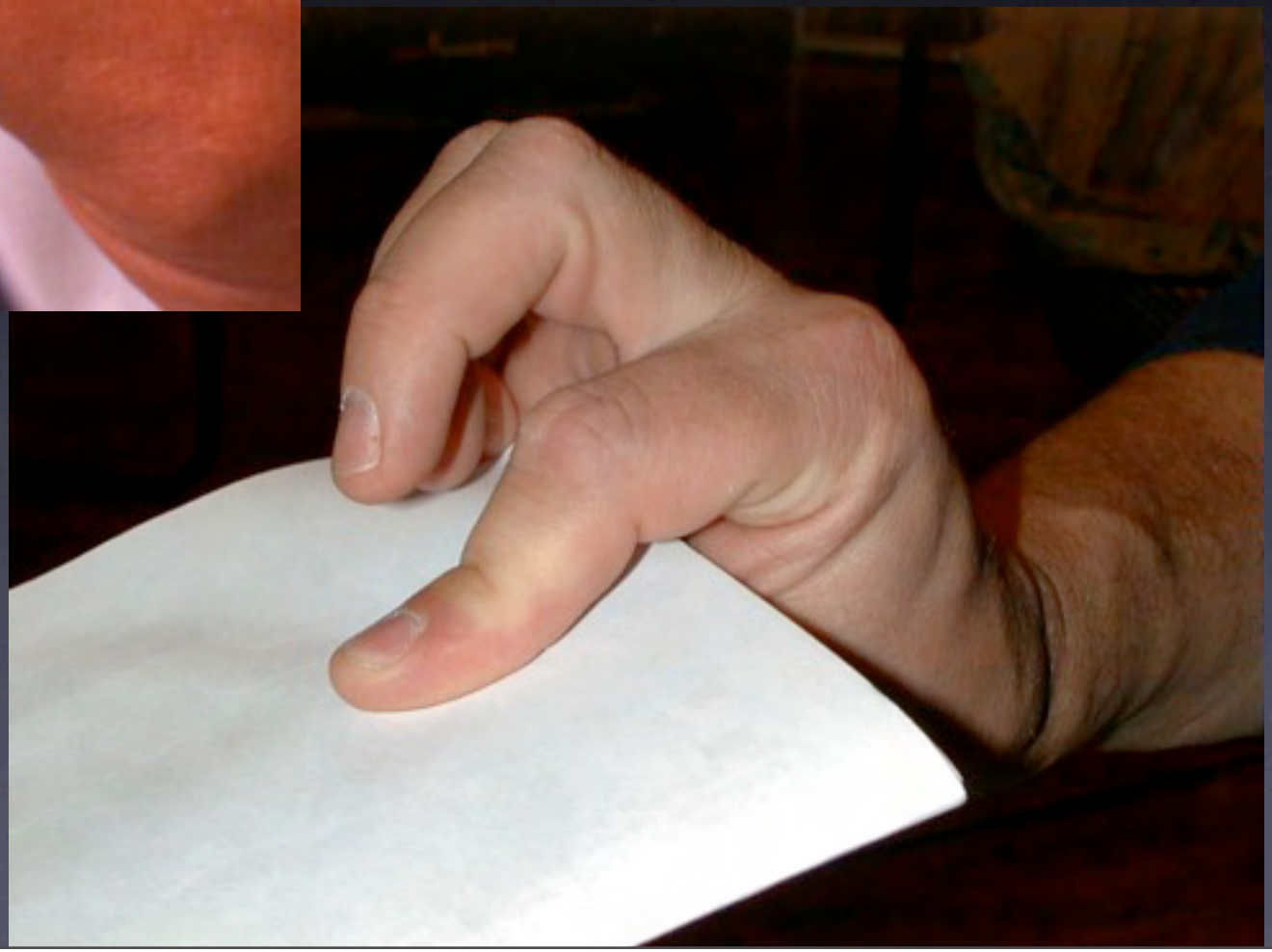

A
B
C

Examen du palmaris longus

- Absent chez ± 15% de la population
  - 2% des amérindiens
  - 40% des égyptiens

Variations anatomiques

- Syndrome de Linburg-Comstock
  - Anastomose entre FPL et FCP II
  - 30% de la population
  - Rarement symptomatique

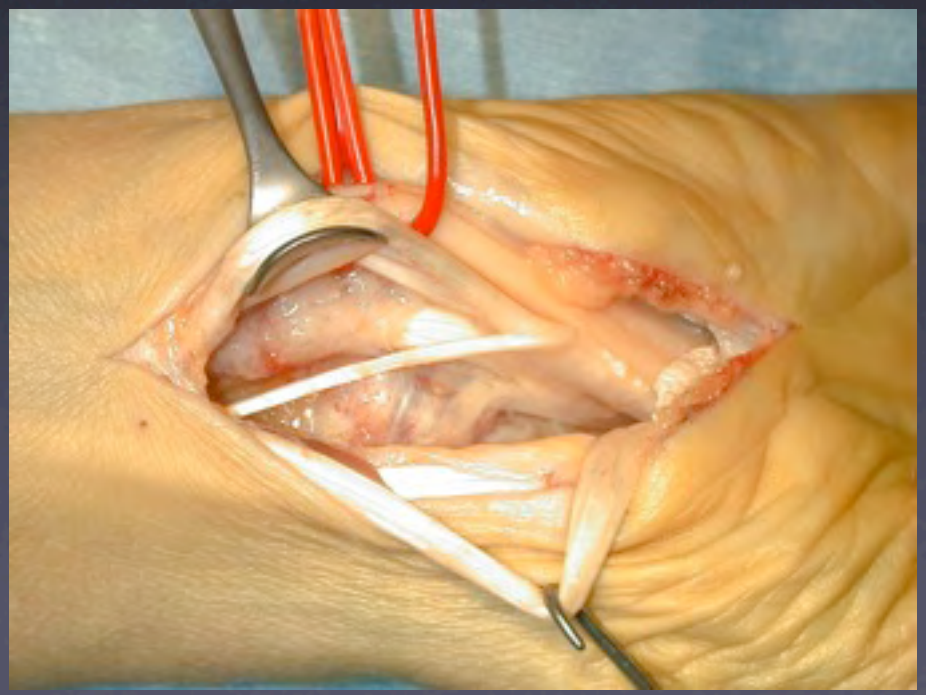

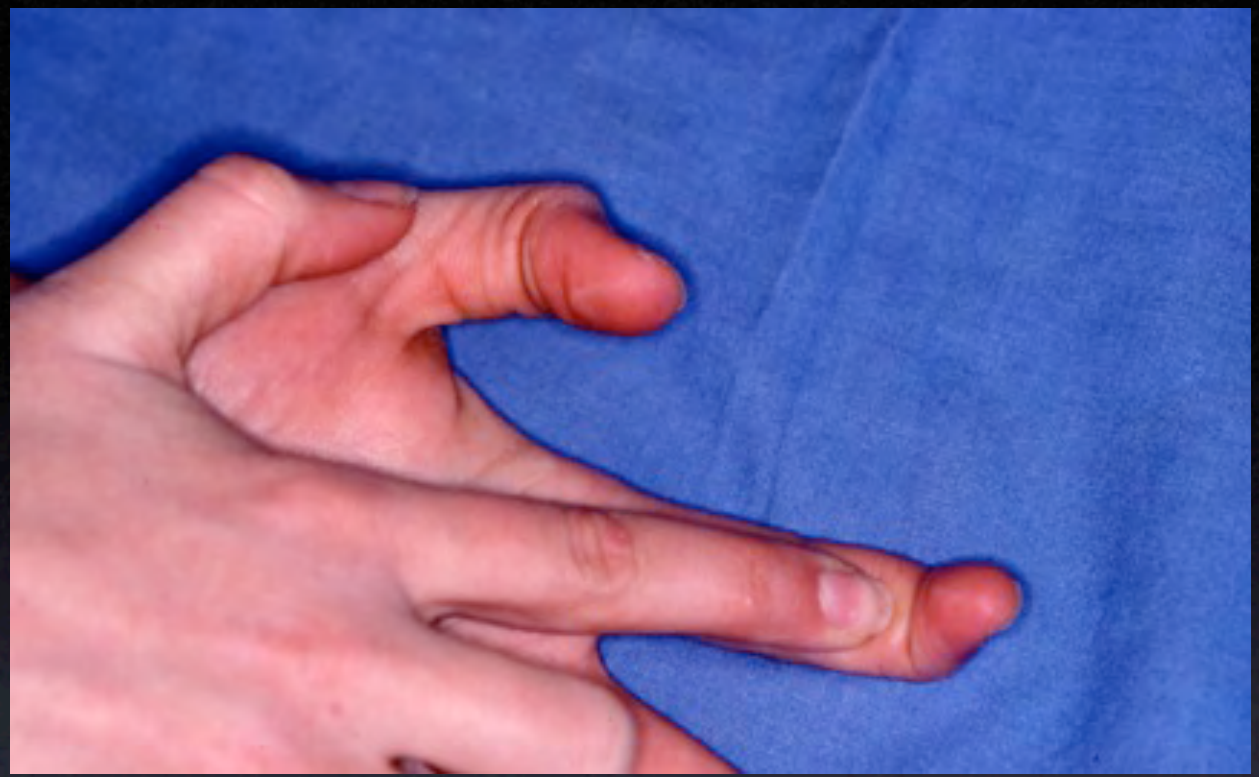

Pathologie des fléchisseurs

- Syndrome de Parkes
  - Allongement du FCP
  - Greffe tendineuse trop longue
  - Rupture FCP

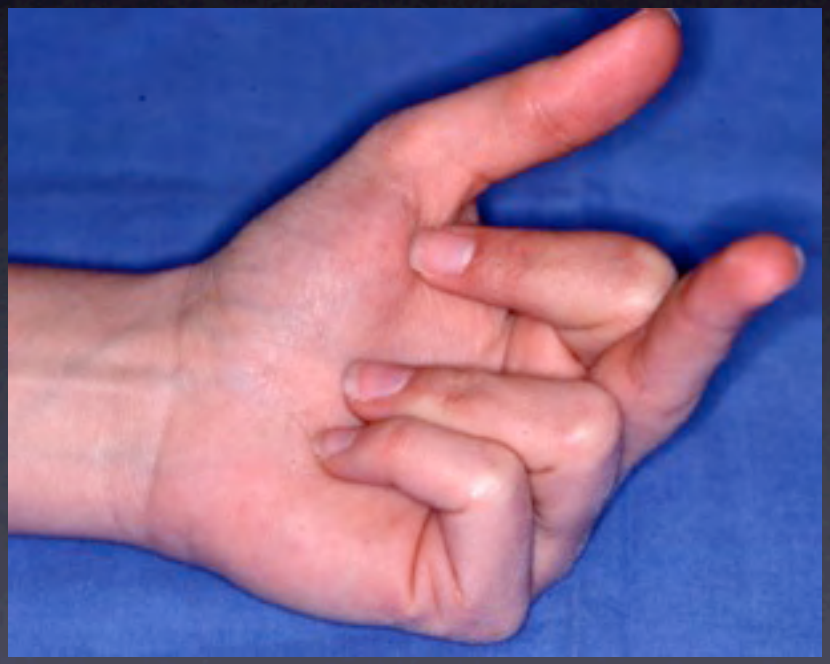

Syndrome du quadrige

- Décrit par Verdan (1960)
- Blocage des profonds quand l'un est fixe (amputation, adhérence,...)

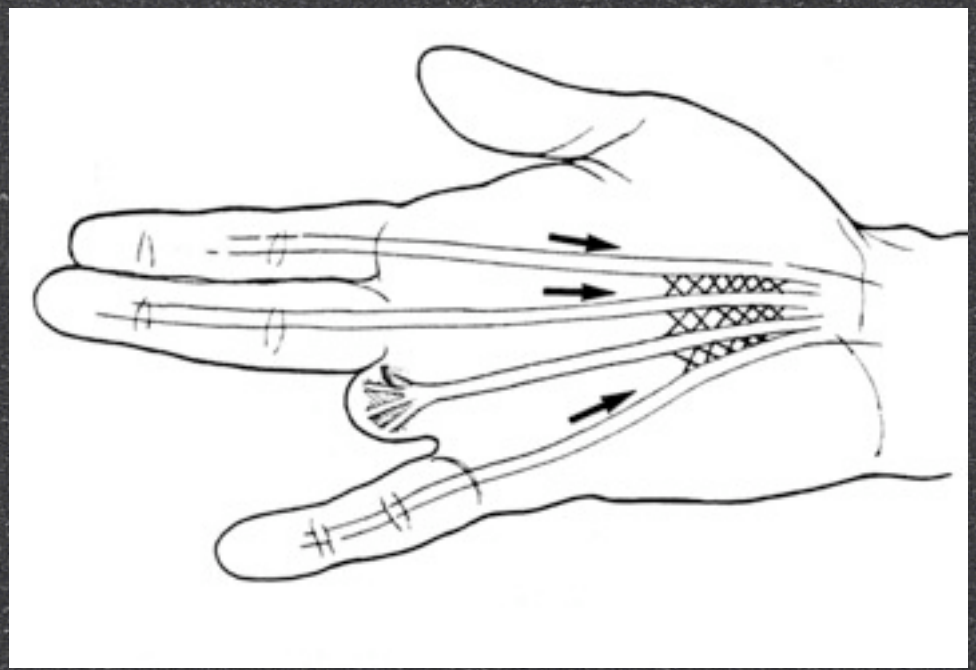

Syndrome du quadrige

	Flexion IPD	Force IPD
I	Complète	diminuée
II	incomplète	diminuée
III	absente	absente

La gaine des fléchisseurs

Les tendons sont inclus dans une gaine synoviale qui comprend des renforcements appelées poulies. La gaine a un rôle mécanique et nutritif

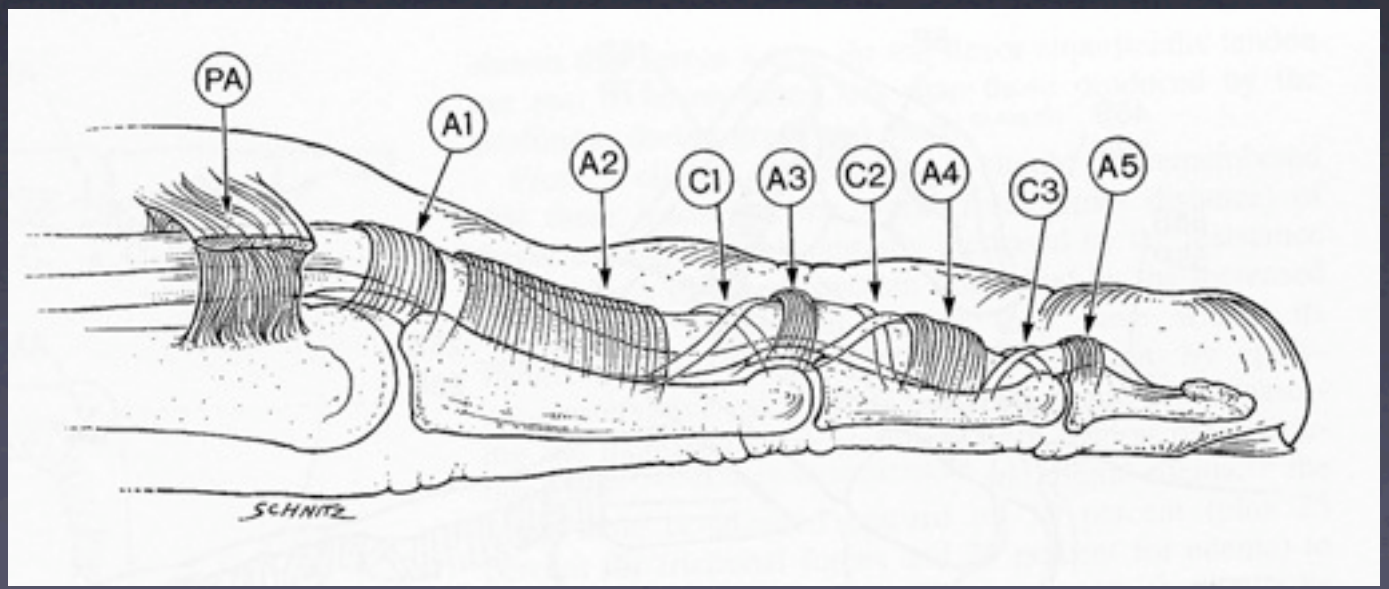

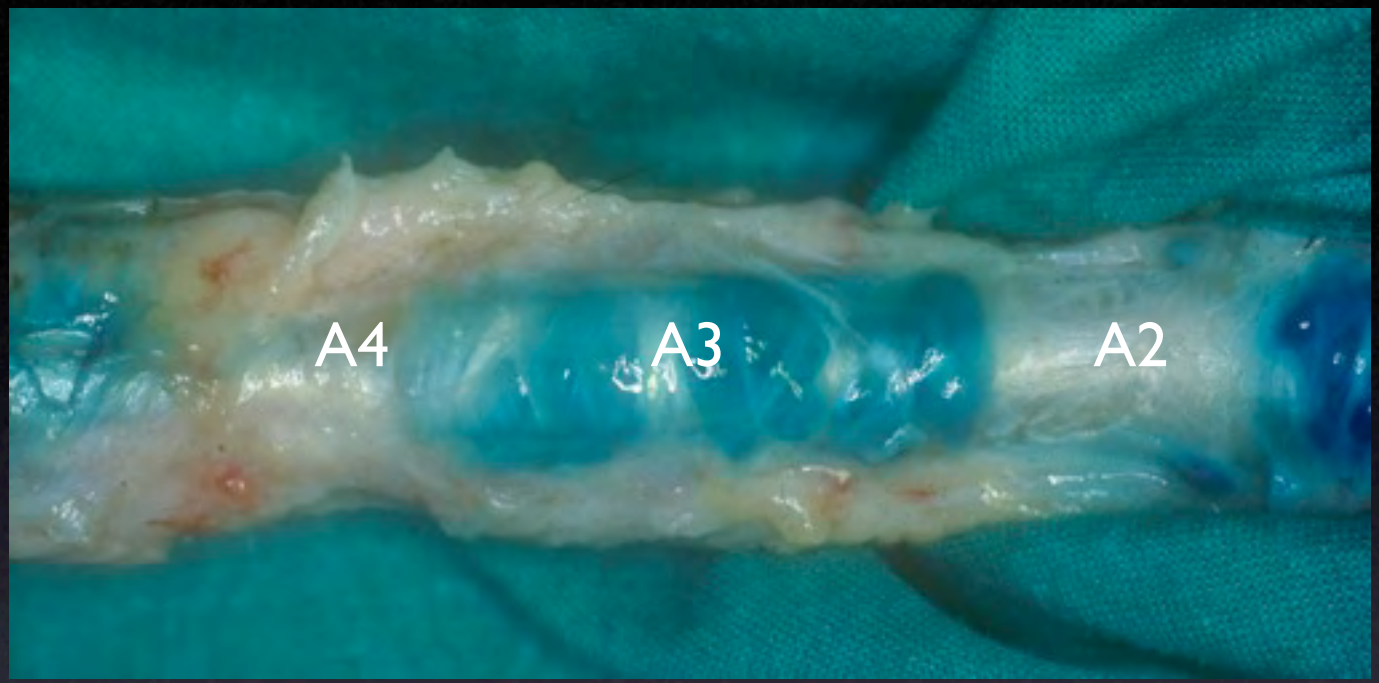
A4
A3
A2

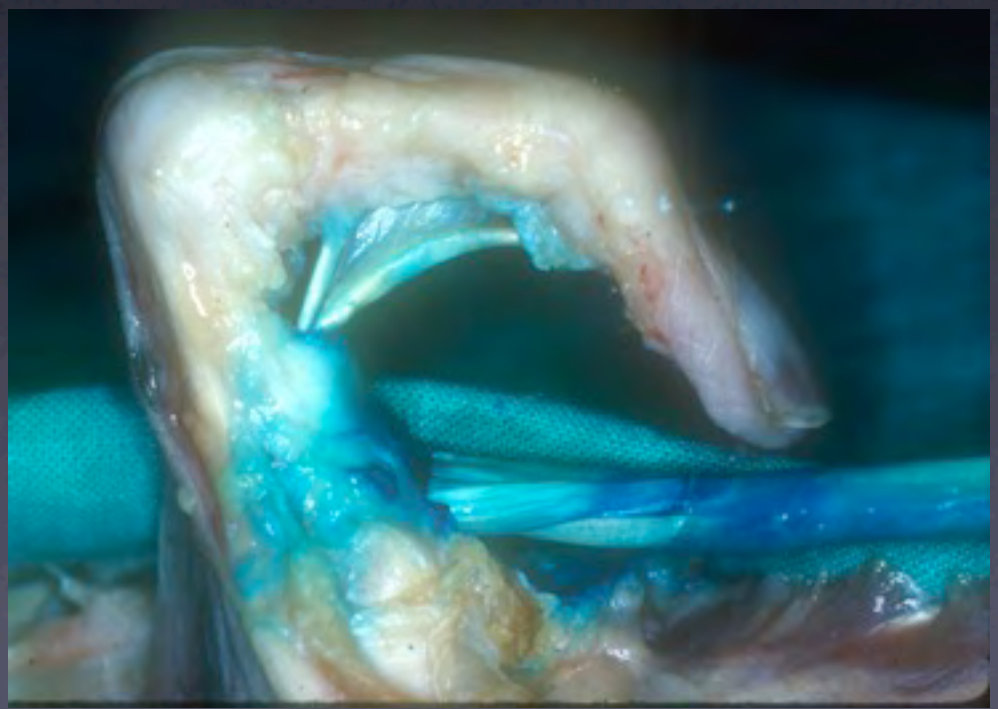

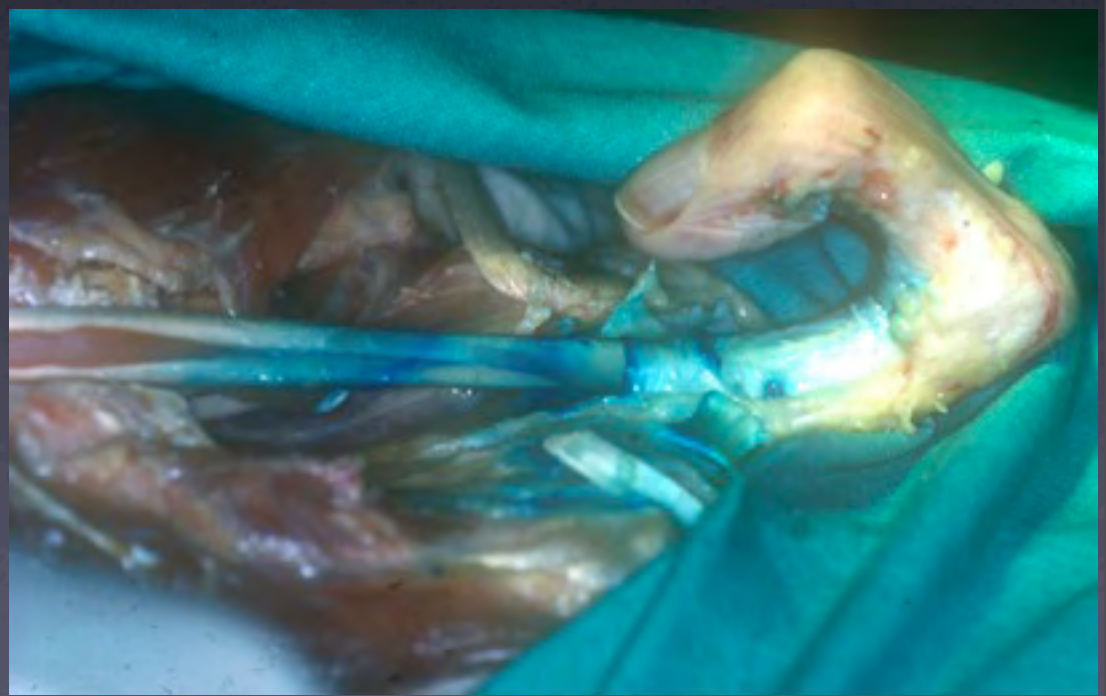

Examen de la gaine des fléchisseurs

- Recherche d'une synovite
  - Visible ou palpable
  - Déficit de flexion active

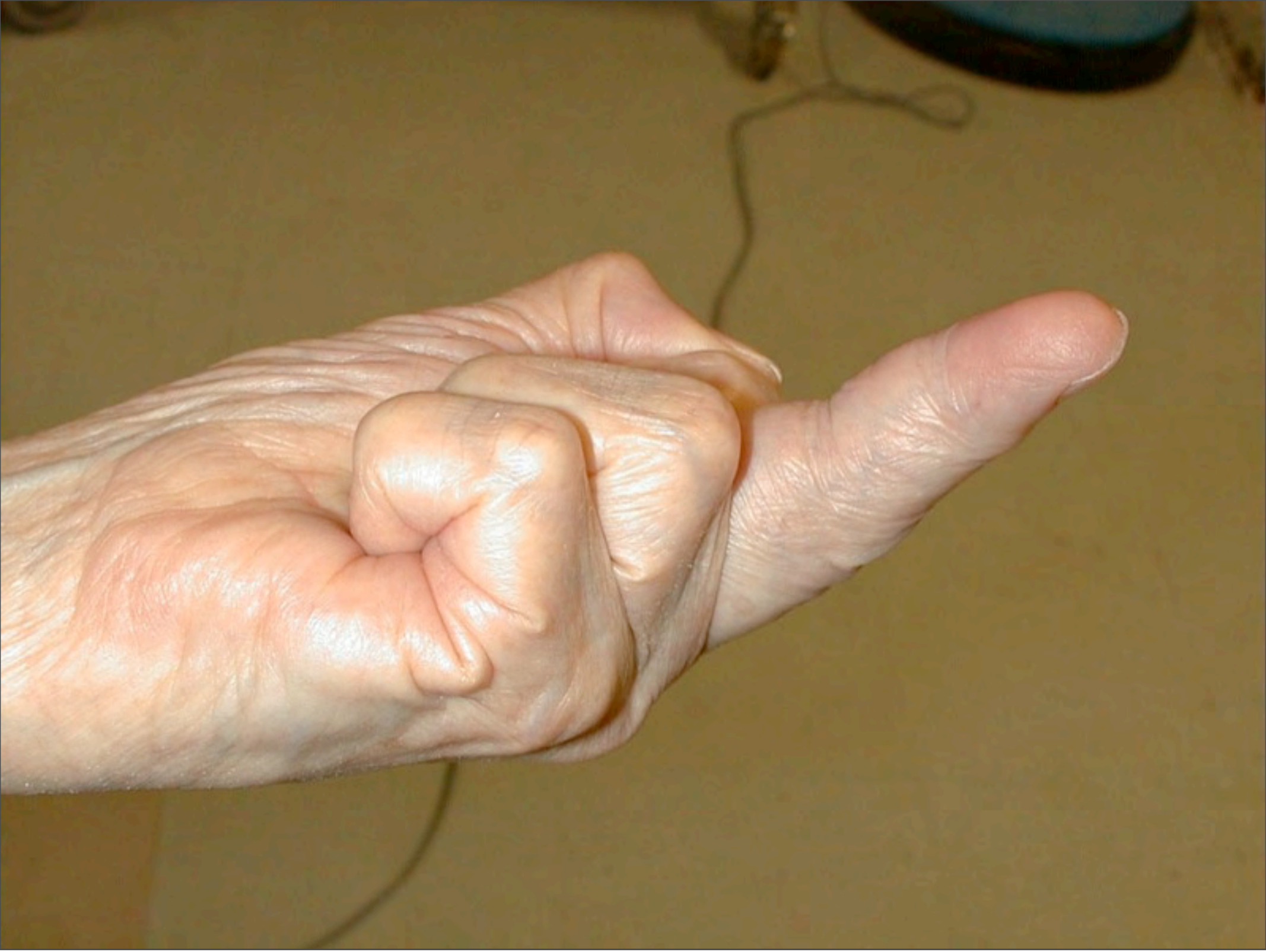

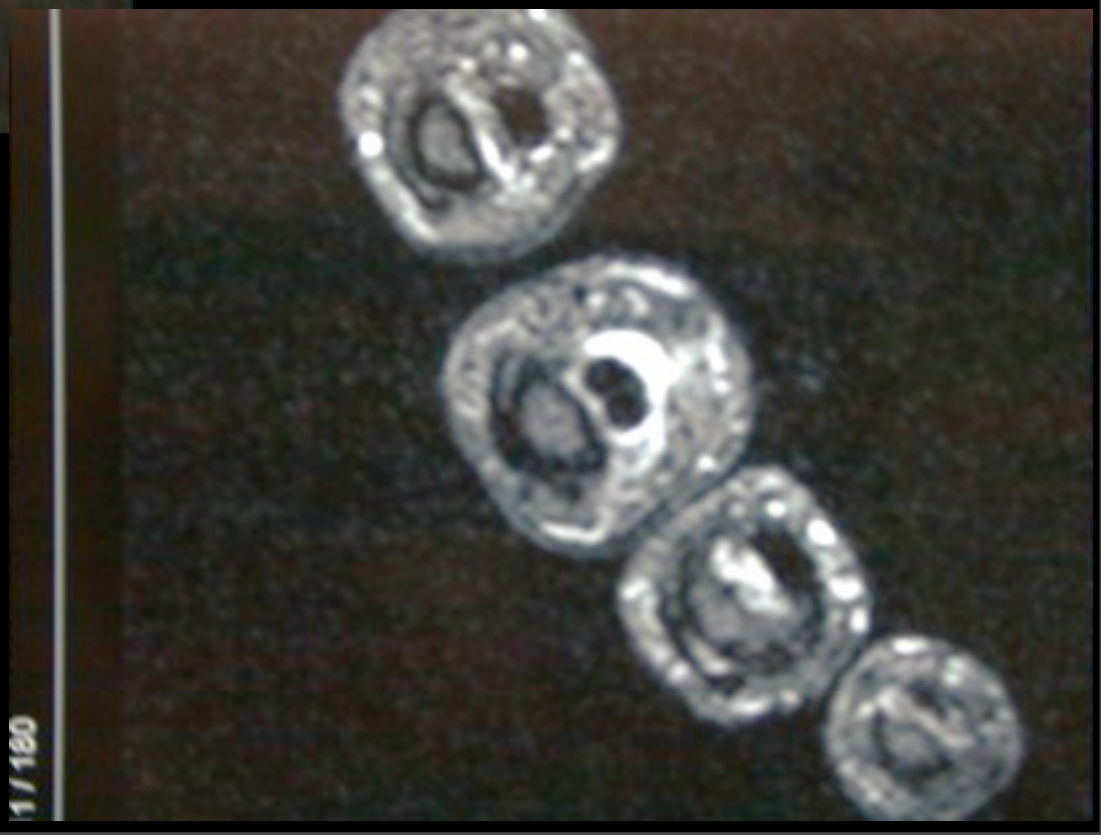
1 / 180

Examen de la gaine des fléchisseurs

- Recherche d'une lésion traumatique (chez les grimpeurs)
  - Saillie des tendons en flexion
  - Douleur à la flexion contrariée

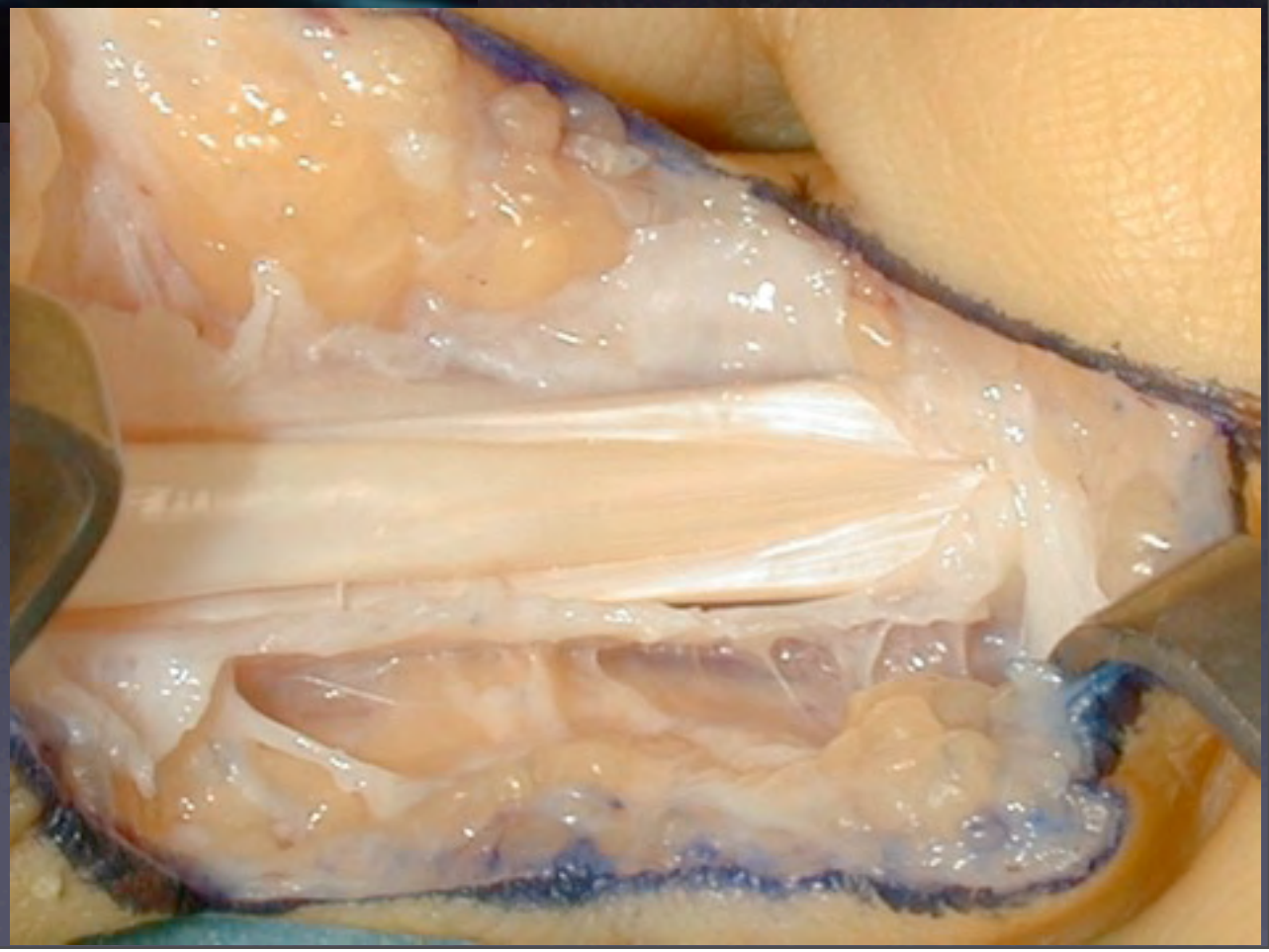

Un patient se plaint de douleurs et de difficulté à fléchir l'annulaire depuis 3 mois après une chute sur les doigts en extension. Il a un flessum spontané de 60° à l'IPP, une tuméfaction douloureuse au pli palmaire distal et est incapable de fléchir l'annulaire quand l'index, le majeur et l'auriculaire sont maintenus passivement en extension. Il peut fléchir activement mais faiblement le doigt à 80° dans l'IPP et 40° dans l'IPD. Votre diagnostic est ?

A. Rupture du flexor digitorum superficialis

B. Avulsion du flexor digitorum profondus

C. Ténosynovite sténosante (doigt à ressaut)

D. Tumeur à cellules géantes de la gaine du féchisseur

E. Rupture de la poulie A2

Examen clinique des extenseurs

- Plaies = chirurgie
- Tendinites et ténosynovites
- Ruptures traumatiques

Tendinites et ténosynovites

- Douleur au mouvement contrarié
- Douleur à la tension passive
- Inflammation
  - Perçue cliniquement
  - Visible en IRM

Ruptures sous-cutanées

- IPD
  - Doigt en maillet
- IPP
  - Boutonnière
- MP
  - Luxation extenseurs
- Poignet
  - Rupture EPL > autres extenseurs

Doigt en maillet

- Arrachement tendineux
- Arrachement osseux

Boutonnière

- Diagnostic difficile
  - Perte de l'extension active
  - Test à la xylocaïne
  - Test d'Elson

Examen clinique des extenseurs selon Riordan

- MP à 0 degrés
- Extension passive
- Tenir la position
  - § + Bandelettes latérales intactes
  - § - Bandelette centrale rompue et bandelettes latérales luxées

Examen clinique des extenseurs selon Riordan

- MP à 0 degrés, IPP à 90°
- Extension active
  - § + Bandelette centrale intacte
  - § - Bandelette centrale rompue

Examen clinique des extenseurs selon Riordan

- MP à 0°, IPP à 40°
- Flexion/Extension active IPD
  - § - Bandelettes latérales rompues
  - § + Une bandelette latérale au moins est intacte

Rupture des fibres sagittales au dos de la MP

- Douleurs à la palpation
- Ecchymose
- Luxation des extenseurs en flexion

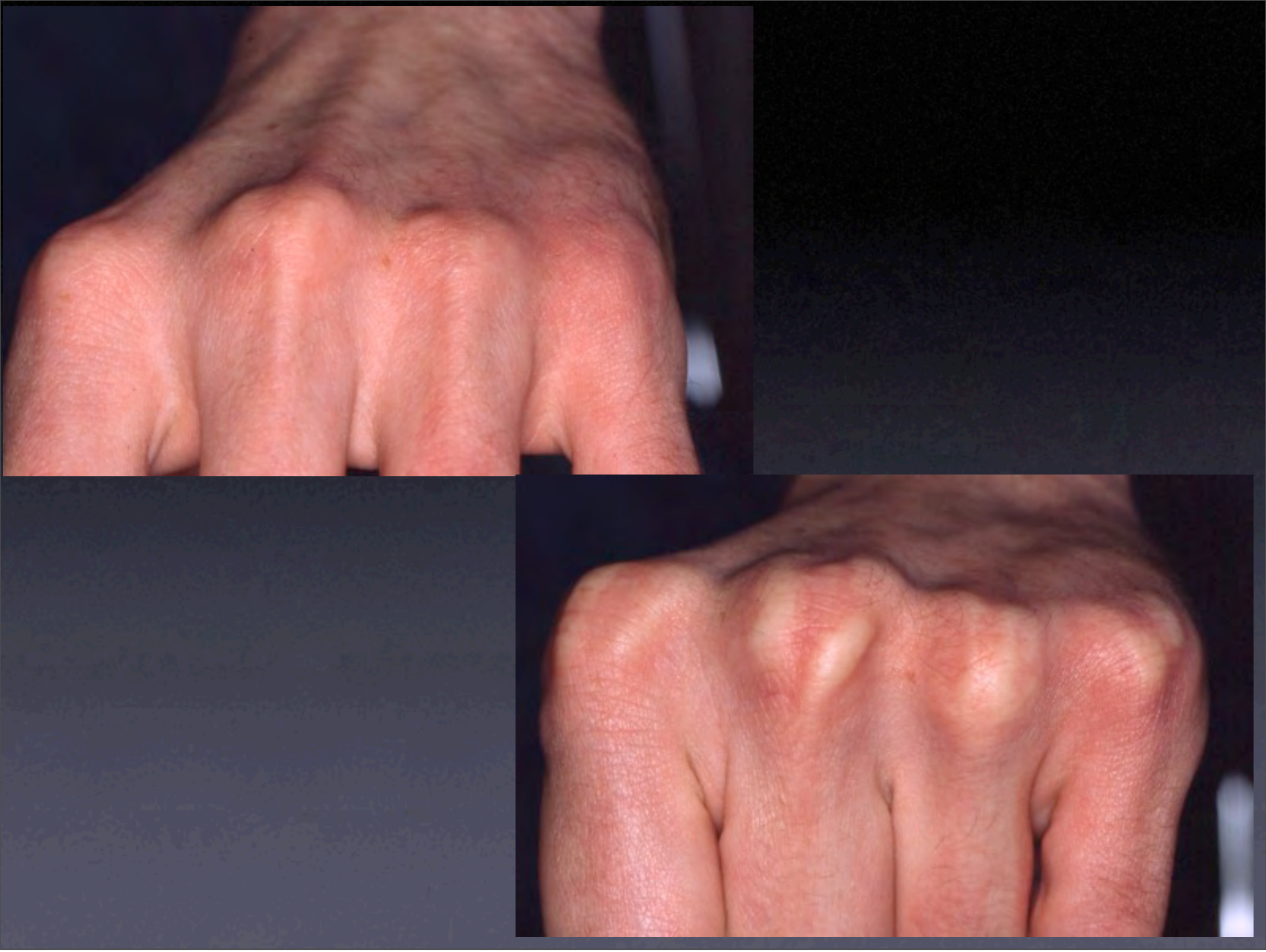

Examen des extenseurs au poignet

- 6 compartiments
- 12 tendons extenseurs
- Ruptures par attrition ou frottement (EPL, EDQ surtout)

Examen de l'EPL ?



Examen des structures vasculaires

- Masse
- Thrill
- Prise du pouls radial, ulnaire et capillaire
- Chaleur cutanée, trophicité, phanères

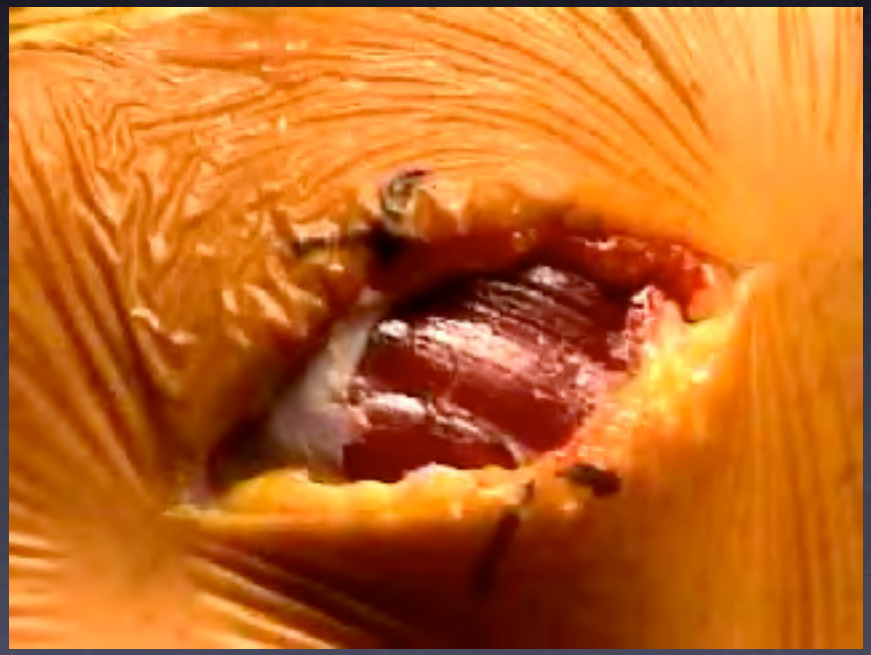

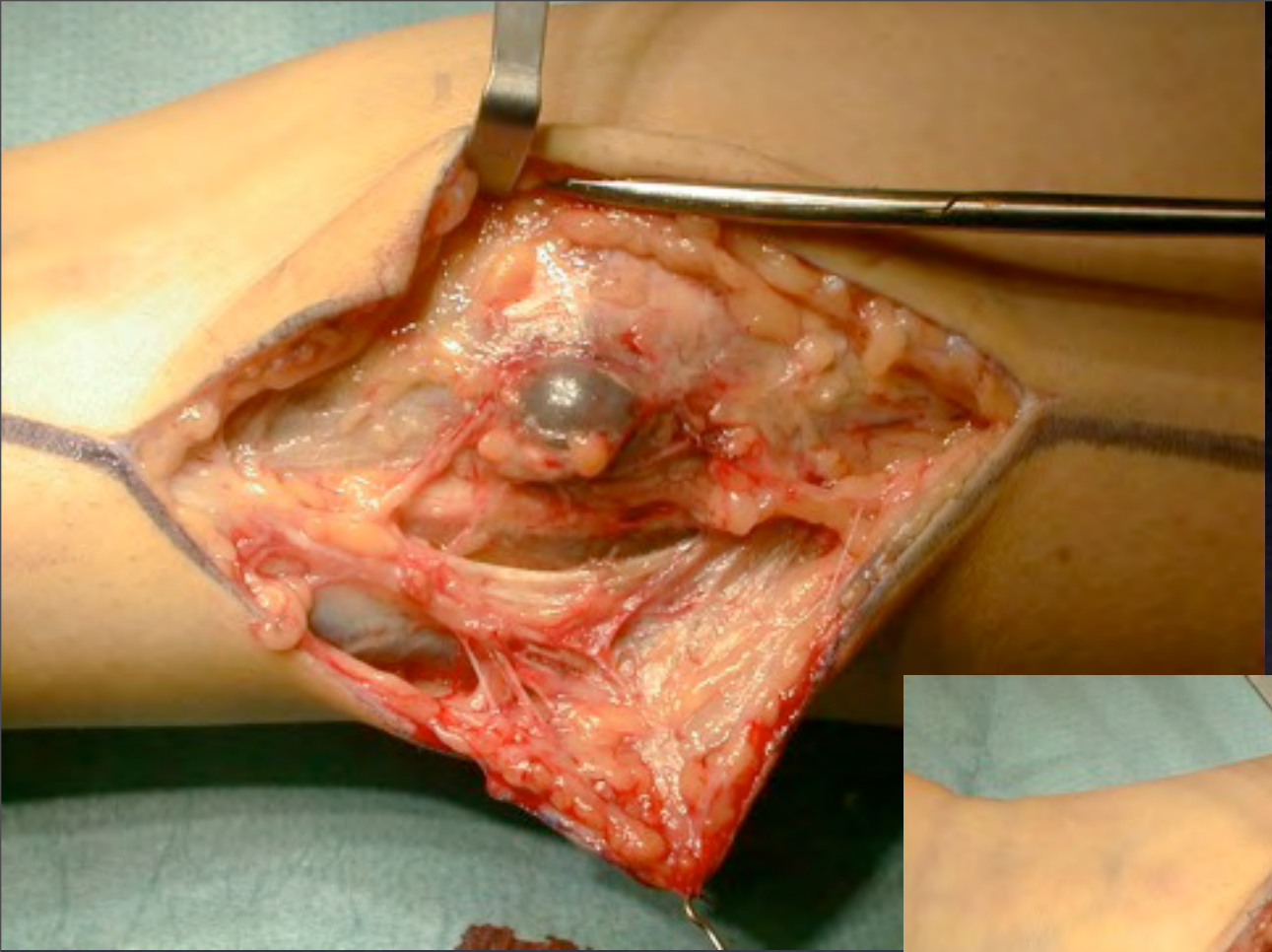

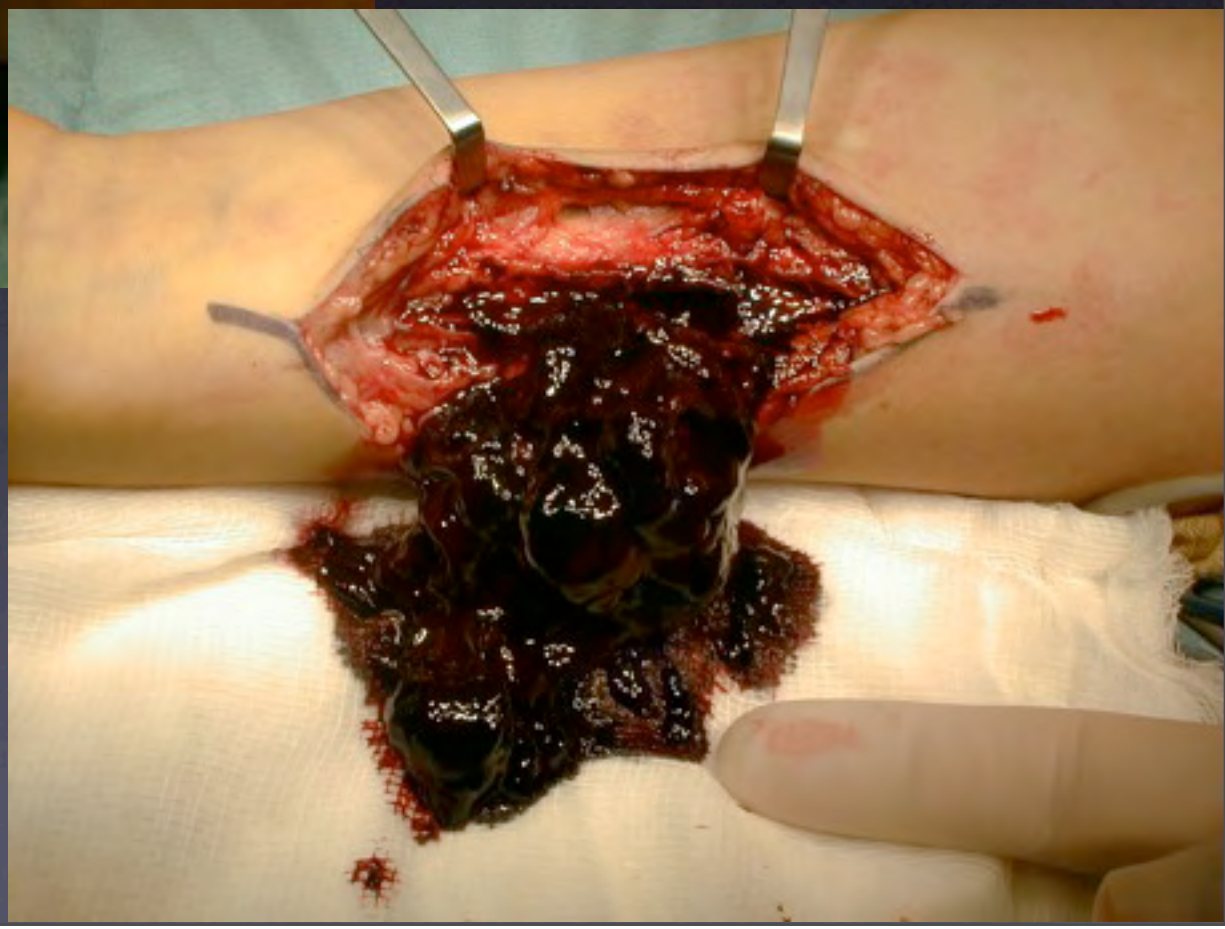

Test d'Allen



Examen des nerfs

- Sensibilité
- Motricité
- Trophicité
- Signes favorisants dans les compressions nerveuses

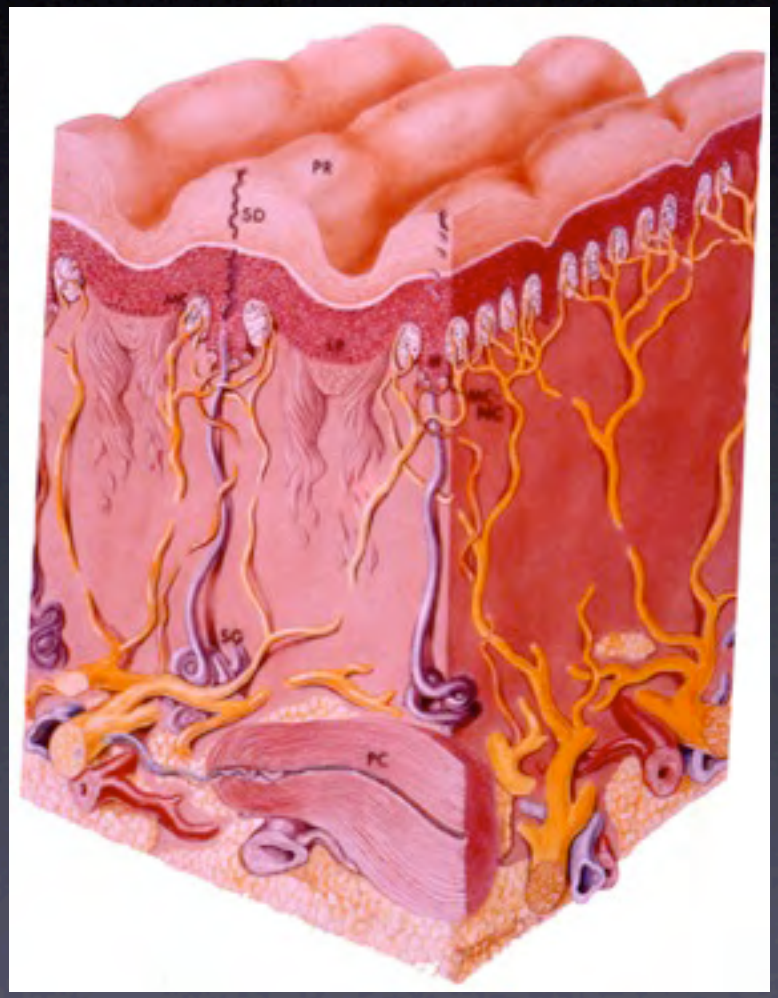

Trophicité cutanée

- Discoloration
- Sudation
- Plissement cutané
- Troubles des phanères

Examen de la sensibilité

- Topognosie
- Sensibilité de protection
  - Chaud-froid, pique-touche
- Sensibilité discriminative
  - mTPT (Dellon), sTPT (Weber)
  - Von Frey, Semmes-Wenstein

Examen de la motricité

- Trophicité musculaire
- Echelle BMC de Highet
- Examen adapté aux muscles intrinsèques

Médian au poignet

- Opposition du pouce en testant préférentiellement l'abductor pollicis

Ulnaire au poignet

- Hypothénariens
  - § Mummenthaler, Wartenberg

Ulnaire au poignet

- Interosseux
  - § Egawa, Signe de la griffe, maneuvre de Bouvier,

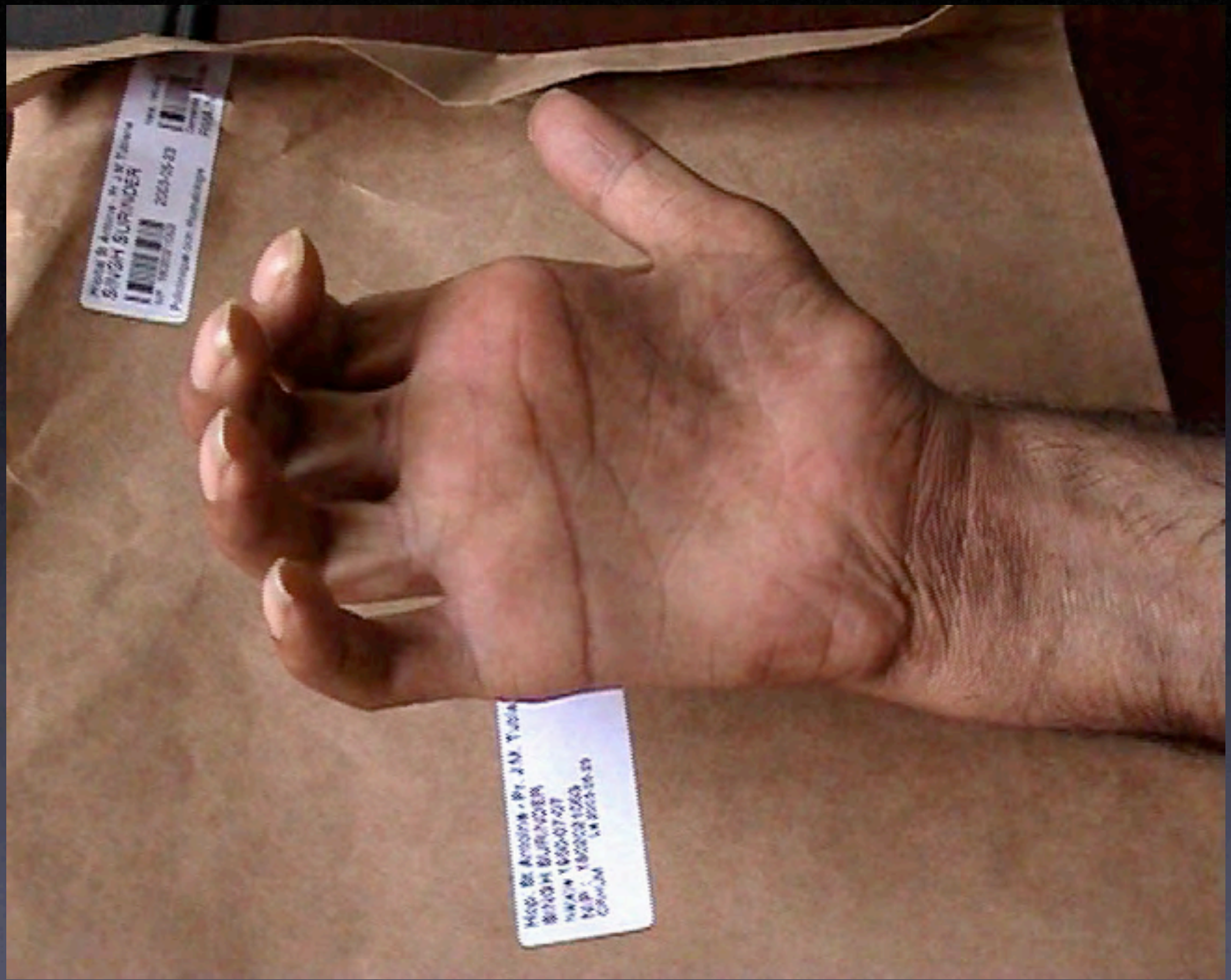

Ulnaire au poignet

- Colonne du pouce
  - Signe de Jeanne, de Froment

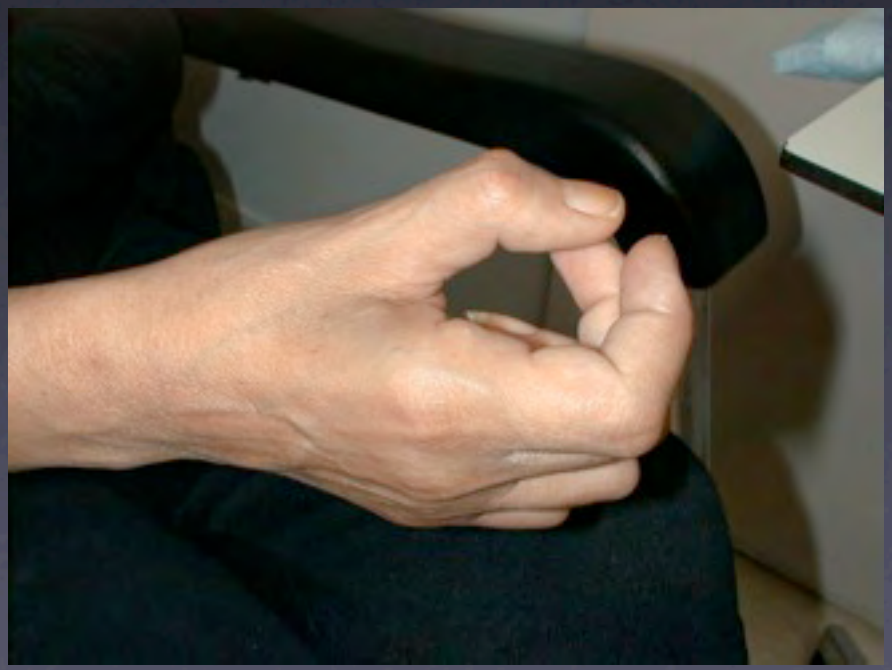

Et nous faisons l'impasse sur

- Les particularités de l'examen chez l'enfant
- Devant une raideur de la main
- Des infections
- Des syndromes compartimentaux
- Des spastiques
- Des amputés,…