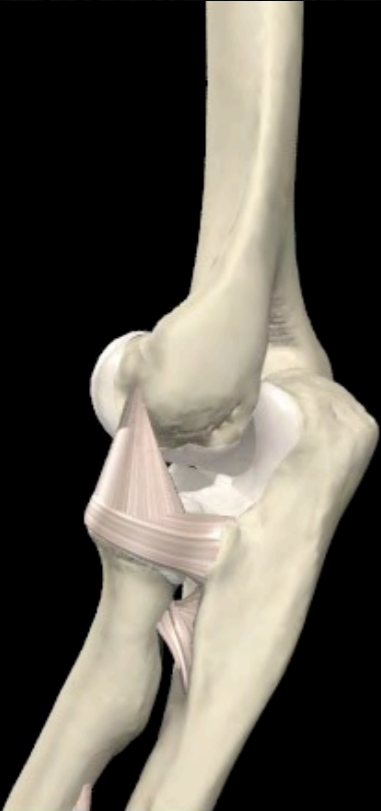

Fractures du coude: L'ulna



Interactive Shoulder (c) 2000 Primal Pictures Ltd.

Illustration: Mary Albury-Noyes

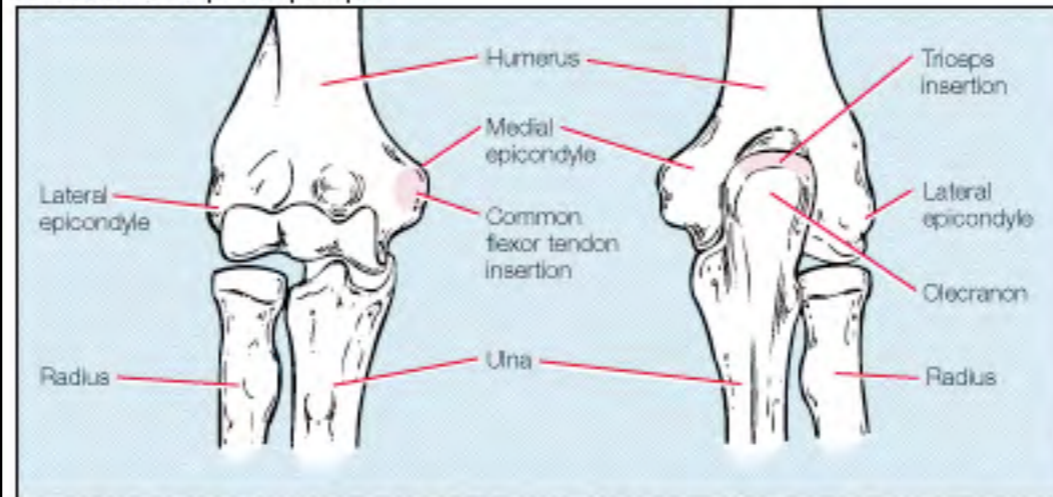
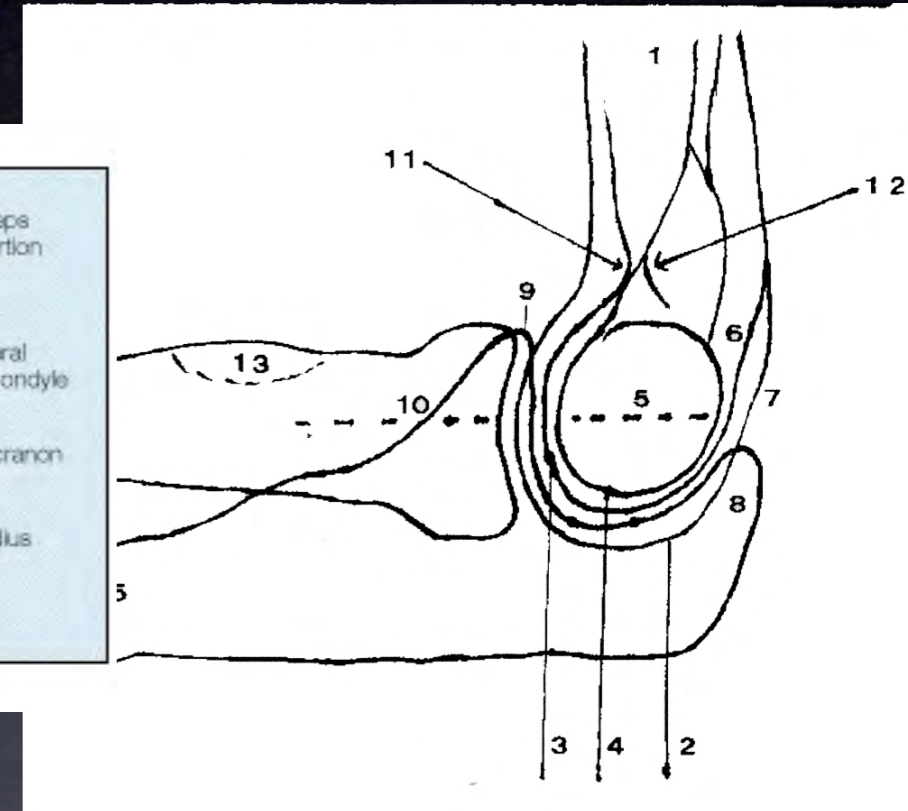


Figure 2. Anterior (a) and posterior (b) views of the bones of the right elbow.



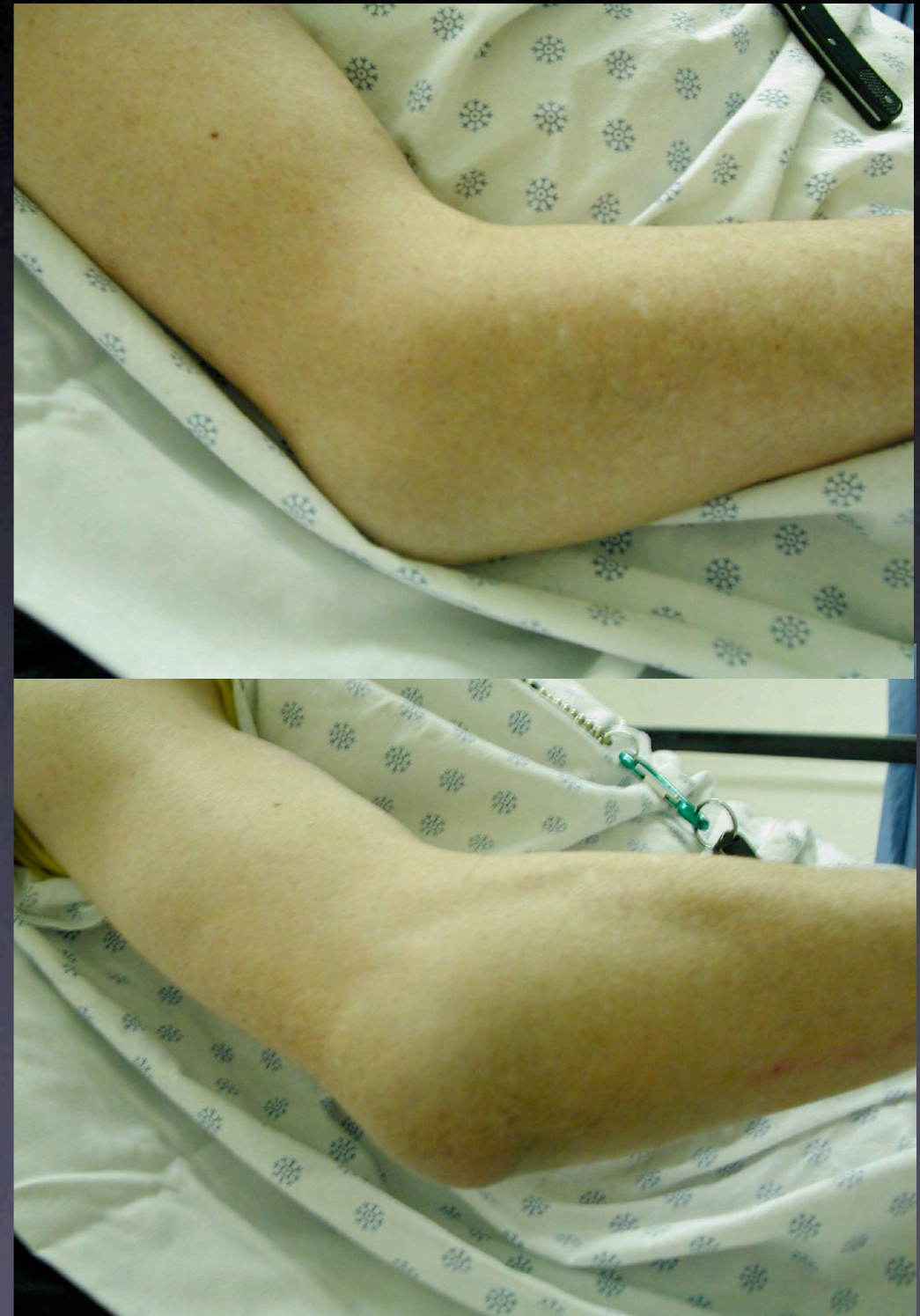Christian Dumontier
Hôpital Saint Antoine et Institut de la Main, Paris

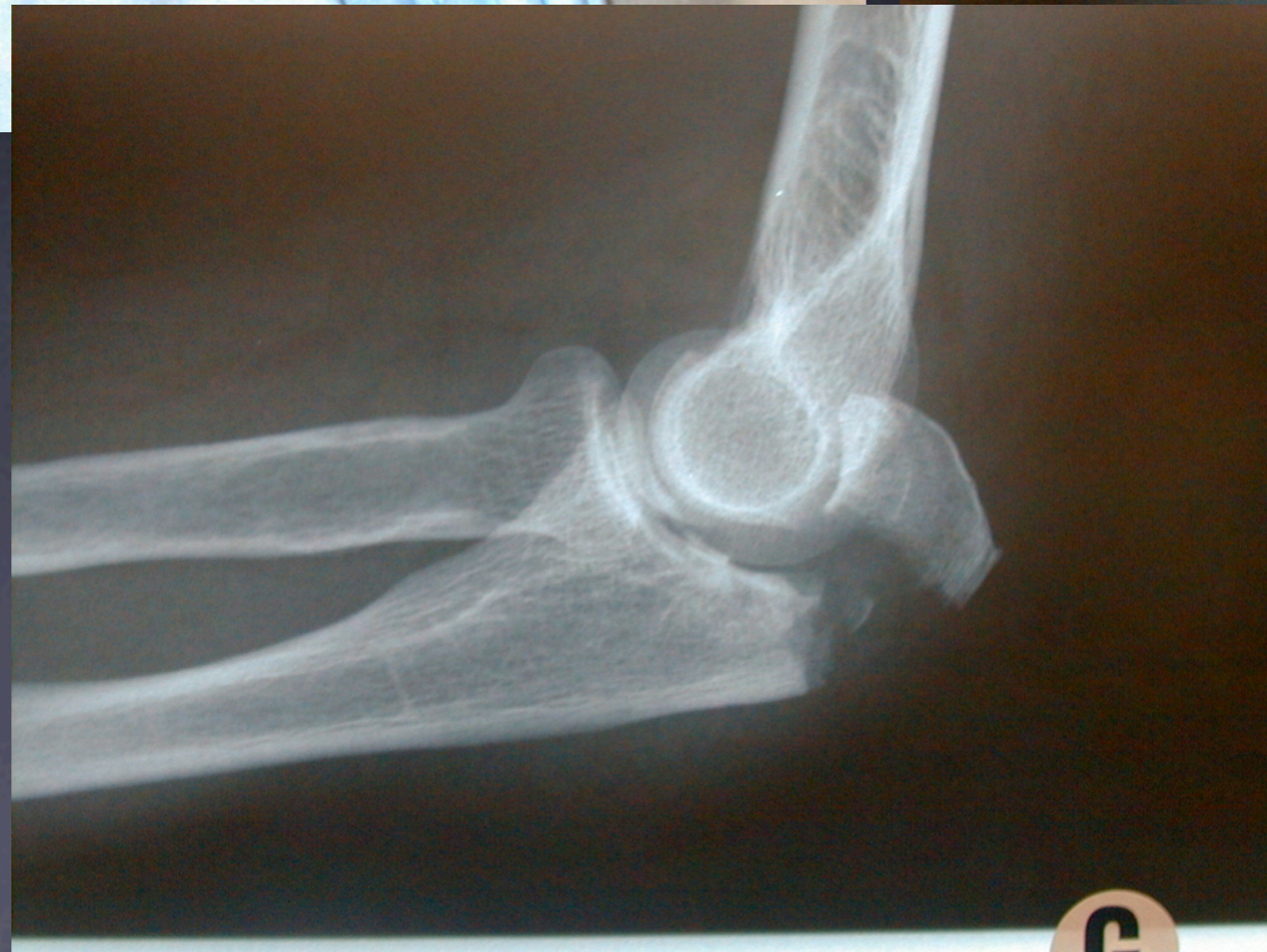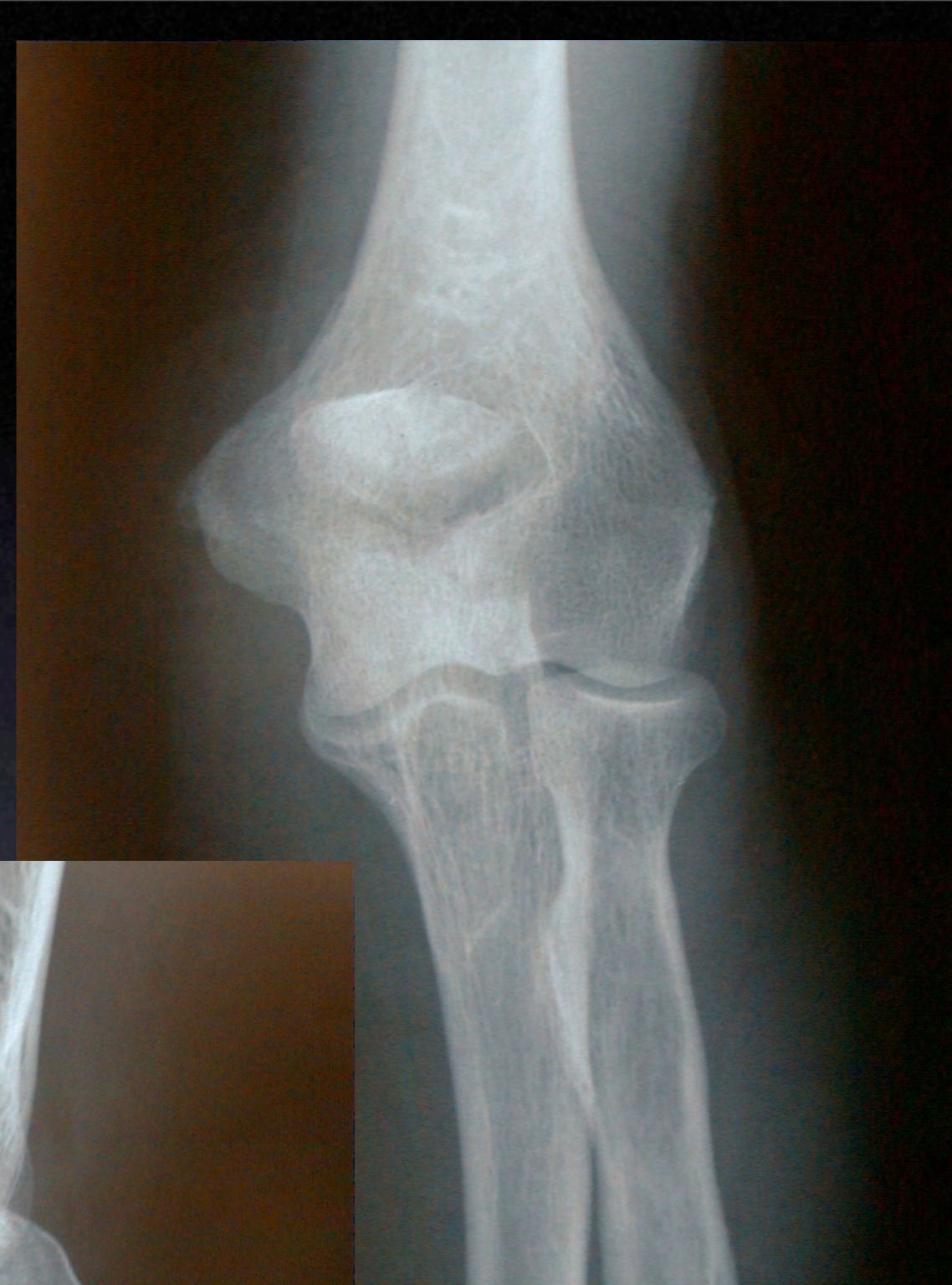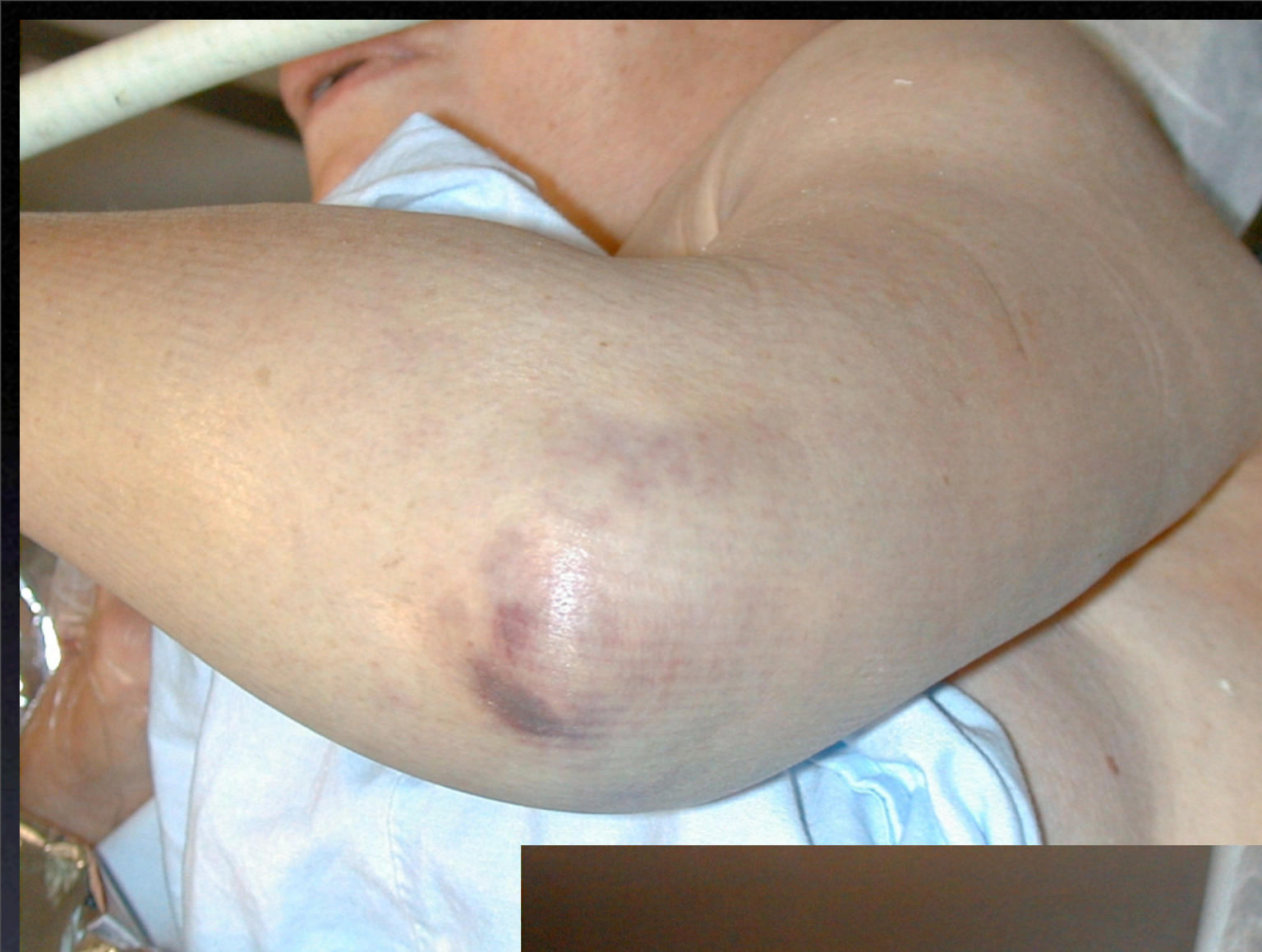Ce qu'il faut retenir

- Fracture “isolée” de l’olécrane
 - Simple, pas de complications
- Fracture de la coronoïde
 - Pb de la stabilité du coude et des voies d’abord
- Fracture de Monteggia
 - Correction “parfaite” de l’ulna

Fracture olécrane

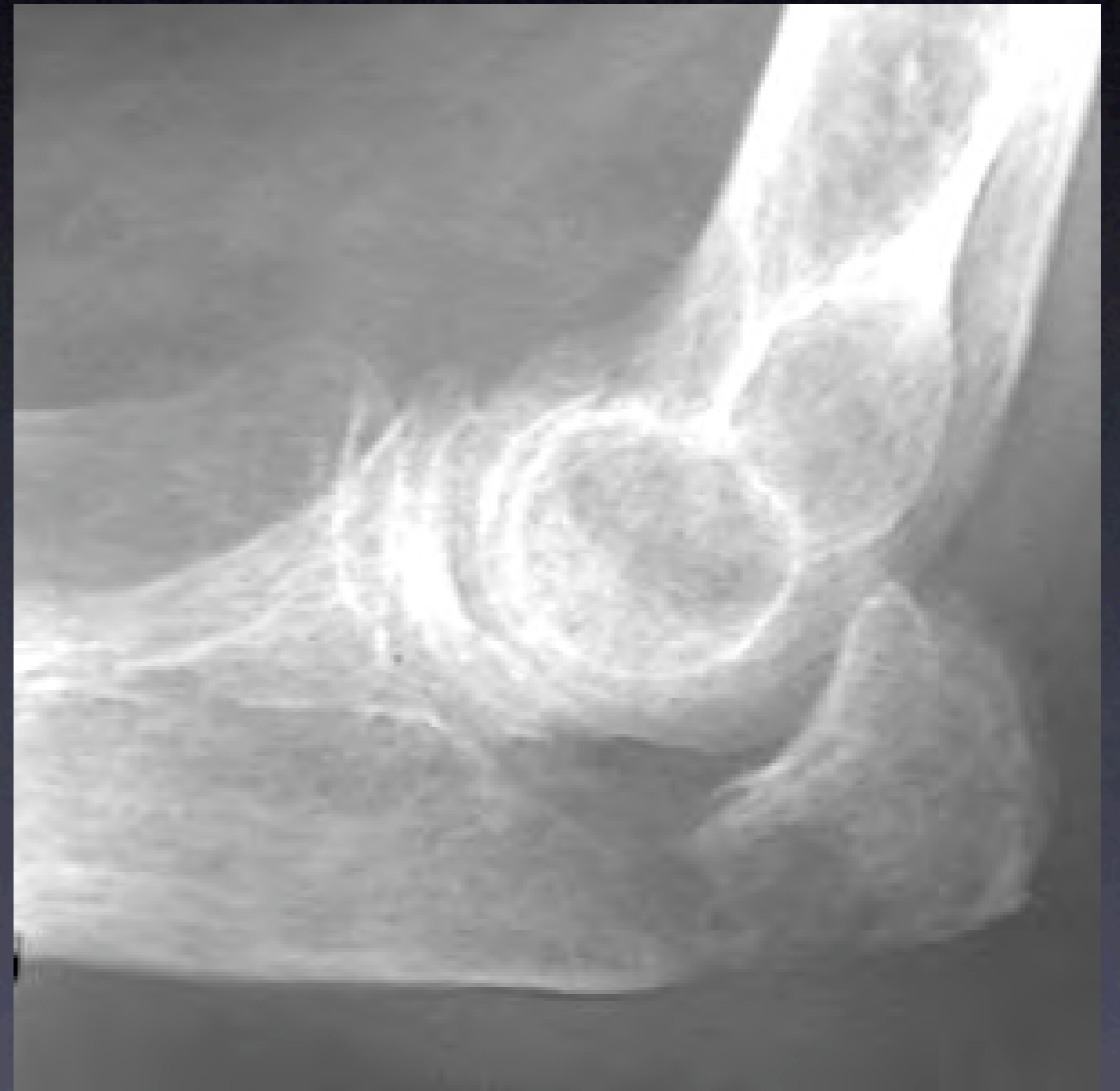- Chute sur le coude
- Douleur, impotence fonctionnelle modérée
- Déformation (gros coude)
- Dg simple, pas de complications
- TTT surtout chirurgical

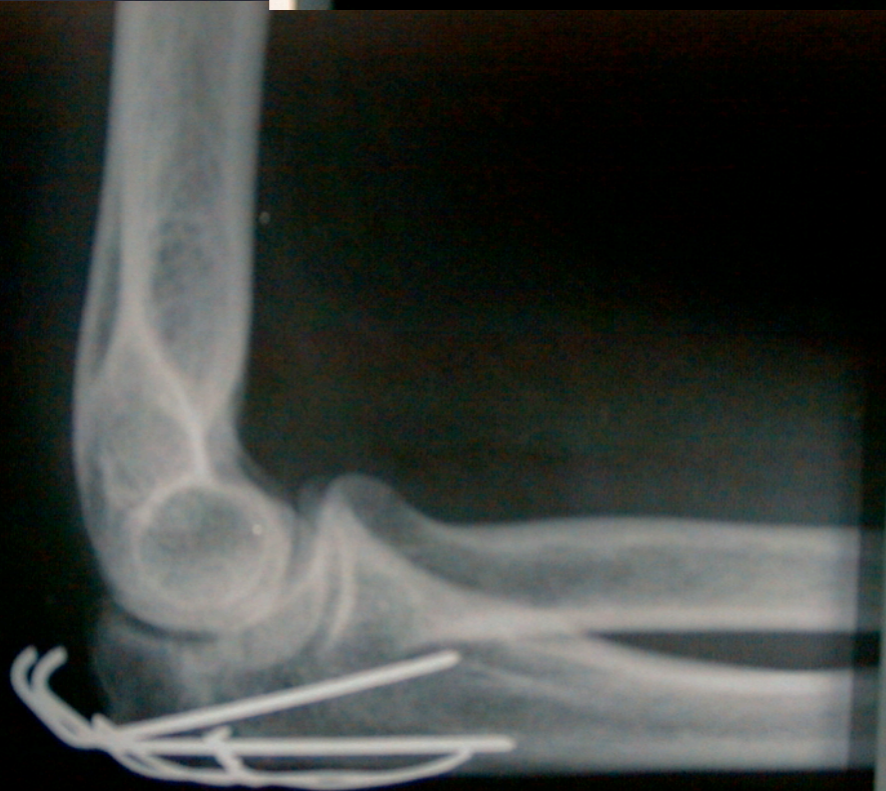
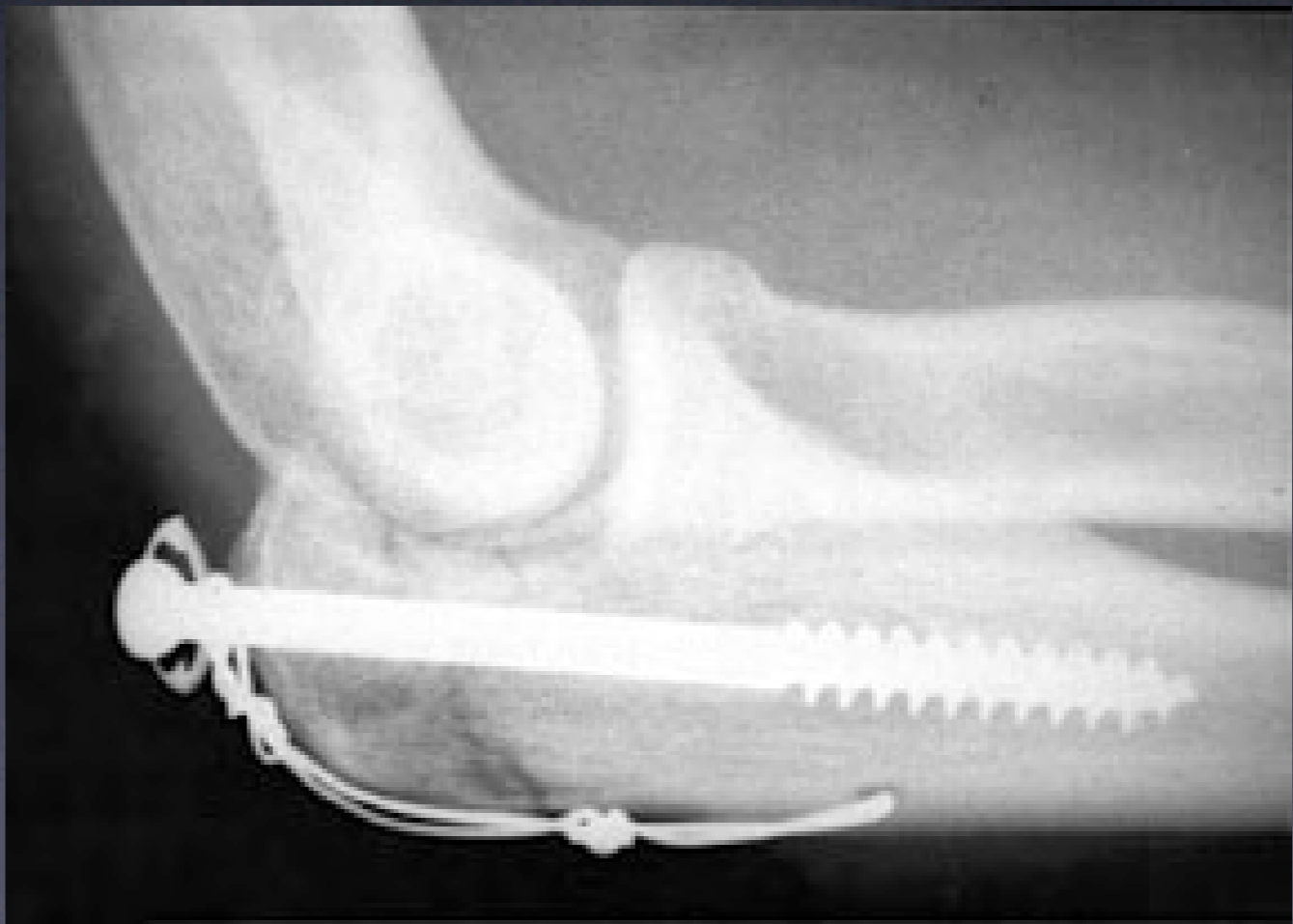
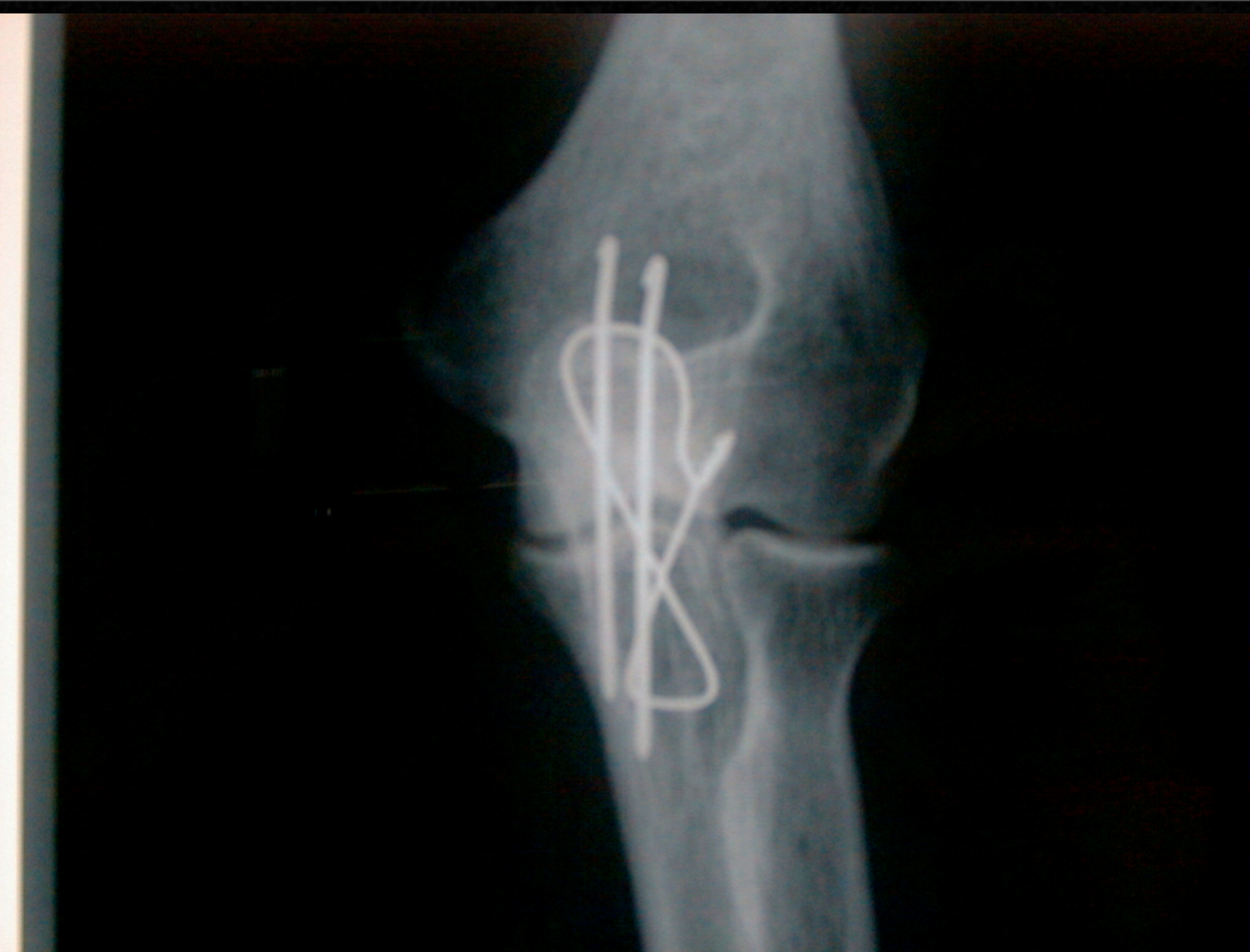

Principes du traitement

- Rétablir la continuité de l'appareil extenseur
- Synthèse assez solide pour permettre une mobilisation précoce

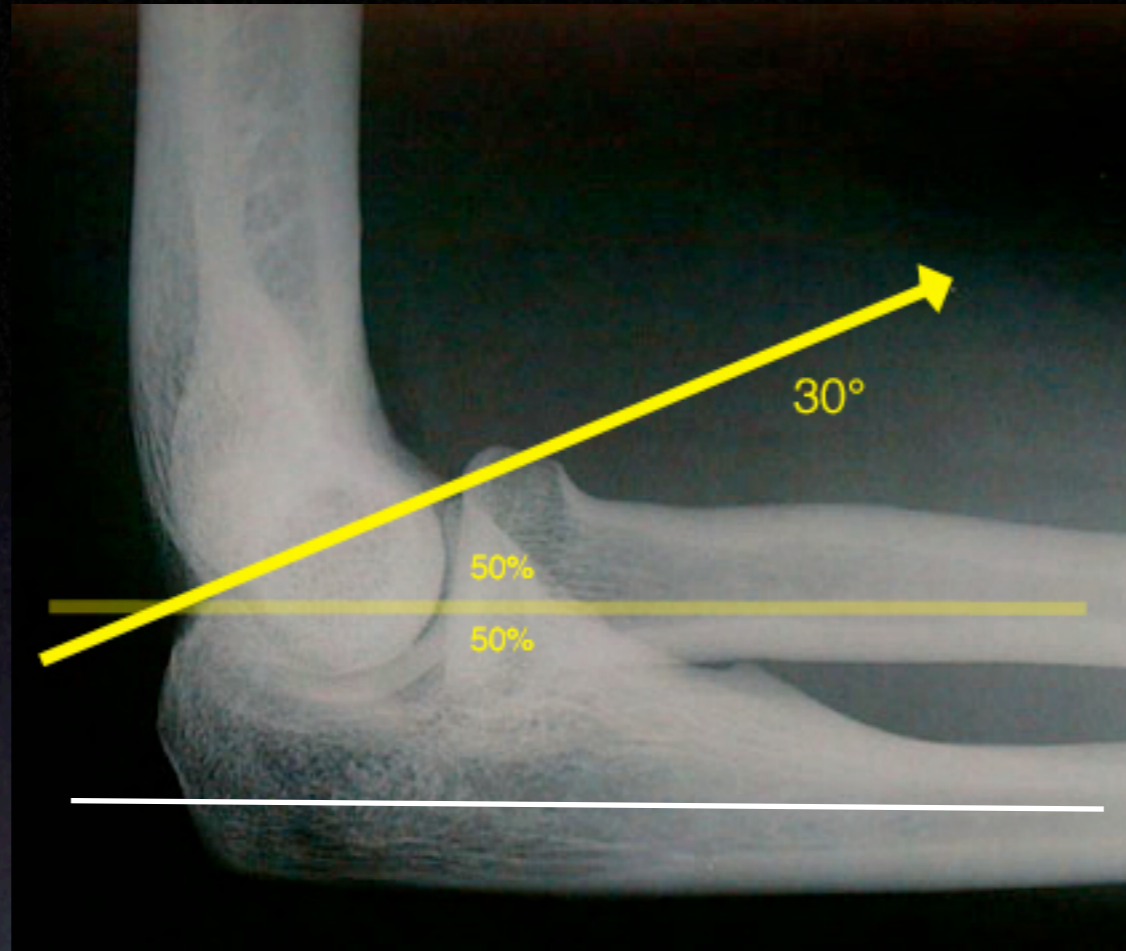




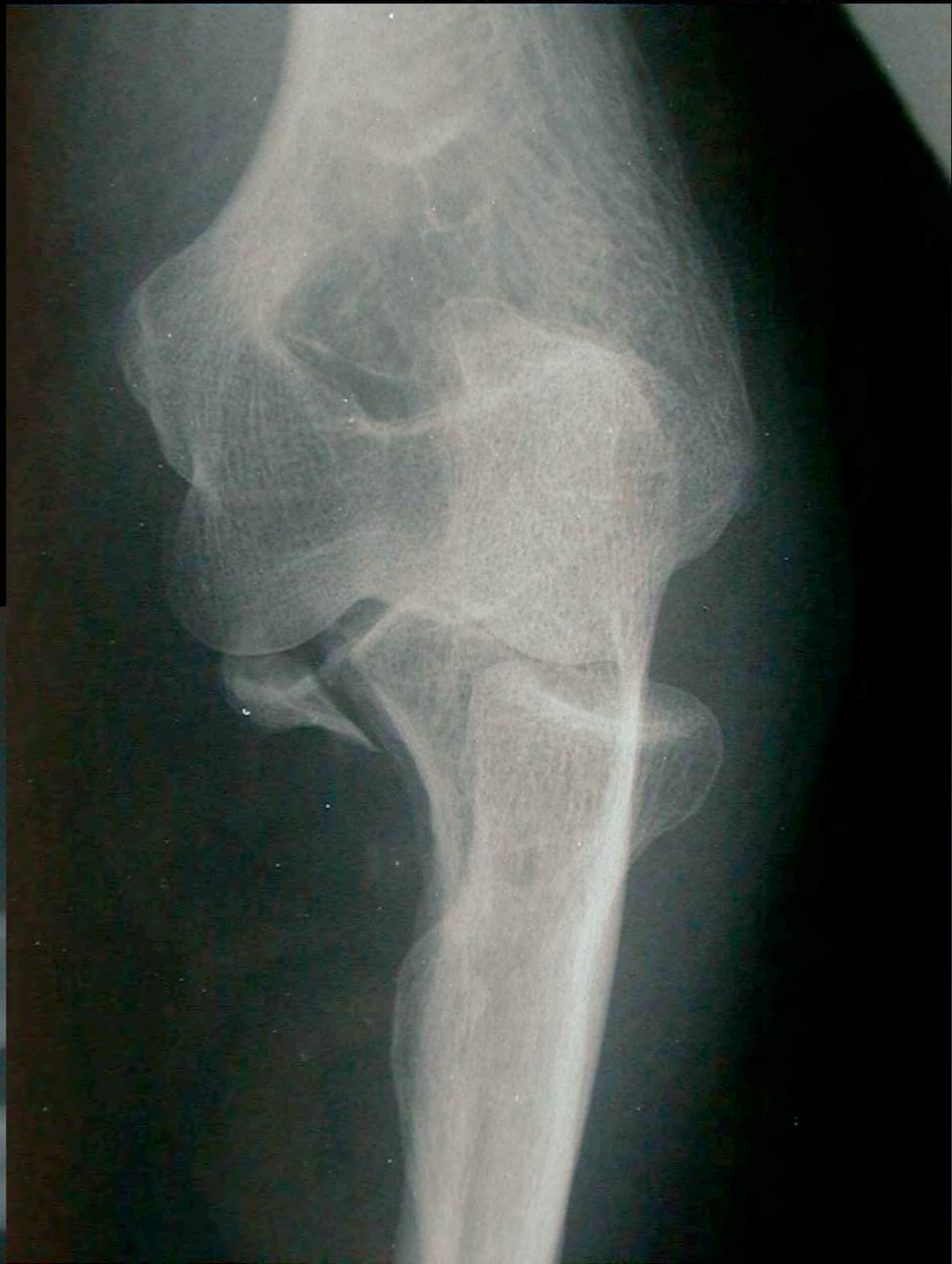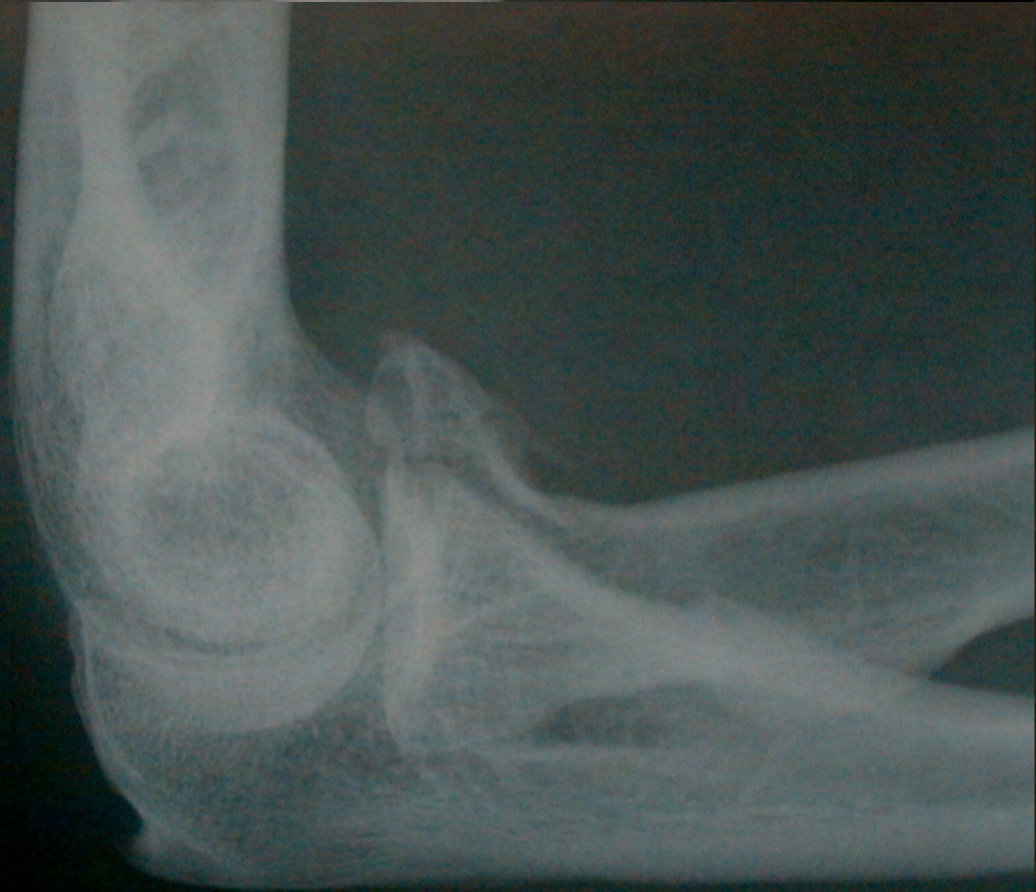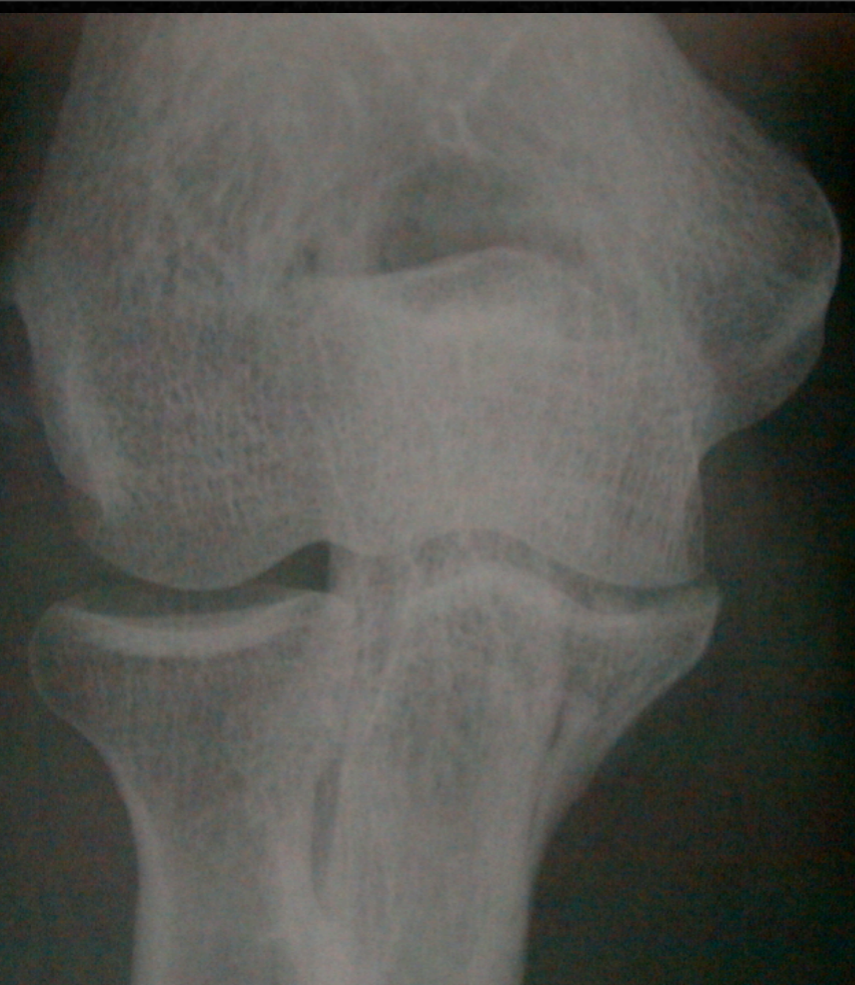g

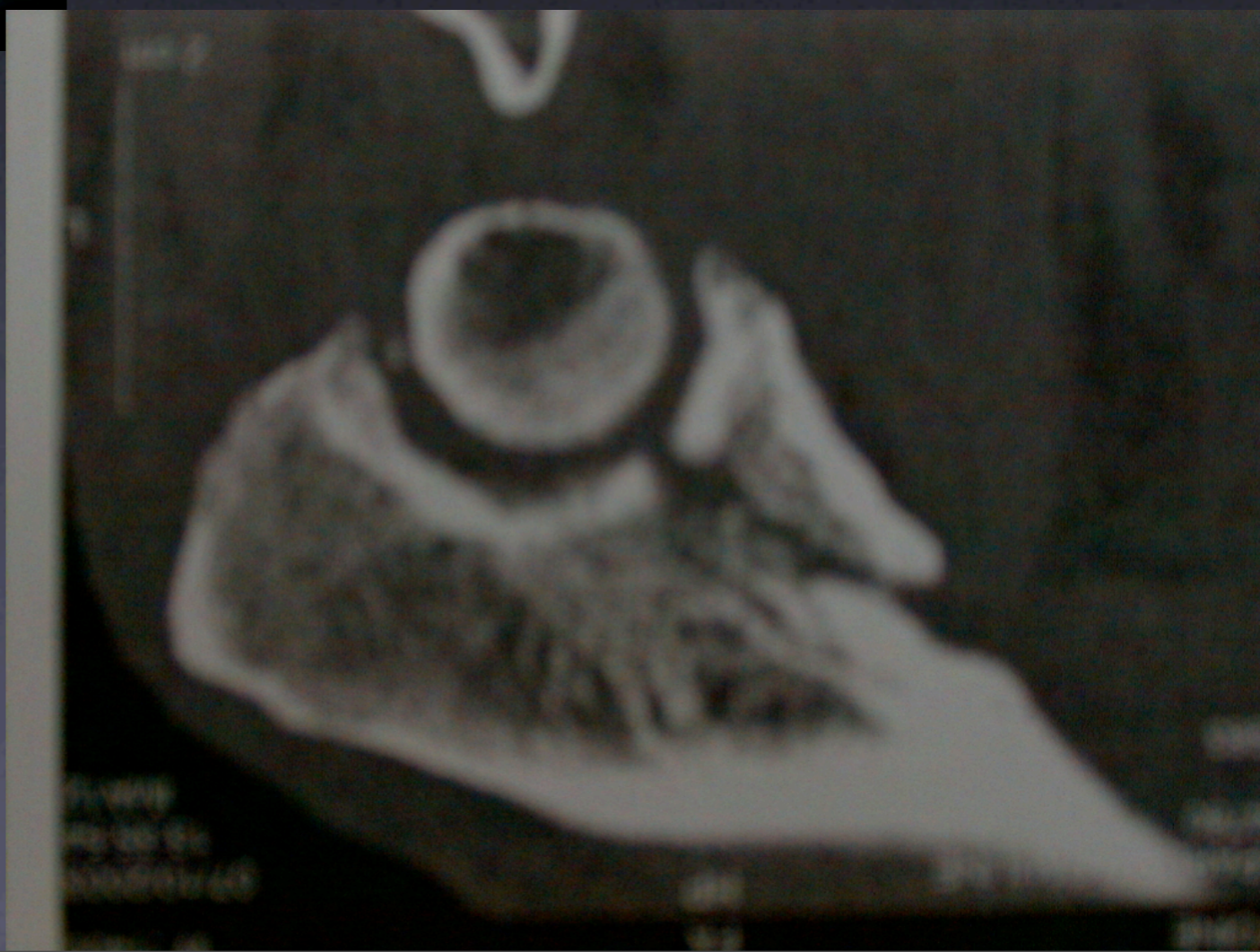
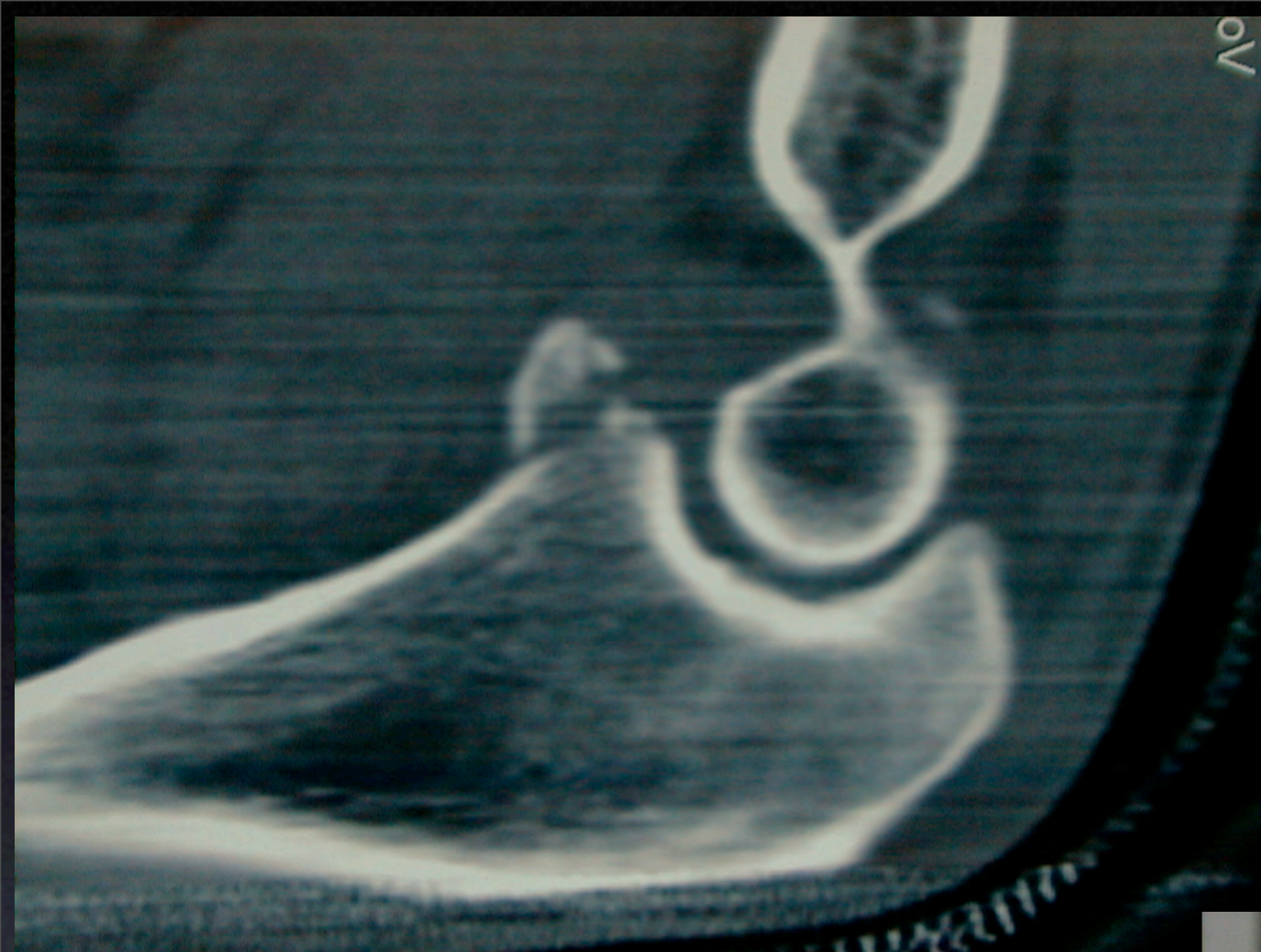
Fx de la coronoïde

- Rarement isolée, le plus souvent associée à une luxation du coude
- Facteur de stabilité du coude +++
- Indications dépendent de la taille du fragment



- Pointe (< 25% hauteur): pas de traitement
- > 50% de la hauteur: fixation chirurgicale
- entre 25 et 50%, cela dépend des lésions associées (stabilité du coude)

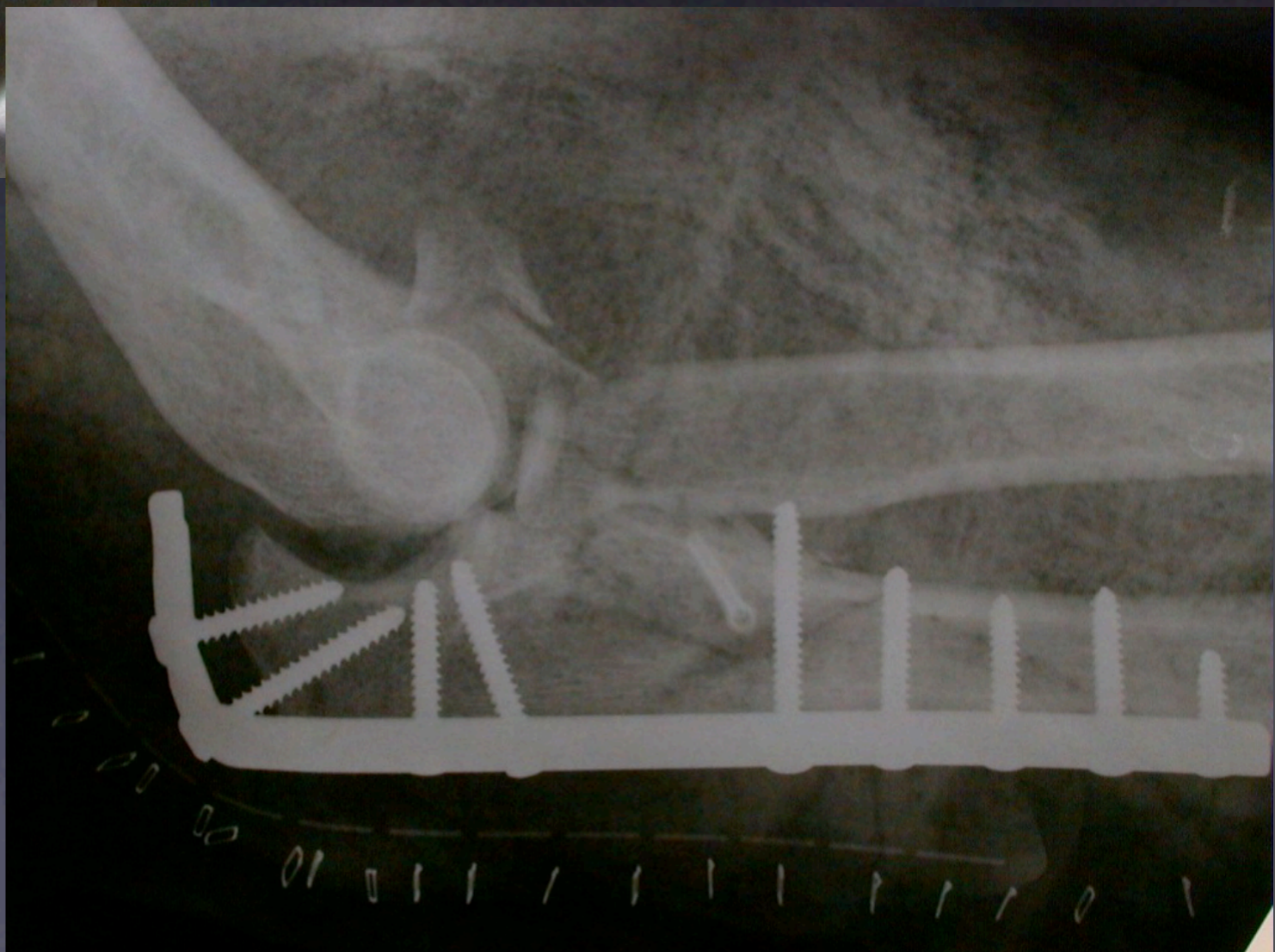
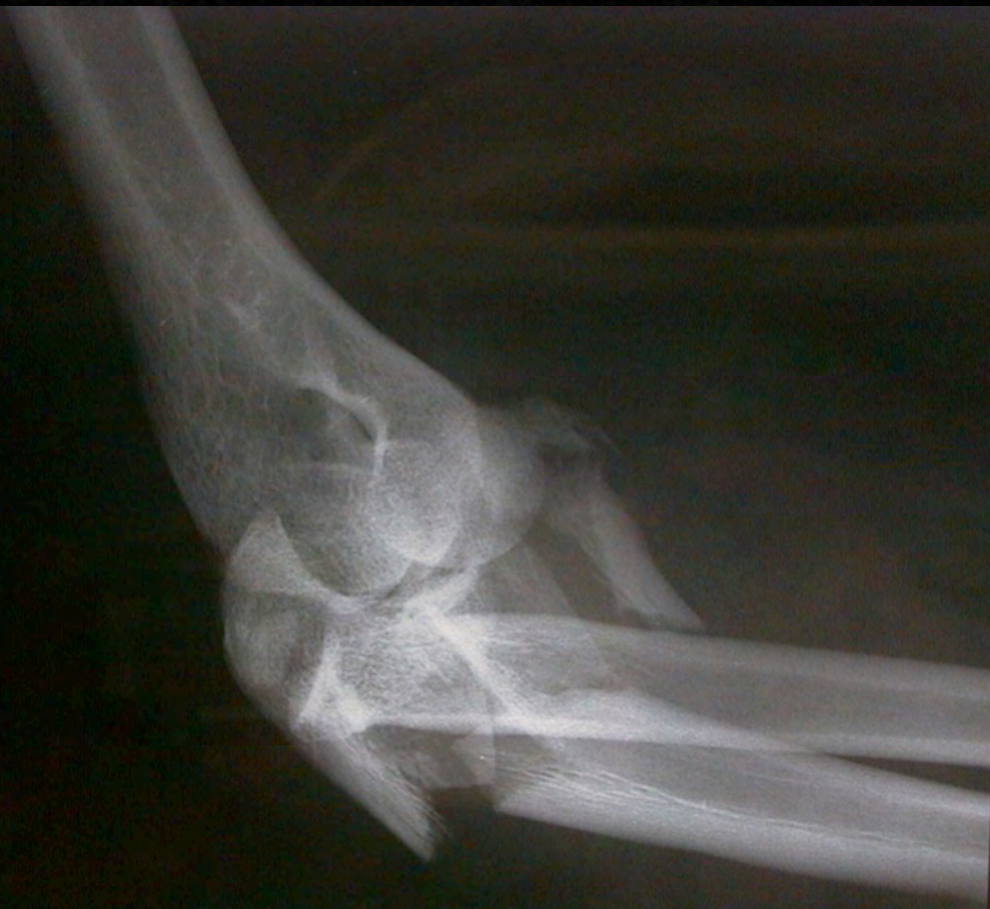



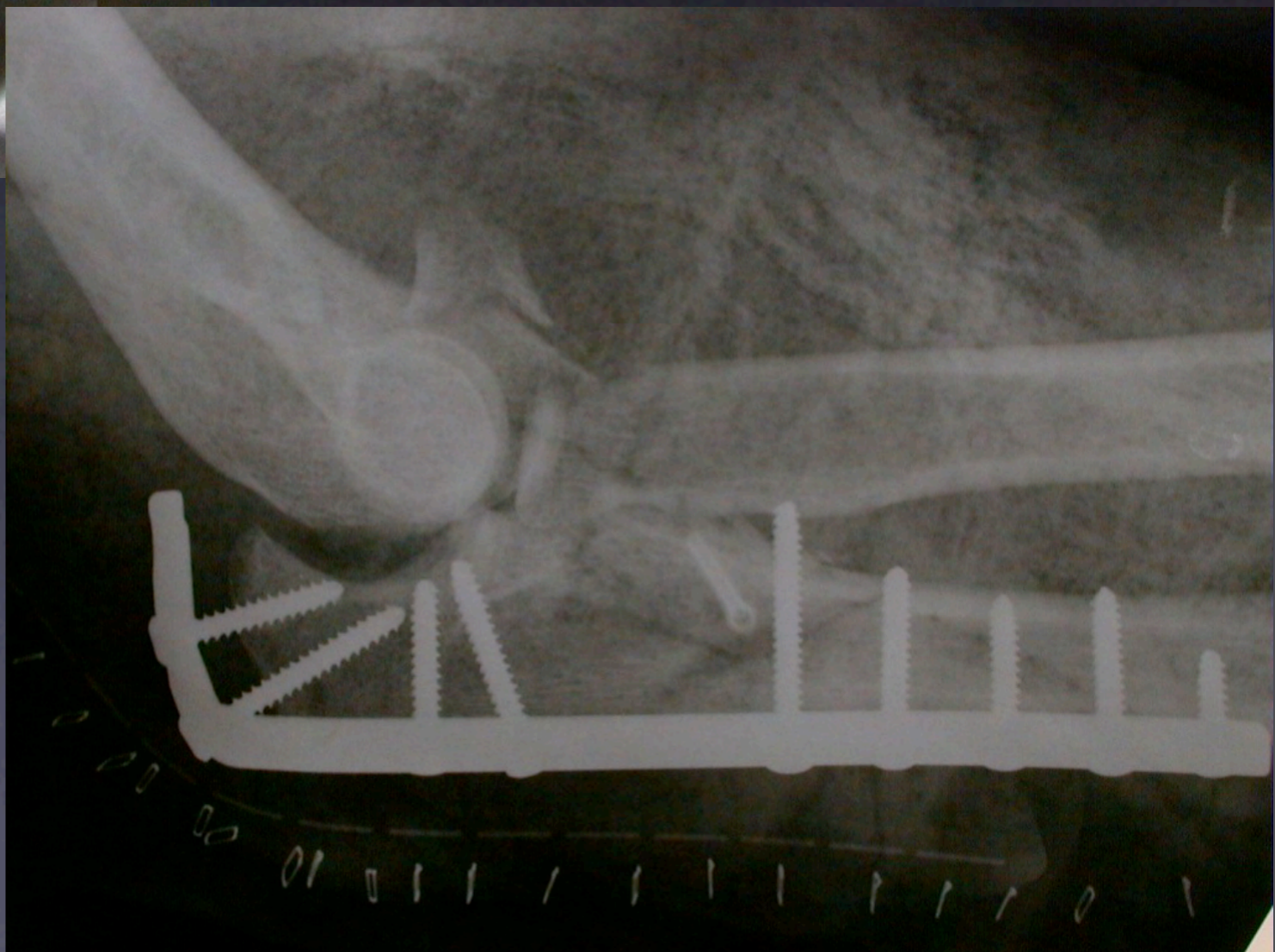
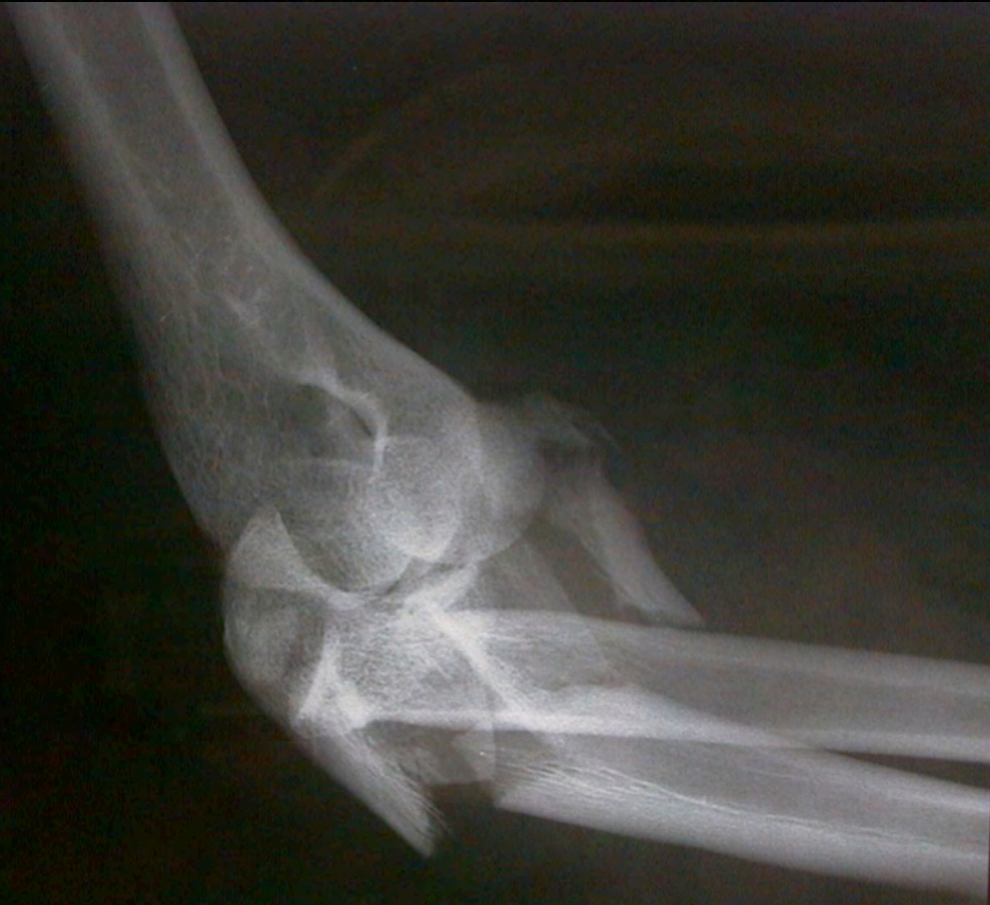Pb: Voies d'abord

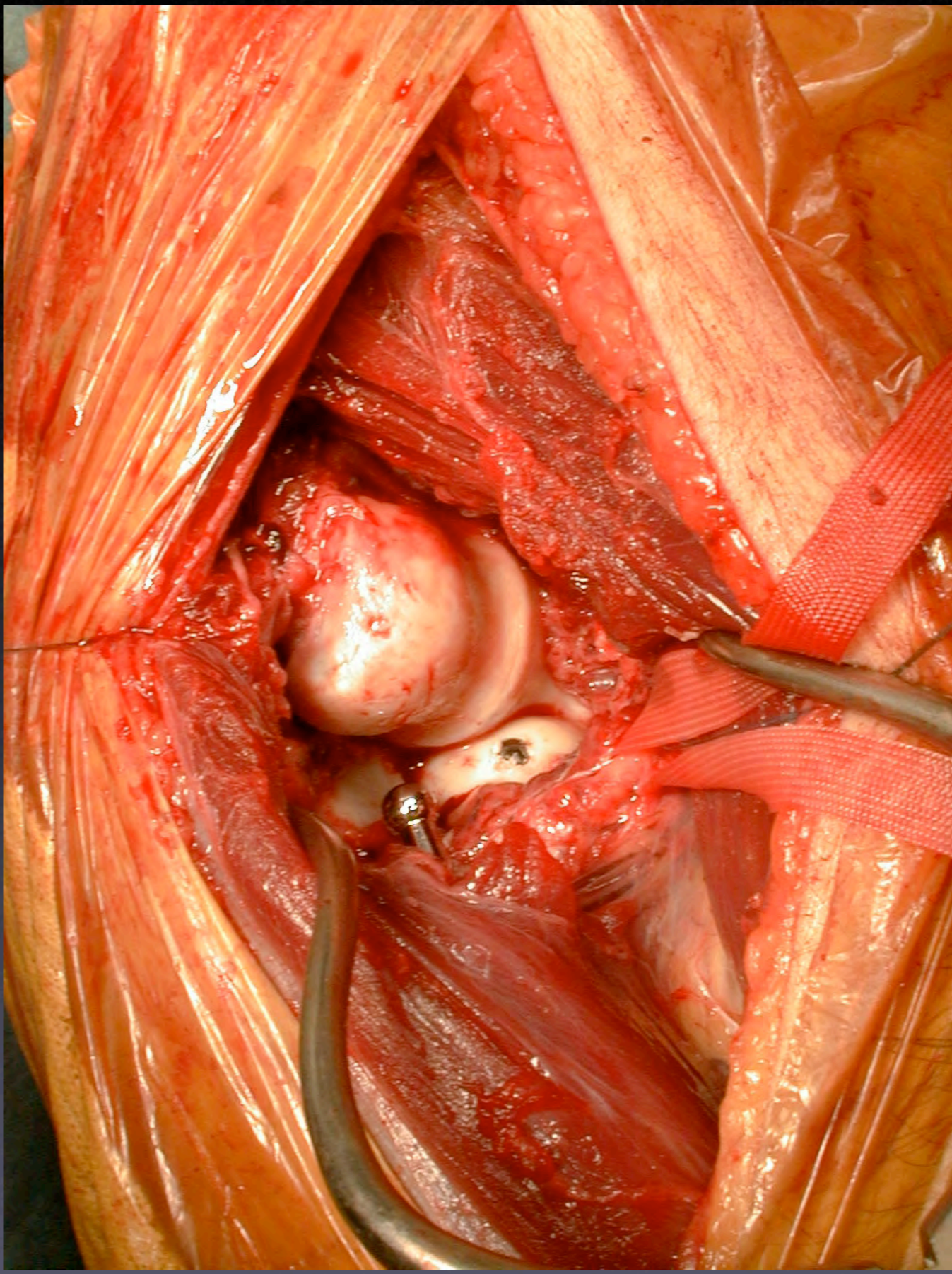
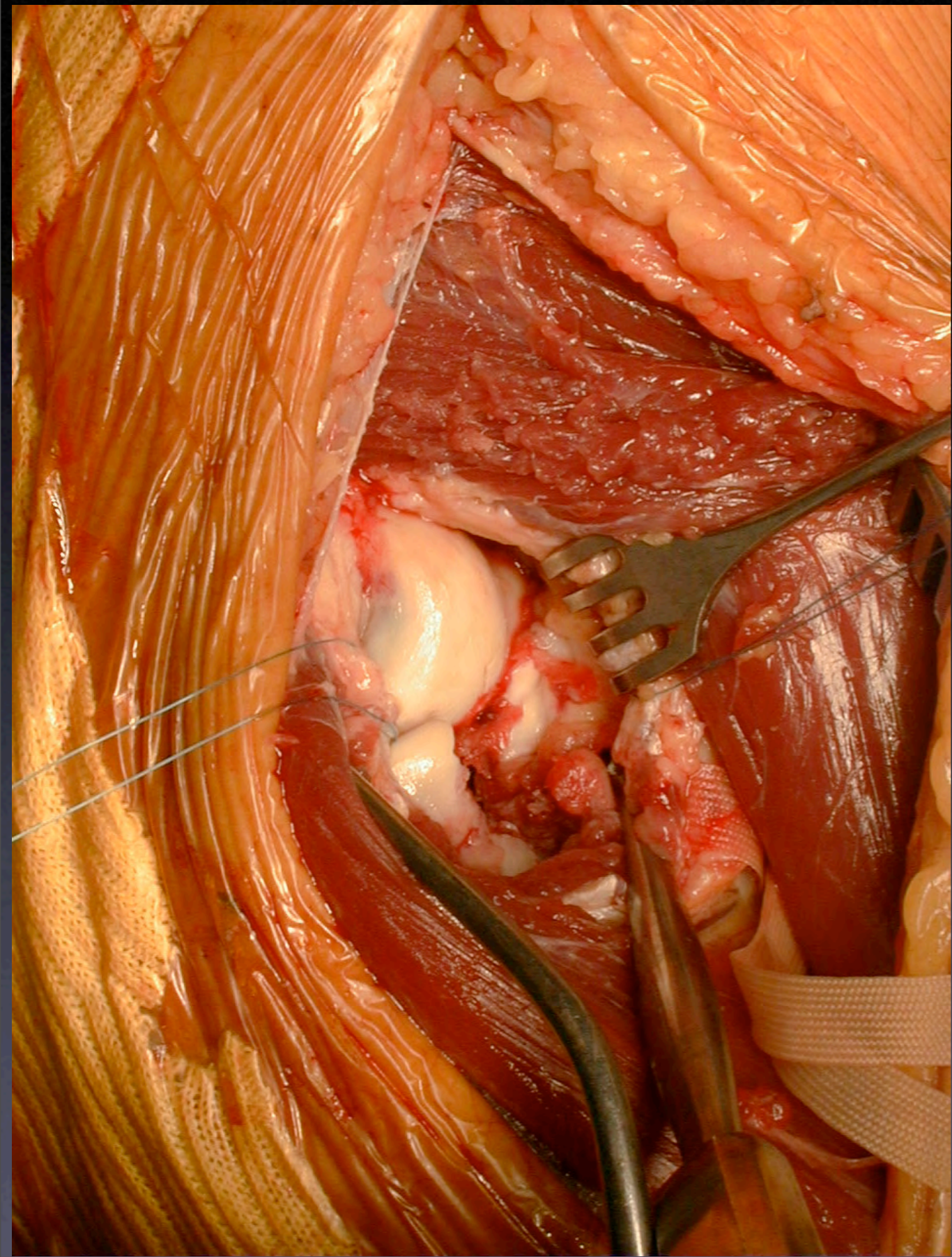
- Vissage postérieur = pas de contrôle
- Vissage antérieur = danger vasculo-nerveux et difficulté de contrôle
- Abord interne = très délabrant

D


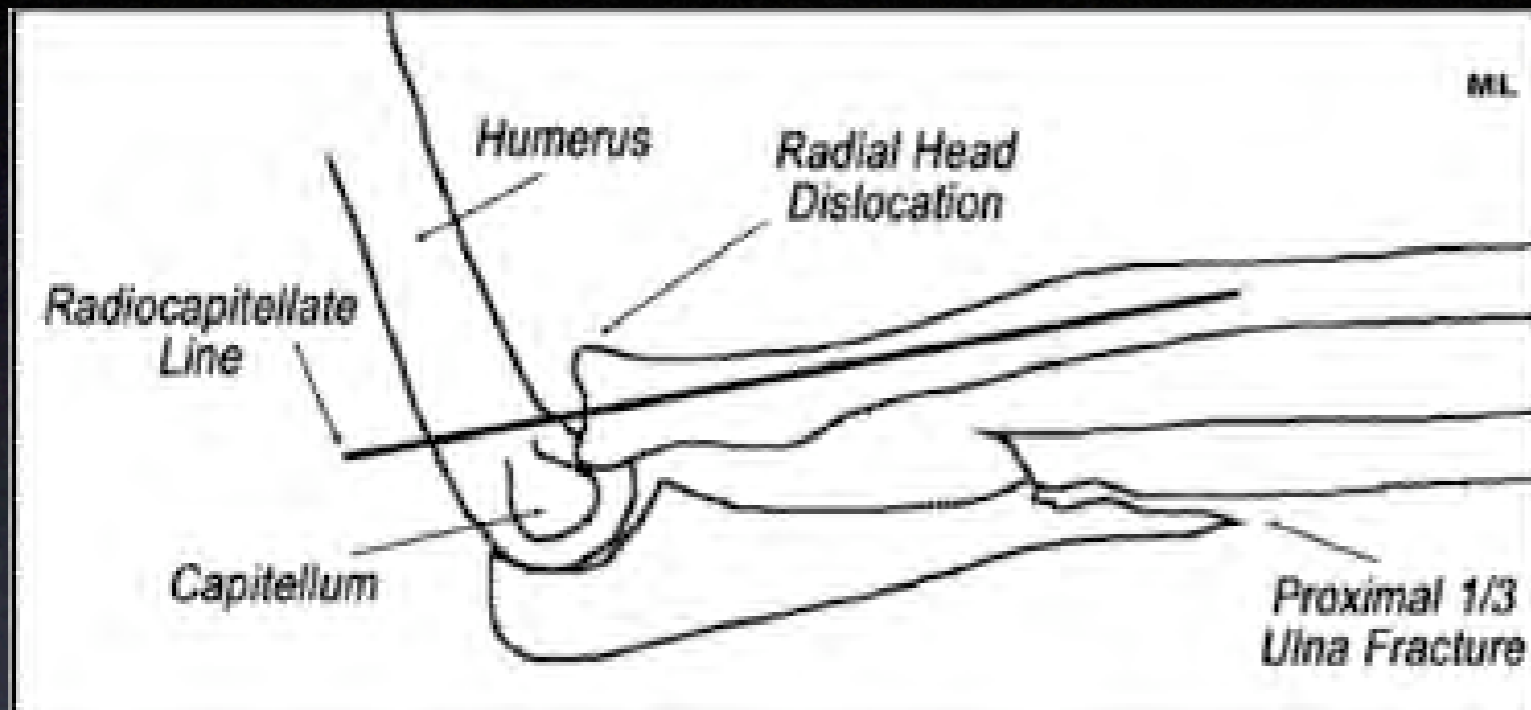


D



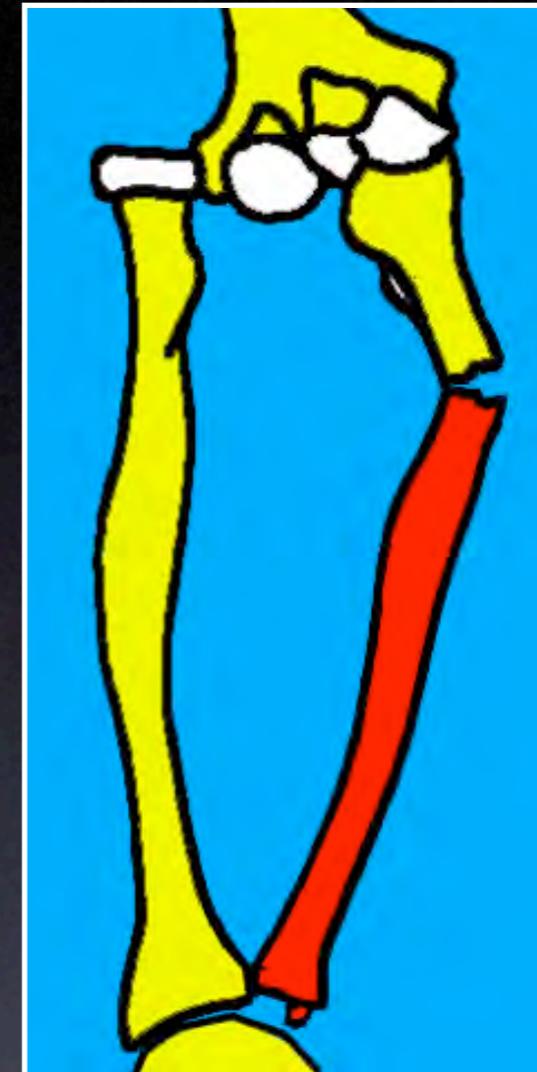
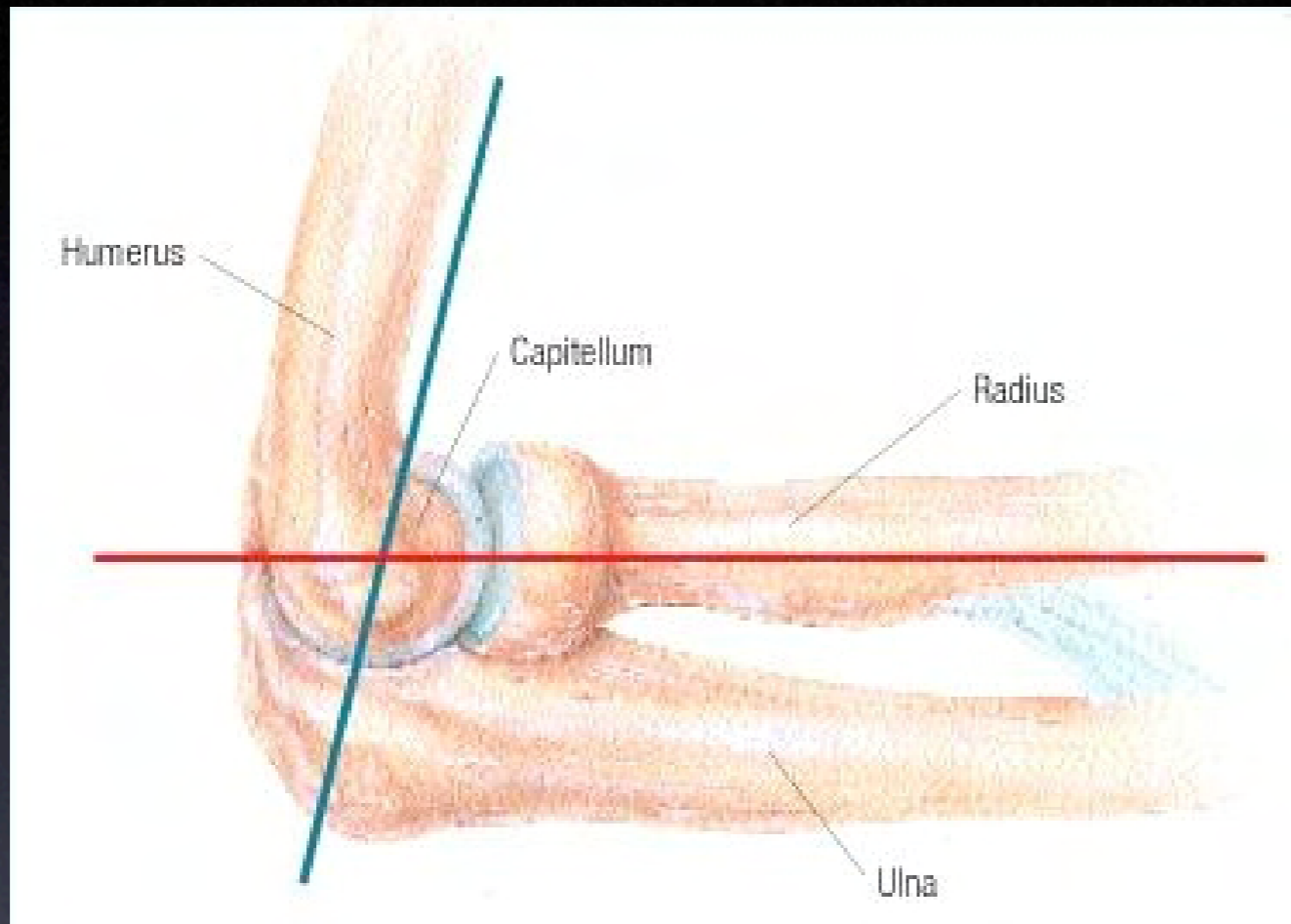


Fracture de Monteggia

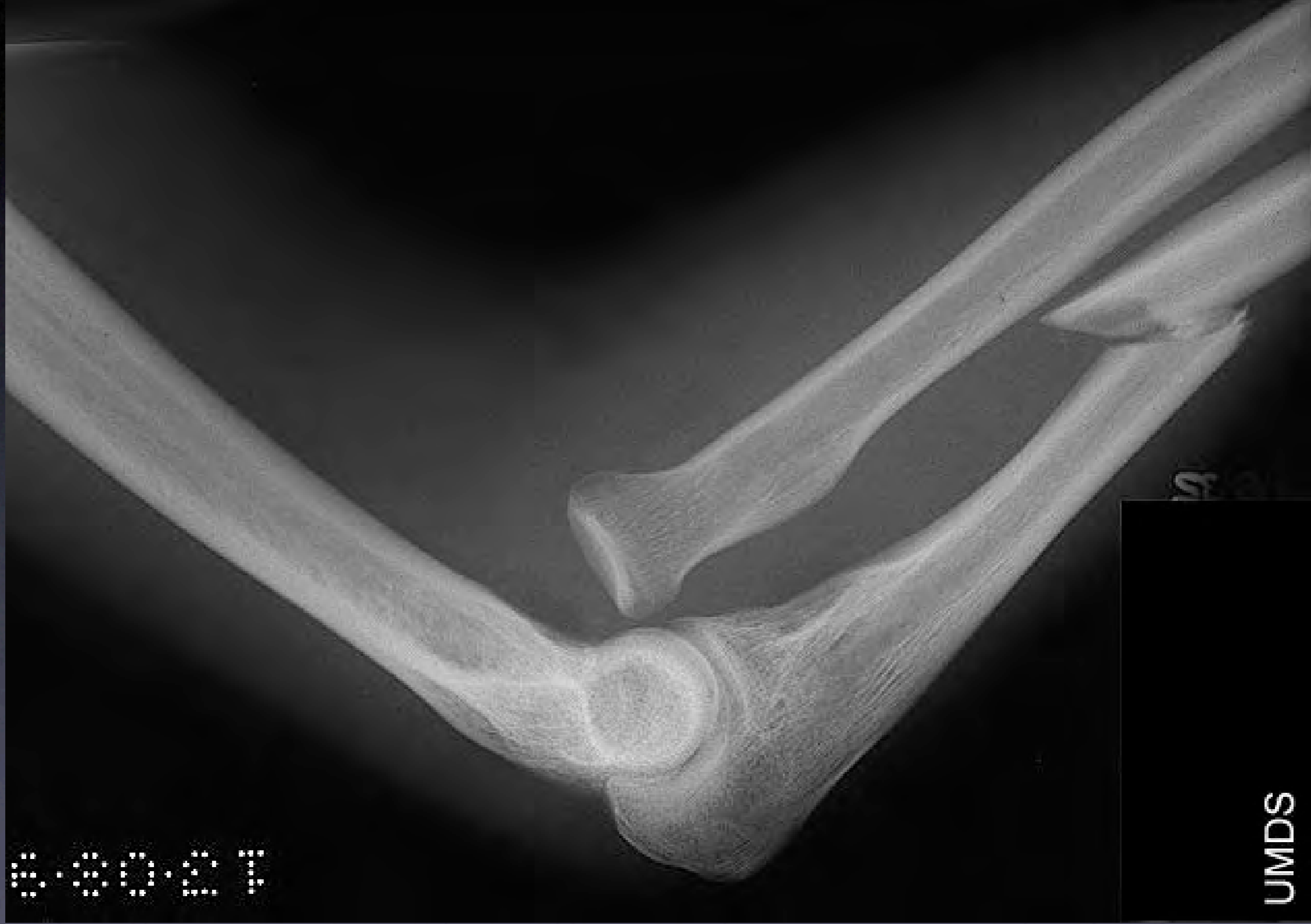

- Fracture de l'ulna
- Luxation de la tête radiale
- TTT chirurgical de l'ulna doit permettre la réduction automatique de la tête radiale

Faire le diagnostic de luxation associée

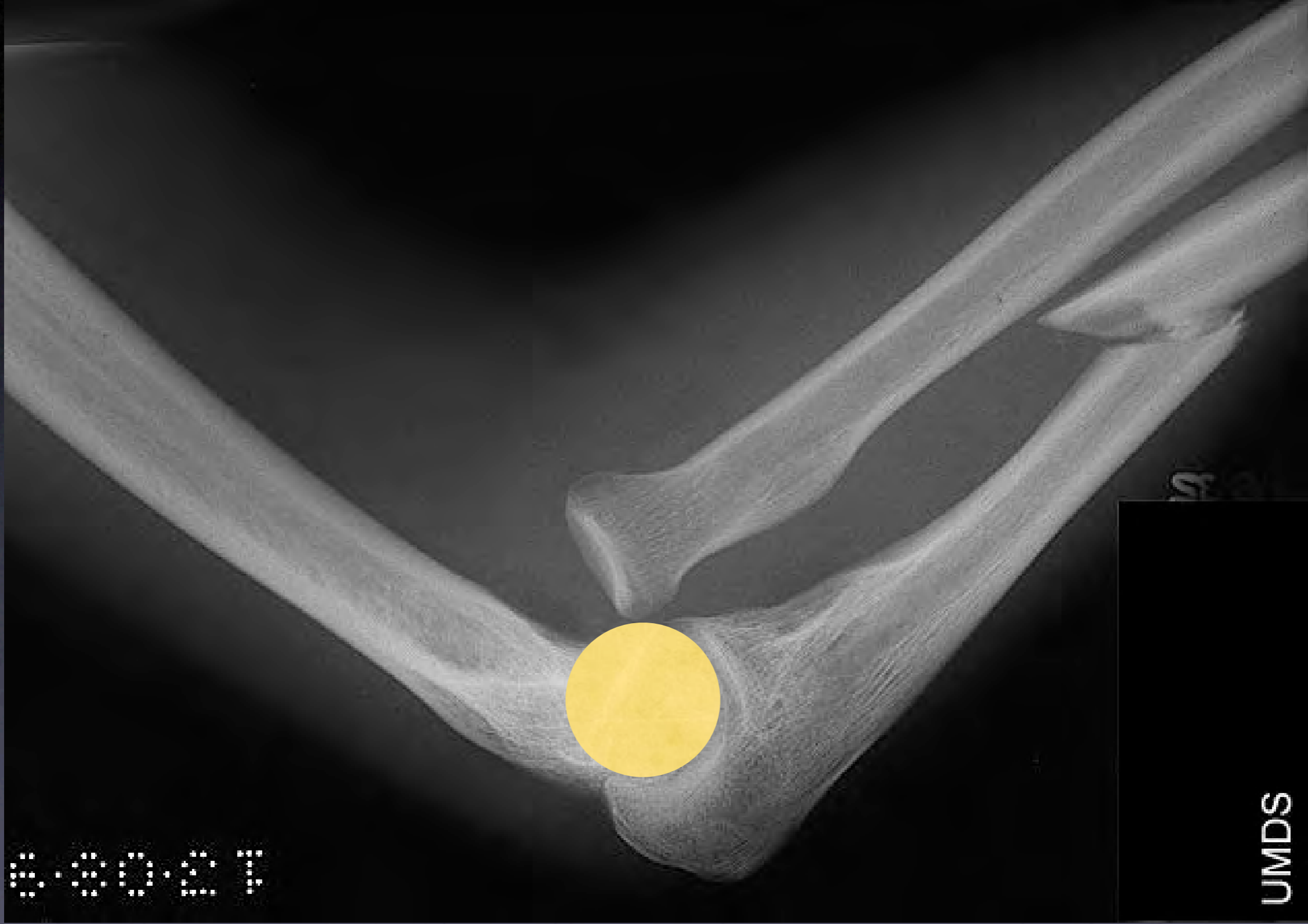


- Y penser !
- Se souvenir que l'axe du radius passant par la tête se projette **TOUJOURS** sur le capitulum



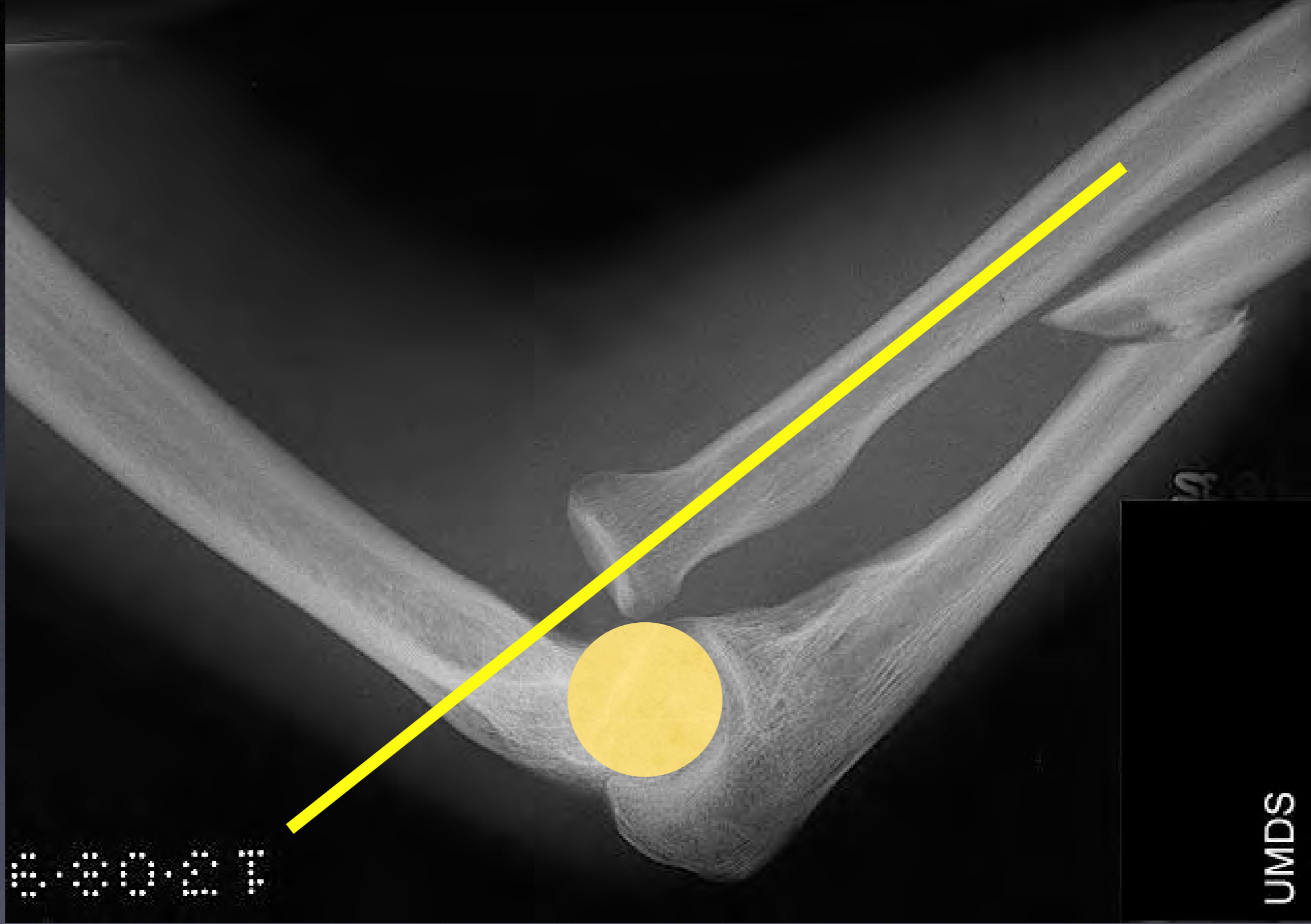
© 2021

UMDS



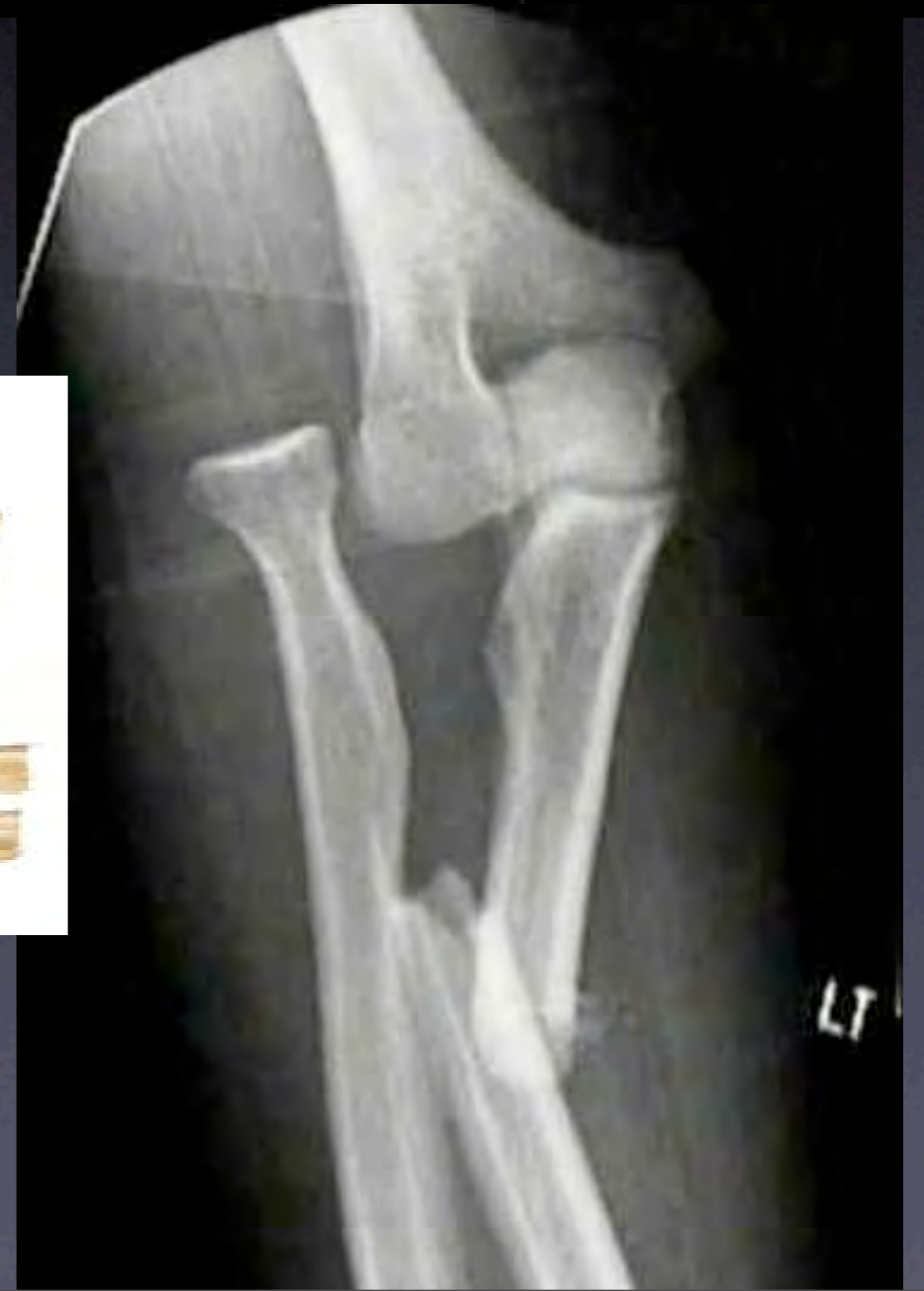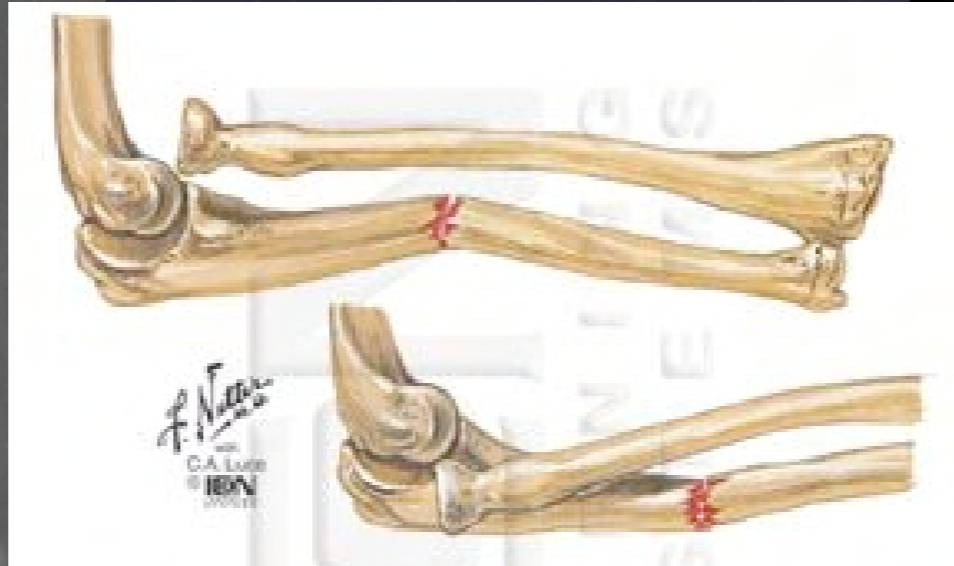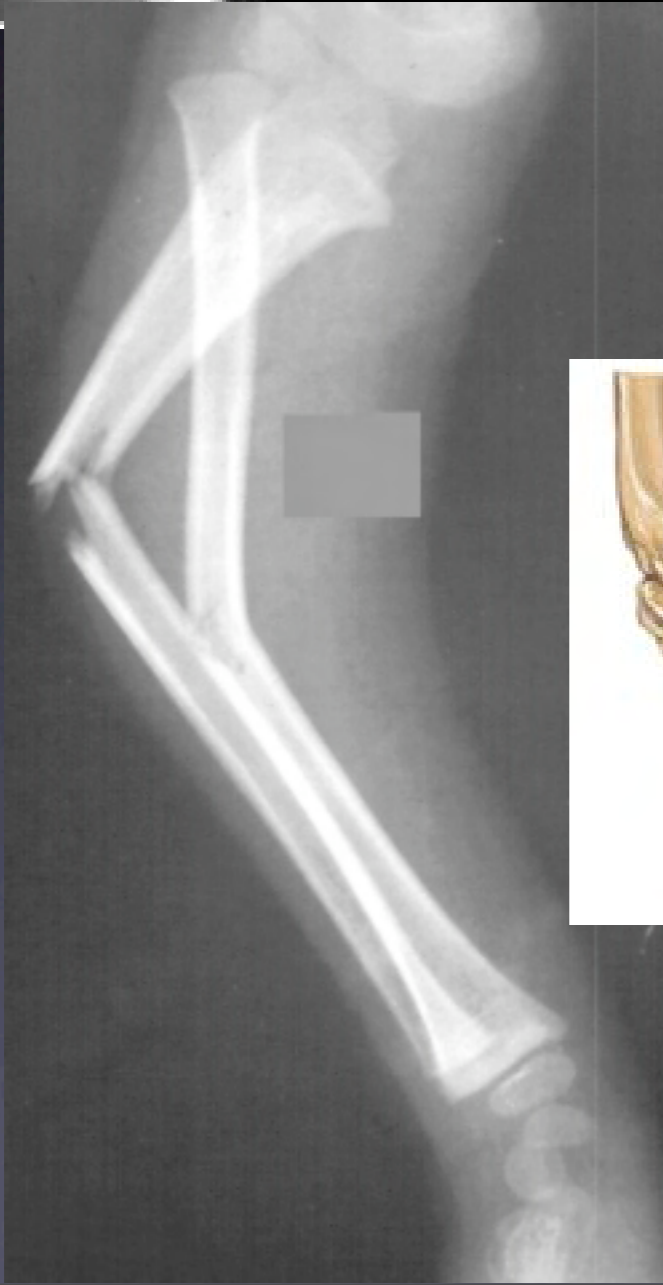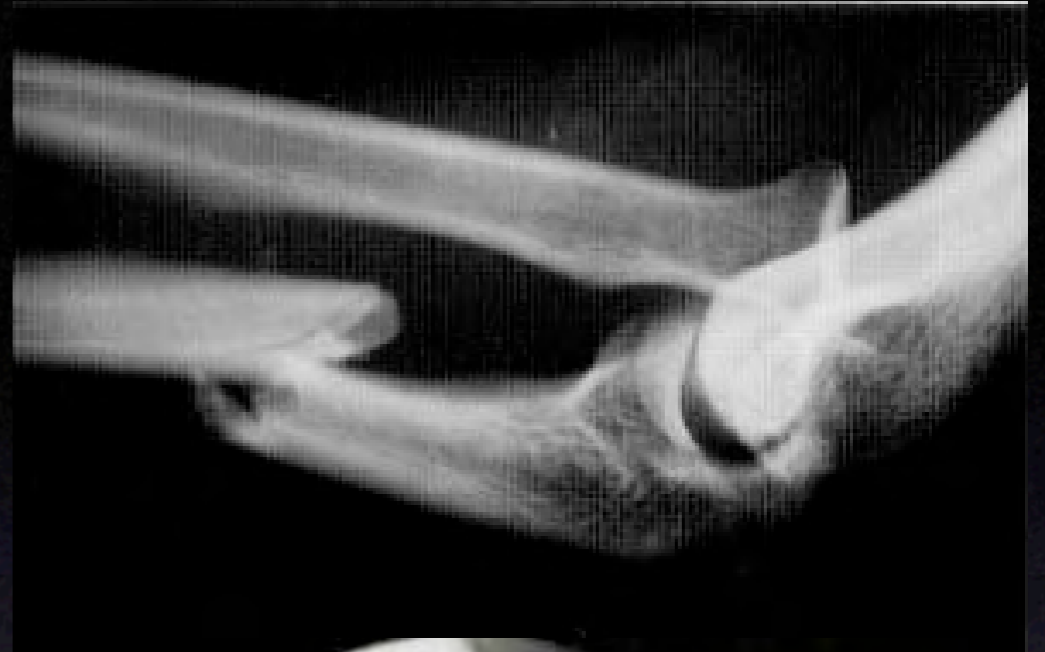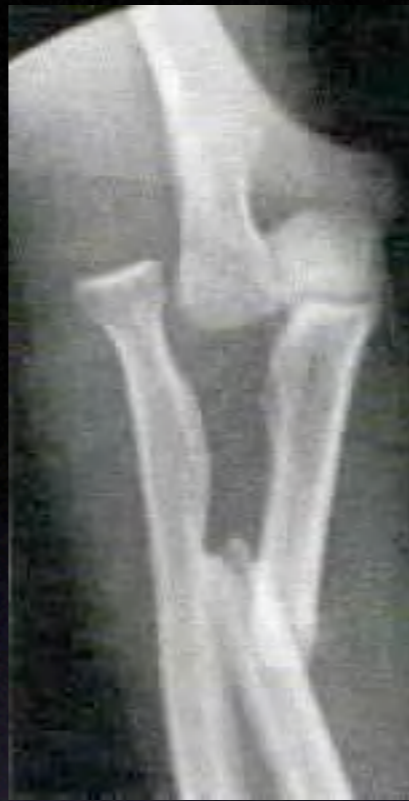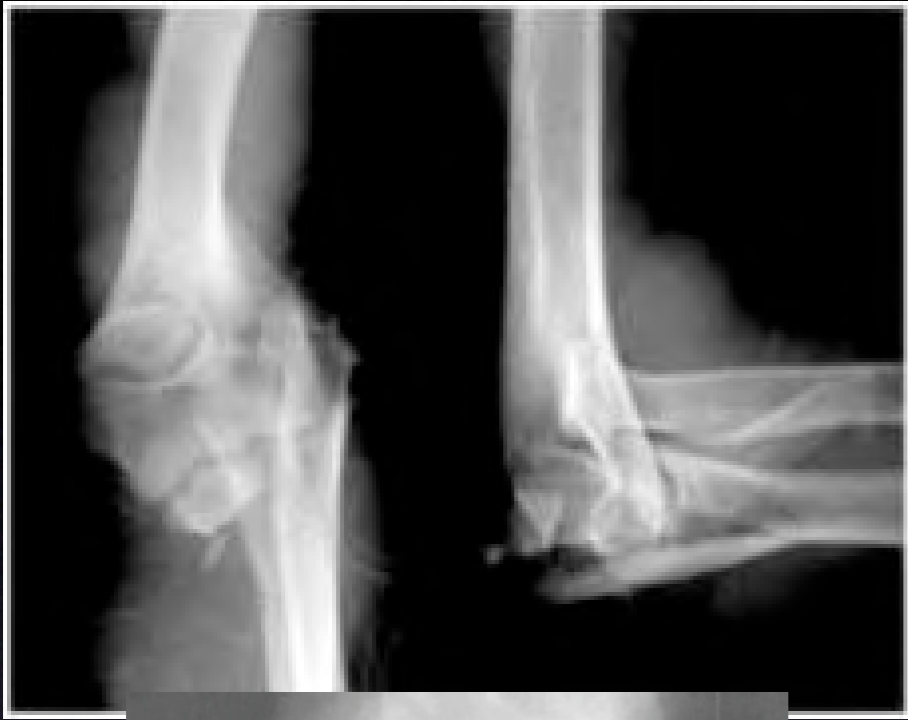© 2021

UMDS

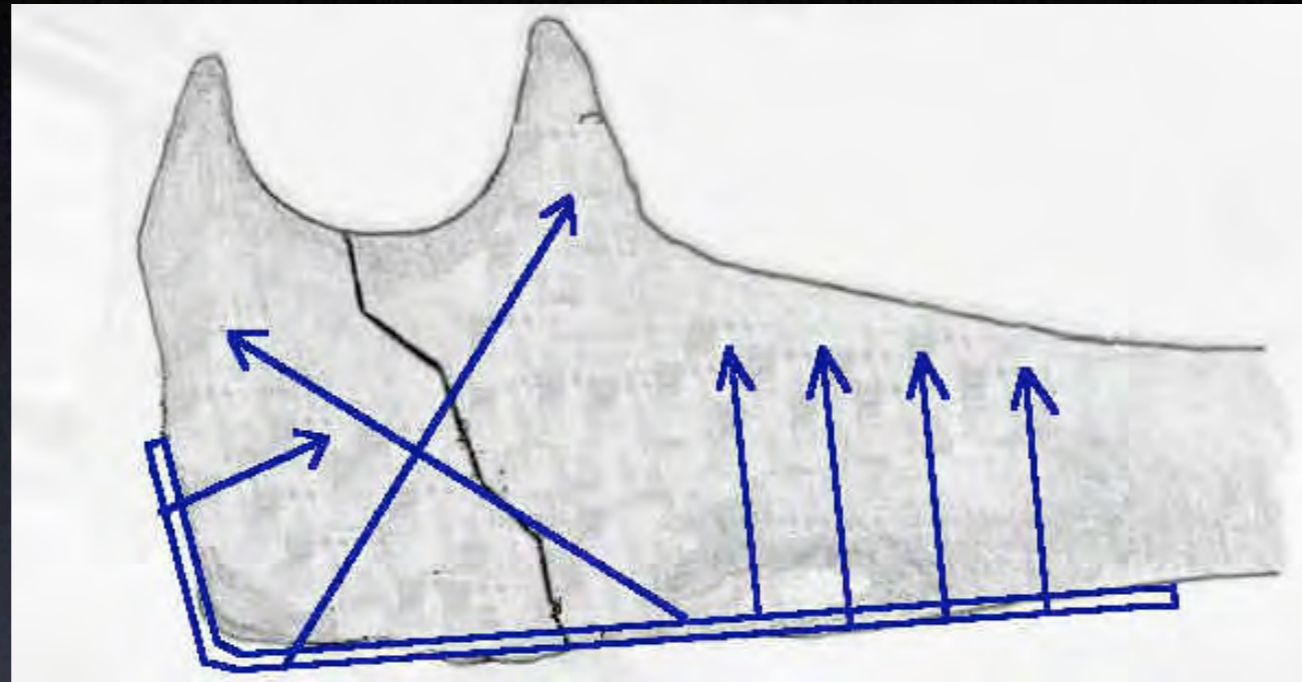


© 2023

UMDS



Le traitement



- Ostéosynthèse SOLIDE de l'ulna
- Réduction automatique de la luxation de la tête radiale

