Les luxations du coude



Christian Dumontier

Hôpital Saint Antoine & Institut de la Main, Paris

Le coude

- 3 articulations qui fonctionnent de façon synchrone, 7 faisceaux ligamentaires, 13 muscles
- Principale complication = La raideur
  - Immobiliser trop longtemps une lésion bénigne = raideur
  - Méconnaître une lésion grave = raideur > instabilité

Les facteurs de stabilité du coude

Les facteurs osseux

- Congruence des structures osseuses
  - Crochet olécranien
  - Crochet coronoïdien
- Double appui des 2 os de l'avant-bras

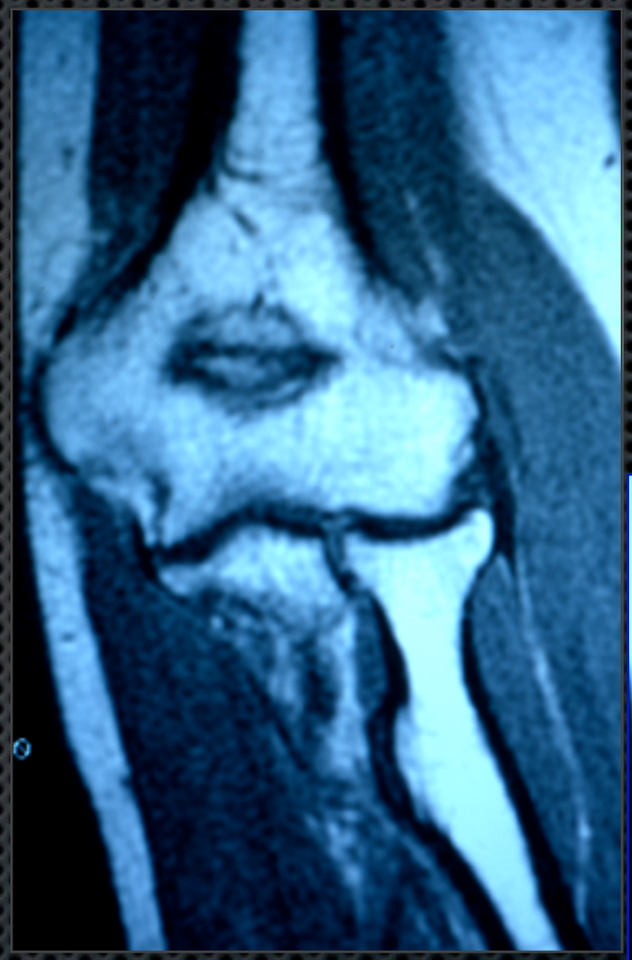

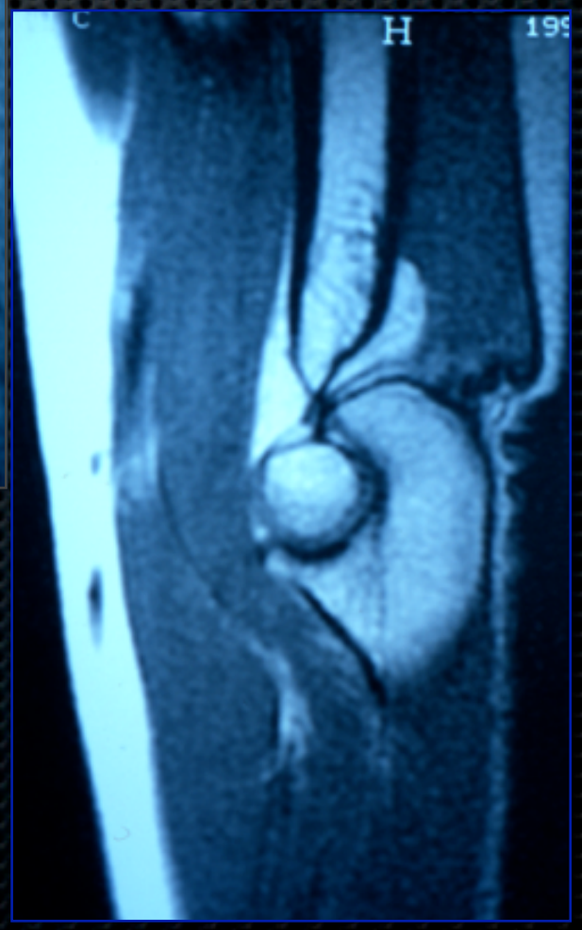

Les facteurs ligamentaires

- Ligament latéral médial
  - Faisceau antérieur +++
  - Faisceau postérieur

Le faisceau antérieur du LLI est responsable de 78% de la stabilité dans le plan frontal et sagittal

Les facteurs ligamentaires

- Ligament collatéral latéral
  - Ligament latéral radial
  - Ligament annulaire
  - Ligament latéral ulnaire
  - Ligament latéral accessoire

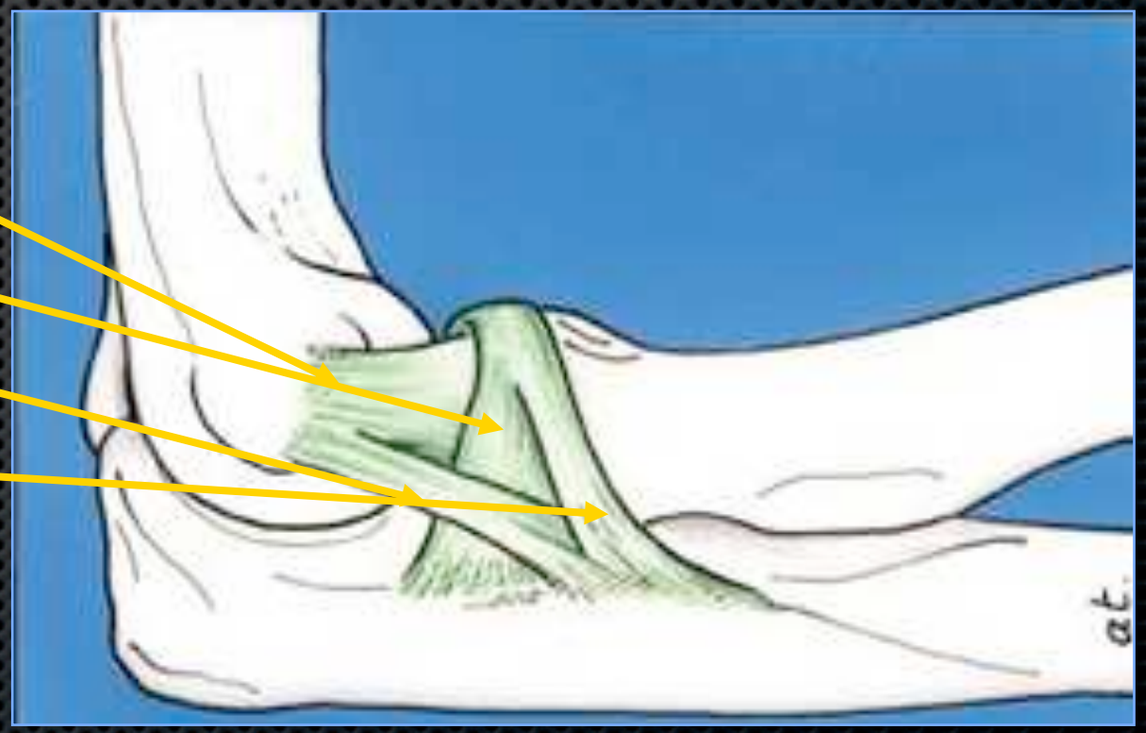

La luxation (postérieure) du coude

- 2ème en fréquence après l'épaule chez l'adulte
- 10-25 % des traumatismes du coude
  - 6 luxations / 100000 personnes/an
  - Homme > Femme, ≈ 30 ans

Classification

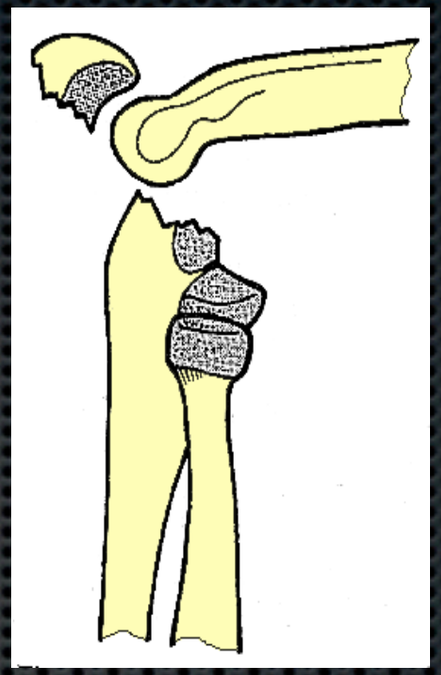

- Luxations antérieures: possible chez l'enfant, chez l'adulte toujours une luxation trans-olécranienne

Classification

- Luxations divergentes: toujours une lésion du lgt annulaire et de la MIO

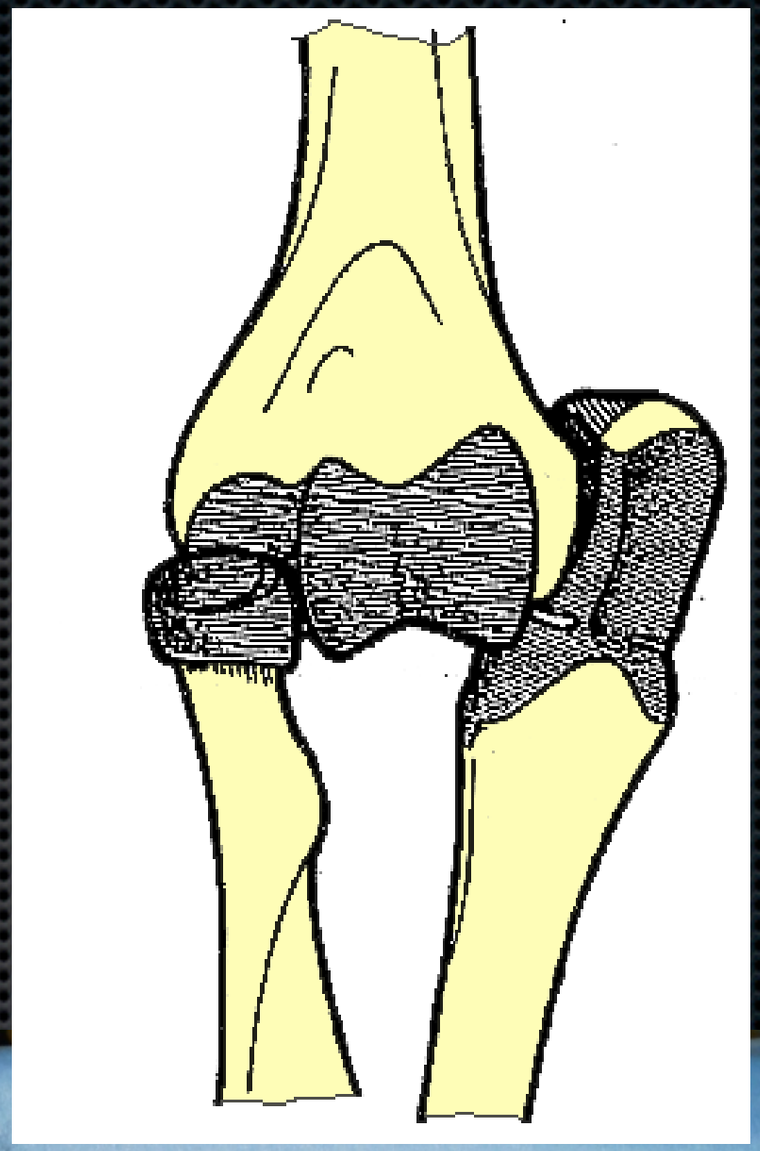

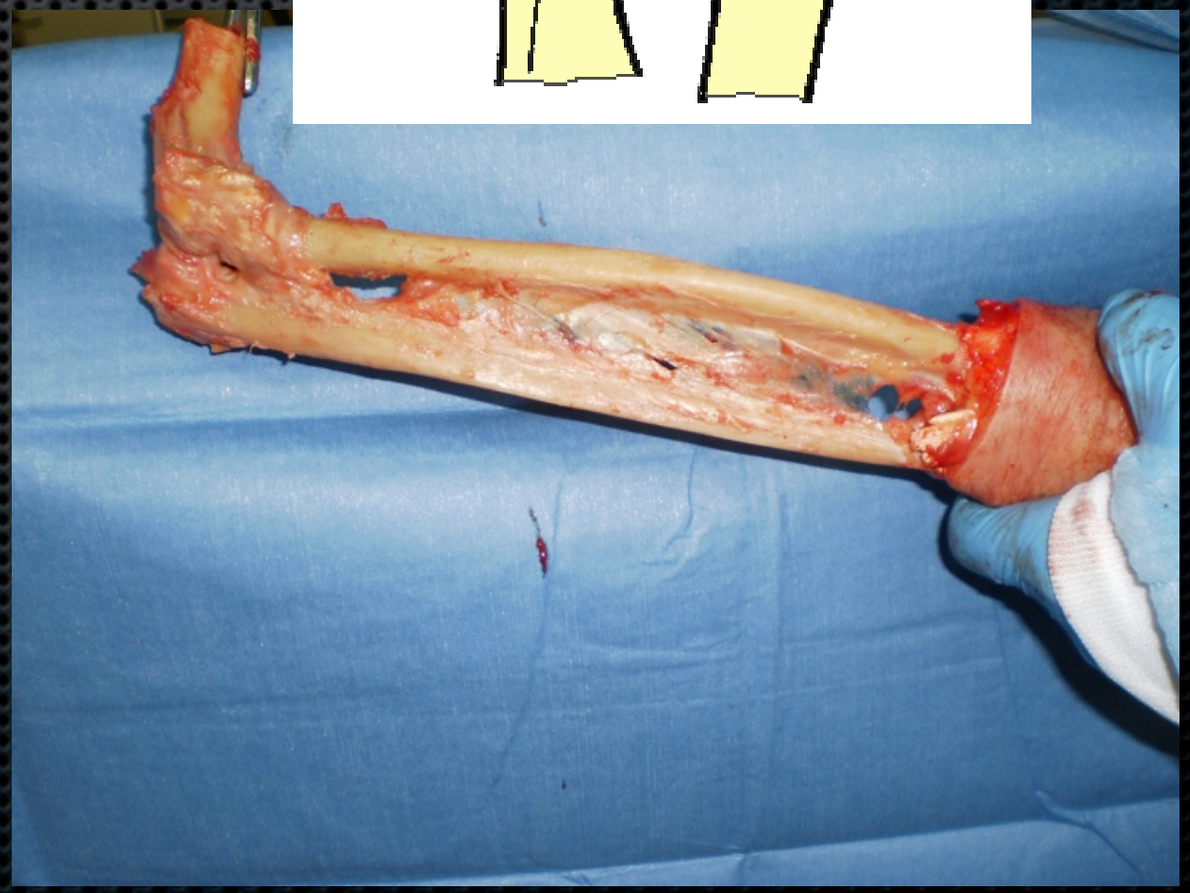

Classification

- Luxations postérieures: la classification n'a pas d'intérêt physiopathologique ou thérapeutique

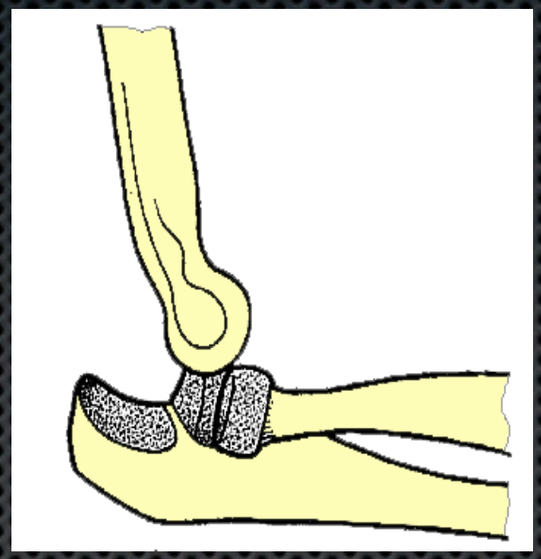

Postérieure pure

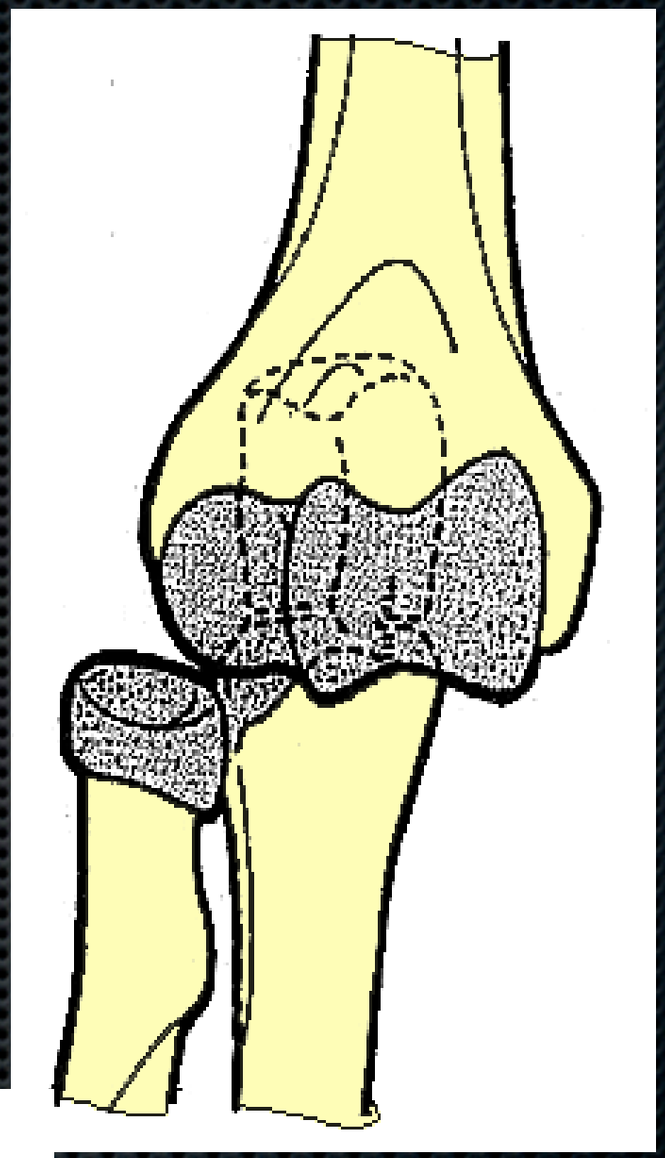

Postéro-externe
+++

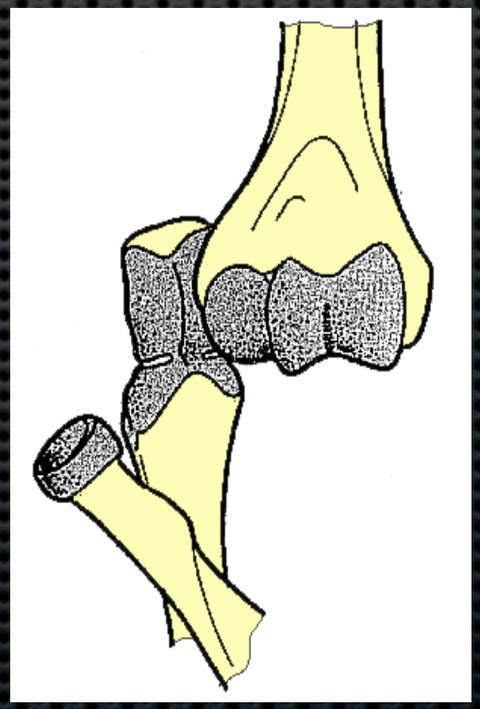

Externe

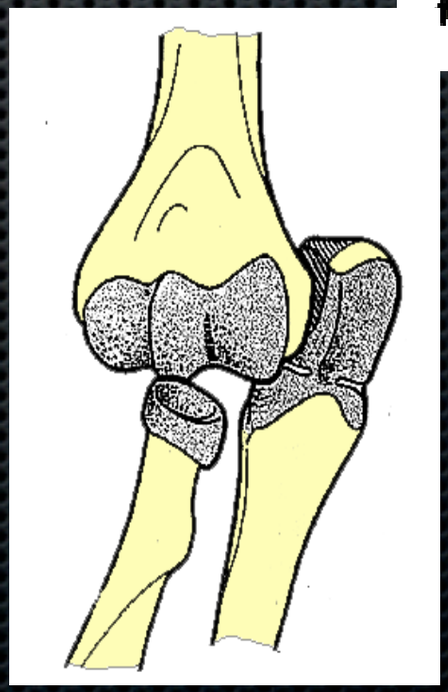

Interne

Mécanisme

- Mécanisme en valgus et supination, bras plutôt en extension
- Fréquence des lésions associées

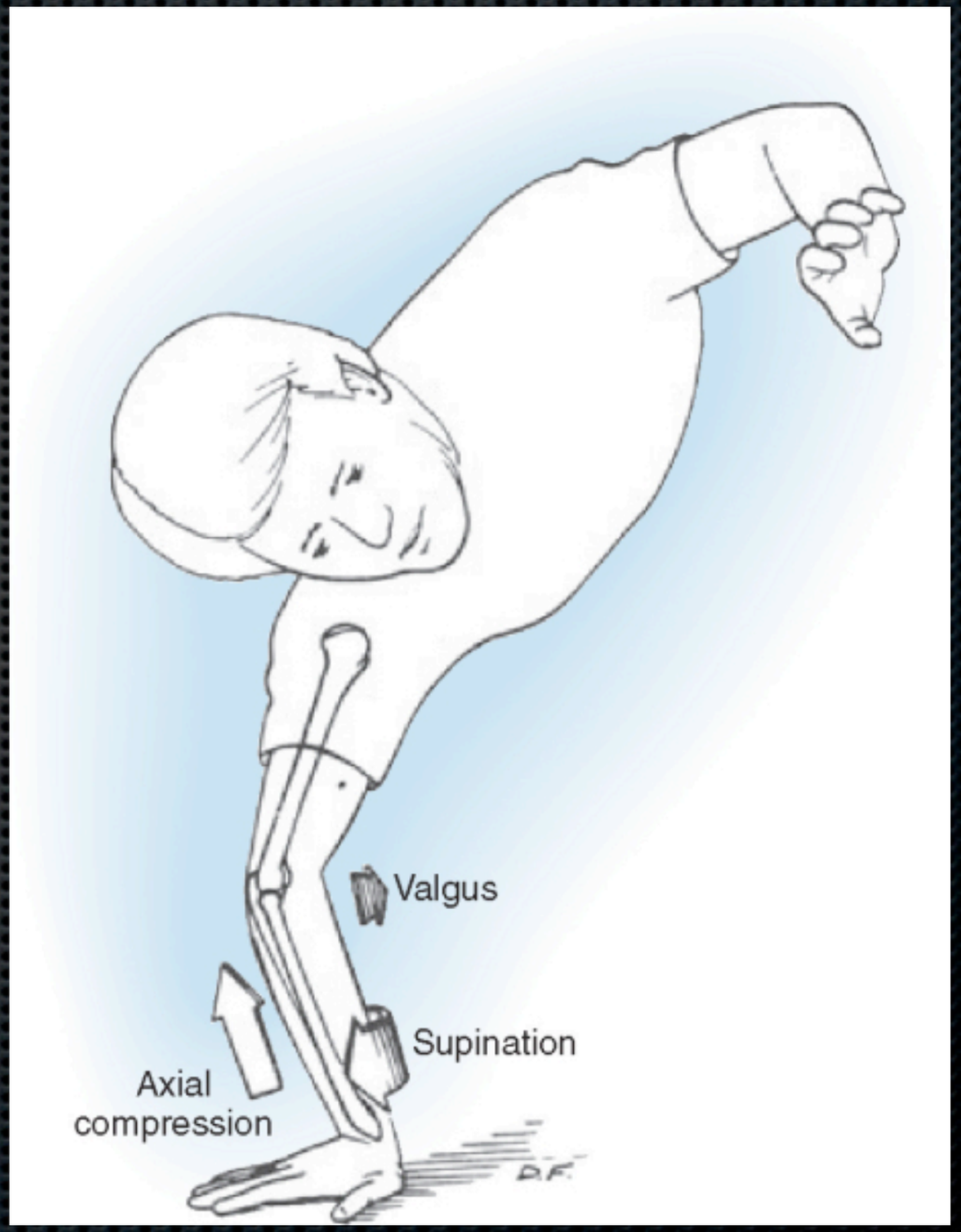

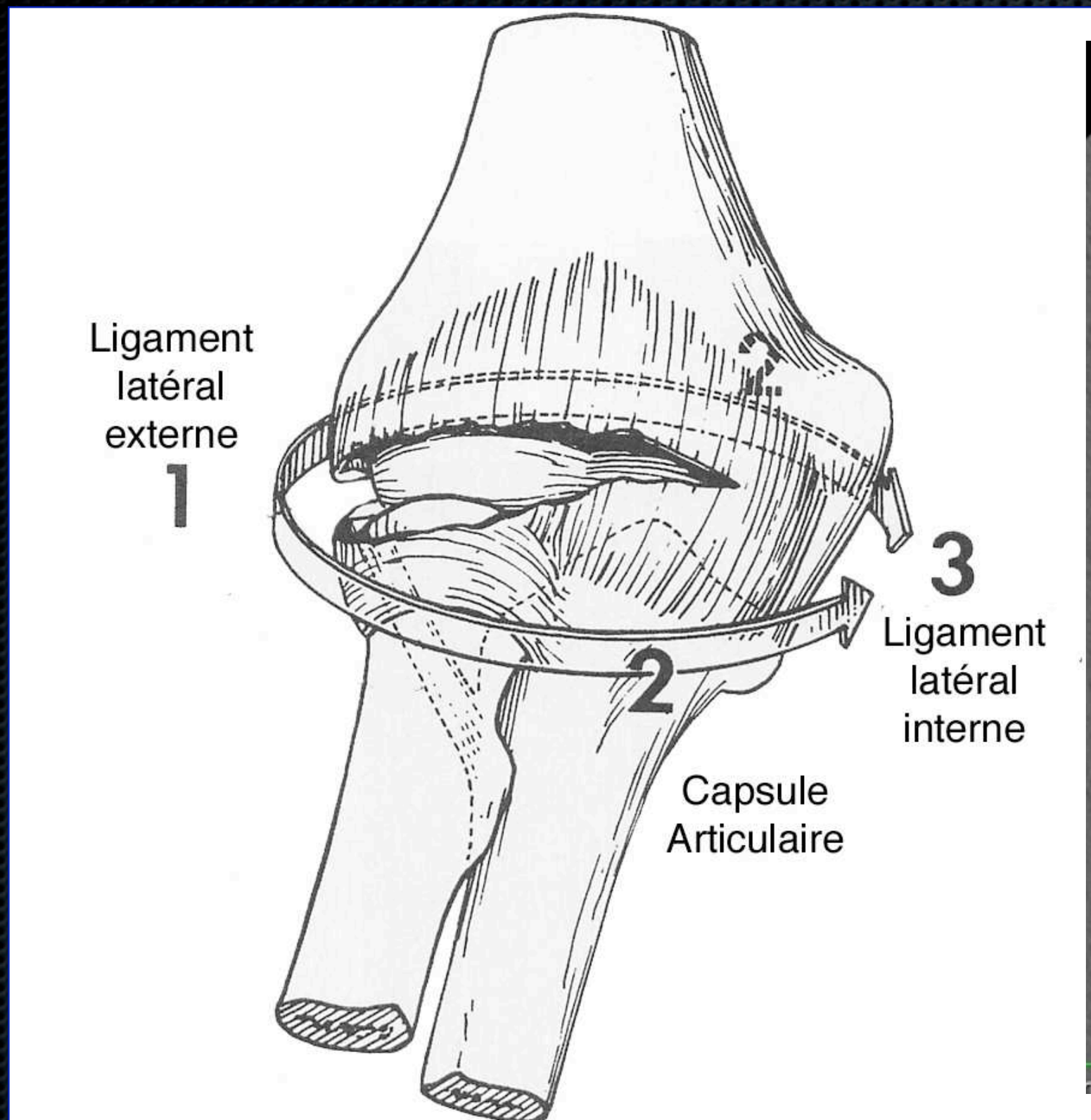
Ligament
latéral
externe
1
2
3
Ligament
latéral
interne
Capsule
Articulaire

SR
Extrémités

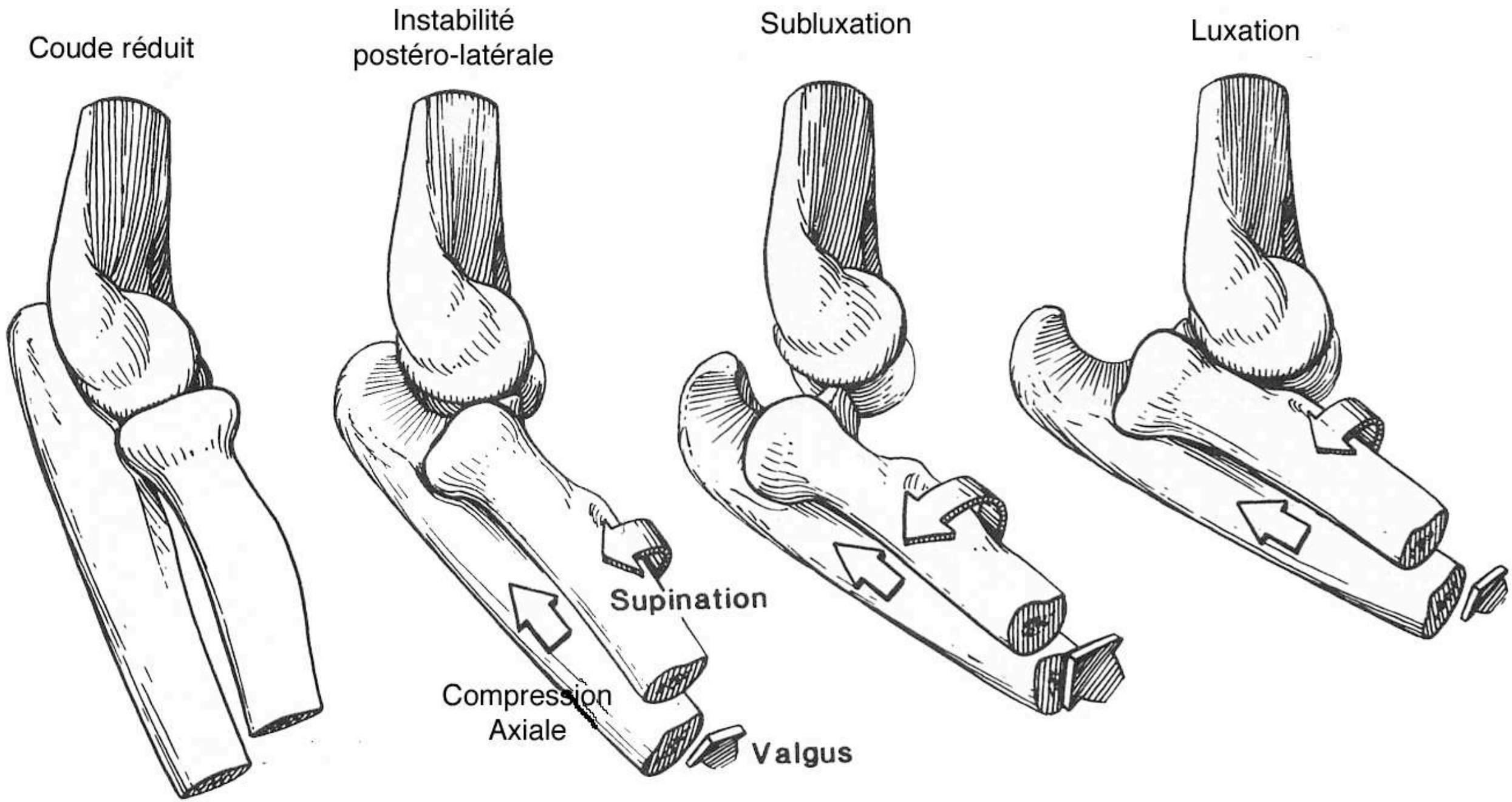
Coude réduit
Instabilité postéro-latérale
Subluxation
Luxation
Supination
Compression Axiale
Valgus


Instabilité
postéro-latérale
Supinat
Compression
Axiale

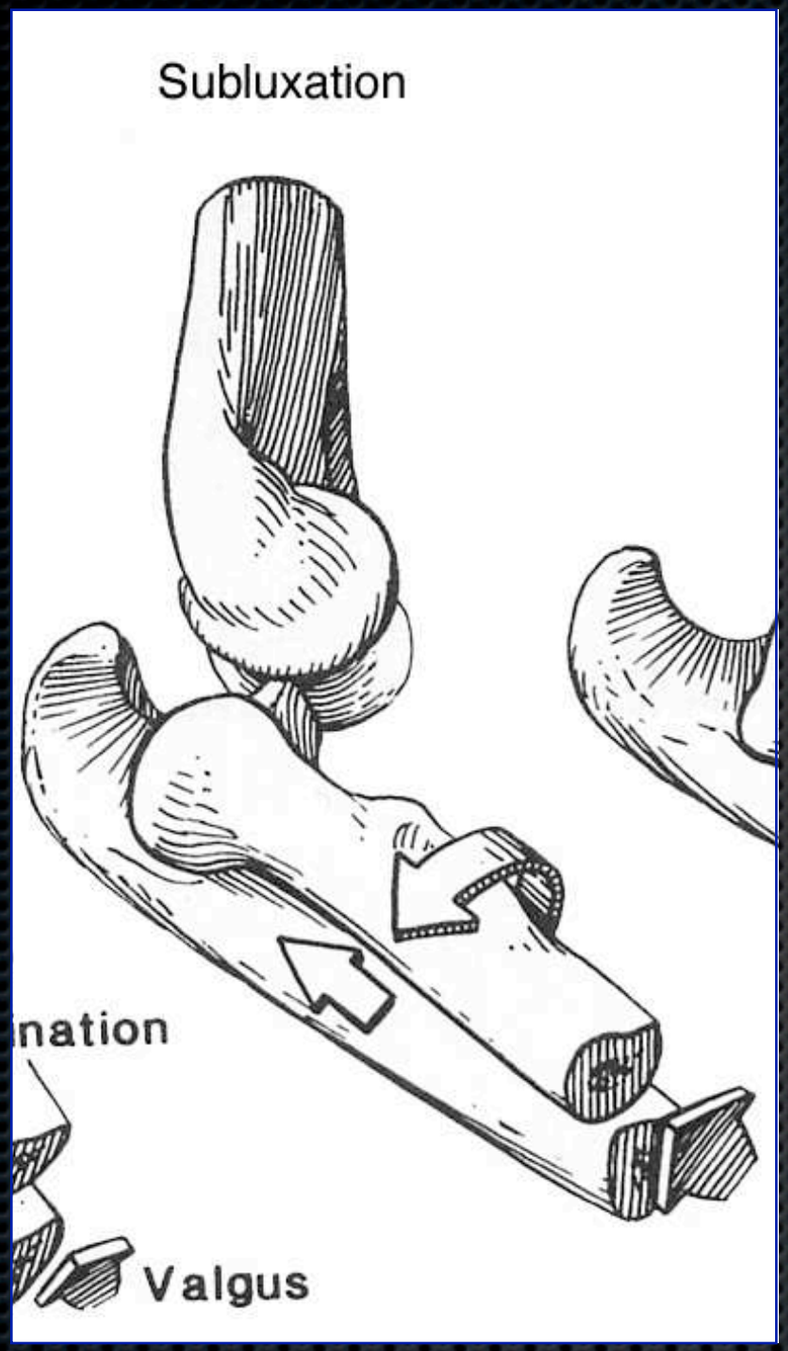
Subluxation
nation
Valgus

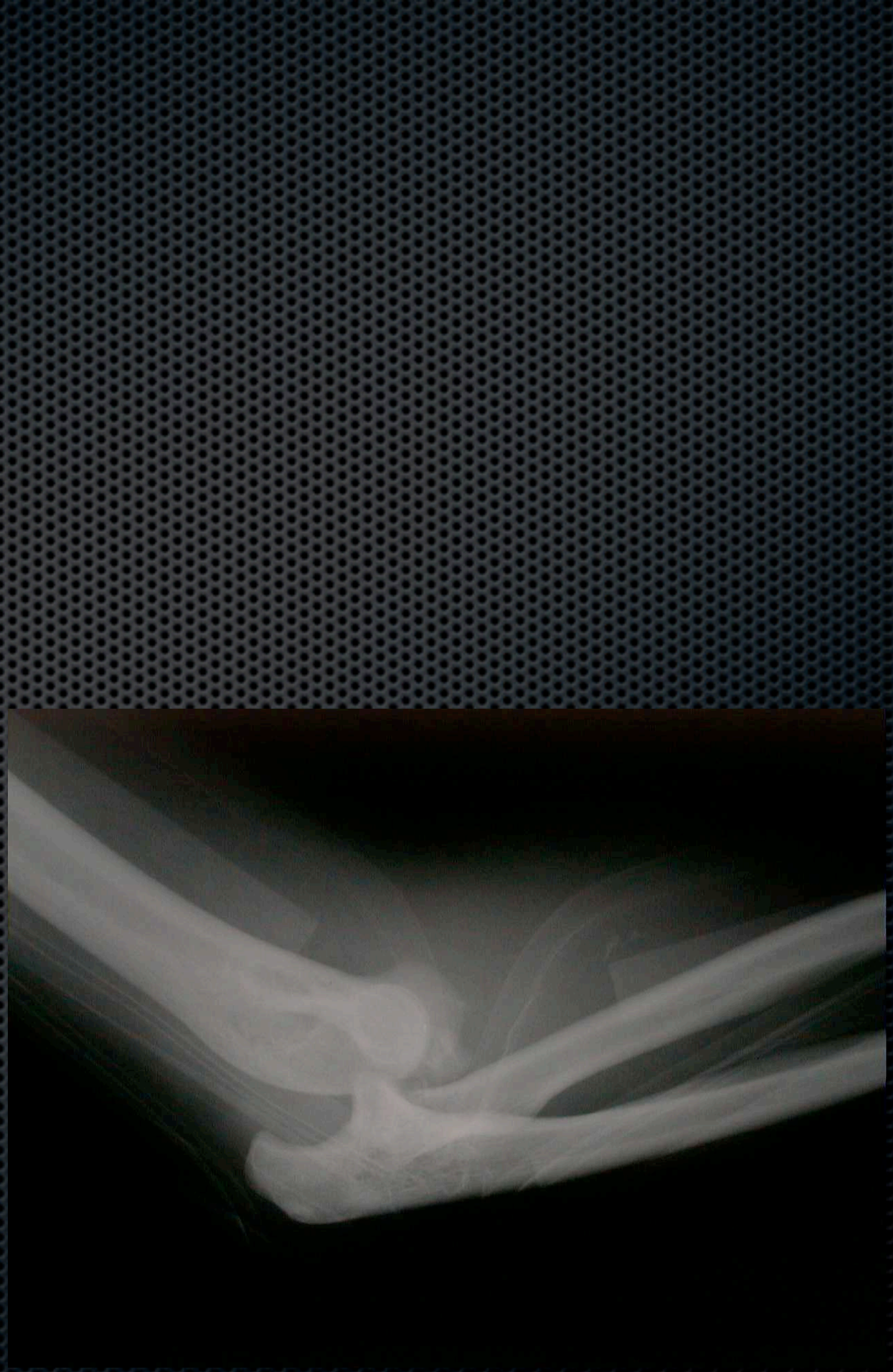

Lésions associées +++

- Lésions vasculo-nerveuses : 5%
- Fx du coude
  - FX de la tête (col) radiale : 5-10%
  - Fx avulsion des épicondyles: 12%
  - Fx de la coronoïde: 10%
- Fx associées : 12% (radius distal, luxations intracarpiennes, fractures de l'épaule)

Le diagnostic clinique

- Facile
- Surtout rechercher des complications +++

Aux urgences

- Bilan vasculo-nerveux
  - Vasculaires: spasme de l'A humérale, lesion intimale, thrombose, rupture.
  - Nerveuses: 5%, nerf ulnaire 20% des cas, incarcération du nerf médian, NIOA
- Lésions associées (membre, polytrauma)
- Bilan radiographique

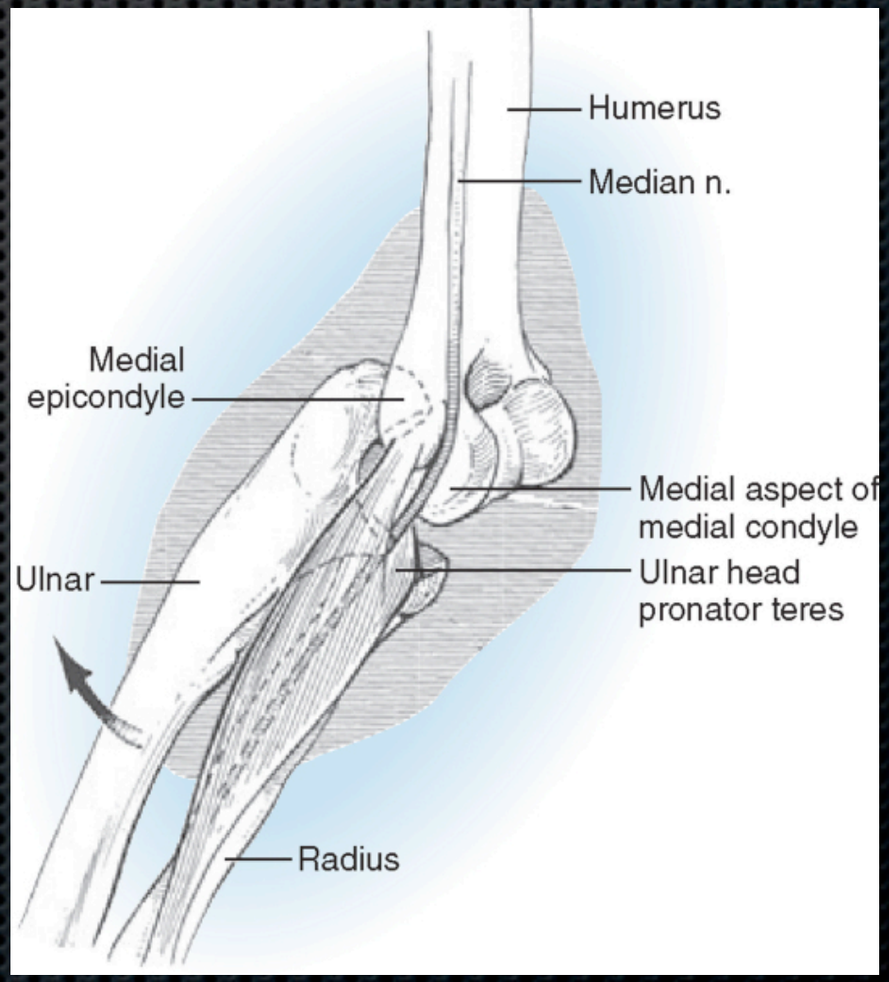

- Incarcération du nerf ulnaire

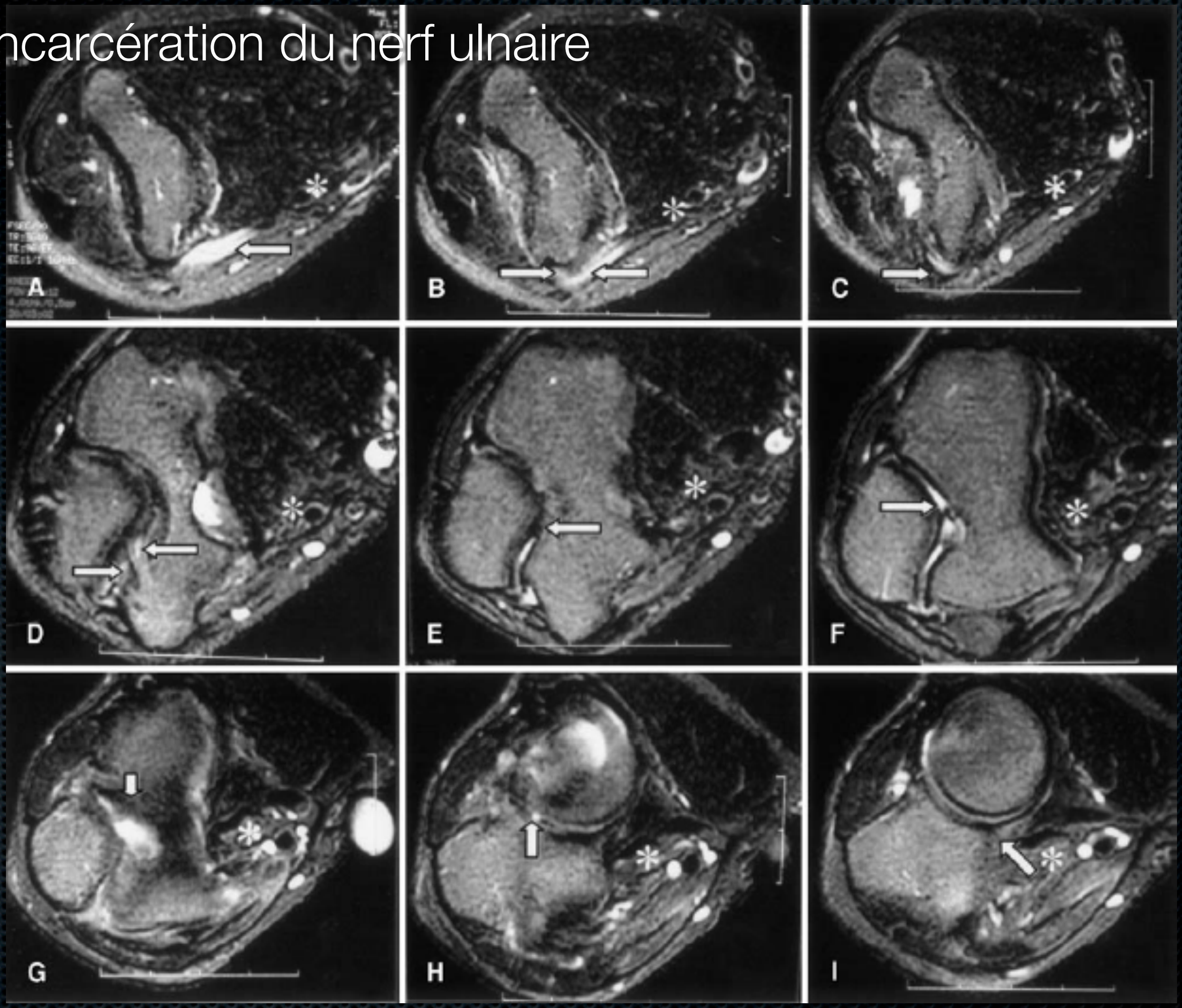

Les radiographies

- Face et Profil (si possible)
- Confirment le diagnostic
- Recherchent des lésions associées +++

Rechercher des lésions osseuses associées qui modifient le traitement

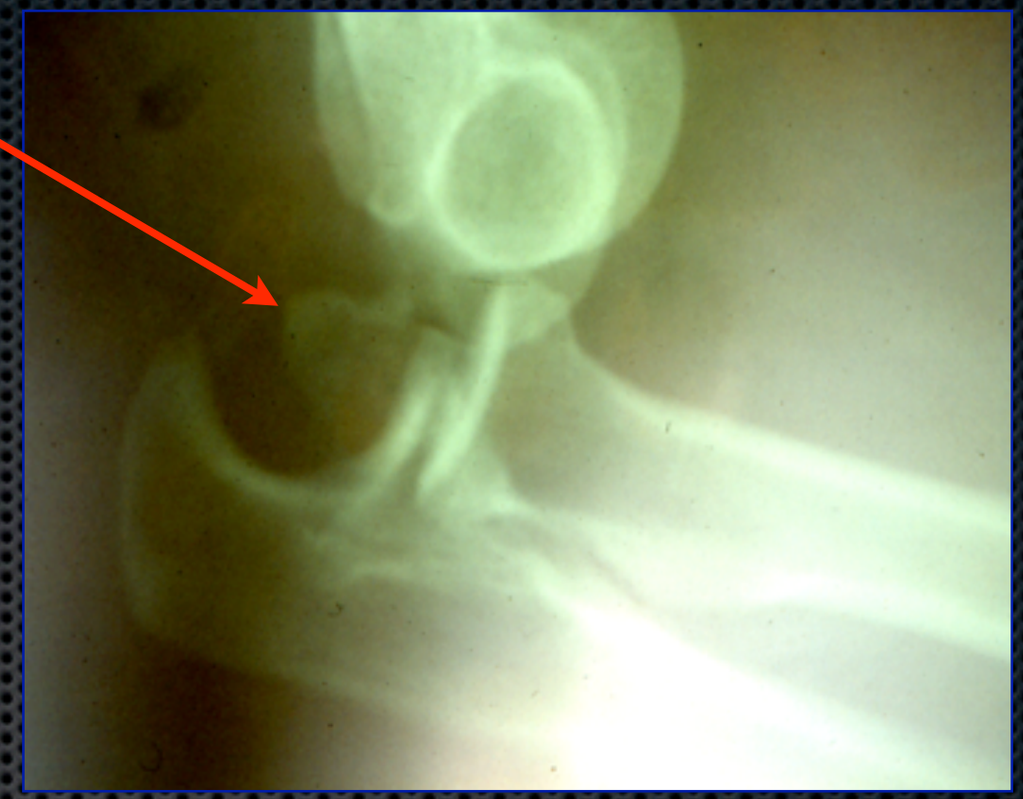

Coronoïde, tête radiale

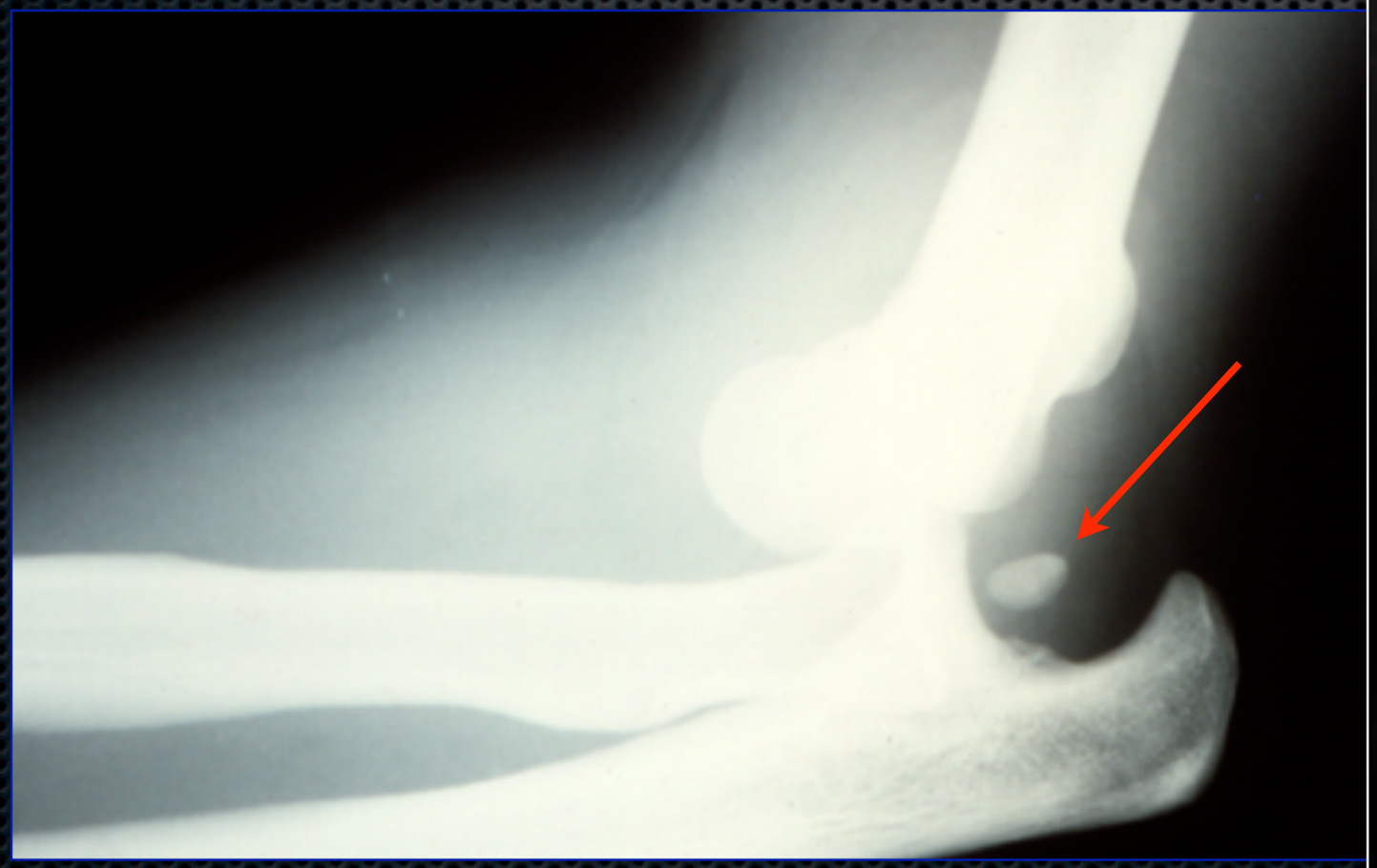

Epicondyle, épitrochlée

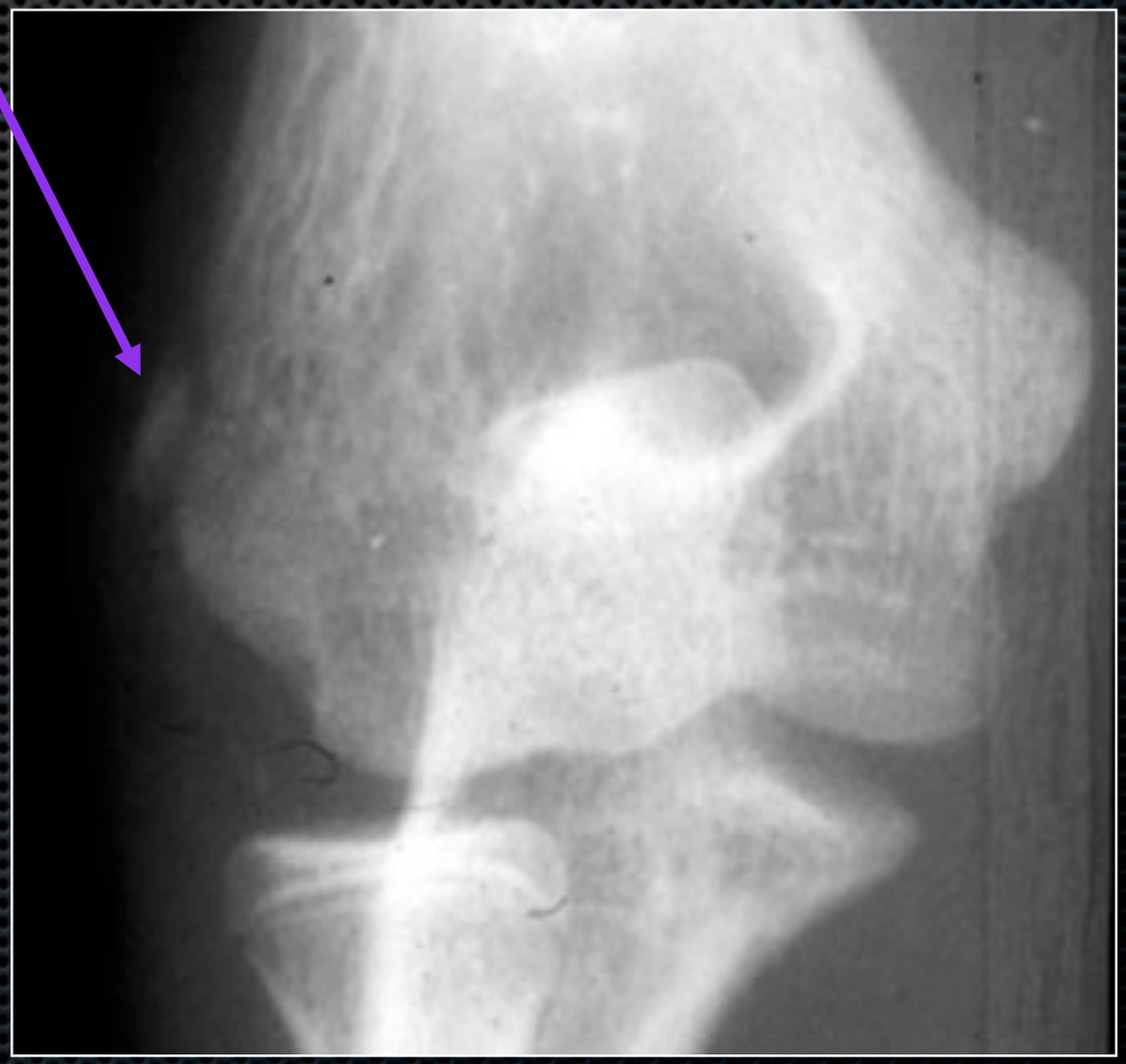

Bilan radiographique

- TDM et fracture de tête radiale
  - L'intérêt du scanner 2D est de prévoir la prothèse de tête radiale

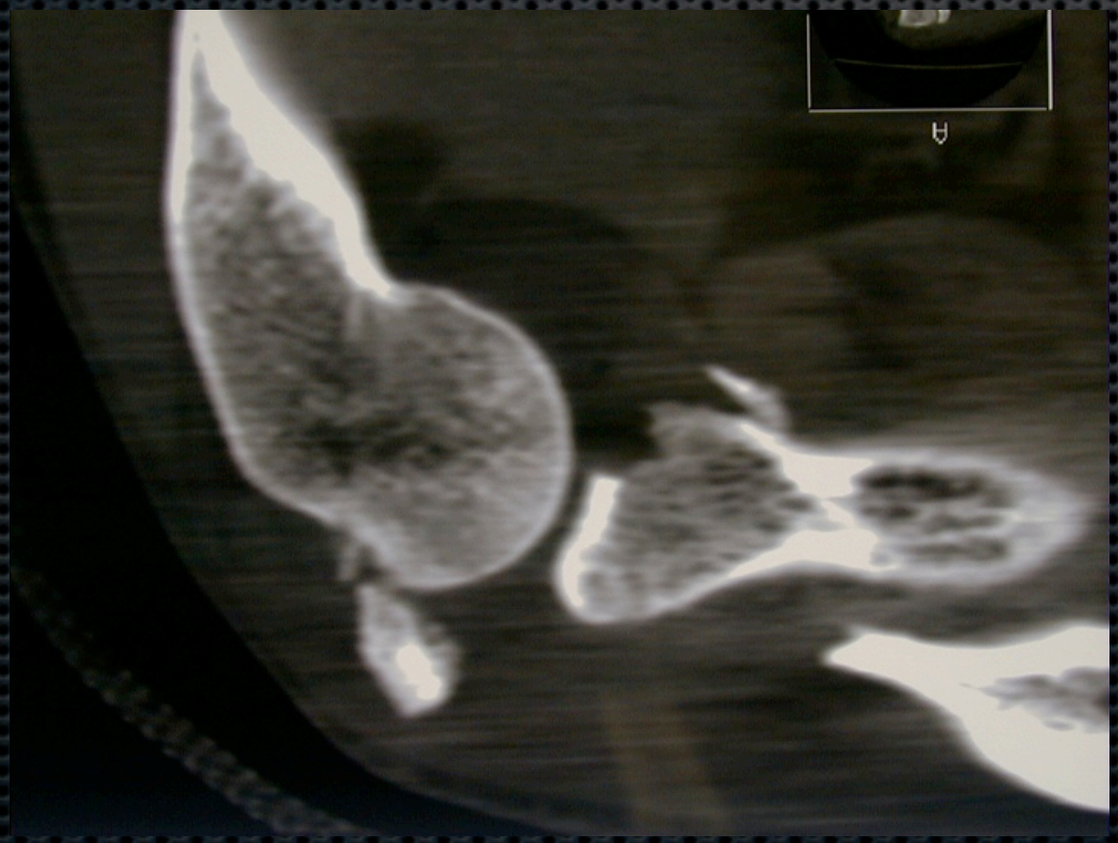

Bilan radiographique

- TDM et fracture de la coronoïde
  - Étude prospective en cours: 10 terribles triades:
  - Rx *vs* scanner *vs* chirurgie:
  - scanner 2D ne permet pas d'affirmer ou d'affiner le diagnostic de fracture de la coronoïde (scanner 3D plus performant)

Luxation isolée du coude: conduite à tenir

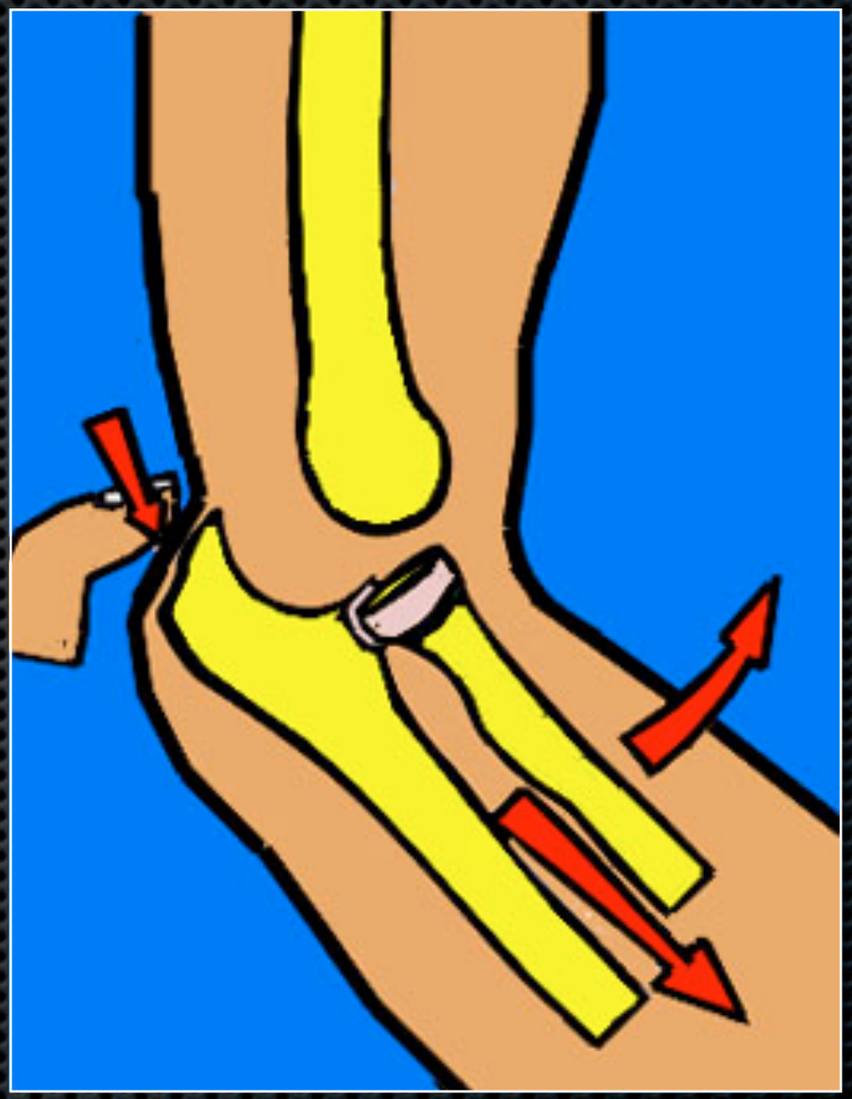

- Réduction sous anesthésie pour permettre le testing

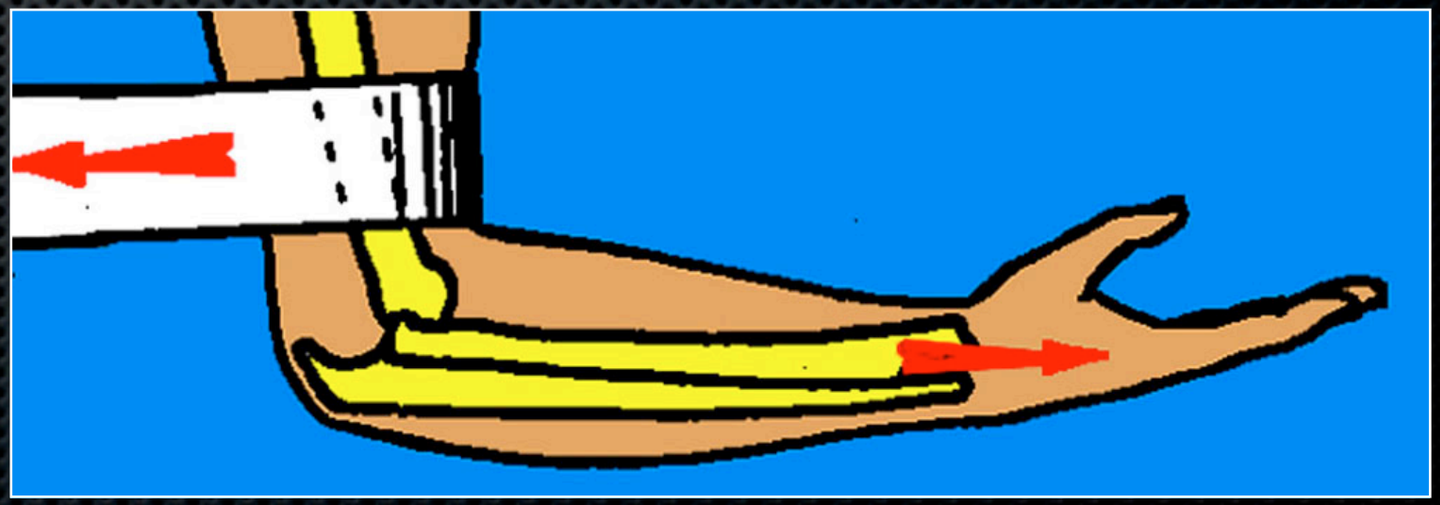

Luxation du coude

Réduction sous anesthésie, en supination

Test de la stabilité
(mobilisation 0-145°)

Coude stable

Coude instable

Immobilisation antalgique
Mobilisation précoce

Test de la stabilité
Avant-bras en pronation

Coude stable

Coude stable à partir de 30° flexion

Coude stable à partir de 60° flexion

Coude instable

Orthèse articulée
Avant-bras pronation

Orthèse articulée
Blocage à 30° extension
Avant-bras pronation

Orthèse articulée
Blocage à 60° extension
Avant-bras neutre

Réparation ligaments
± FE

Résultats (globaux) des luxations

- La moitié ont une mobilité normale (récupération 6 mois)
- Un tiers ont une mobilité peu limitée (10-15%), d'importance proportionnelle à la durée d'immobilisation
- Un sixième ont un mauvais résultat

La moitié des patients ont des douleurs à l'effort

Il existe souvent une perte modérée de la force

Résultats (2)

- Fréquence de l'instabilité mal connue; jusqu'à 35% des patients se plaignent d'instabilité après luxation du coude (Mehlhoff, JBJS 1988)
- 50 Patients: Luxation postérolatérale du coude traitée par immobilisation 3 semaines, revus à 9 ans. 31 bons/ excellents résultats (Eygendaal, JBJS 2000)
  - 24 instabilités radiologiques
  - 21 arthrose débutante
- L'évolution vers l'arthrose est liée à la persistance de l'instabilité et aux probables lésions cartilagineuses associées

Mehlhoff TL, Noble PC, Bennett JB, et al. Simple dislocation of the elbow in the adult: results after closed treatment. J Bone Joint Surg Am 1988;70: 244–9.

Évolution arthrosique des instabilités du coude

Luxations complexes

Luxation + fx tête radiale

- La résection isolée de la tête radiale entraîne une arthrose dans plus de 50% des cas entre 5 et 10 ans, et favorise les récidives de luxation
- La tête radiale doit donc être conservée (synthésée) ou remplacée (prothèse)

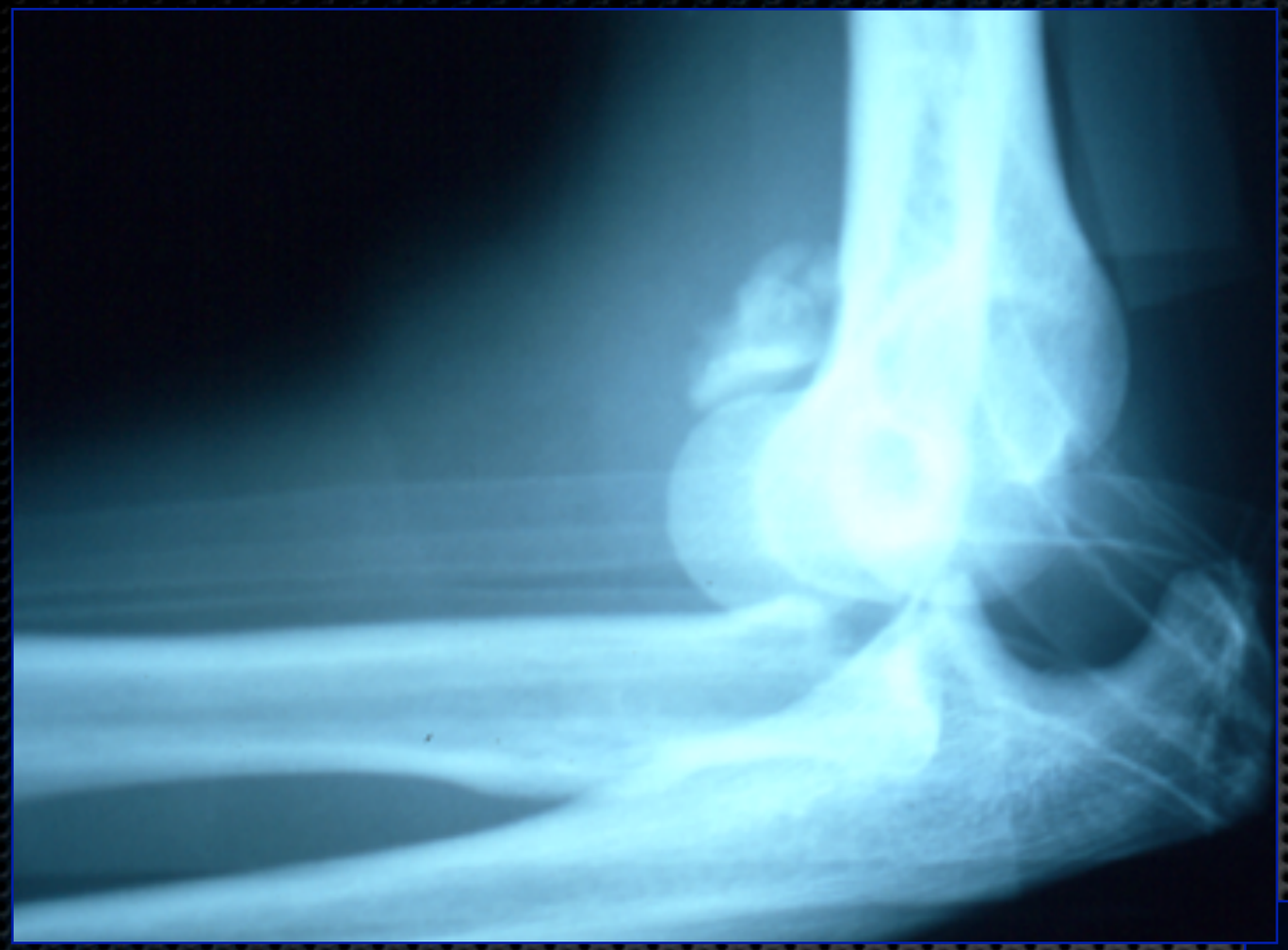

Gauche

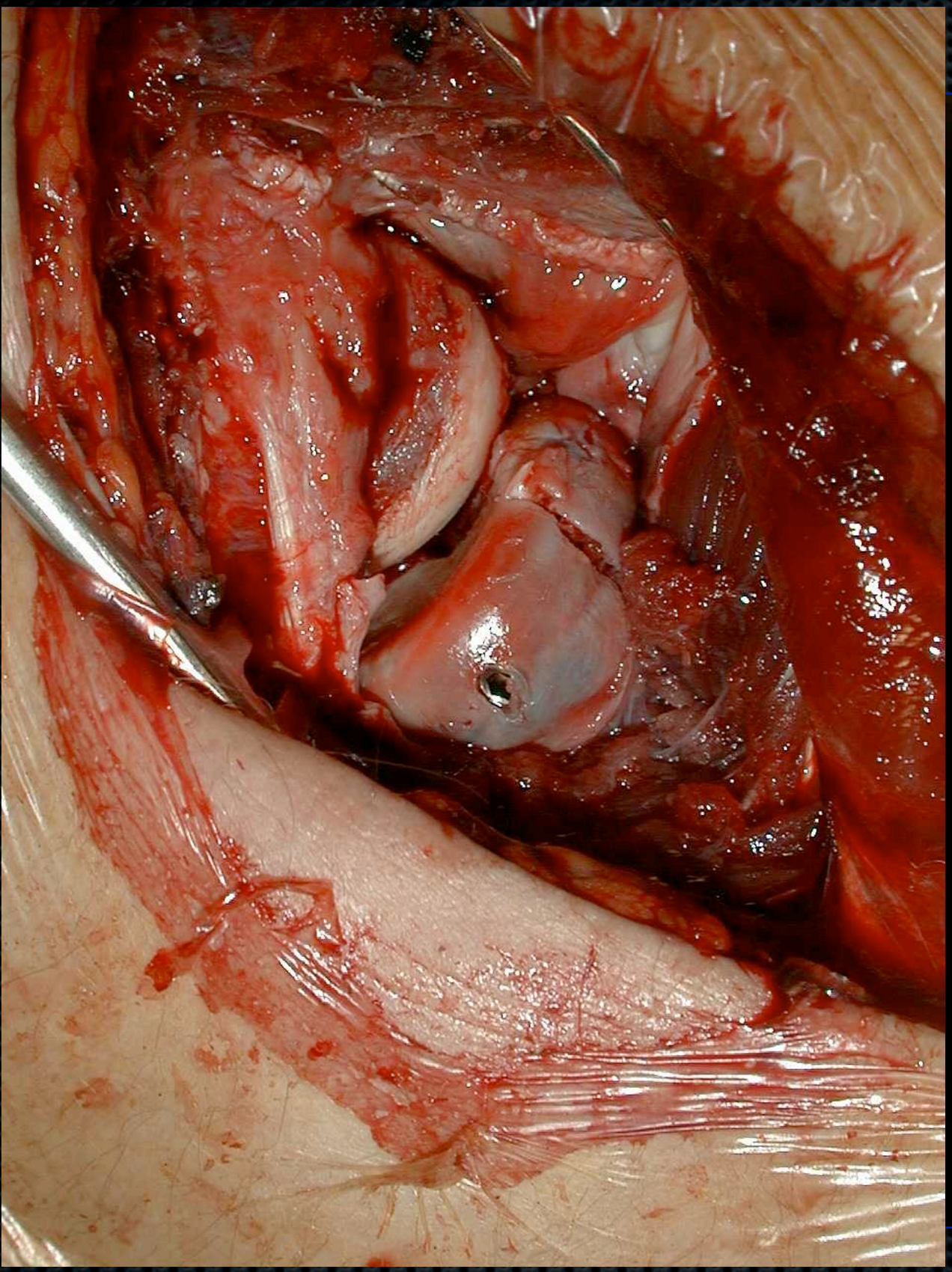

La synthèse est souvent très difficile et plutôt que de s'exposer à un résultat médiocre

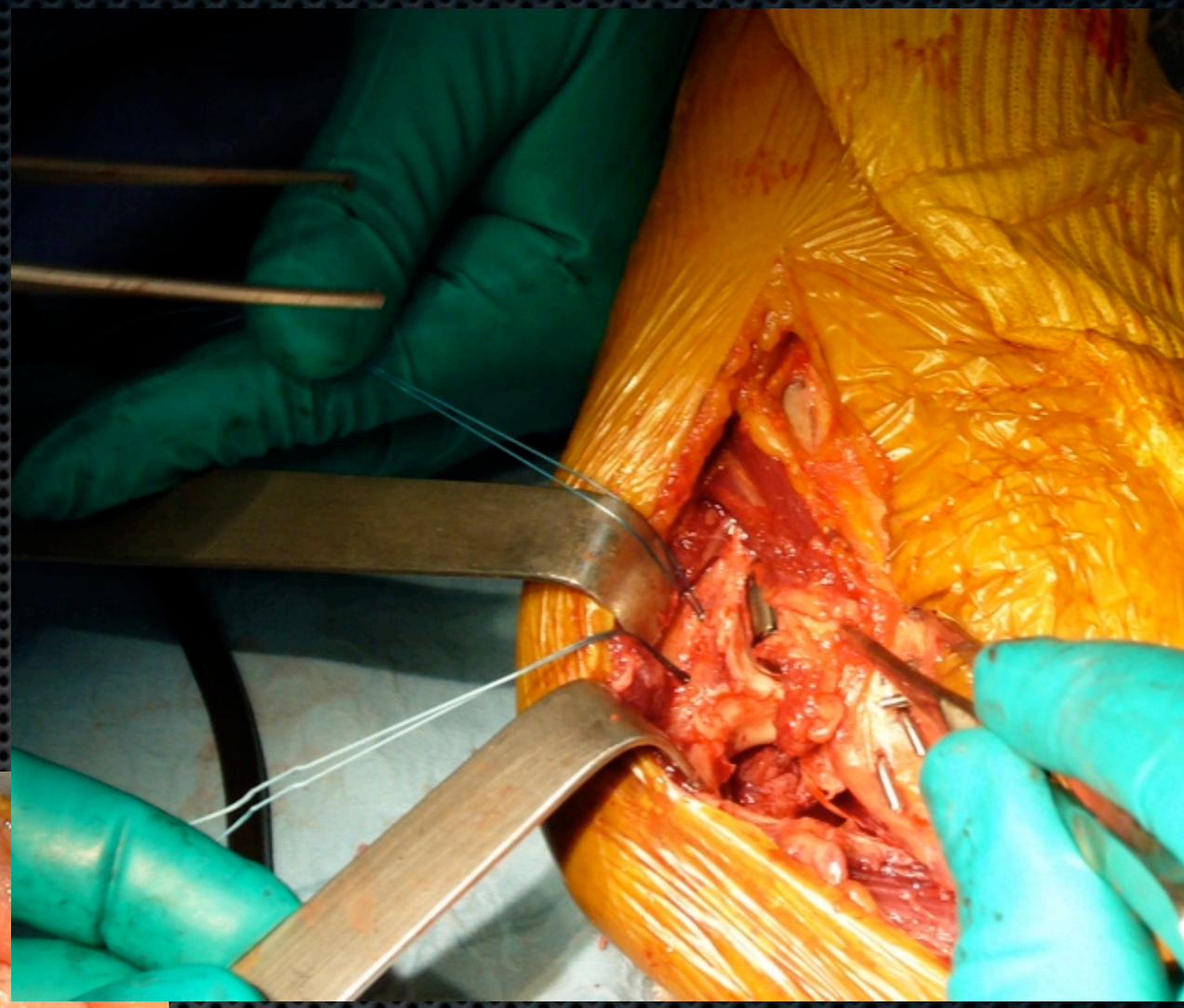

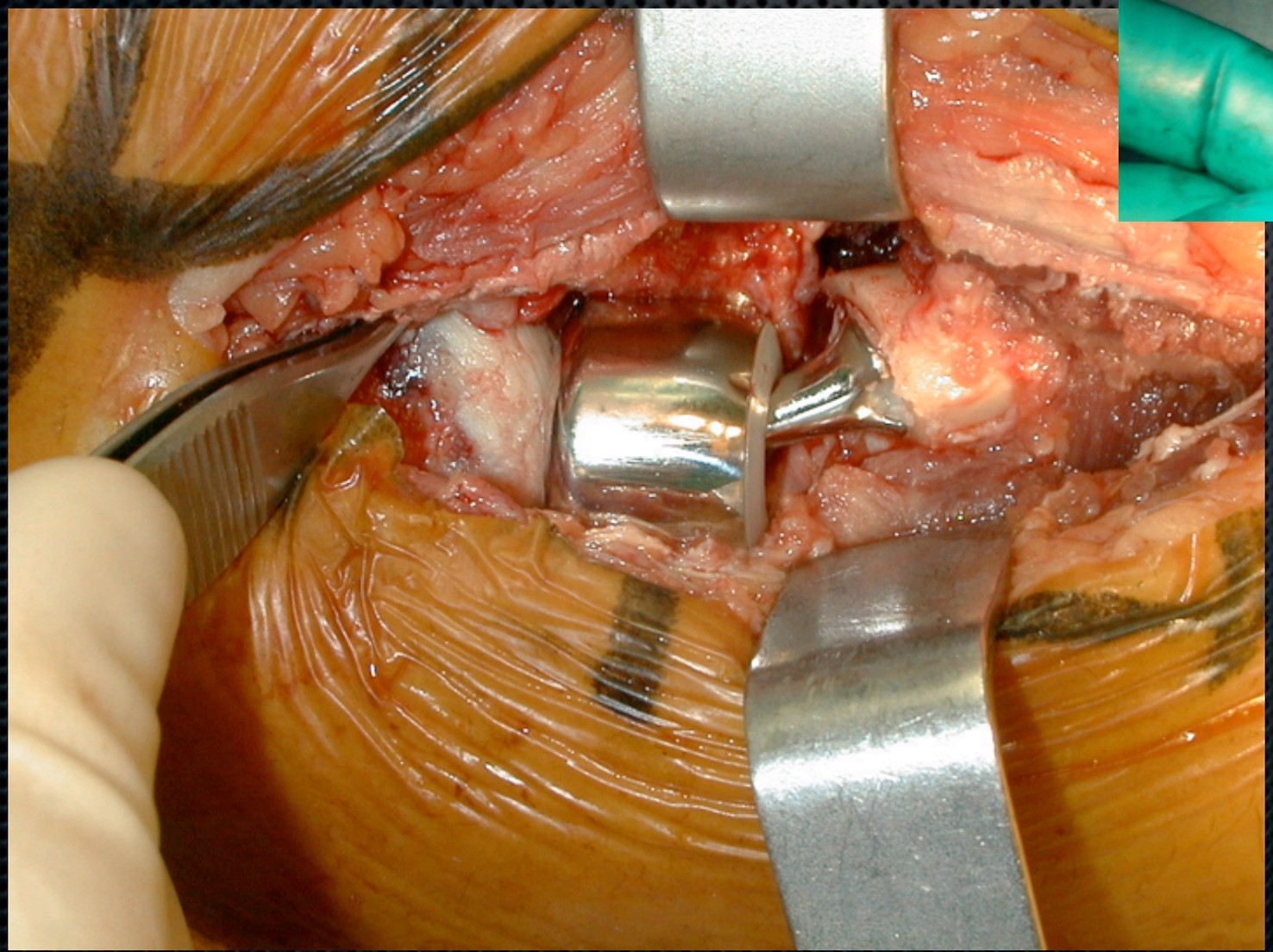

Résultats

- Celli (2004)
- 31 patients: 4 excellents (13%), 8 bons (26%), 12 moyens (39%), 7 mauvais (22%) soit 39% de succès (raideur/instabilité)

Fx de la coronoïde

- Le facteur de stabilité le plus important
- En général associée à une fracture de la tête radiale (”Terrible triad”)
- En dehors des fractures faisant moins de 25% de la hauteur de la coronoïde, toutes les autres fractures doivent être synthésées
- Difficulté des voies d’abord

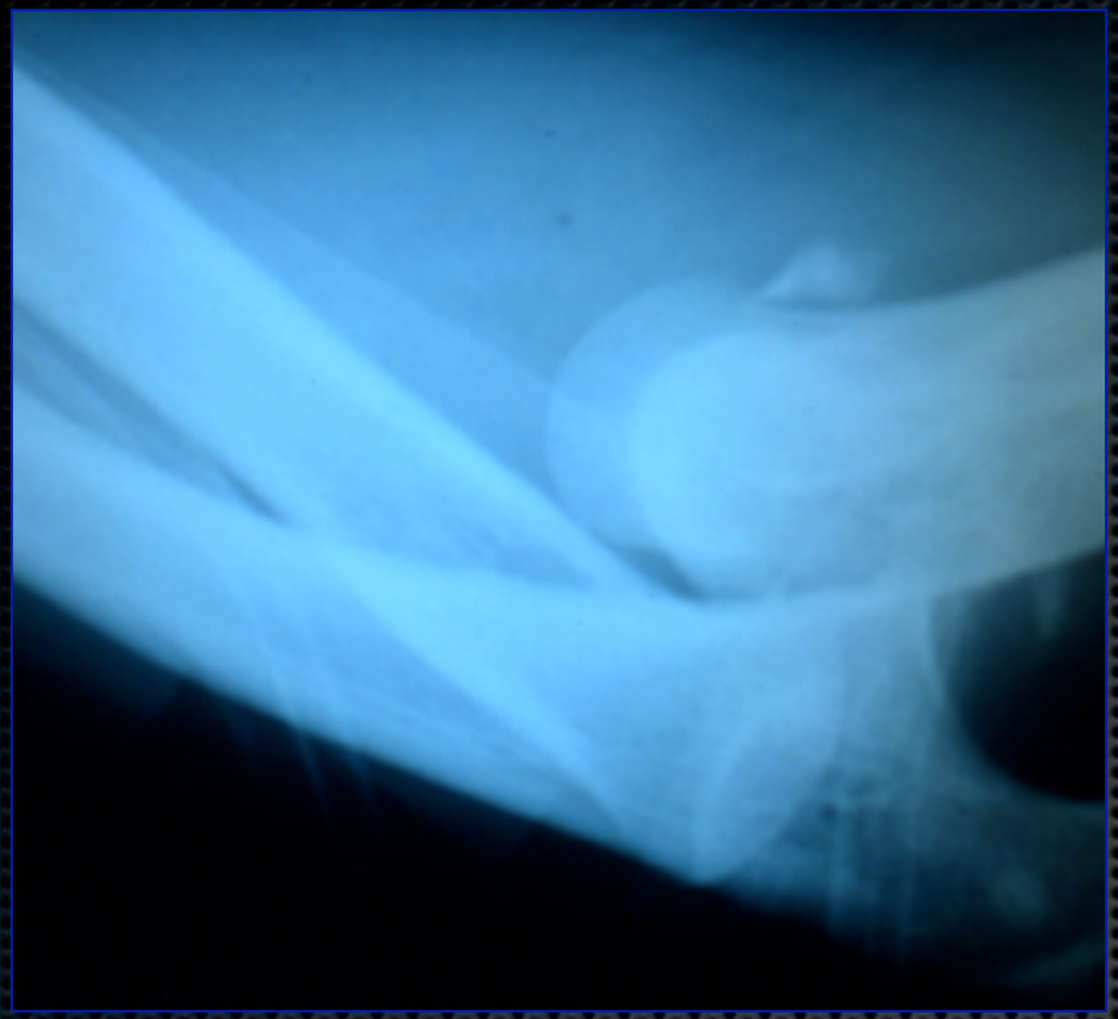

Abord latéral

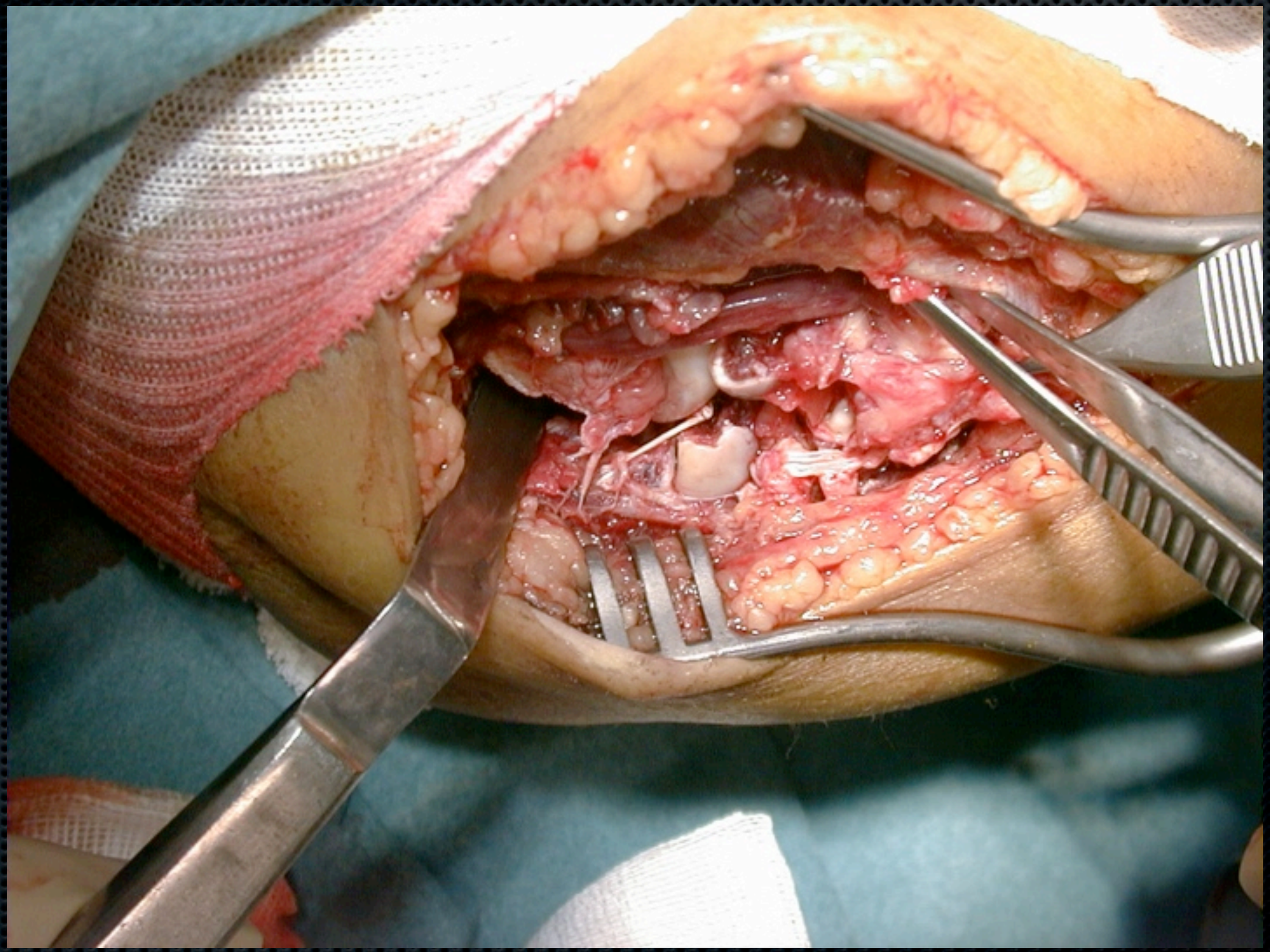

Abord latéral

- Réséquer la tête radiale (jour plus facile)
- Sinon écarteur Hohman (antérieur) pour aborder la coronoïde et la capsule antérieure

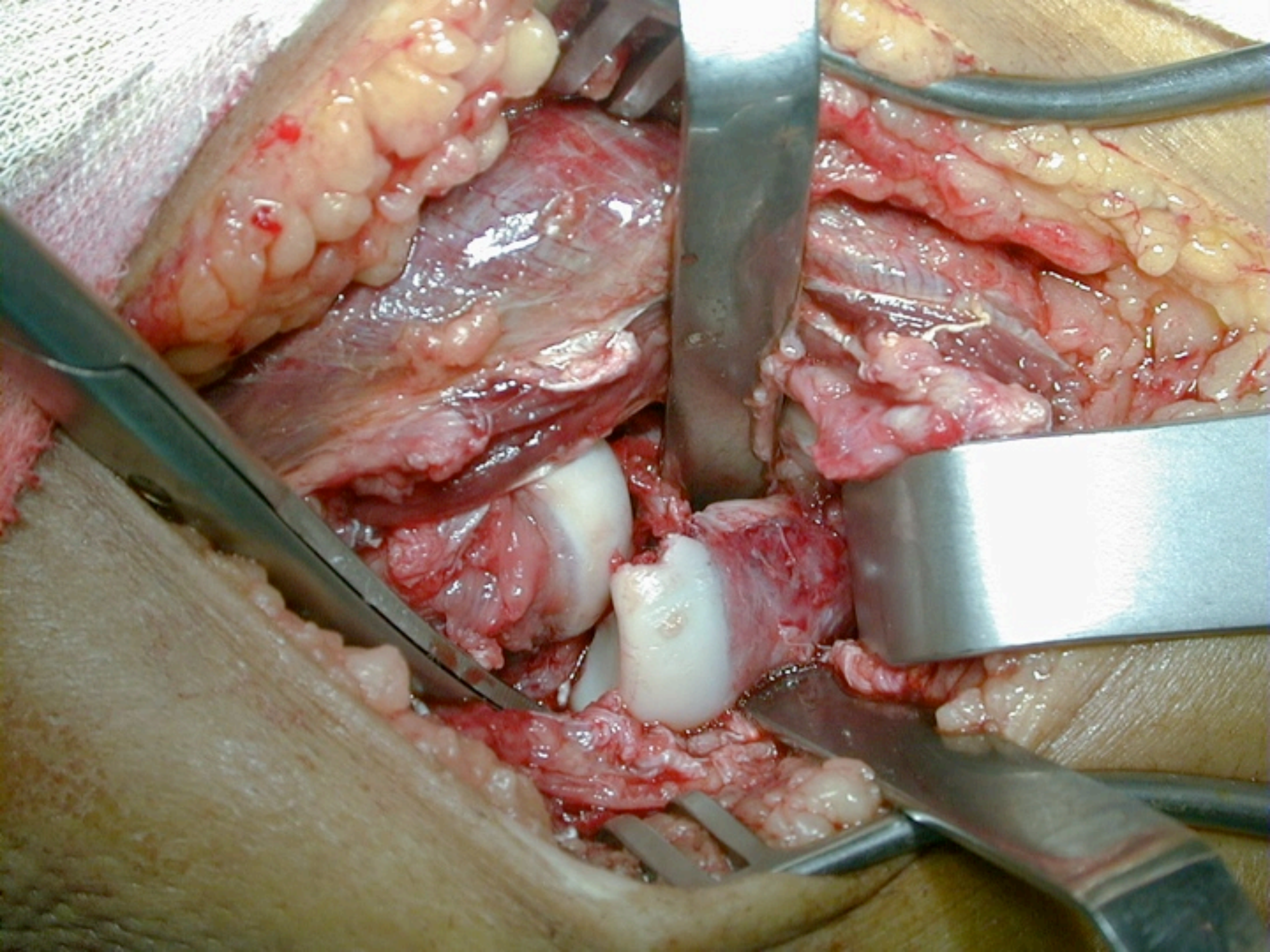

Coronoïde

- Petit fragment (à exciser) et réinsérer la capsule (= LLI) sur une ancre
- Ostéosynthèse d’un gros fragment (rappel, vissage direct par un abord médial,...)

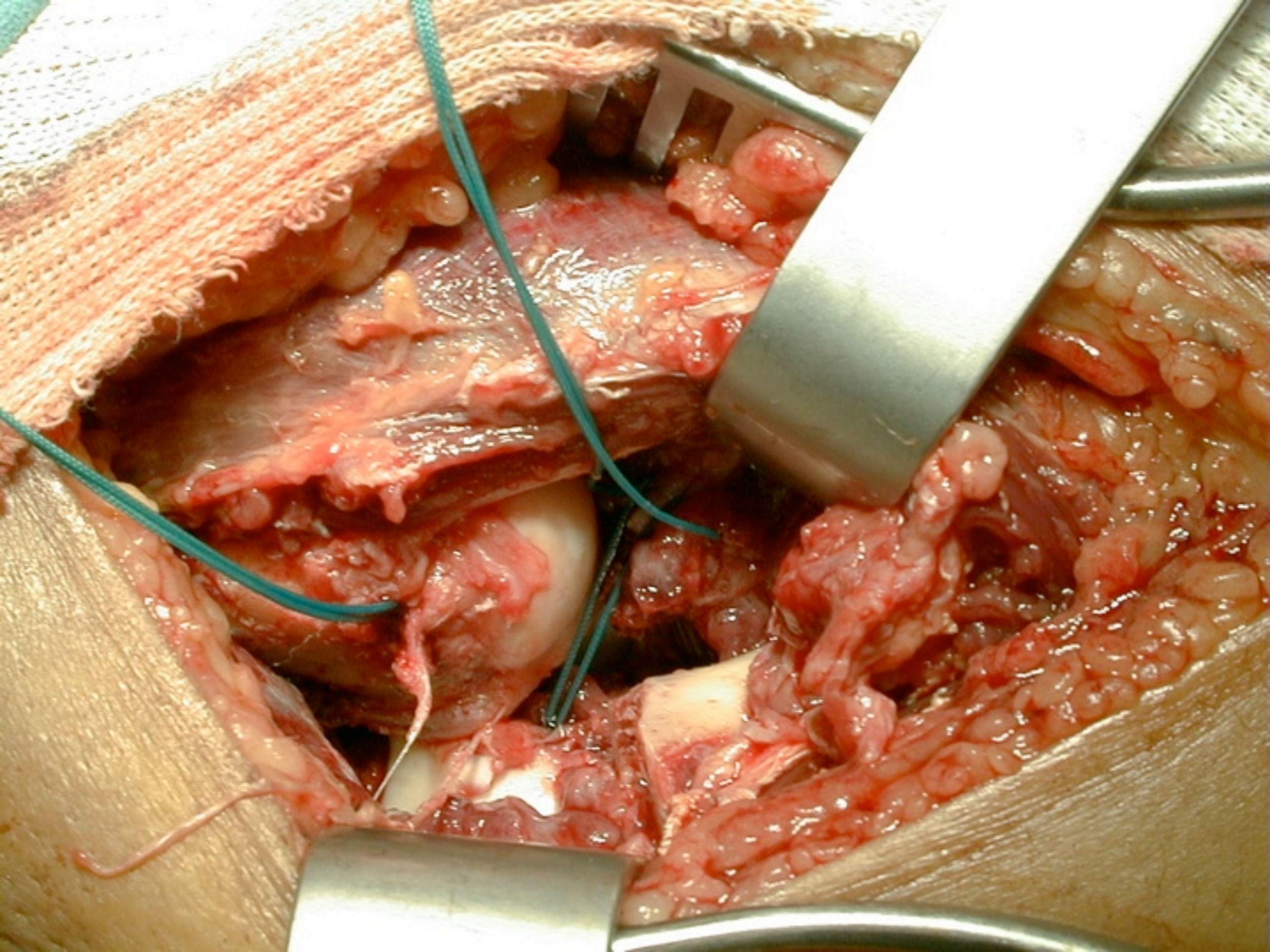

Plan ligamentaire

- Réinsertion très soigneuse sur une ancre de tout le plan ligamentaire externe +++

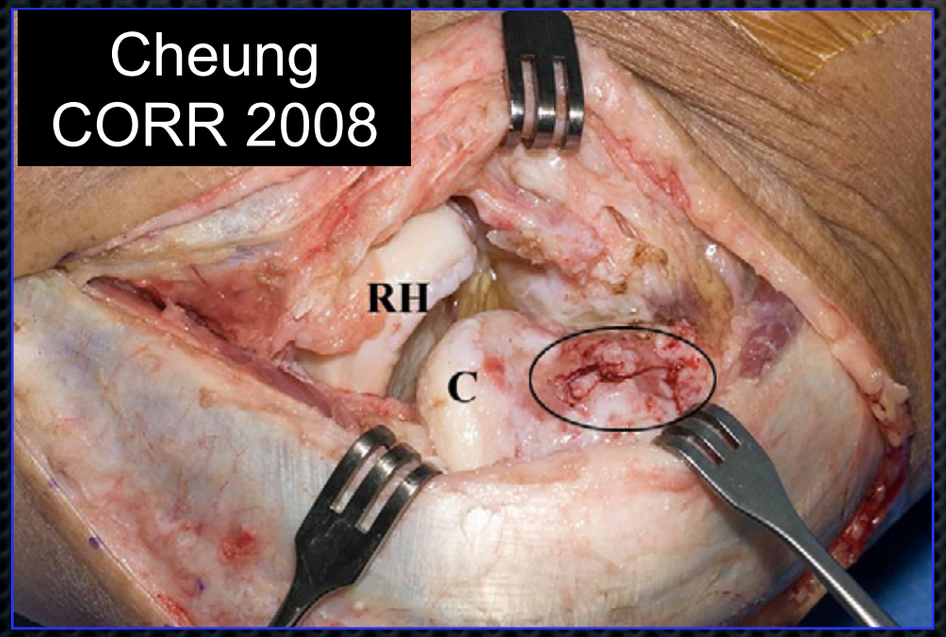

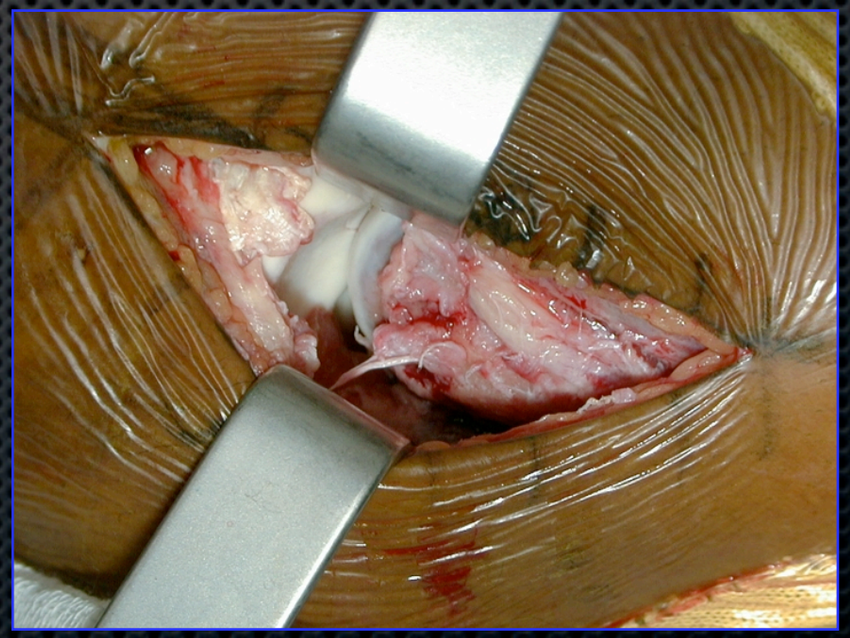

Réparation ligamentaire

- LLE: fait partie de la voie d’abord: réinsertion systématique dans les fractures LUXATION.

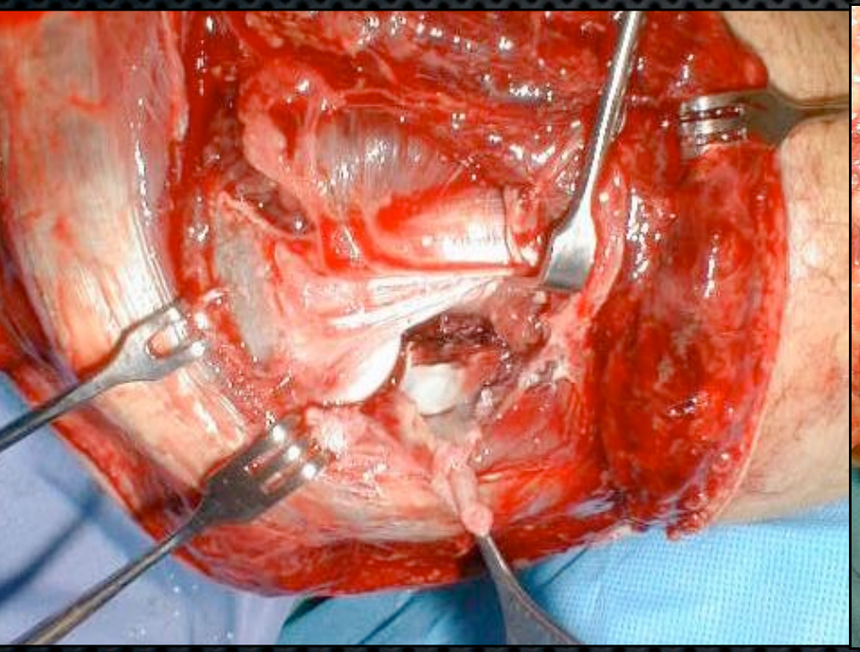
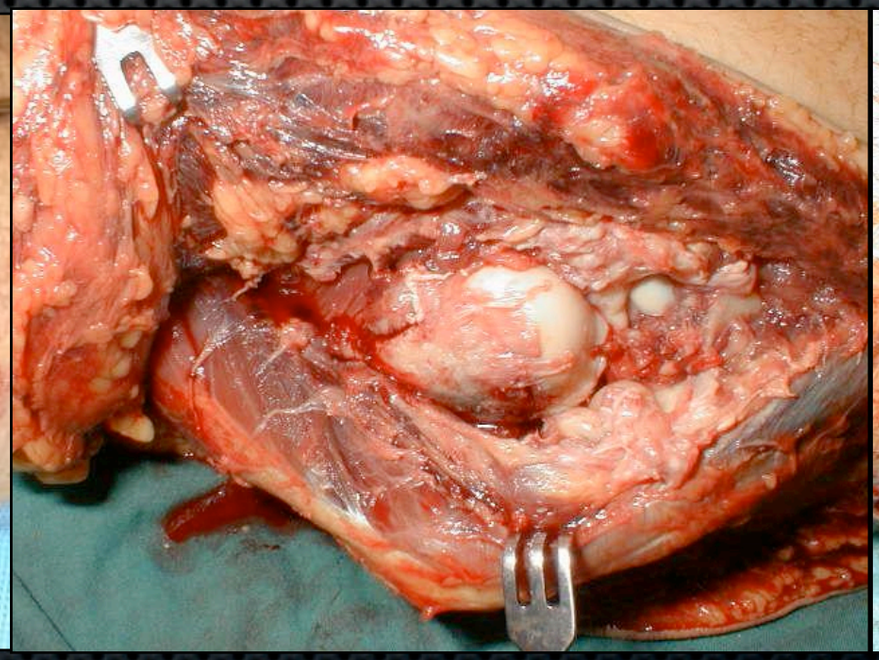
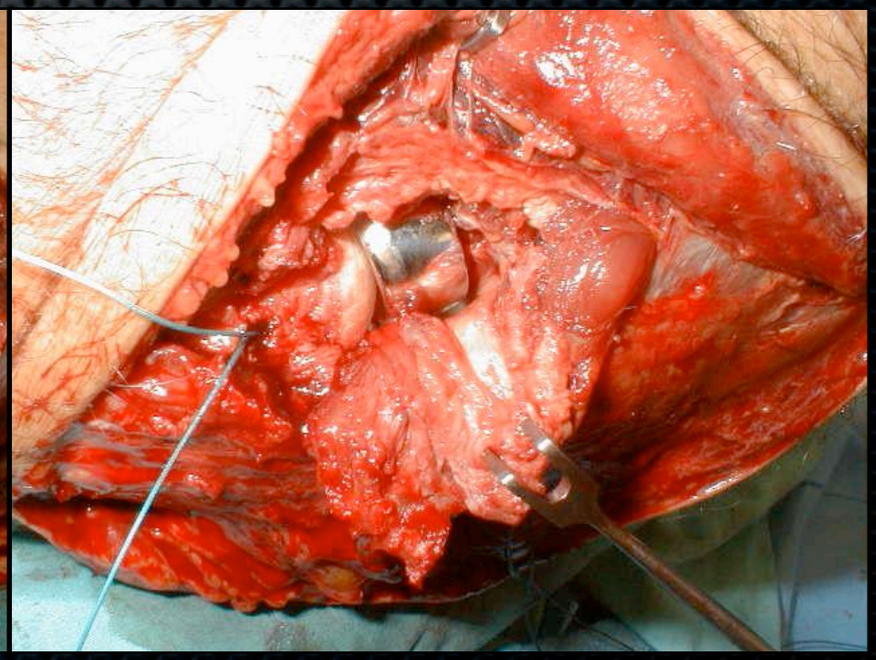

Résultats 1 an terrible triade:
LLI + LLE + Coronoïde + tête radiale

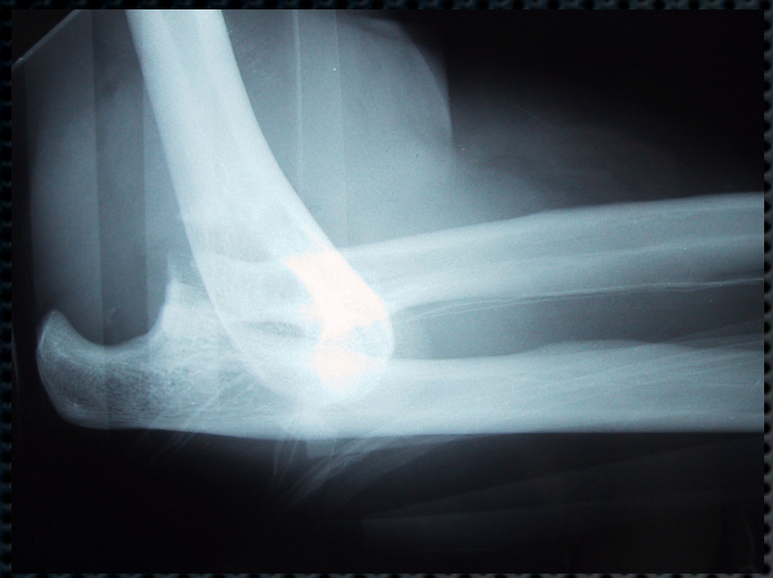

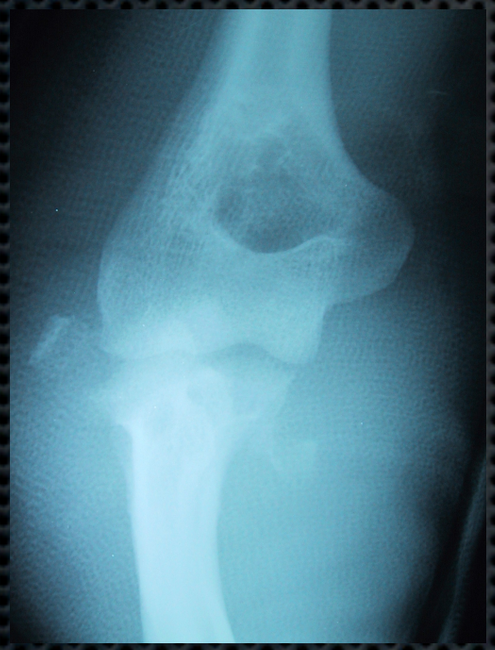

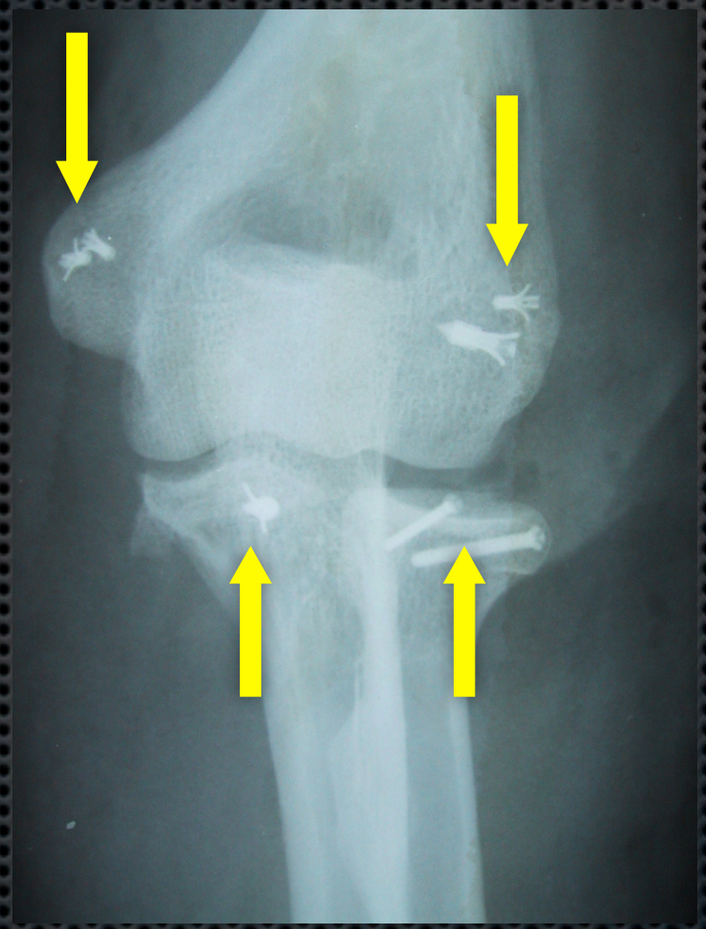

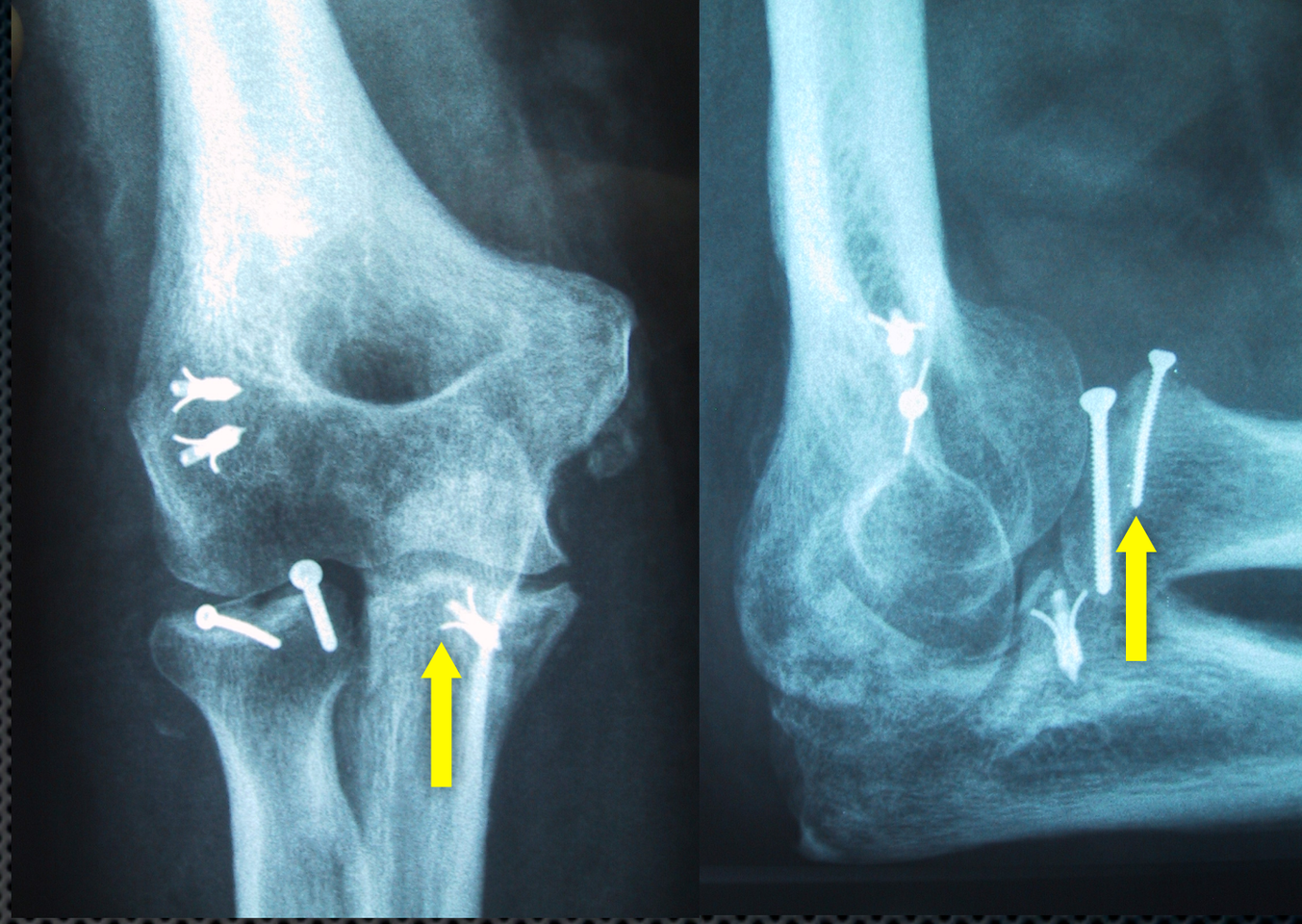

- Etude prospective continue
- 12 terribles triades 2004-2006
- Stabilisation du coude de 30 à 140°
- Rééducation immédiate post opératoire
- 8 patients revus à > 1 an
- Pas de limitation de l’extension > aux résultats de la littérature

Résultats

- McKee (JBJS 2005)
- 36 patients: MEPS 88 points (15 excellents, 13 bons, 7 moyens eet 1 mauvais), coude 112° de FE, 126° de PS.
- 8 complications

Luxation et Fx des apophyses

Attention

- Toutes les fractures de l’olécrane dont le trait descend vers la coronoïde sont instables
- Le traitement nécessite une plaque +++

Conclusion

- Si la luxation du coude est la lésion ligamentaire la plus fréquente,
- Une meilleure compréhension de la physiopathologie des instabilités,
- Permet de ne pas méconnaître ou négliger les lésions ligamentaires associées qui peuvent, à plus ou moins long terme, entraîner des instabilités fonctionnellement gênantes