Anatomie fonctionnelle de la main

Christian Dumontier

Clinique Jouvenet & Hôpital saint Antoine, Paris

Quelques références

- La main, anatomie fonctionnelle: R. Tubiana et coll., Abrégés Masson
- Examination of the hand and wrist: R. Tubiana, Martin Dunitz
- Structural and dynamic basis of hand surgery: E. Zancolli, Lippincott.

La Main

- Organe de fonction
- Organe d'information
  - Donne au membre supérieur son importance et sa singularité

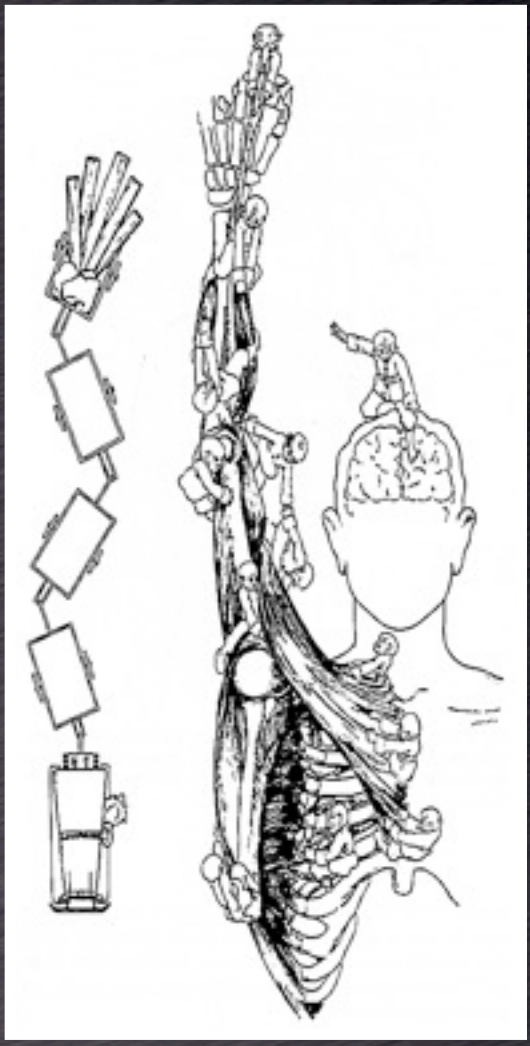

Les fonctions de la main

- Organe d'information
  - Sensibilité de la main

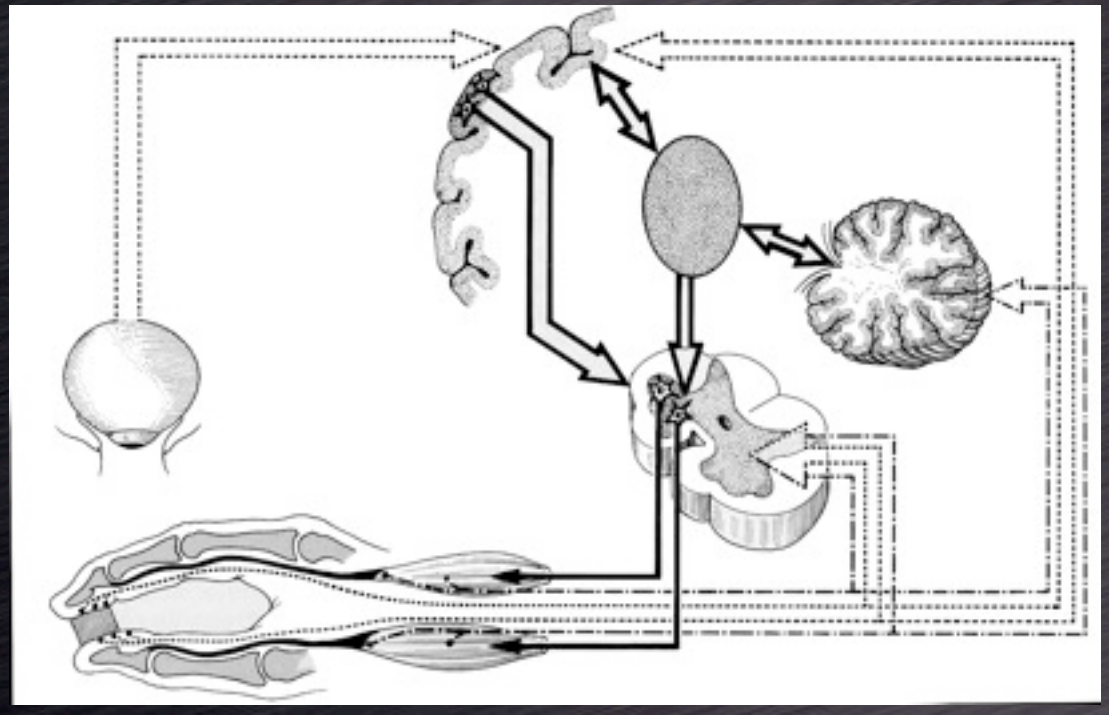

Les fonctions de la main

- Organe d'information
- Occupe une place importante “dans le cerveau”
- 2/3 des fibres nerveuses sont sensitives

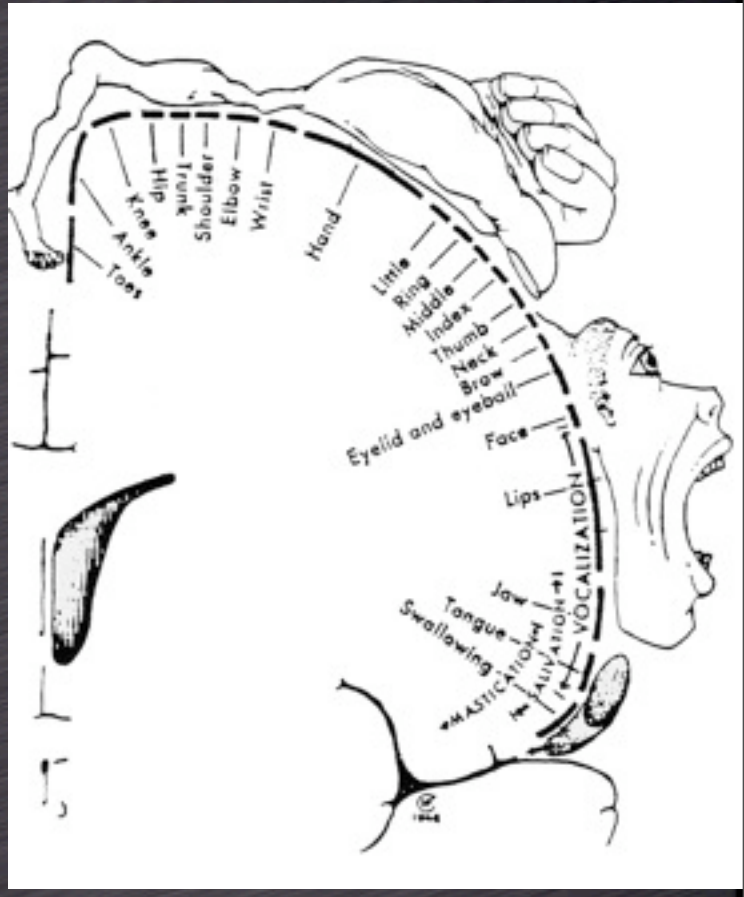

Appréciation globale de la main

- Objective:
  - Mesure de la force
  - Mesure de la fonction (Jebsen's test)
- Subjective:
  - DASH
  - Autres questionnaires de qualité de vie

Mesure de la force

- 5 écartements successifs
- 3 mesures alternées
  - Poignet en rectitude
  - Notion de fatigue
  - Femme = 1/3 à 1/2 homme
  - ↘ > 40 femme, > 50 homme

Pour obtenir une fonction « correcte » de la main

- Il faut une « réception » sensitive, une commande motrice, et

Pour obtenir une fonction « correcte » de la main

Un organe anatomiquement complet

La main

- Est le prolongement du membre supérieur
- Une grande partie des muscles de la main s'insère dans l'avant-bras
- On examine la main ET le membre supérieur

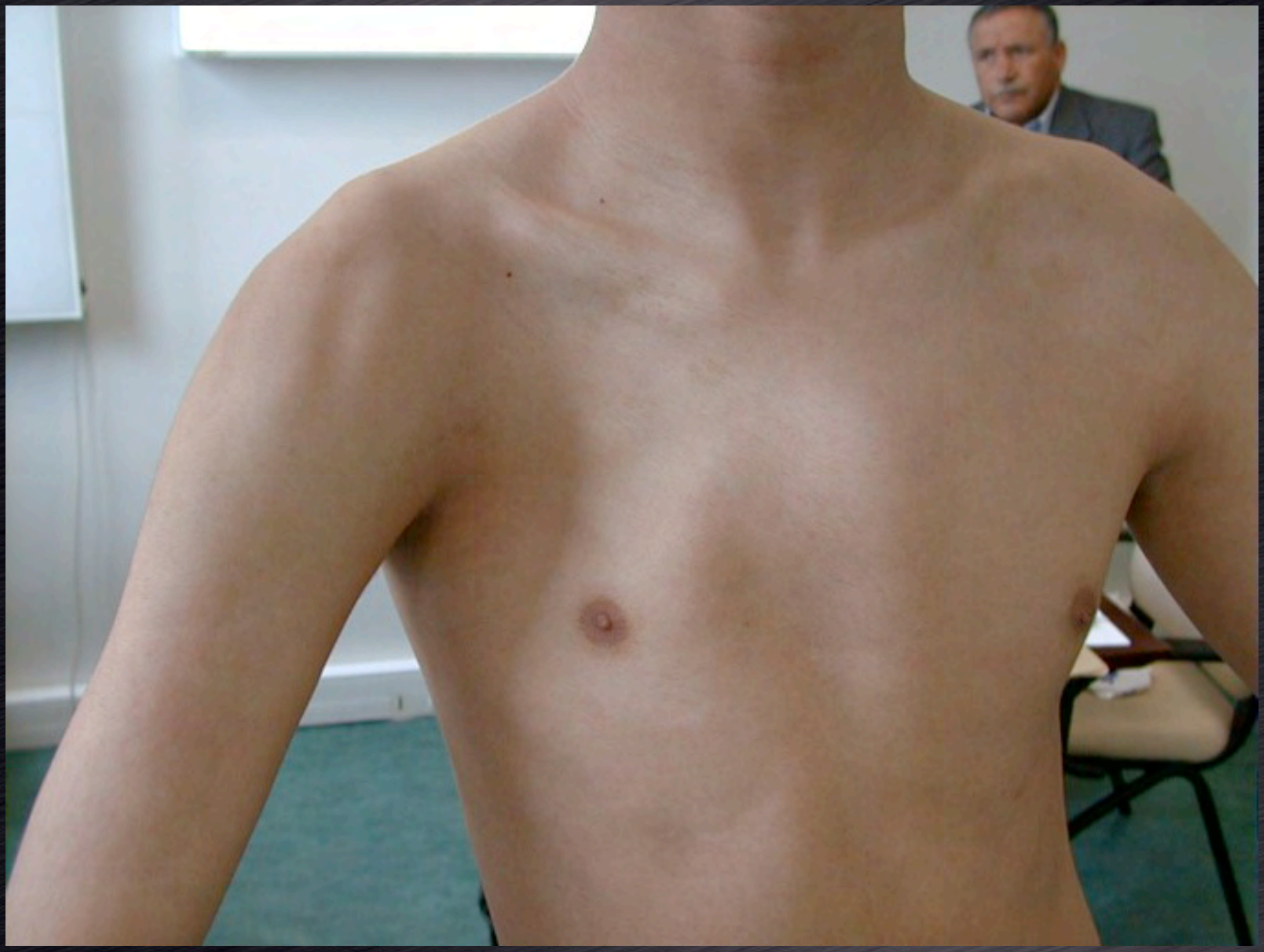

Le squelette osseux

- Le support architectural des parties molles
- Sa forme, sa longueur, son orientation ont un rôle dans la fonction de la main

Le squelette osseux

- Squelette osseux fixe
- Squelette osseux mobile

Le squelette osseux « fixe »

- Les deux os de l'avant-bras
- La deuxième rangée du carpe
- Les 2ème et 3ème métacarpiens

Le squelette osseux « fixe »

- Les tendons fléchisseurs et extenseurs du poignet s'insèrent sur l'unité fixe

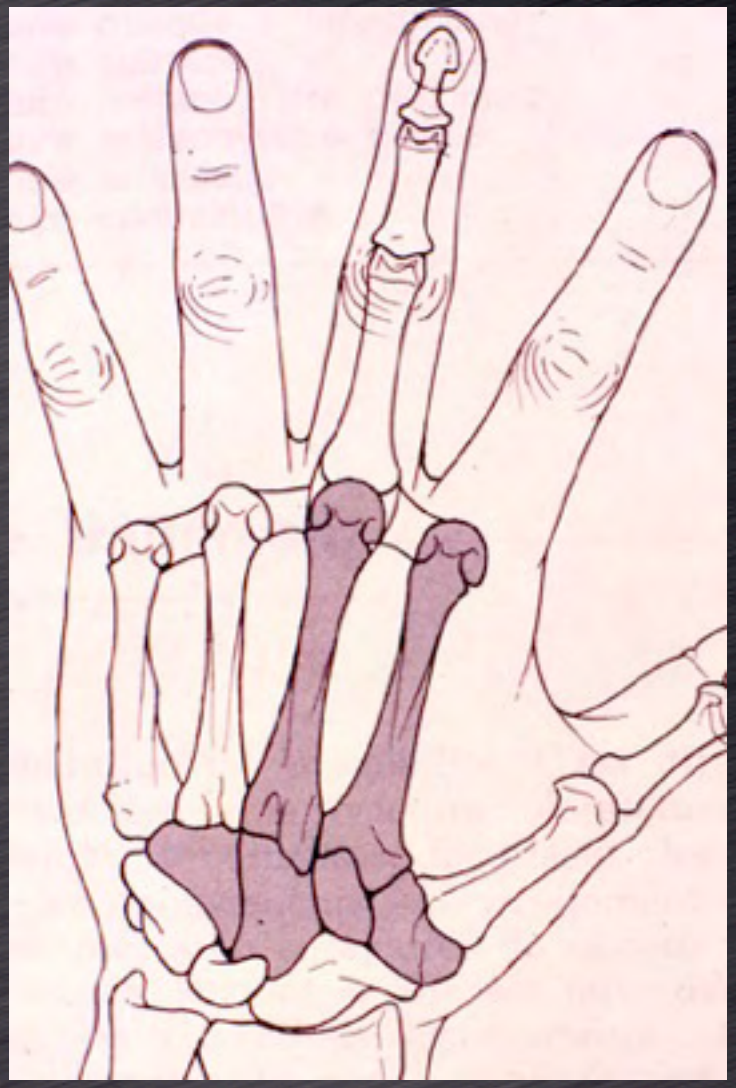

Étude fonctionnelle du squelette osseux

- Squelette osseux fixe et mobile
- Double concavité
  - Longitudinale
  - Transversale

Le carpe

- Forme concave

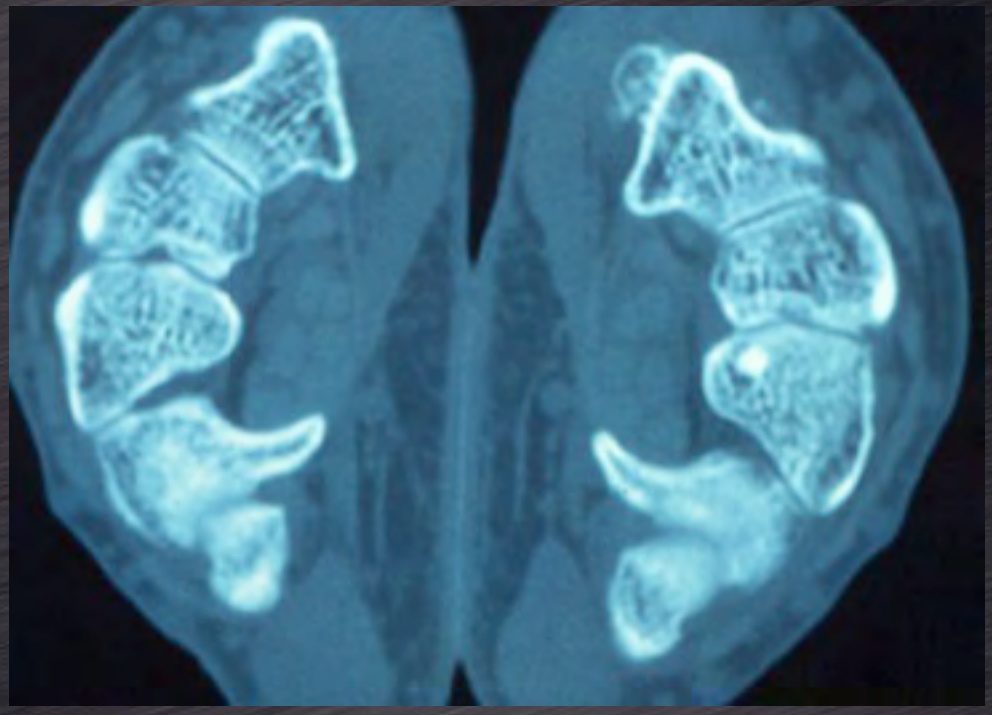

Les métacarpiens

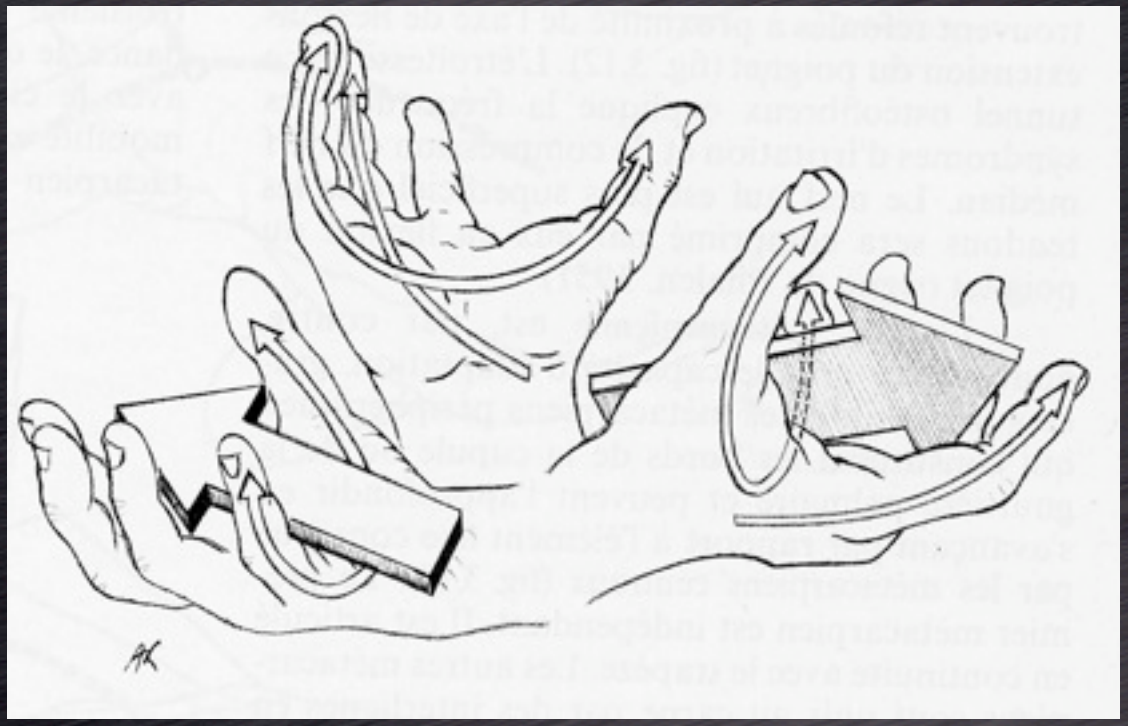

- Déjection antérieure du pouce,
- Aspect concave des métas longs

Cette concavité est mobile en dehors (pouce) et en dedans

CM 4: 10 °

CM 5: 30°

La concavité longitudinale

- Les arches digitales

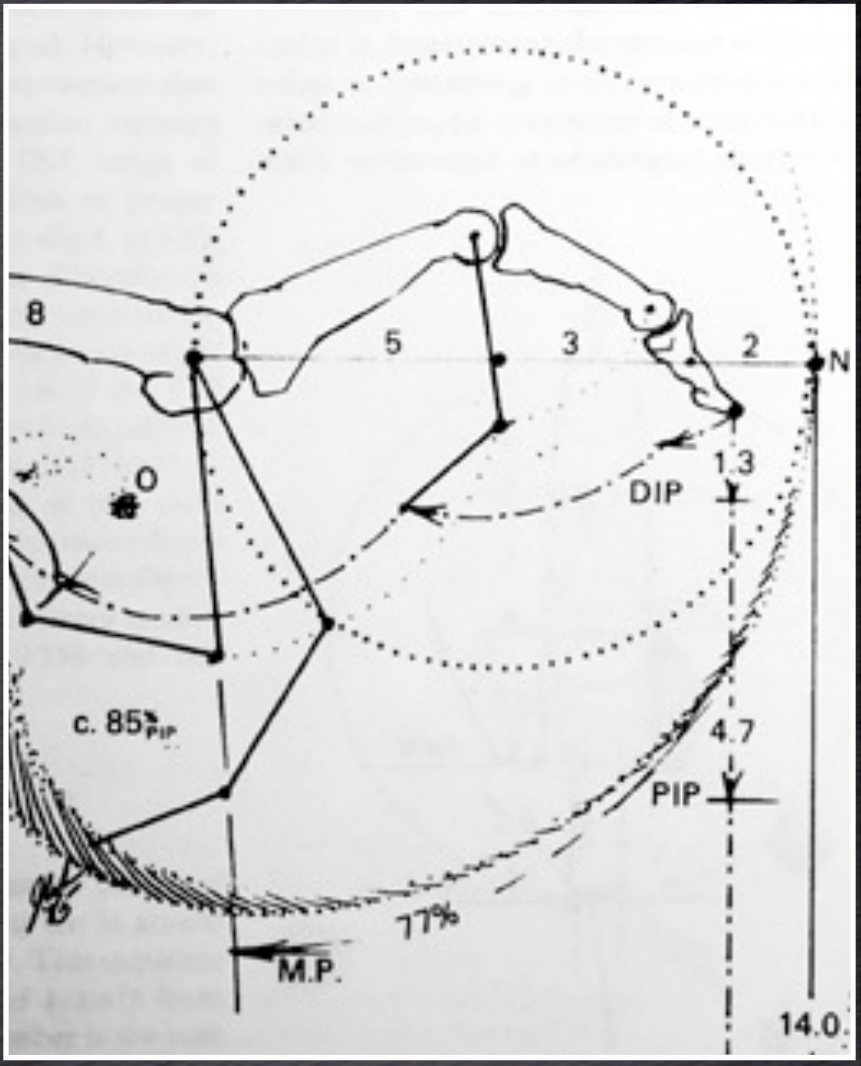

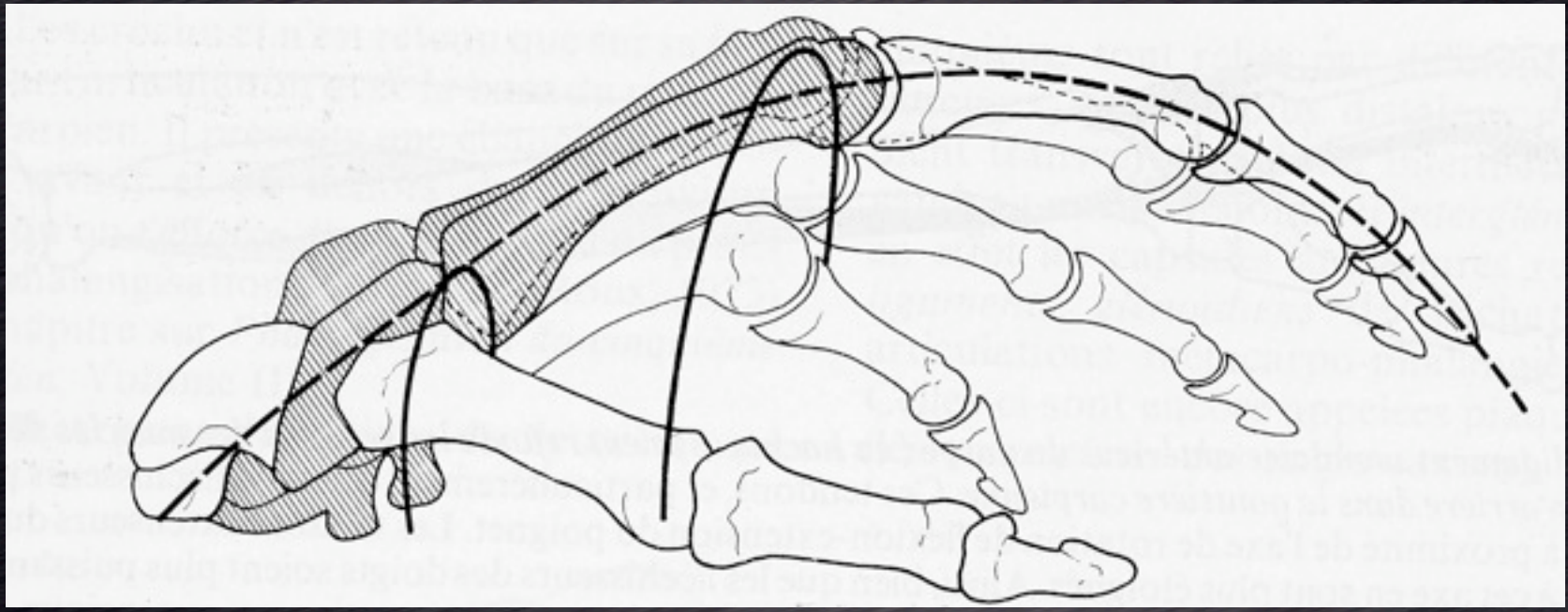

- La clé de voûte est constituée par la métacarpo-phalangienne

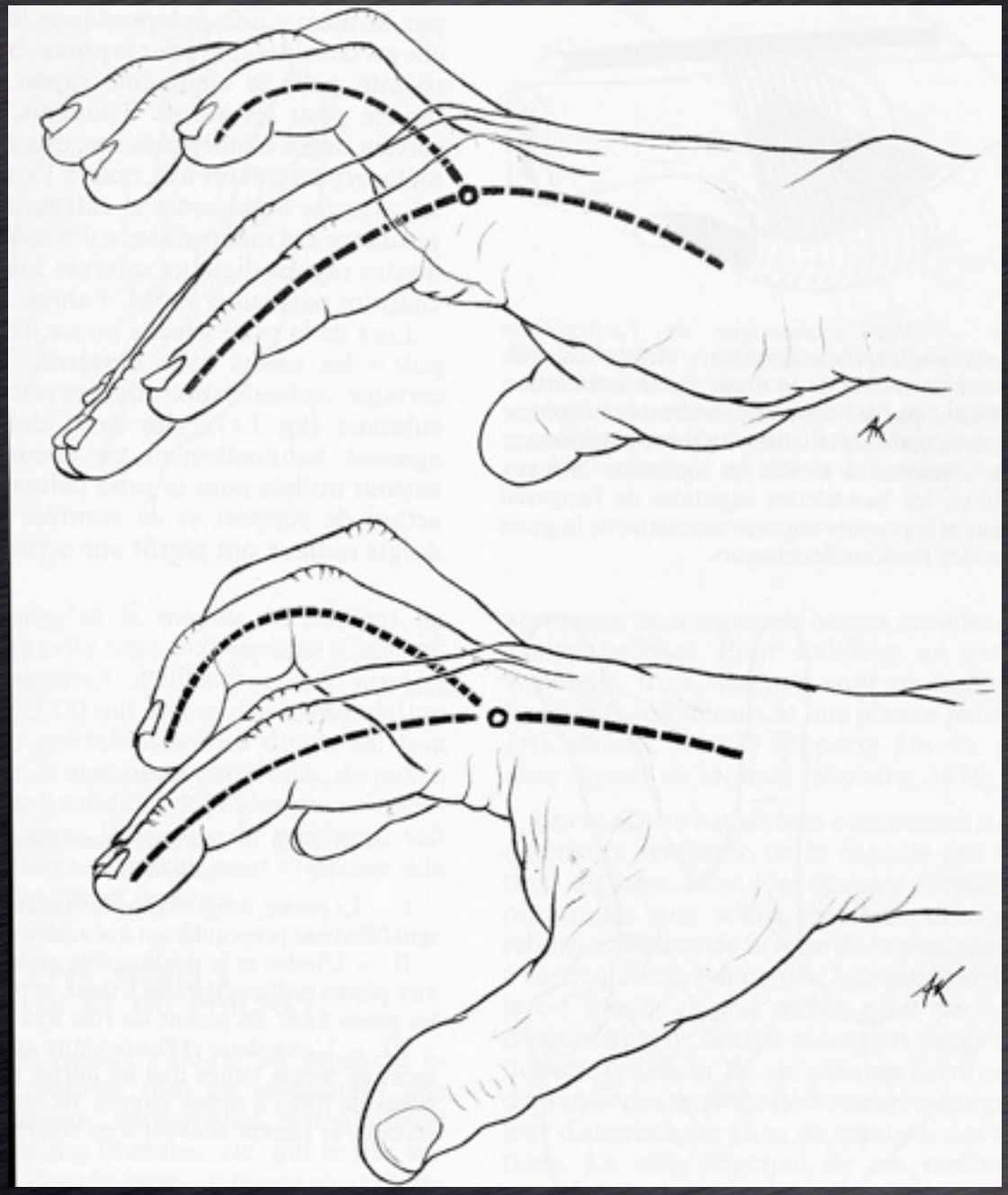

Au niveau digital

- Concavité « naturelle » des doigts liée à la forme des phalanges
- Rapport mathématique précis permettant l'enroulement des doigts

Relation mathématique entre longueur et fonction (série de Fibonacci)

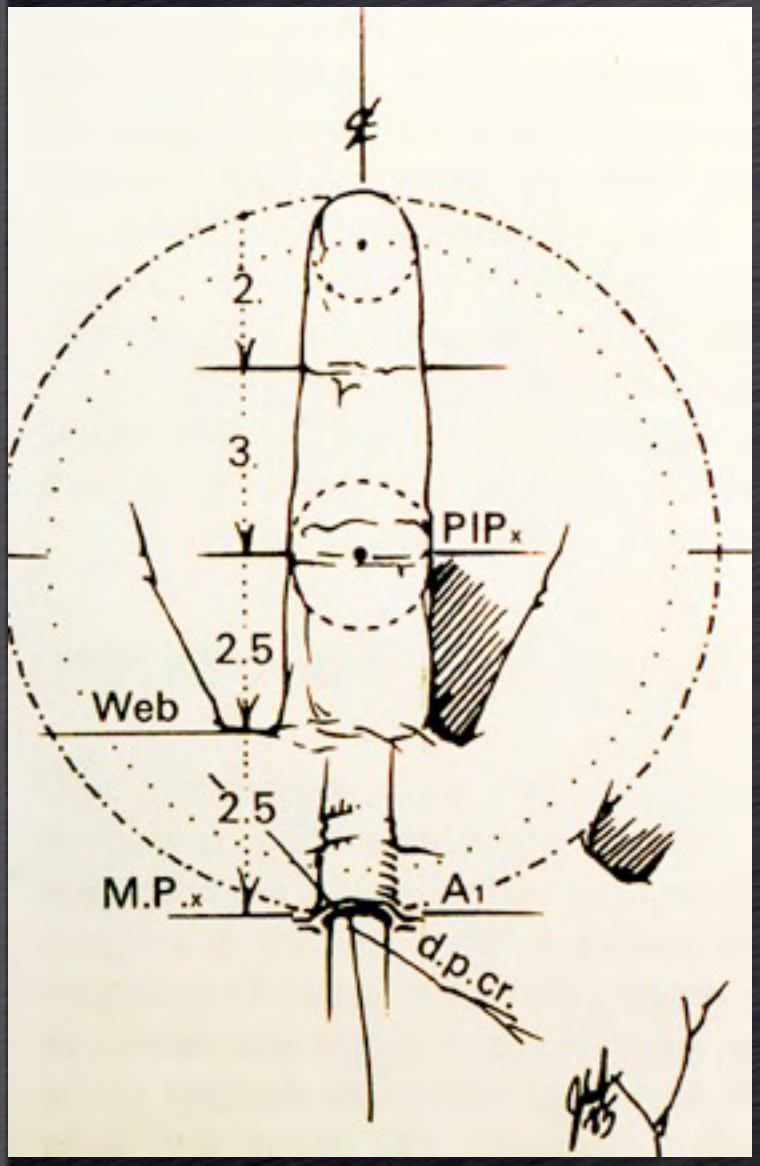
2
3
PIPx
2.5
Web
2.5
M.Px
A1
d.p.cr.

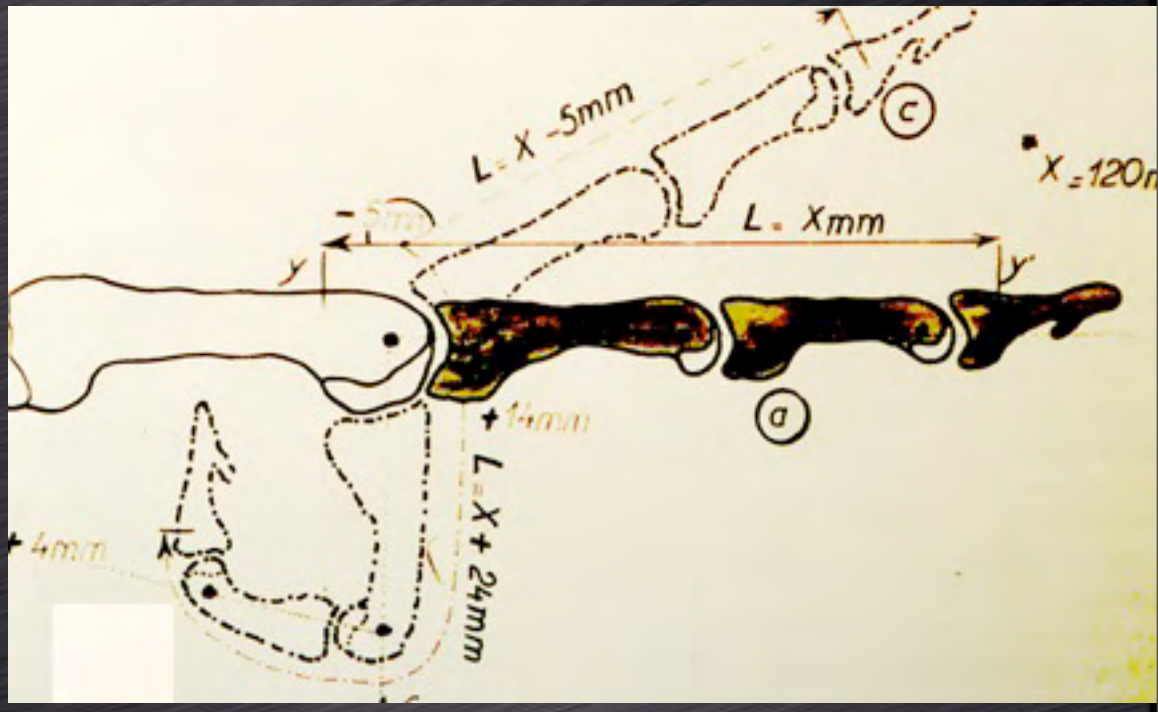
L = X -5mm
c
L = Xmm
y
y
+ 4mm
a
L = X + 24mm
+ 4mm

La rotation

- Les rapports anatomiques du squelette sont tels:
  - Que les doigts sont convergents en flexion
  - Et divergents en extension
- L'appréciation des troubles rotatoires se fait en flexion

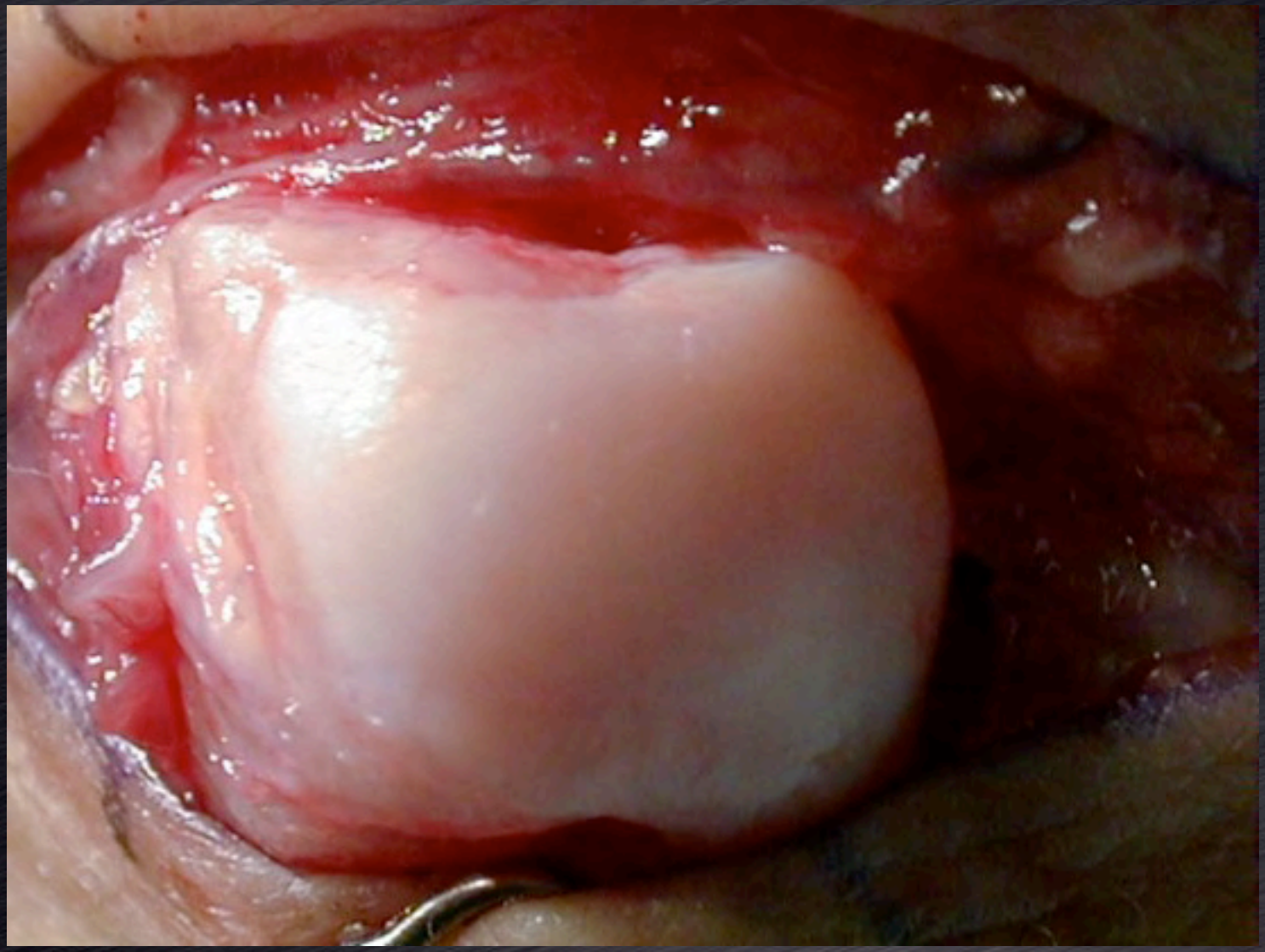

Cette rotation est favorisée par la forme particulière des MP

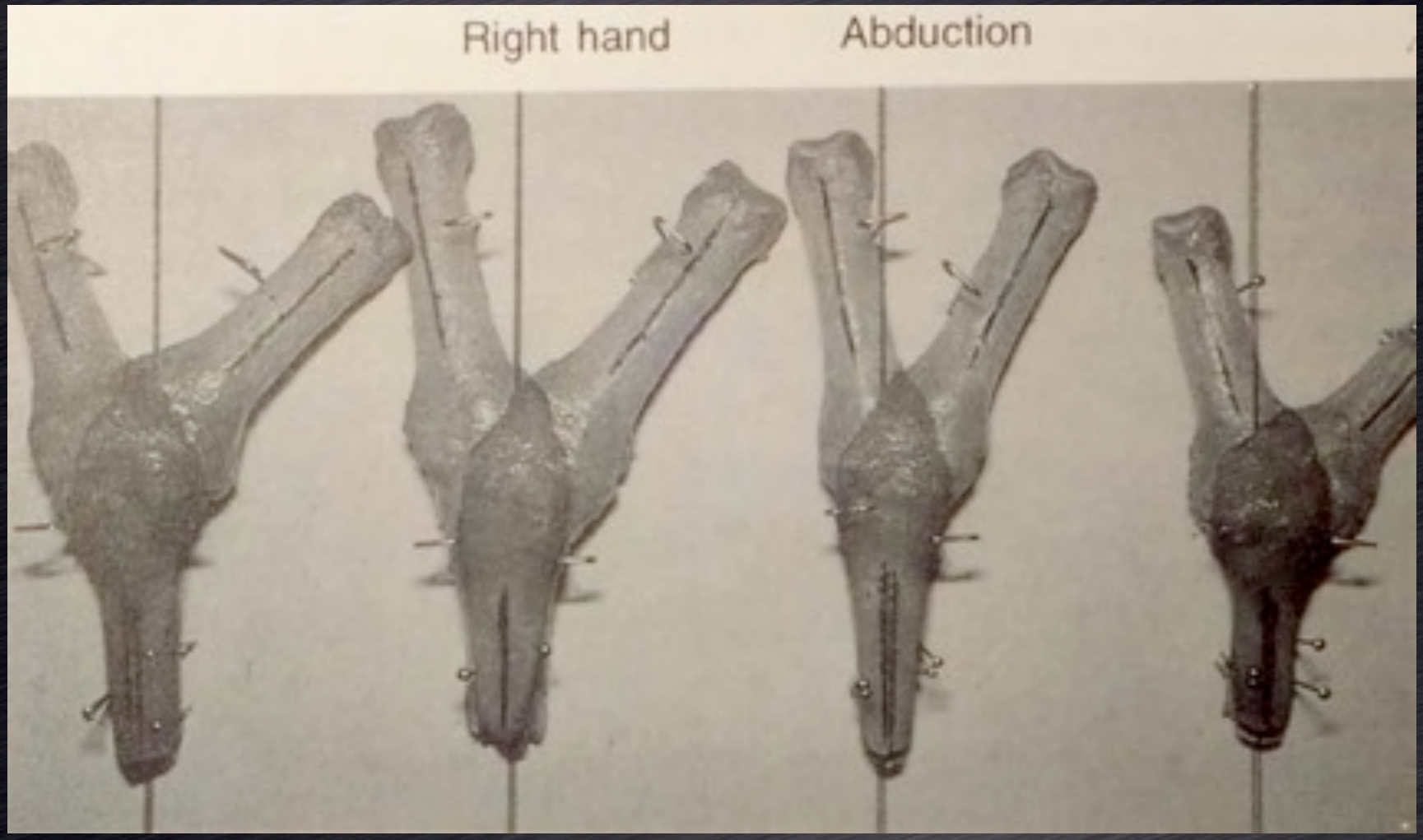

Et par la liberté latérale
permise par les ligaments

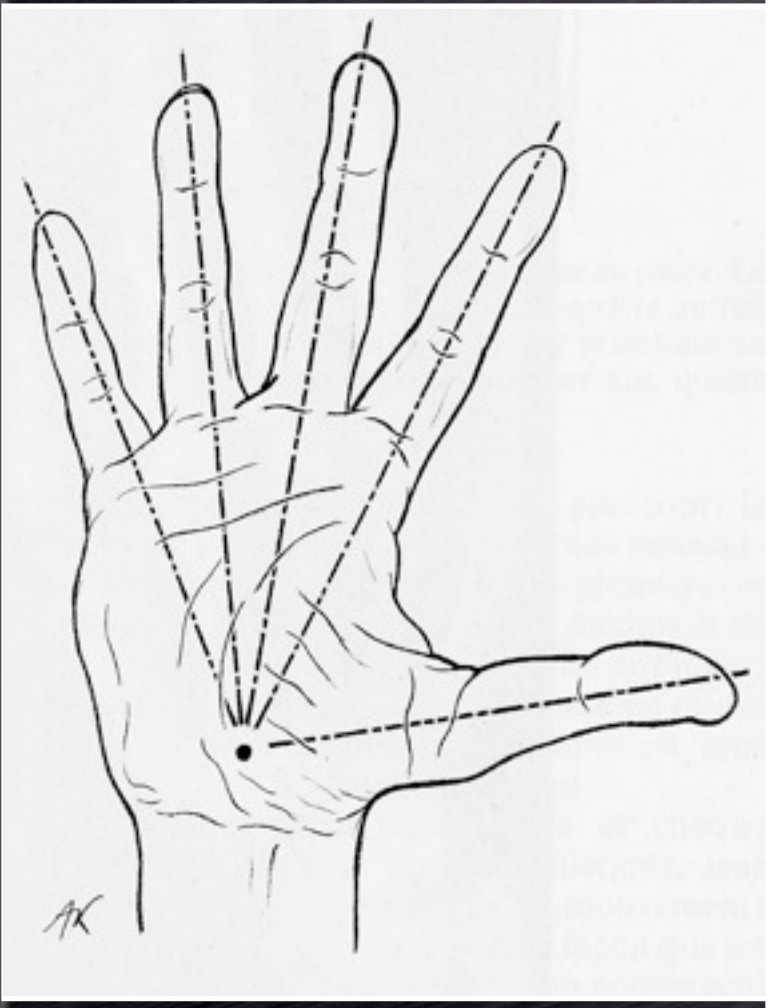
AK

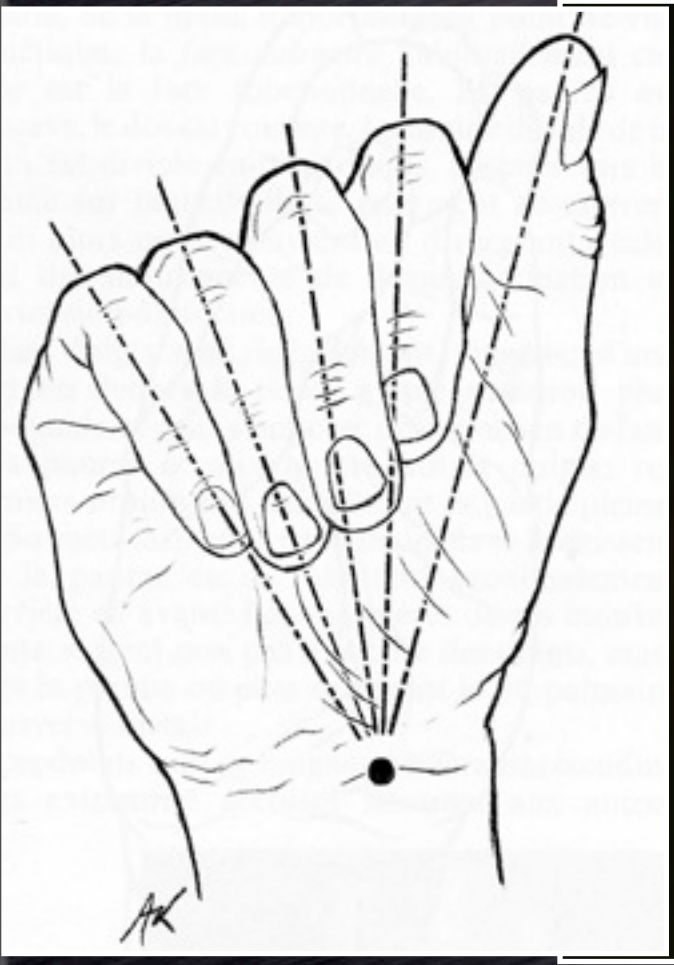

Les doigts

- Valeur fonctionnelle inégale
  - Barème des accidents du travail (pouce 15-20%, annulaire 7%)
- Rôle inégal et variable dans les différentes prises

Le squelette fibreux

- Rôle de stabilisation
- Rôle de fixation de la peau
- Rôle dans la contention des éléments
- Rôle de protection
- Rôle dans la coordination des mouvements

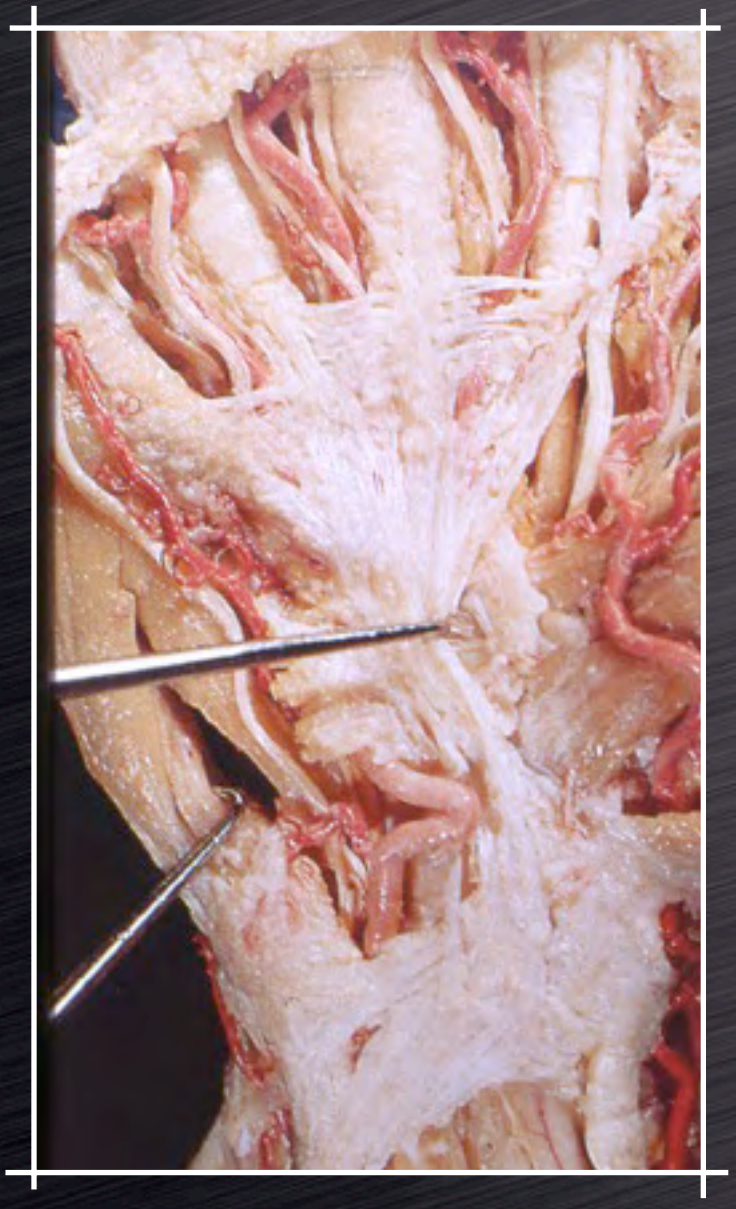

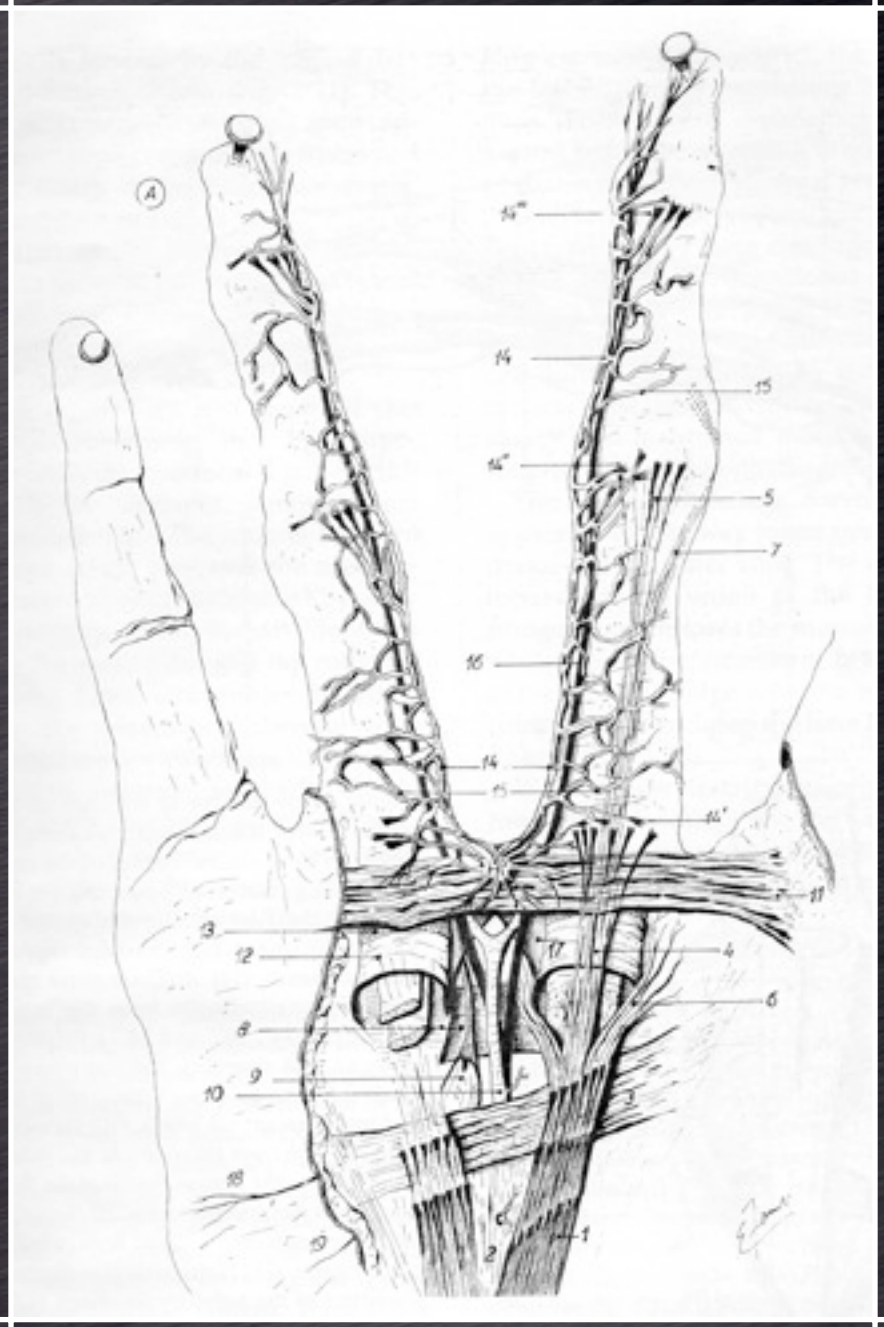
A
14
15
5
7
16
14
11
3
12
17
4
6
8
9
10
18
19
2
1

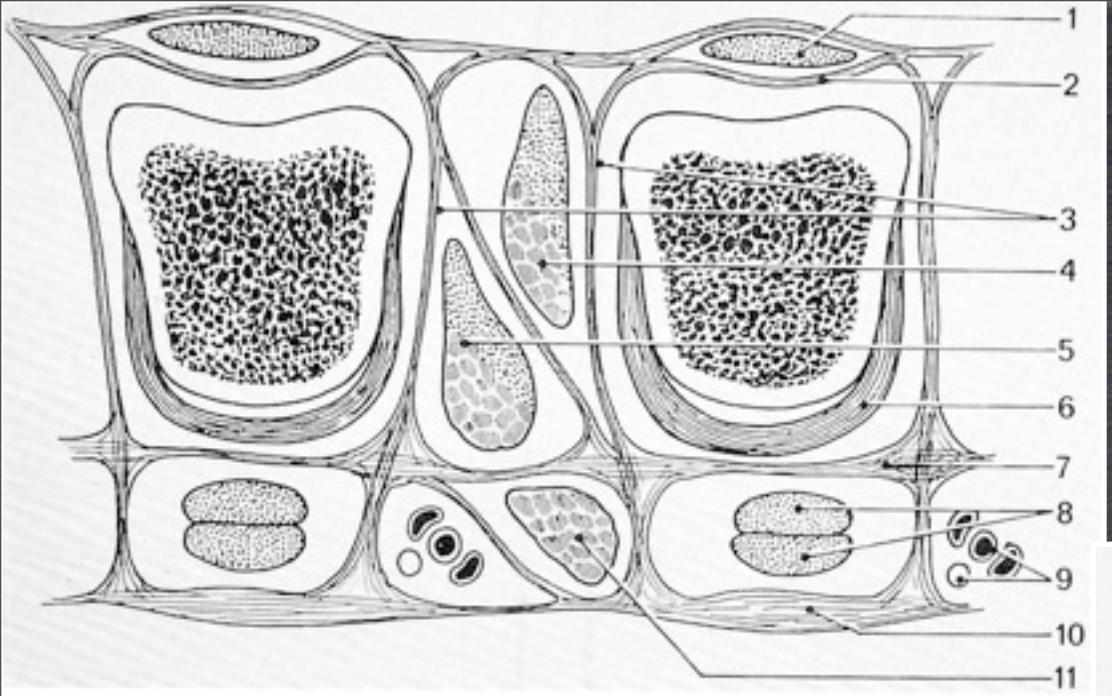
1
2
3
4
5
6
7
8
9
10
11

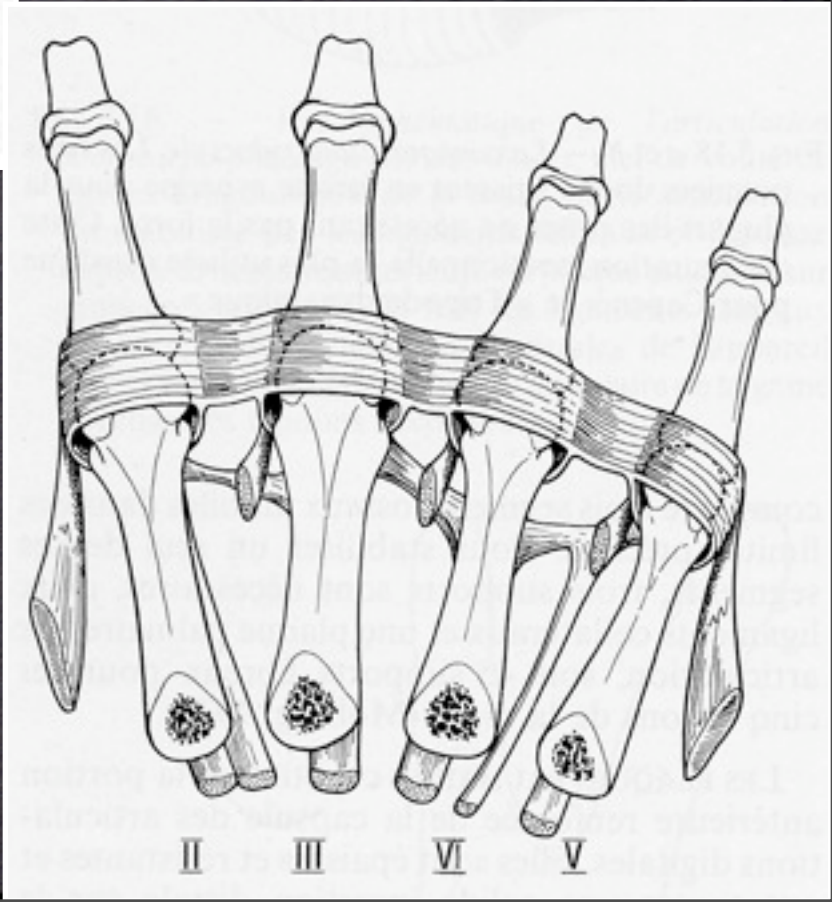
II
III
VI
V

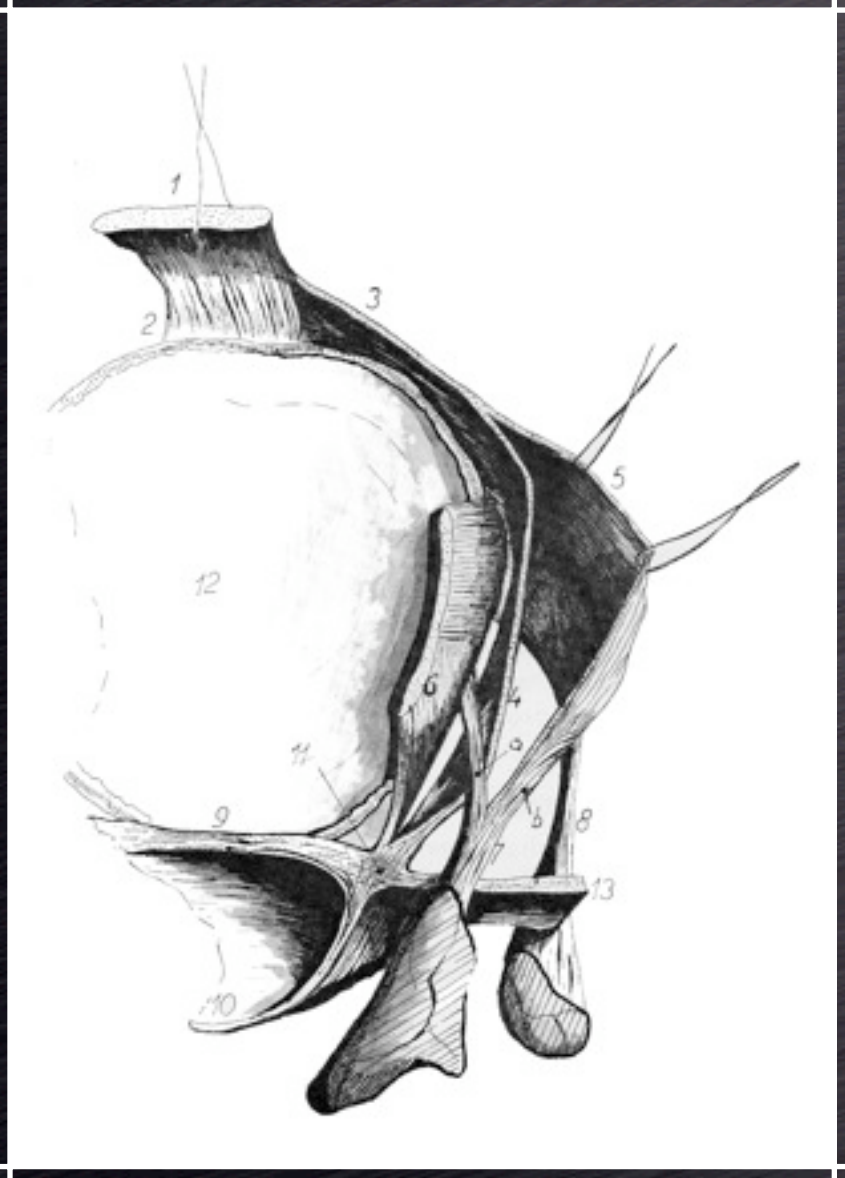
1
2
3
5
12
6
4
a
11
b
9
8
13
10

ME

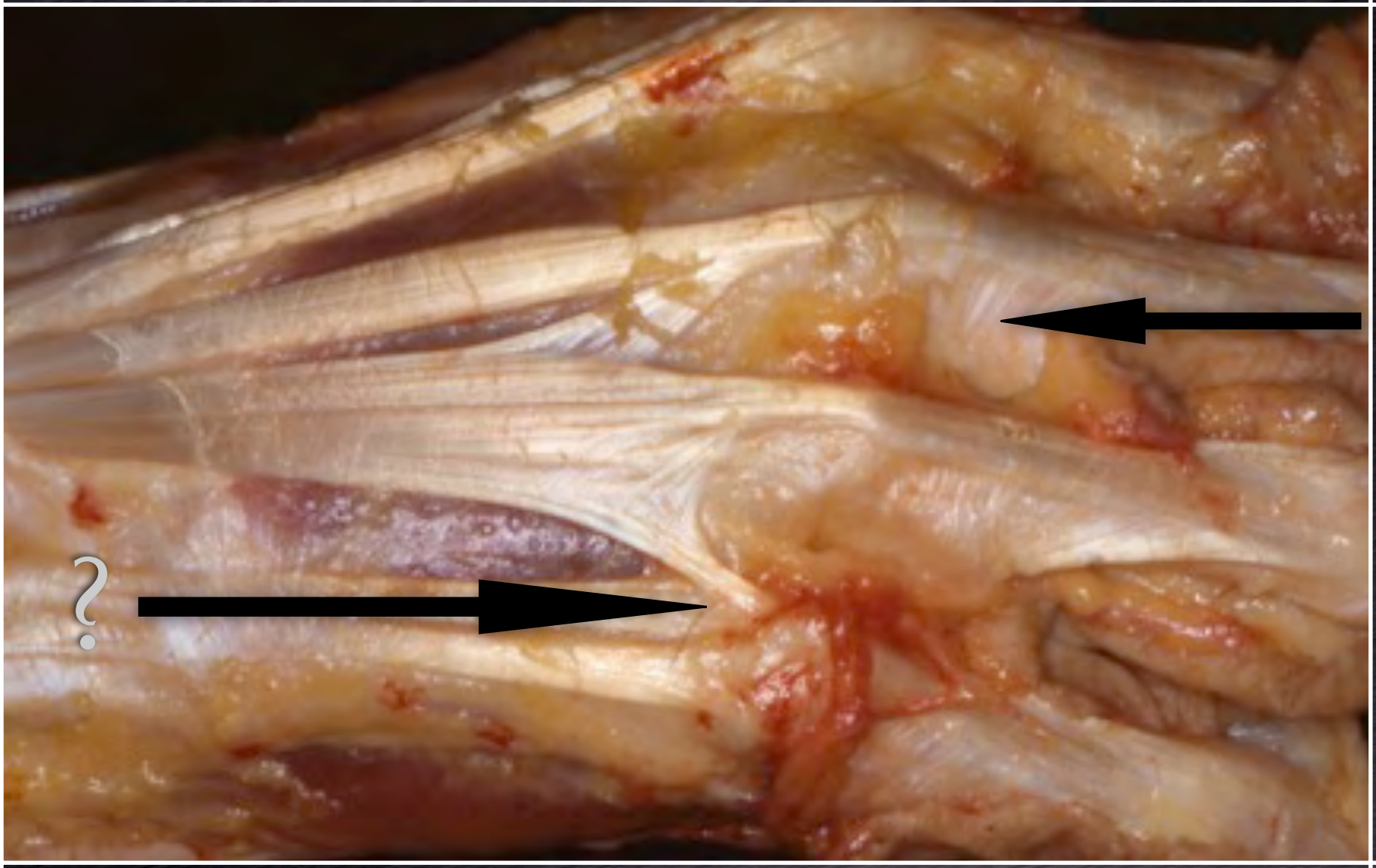

Anatomo-pathologie

- Maladie de Dupuytren
- Diffusion et cloisonnement des phlegmons des parties molles (espaces de Kanavel)
- Luxation des extenseurs (traumatique ou maladies inflammatoires)

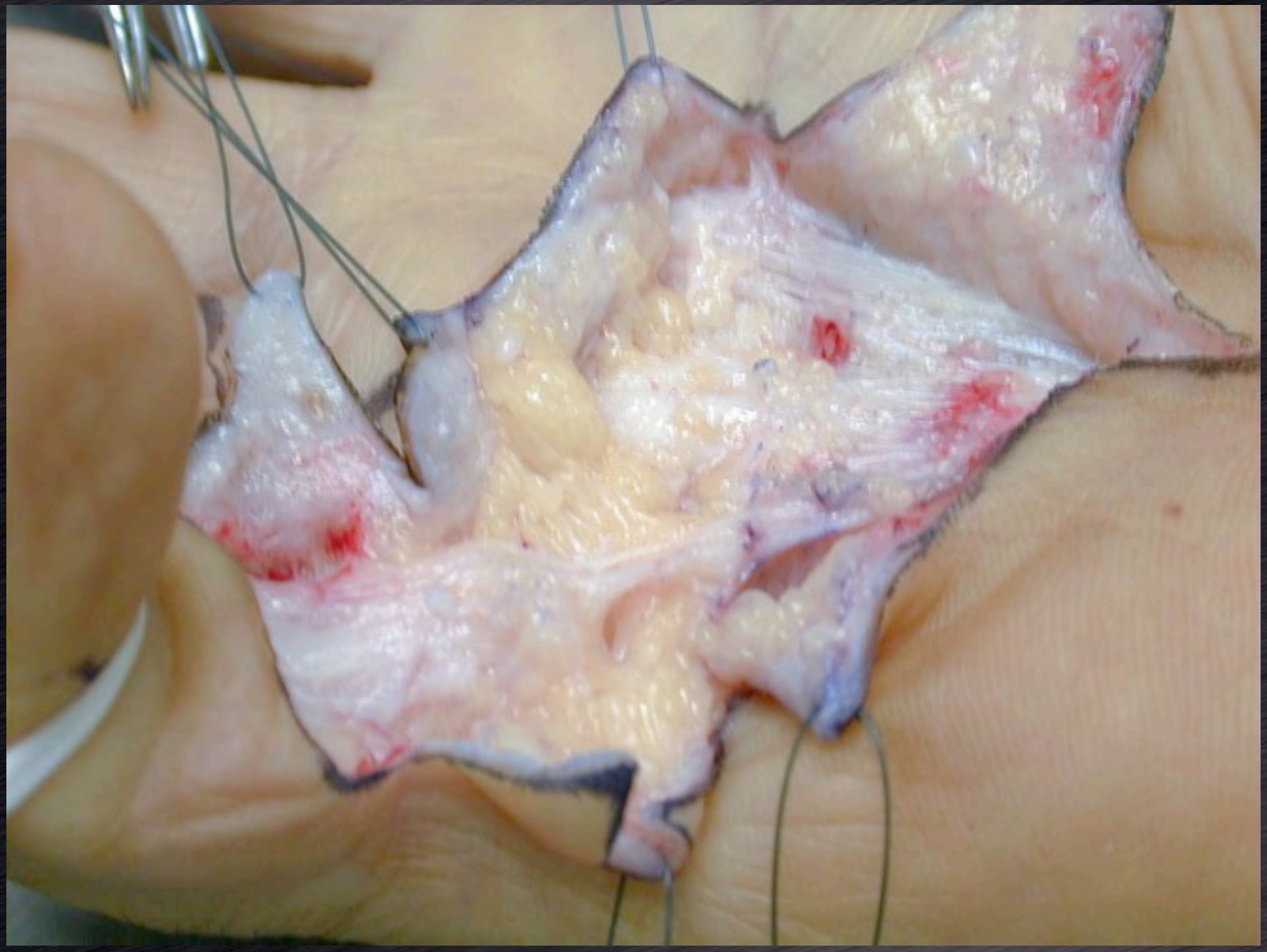

Squelette fibreux des doigts

- Face palmaire et latérale:
  - Lgt de Grayson
  - Lgt de Cleland
  - Lgt natatoire
- Rôle de protection du pédicule et de fixation de la peau

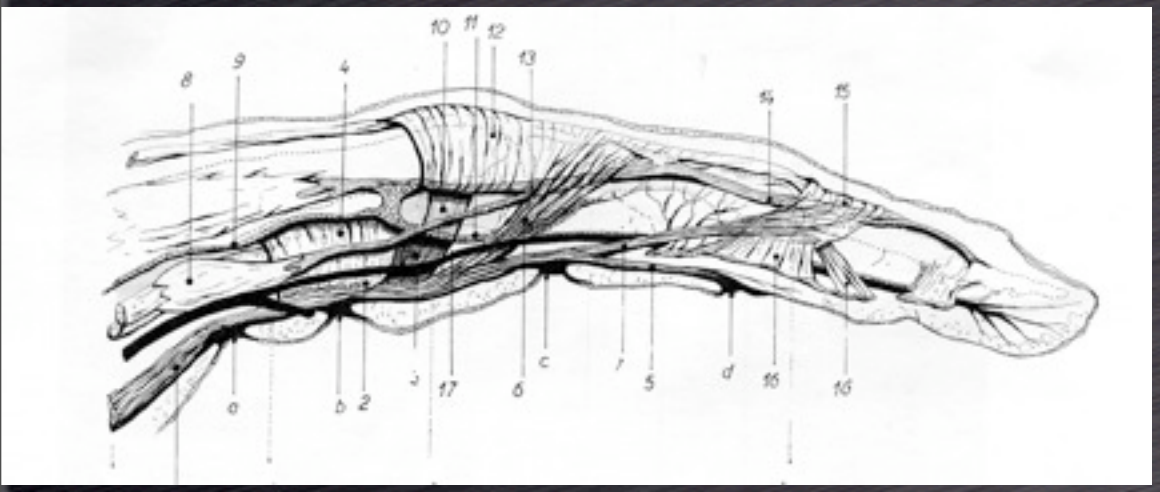
10 11 12
8
9
4
13
14
15
a
b 2
3
17
6
c
7
5
d
16
16

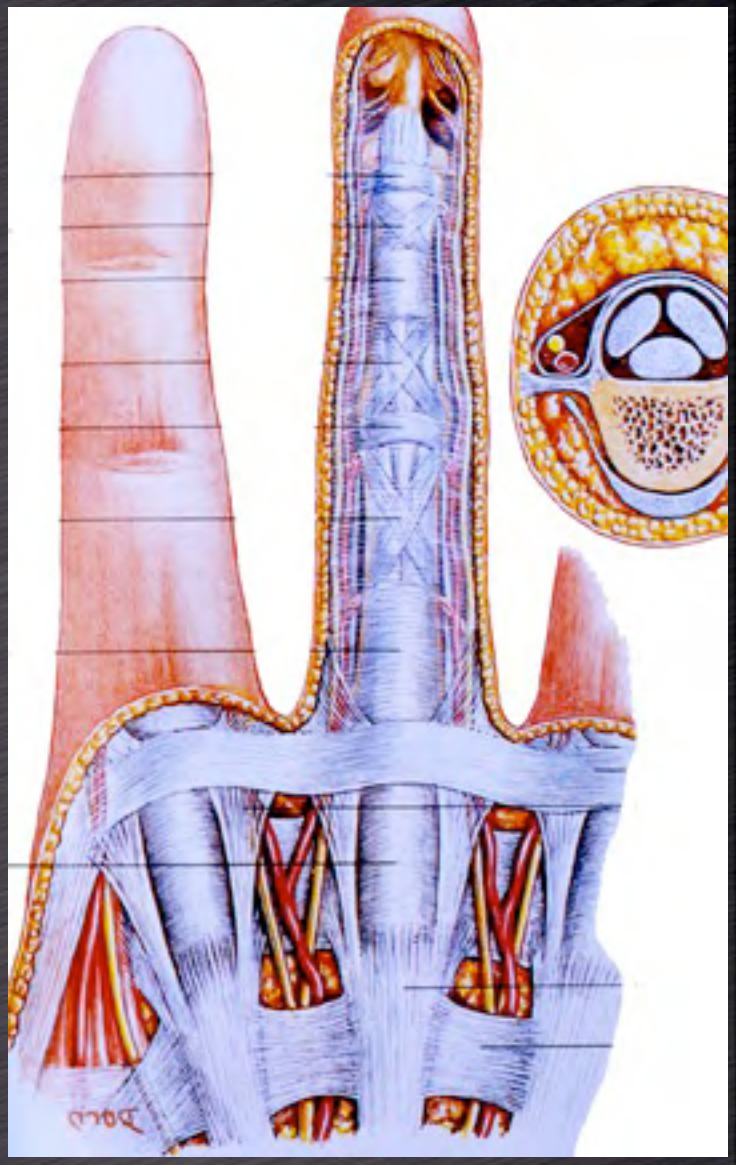

Squelette fibreux des doigts

- Face dorsale:
  - Lgt rétinaculaire (oblique et transverse)
  - Lgt triangulaire et fibres spirales
- Rôle dans la stabilisation des tendons et la co-ordination des doigts (test de Haines)

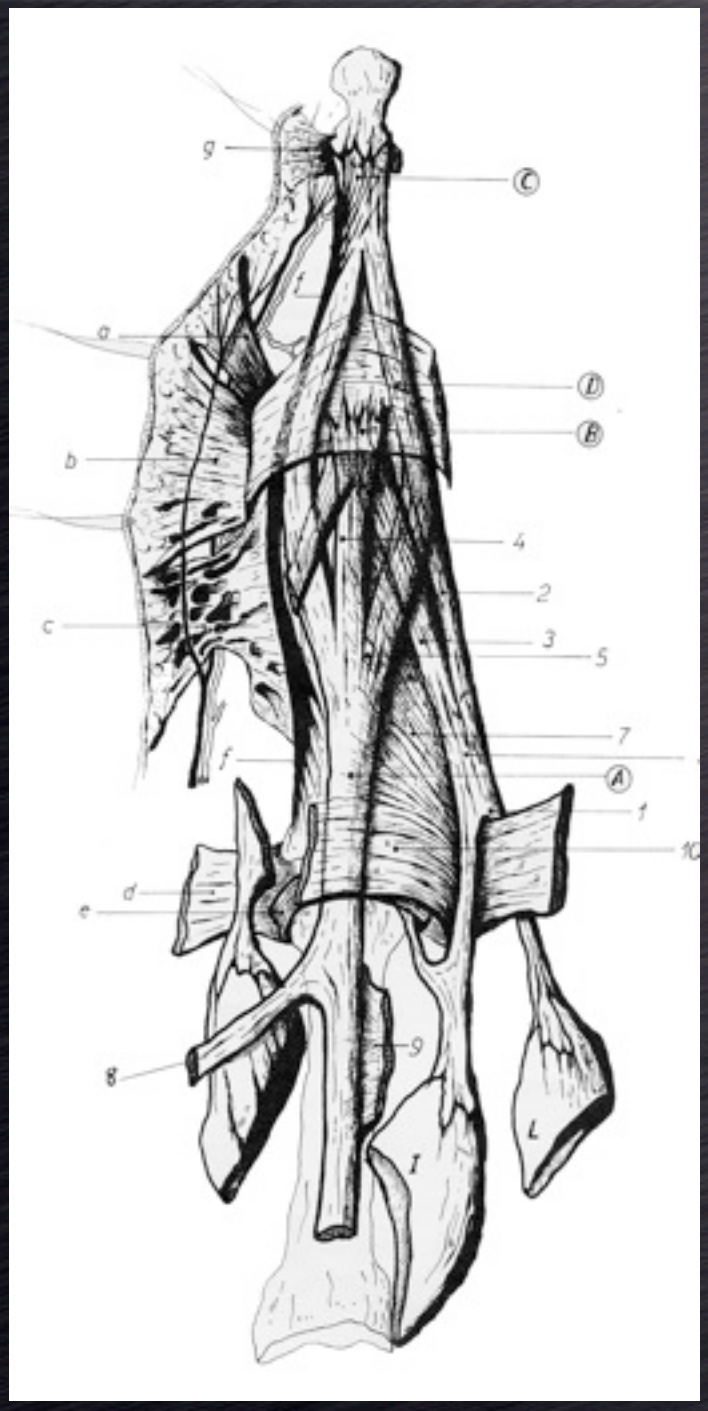
g
C
a
D
B
b
4
2
c
3
5
7
f
A
1
10
d
e
9
8
L
I

Anatomie pathologique

- Boutonnière
- Col-de-cygne
- Raideur des doigts

La couverture cutanée

- Rôle fondamental
- Rôle lié aux fonctions sensitives et motrices
- Le rapport surface cutanée/volume est le plus important
  - Main: 1 cm3 de tissu donne 2.5 cm2 de peau
  - AVB: 1 cm3 de tissu donne 0.5 cm2 de peau

Peau palmaire = stabilité

- Empreintes
- Plis cutanés
- Adhérence
- Stabilité dans les prises
- Richesse sensitive

Peau dorsale = esthétique

- Finesse
- Souplesse
- Retour veineux
- Esthétique



La vascularisation cutanée

- Richesse du réseau dermique
- Richesse du réseau plexulaire sus et sous-aponévrotique

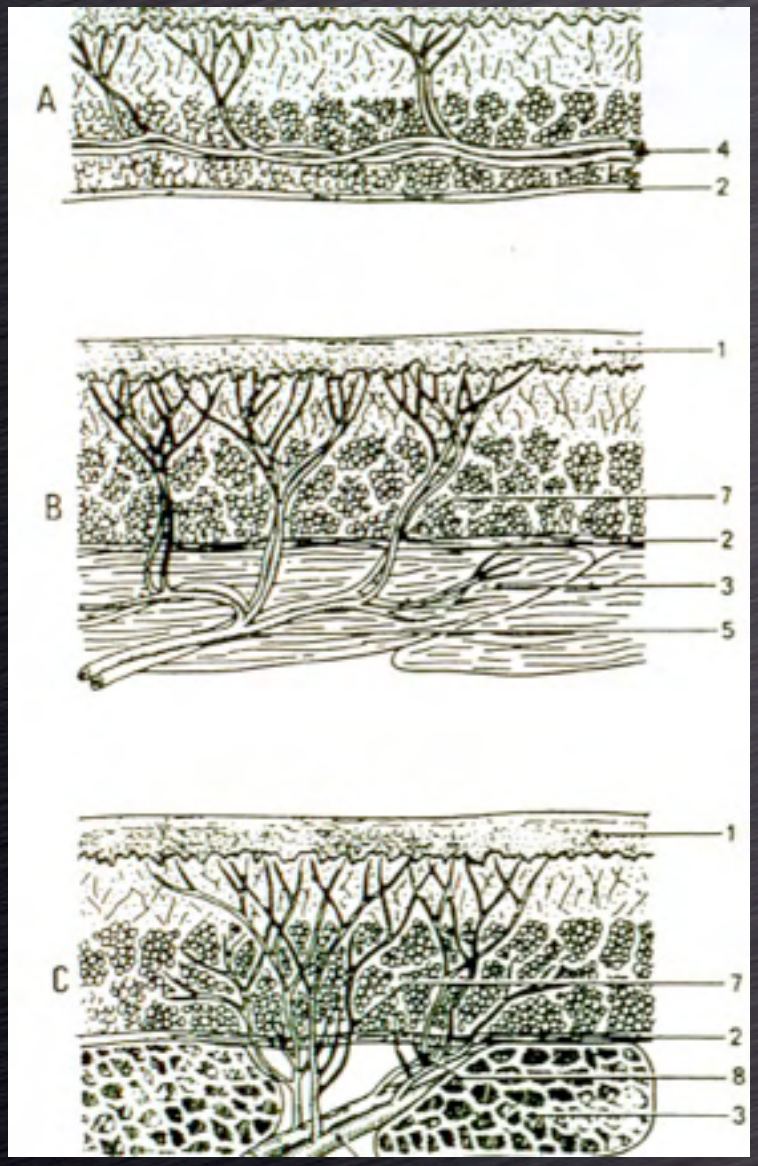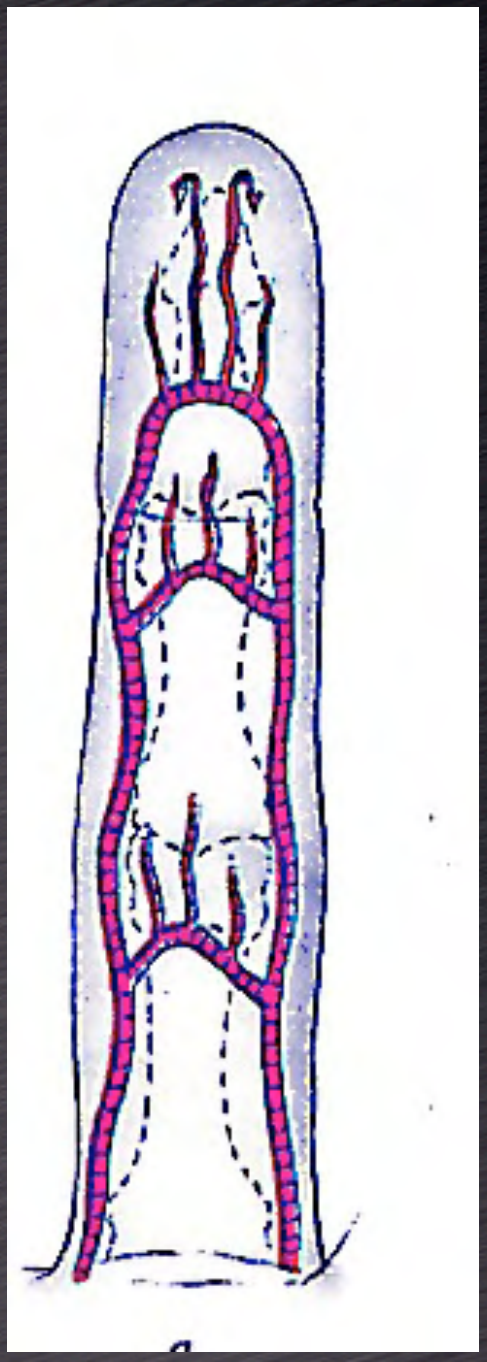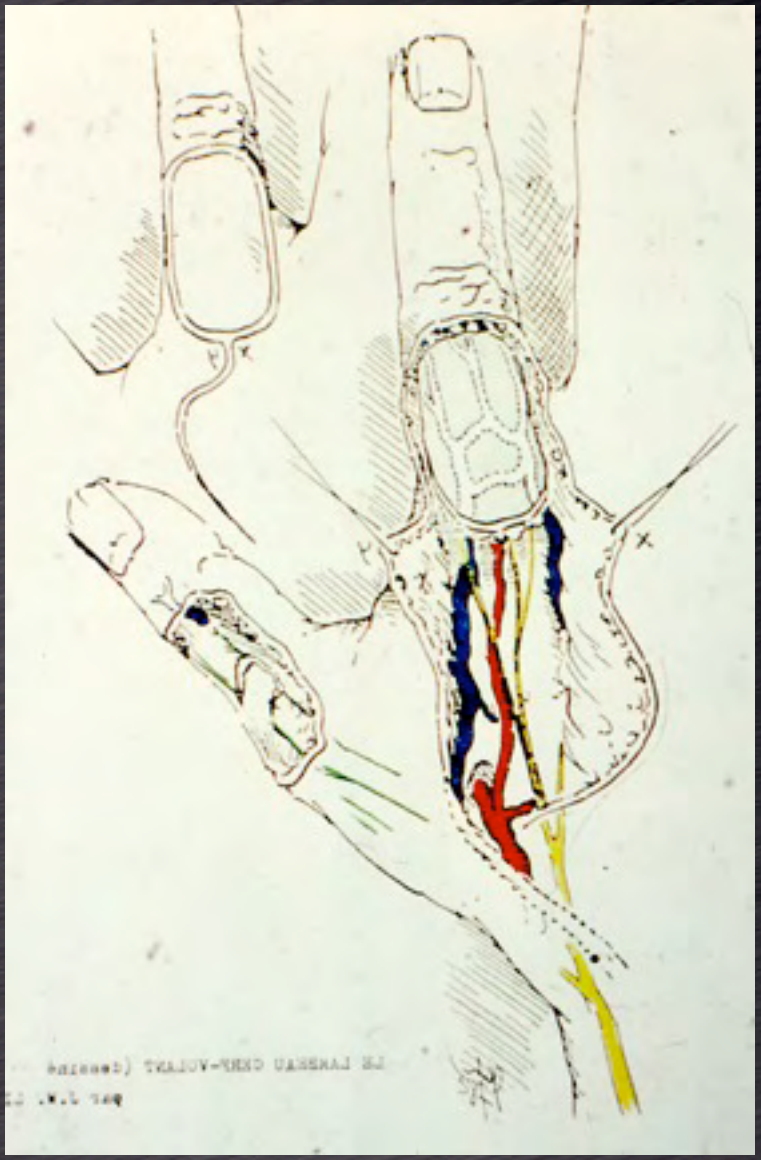
A
4
2
B
1
7
2
3
5
C
1
7
2
8
3