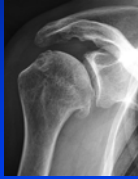

OMARTHROSE

ETIOLOGIES
EXAMEN CLINIQUE

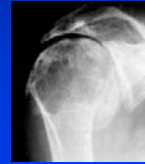
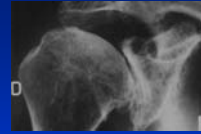


C.H.U. PARIS-OUEST



OMARTHROSE

- DEFINITION RADIOGRAPHIQUE
- OSTEOPHYTOSE
- PINCEMENT ARTICULAIRE
- CENTREE OU EXCENTREE

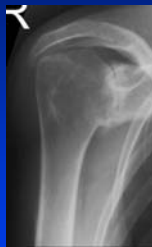

C.H.U. PARIS-OUEST



OMARTHROSES

- PRIMITIVE
 - CENTREE
 - INCIDENCE FAIBLE
 - MECONNUE

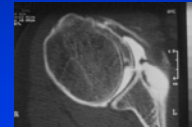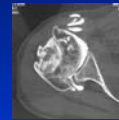


C.H.U. PARIS-OUEST



OMARTHROSES SECONDAIRES

- POST TRAUMATIQUE
 - FRACTURES ARTICULAIRES
 - FRACTURES CEPHALOTUBEROSITAIRES
 - CAL VICIEUX TUBEROSITE
 - AVEC OU SANS NECROSE

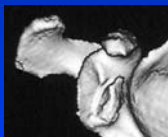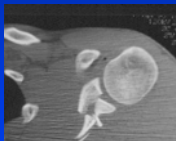

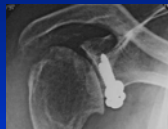
C.H.U. PARIS-OUEST



OMARTHROSES SECONDAIRES

- FRACTURES GLENE
 - ARTHROSE A LONG TERME
 - INCONGRUENCE ARTICULAIRE
 - CHIR-ORTHOP

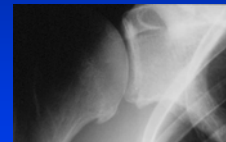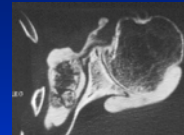


C.H.U. PARIS-OUEST



OMARTHROSES SECONDAIRES

- INSTABILITE GLENO HUMERALE
 - FREQUENTES +++
 - SUJETS JEUNES
 - OPEREES OU NON
 - LONGTEMPS ASYMPTOMATIQUES
 - BUTEE = BANKART
 - ANCIENNETE INSTABILITE
 - NBRE LUXATIONS

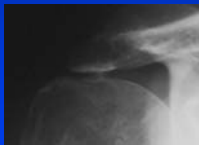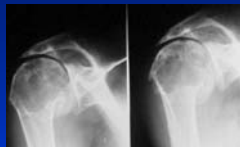


C.H.U. PARIS-OUEST



OMARTHROSES SECONDAIRES

- RUPTURE DE COIFFE
 - OMARTHROSE EXCENTREE
 - CHONDROCALCINOSE
 - EPAULE SENILE HEMORRAGIQUE

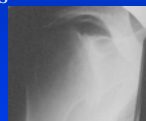
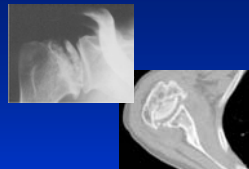


C.H.U. PARIS-OUEST



OMARTHROSES SECONDAIRES

- NECROSE
 - ESSENTIELLE
 - POSTTRAUMATIQUE
 - CORTICOTHERAPIE
- SPONDYLARTHROPATHIES

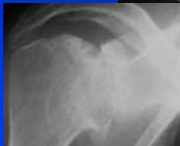
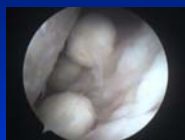
C.H.U. PARIS-OUEST



OMARTHROSES SECONDAIRES

- SYNOVIALE
 - CHONDROMATOSE
 - SVN
 - ARTHRITE
 - SEPTIQUE
 - RHUMATOIDE



C.H.U. PARIS-OUEST



EXAMEN CLINIQUE

- DOULEUR
 - Antérieure
 - Craquements Accrochages articulaires
- XYLOCAINE intraarticulaire
 - Contrôle scopique
- ARC DOULOUREUX
- SIGNE TARDIF
- DOULEUR NOCTURNE
- SCORE 0 à 15 pts Constant

C.H.U. PARIS-OUEST



EXAMEN CLINIQUE

- MOBILITE ACTIVE
 - Simultané
 - Comparatif
 - Face et profil
 - Mobilité globale
 - FLEX/ABD/REI/RI
 - Rotation interne en premier
 - Epaule pseudo paralytique



C.H.U. PARIS-OUEST



EXAMEN CLINIQUE

- MOBILITE ACTIVE CONSTANT 40pts
 - FLEXION
 - 0 30 60 90 120 150 180
 - ABDUCTION
 - 0 30 60 90 120 150 180
 - ROTATION EXTERNE
 - Main derrière la tête
 - coude en avant
 - Élévation complète au dessus de la tête
 - ROTATION INTERNE
 - Cuisse T6



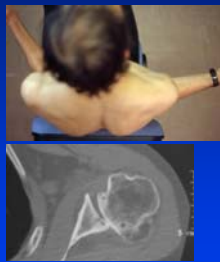C.H.U. PARIS-OUEST



EXAMEN CLINIQUE

• MOBILITE PASSIVE

- Si mobilité active anormale
- Rotation Interne coude au corps
- REI
- Capsulite
- Hyper laxité
- Rupture sous scapulaire
- Subluxation postérieure

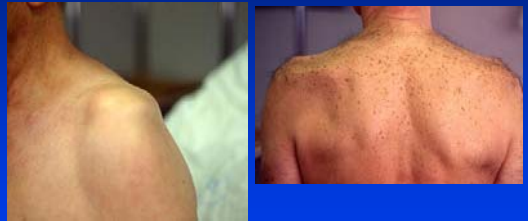

C.H.U. PARIS-OUEST



EXAMEN CLINIQUE

AMYOTROPHIE

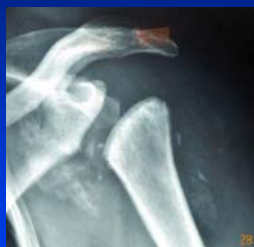

C.H.U. PARIS-OUEST



EXAMEN CLINIQUE

- Grosse épaule
- Epaule sénile hémorragique
- Dialysé chronique
- Syringomyélie

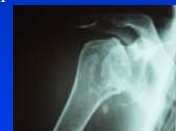
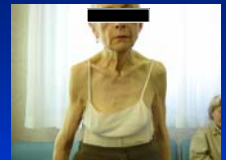
C.H.U. PARIS-OUEST



EXAMEN CLINIQUE

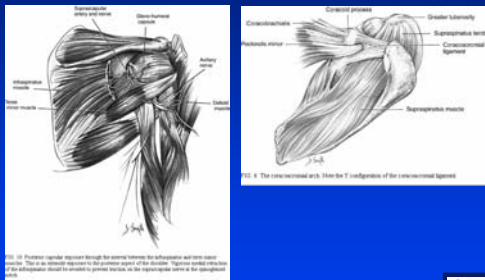
- Luxation antérieure invétérée
- Perte mobilité active
- Peu douloureuse
- Diagnostic d'inspection



C.H.U. PARIS-OUEST



COIFFE DES ROTATEURS

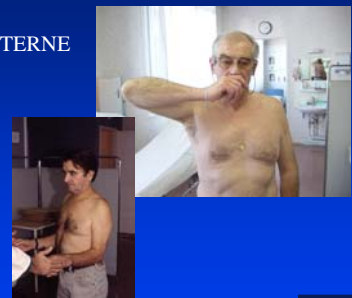


C.H.U. PARIS-OUEST



COIFFE DES ROTATEURS

- ROTATION EXTERNE
- CLAIRON
- PORTILLON
- Infraspinatus
- Teres minor



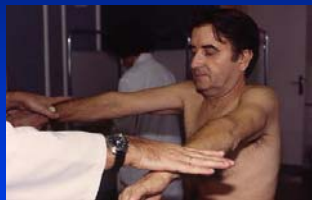C.H.U. PARIS-OUEST



COIFFE DES ROTATEURS

SUPRA EPINEUX

- tenu
- douloureux
- ssp + lpb



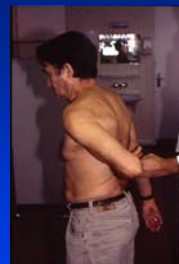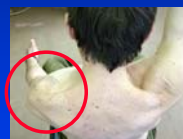C.H.U. PARIS-OUEST



COIFFE DES ROTATEURS

SUBSCAPULAIRE

- lift off test
- belly press test

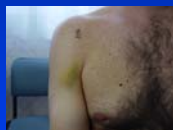
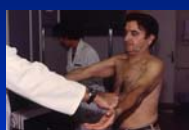
C.H.U. PARIS-OUEST



LONG BICEPS

- Inspection
- Ecchymose
- Popeye
- Palm up
 - Lpb + ssp
- O'Brien
 - Lpb intraarticulaire

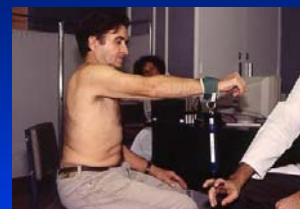

C.H.U. PARIS-OUEST



FORCE MUSCULAIRE

- Global
- Sujet assis
- Siège sans accoudoir
- Comparatif
- Mesure en livres
- 0 – 25 pts

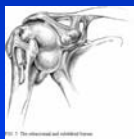
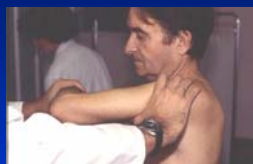
C.H.U. PARIS-OUEST



CONFLIT SOUS ACROMIAL

- Douleur antérosupérieure
- Arc douloureux à 90°
- Hawkins
- Neer
- Yocum
- Palpation coiffe antérosupérieure en portant l'épaule en retropulsion
- Injection sous acromiale xylocaïne

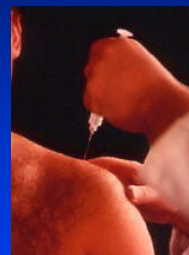
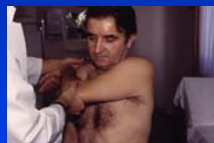

C.H.U. PARIS-OUEST



PATHOLOGIE ACROMIOCLAVICULAIRE

- ARC à 130°
- INJECTION XYLOCAINE
- Cross adduction test



C.H.U. PARIS-OUEST



DIAGNOSTIC DIFFERENTIEL

LOCOREGIONAL
défilé neurologique
Vasculaire
Scalène
Première cote

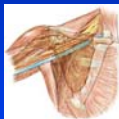


FIG. 8. Mouvements d'abaissement des bras (voir chapitre)

C.H.U. PARIS-OUEST



DIAGNOSTICS DIFFERENTIELS

- Droite
 - Plèvre
 - Colique hépatique
- Gauche
 - Plèvre
 - Rate
 - Myocarde



C.H.U. PARIS-OUEST



SCORE DE CONSTANT

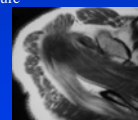
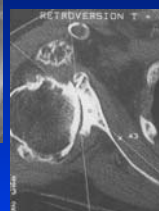
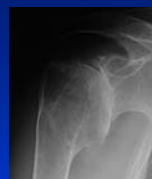- ACTIVITES DE LA VIE COURANTE 20 pts
 - HANDICAP PROFESSIONNEL
 - 0 à 4 pts
 - HANDICAP DE LOISIR
 - 0 à 4 pts
 - DOULEURS NOCTURNES
 - 0 ou 2 pts
 - NIVEAU D'UTILISATION DE LA MAIN
 - Taille 2pts Au dessus de la tête 10 pts

C.H.U. PARIS-OUEST



CONCLUSIONS


- Diagnostic radiographique
- Classification radiographique
- Examen clinique
 - Rotation externe
 - Subluxation postérieure
 - Abord glénoïdien
 - Coiffe des rotateurs
- Score de Constant



C.H.U. PARIS-OUEST



MERCI



C.H.U. PARIS-OUEST

