

# Voies d'abord & principes en chirurgie de l'ongle

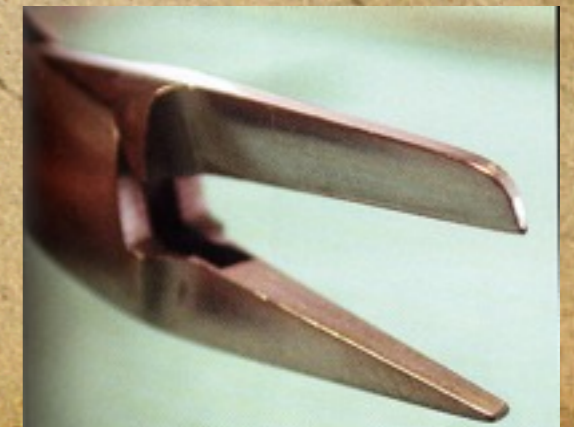
Christian Dumontier

Table ronde du GEM, Paris 2005



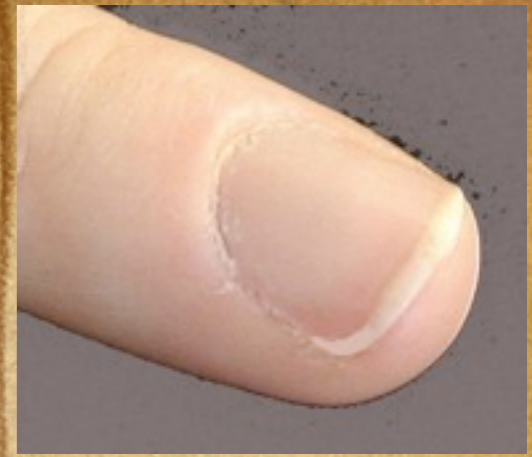# Les instruments

- Ceux de chirurgie de la main
- Une spatule fine, non coupante
- Les principes de la chirurgie unguéale ne diffèrent pas de ceux de la chirurgie de la main
- Une particularité à respecter



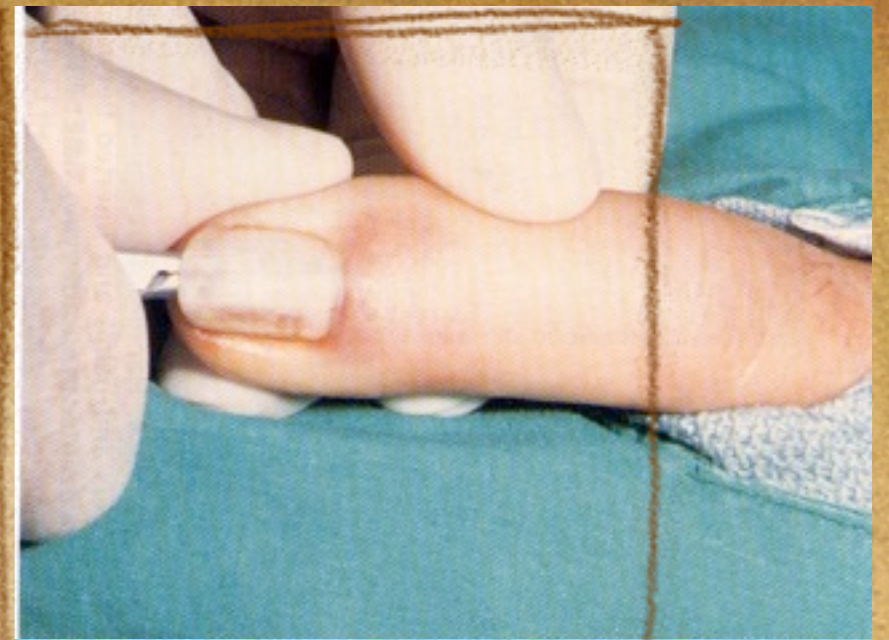
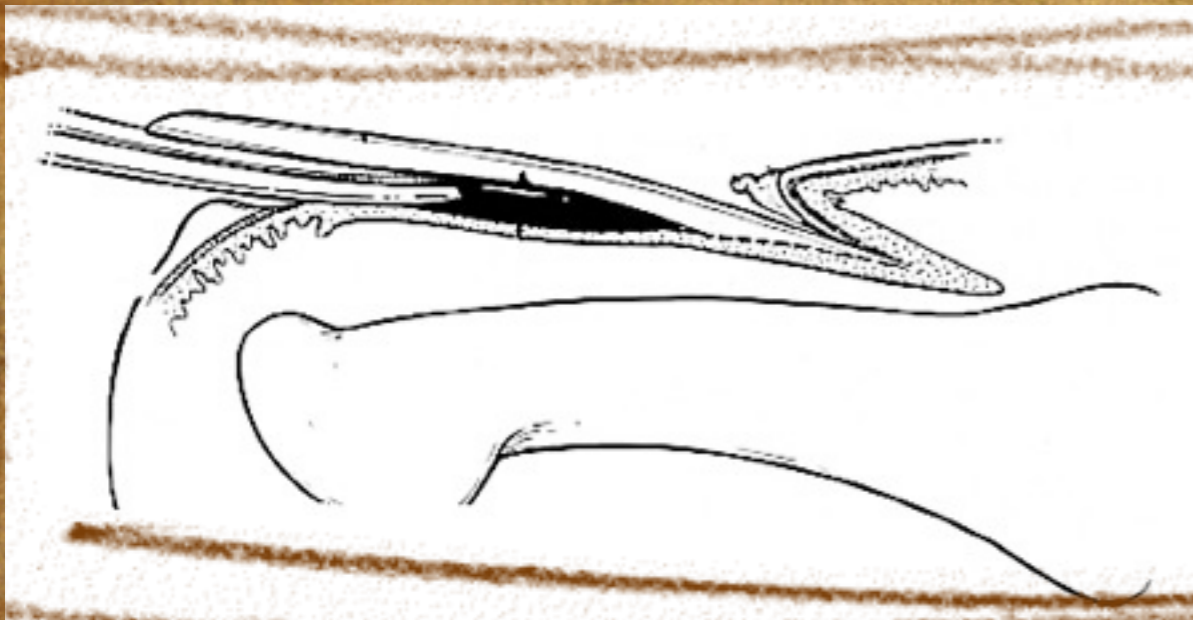


# La tablette

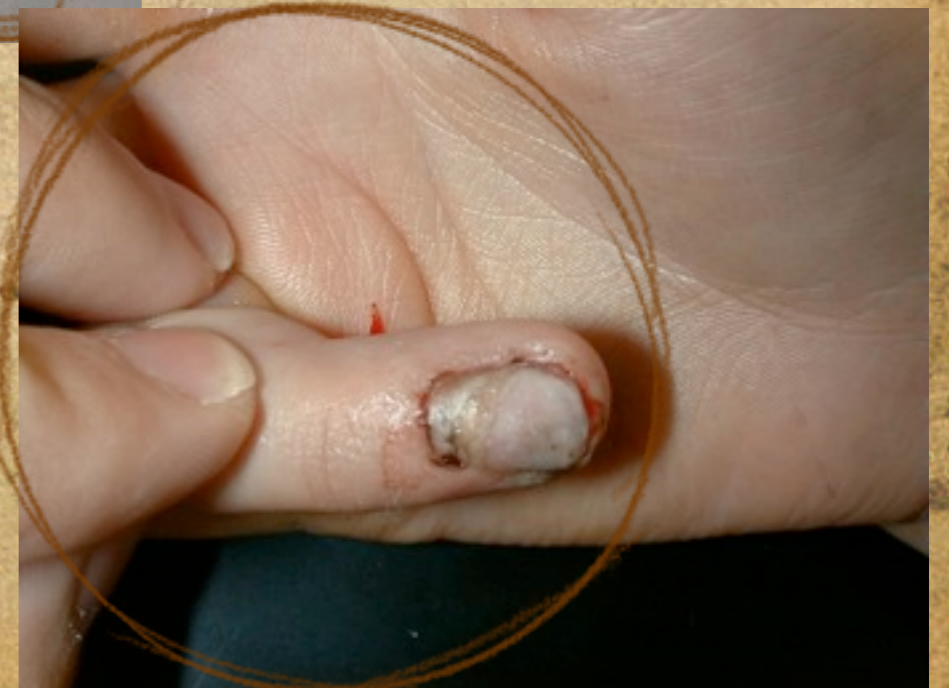
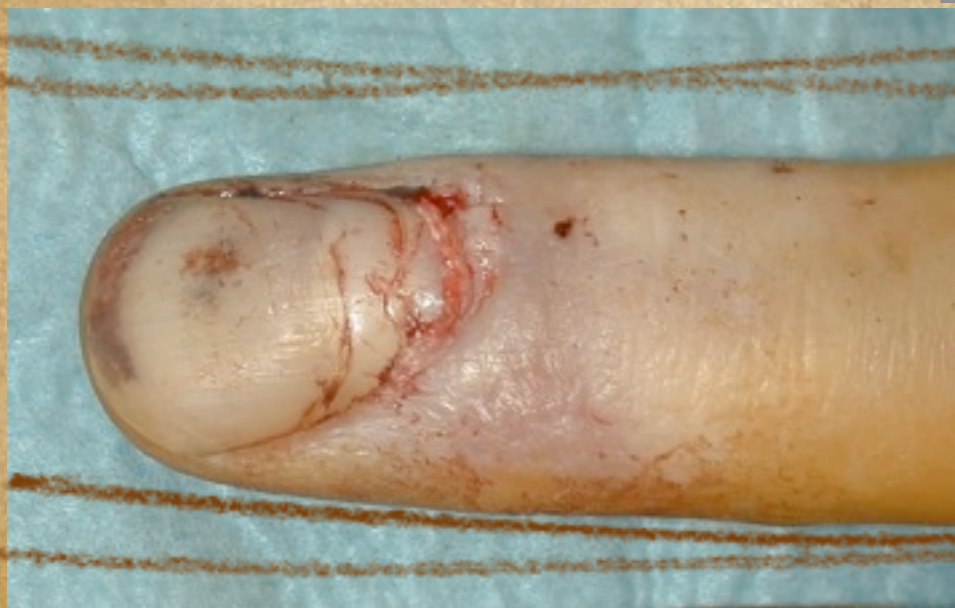
- **A retirer pour exposer le lit et la matrice**
- **A conserver + + +**
- **A reposer en fin d'intervention**
  - Avec un orifice de drainage
  - En ne transfixiant pas le lit qui vient d'être réparé
  - En utilisant un substitut en cas



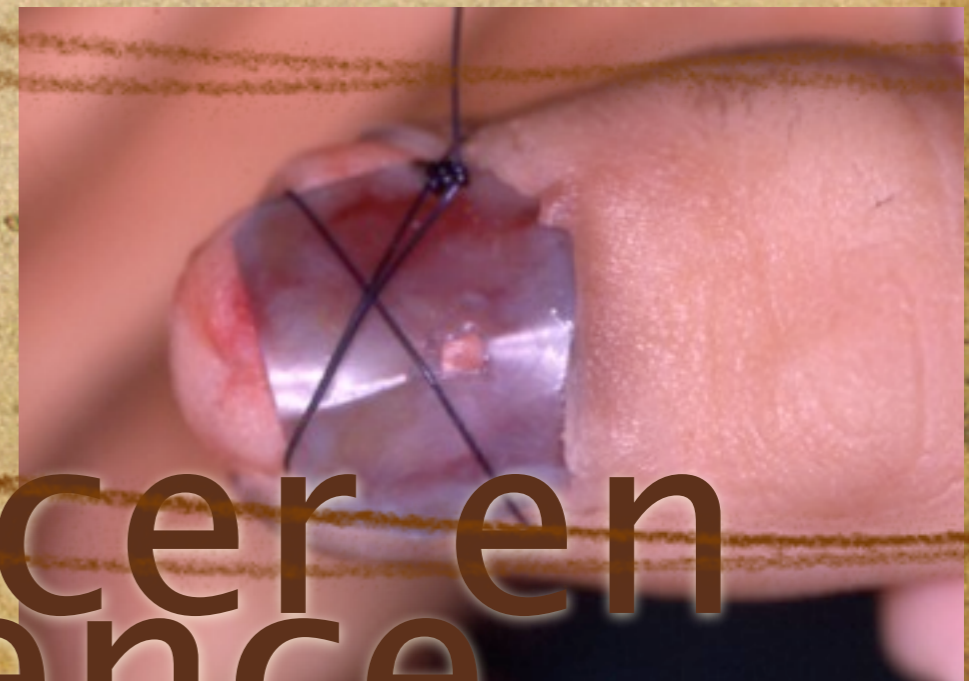
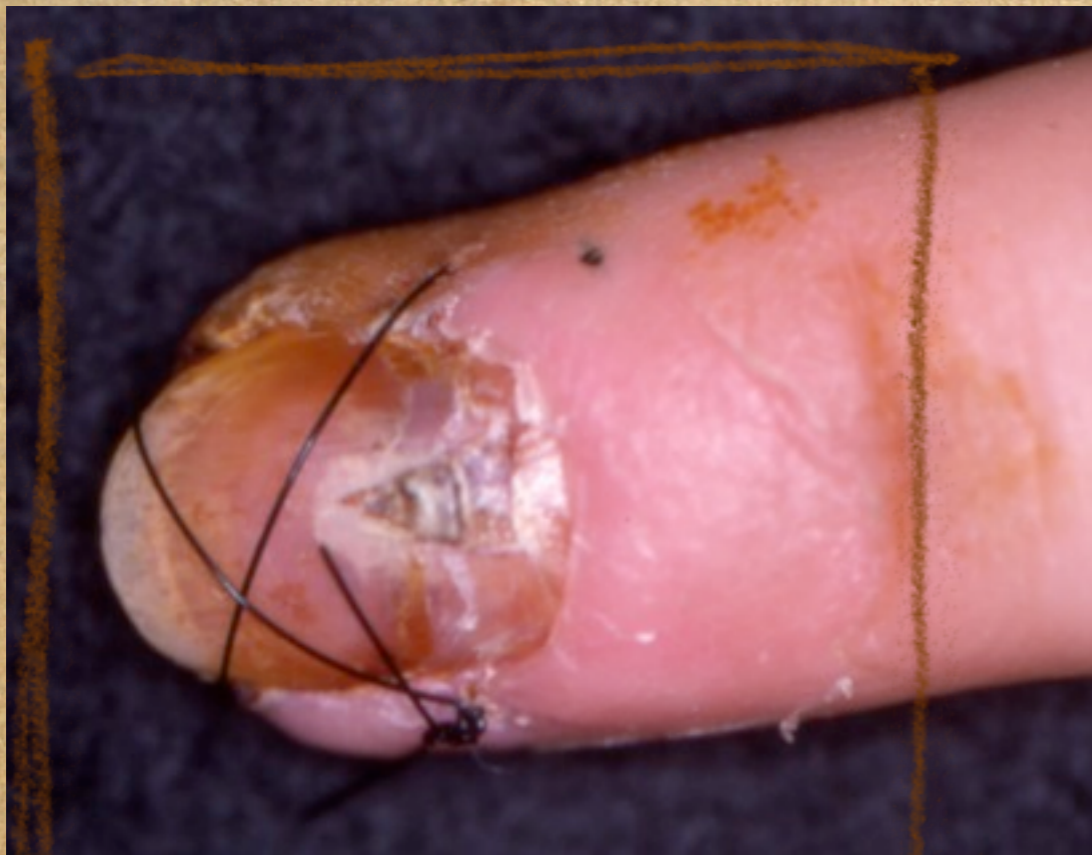
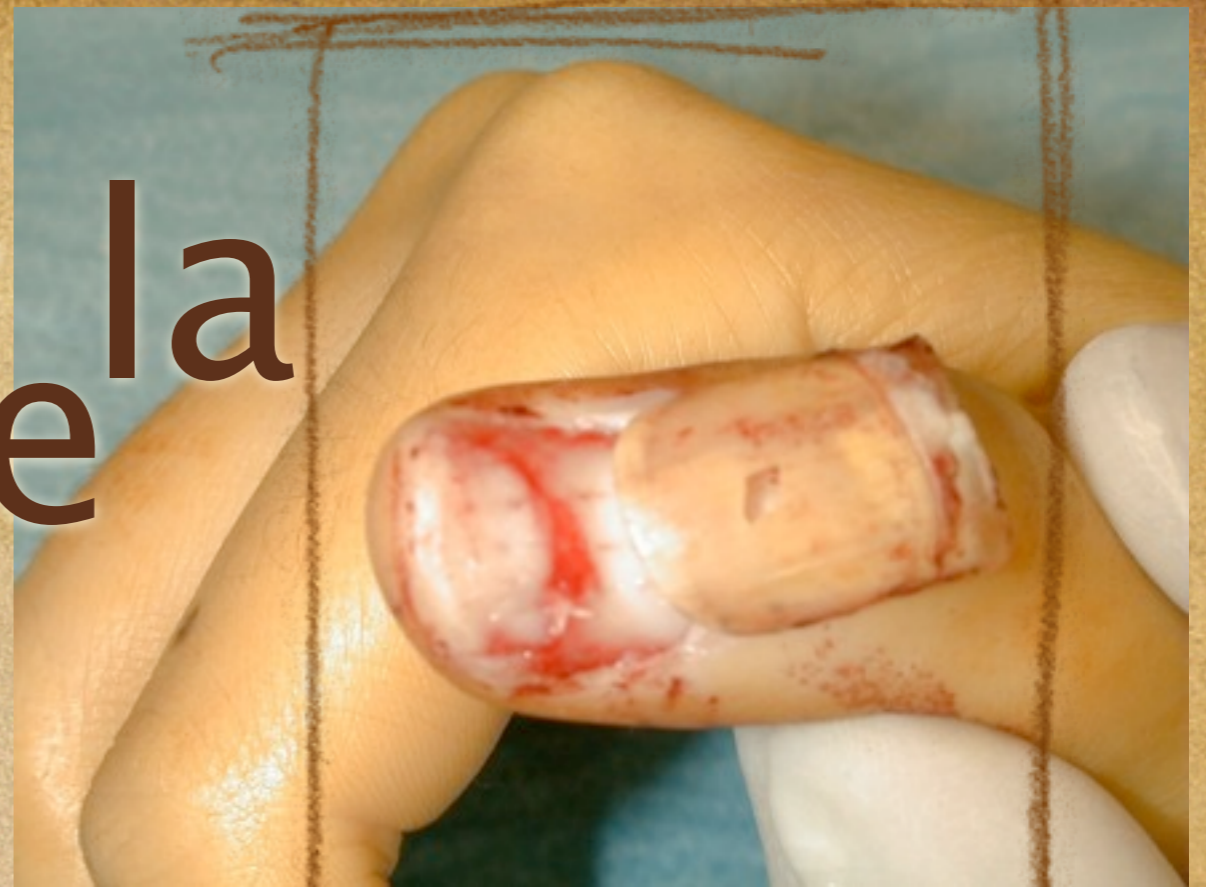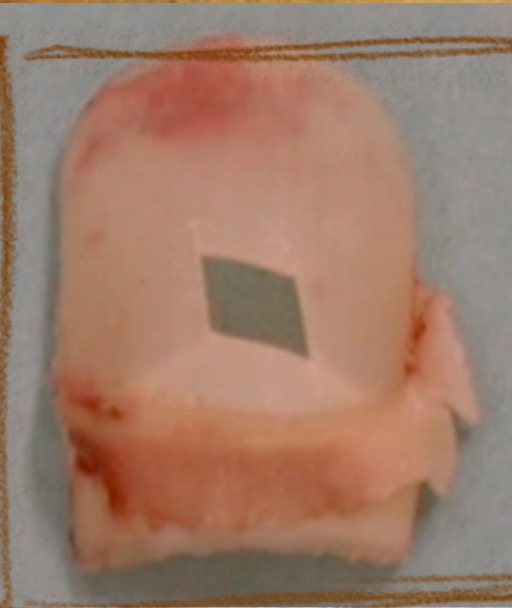# Exposer les lésions



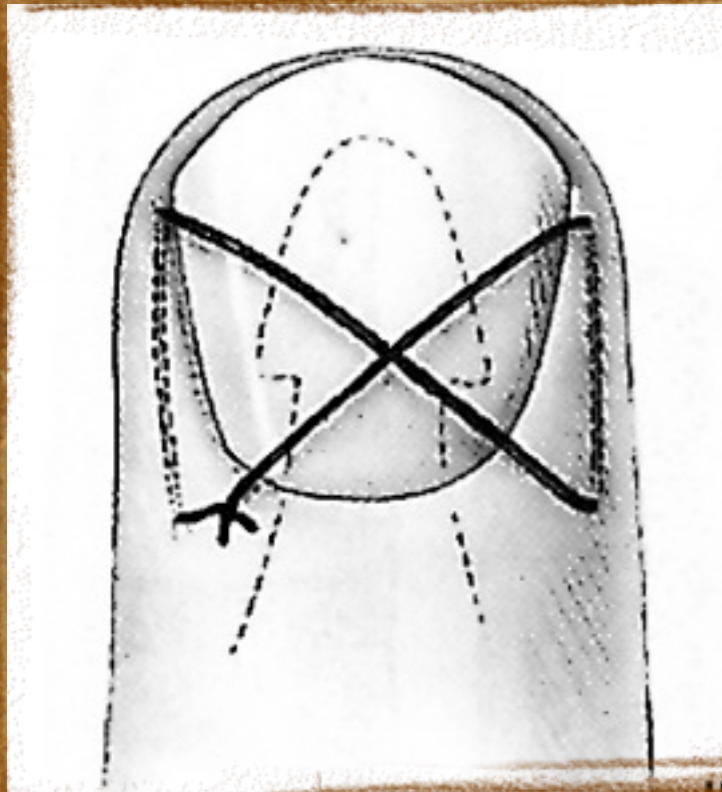


# Garder la tablette

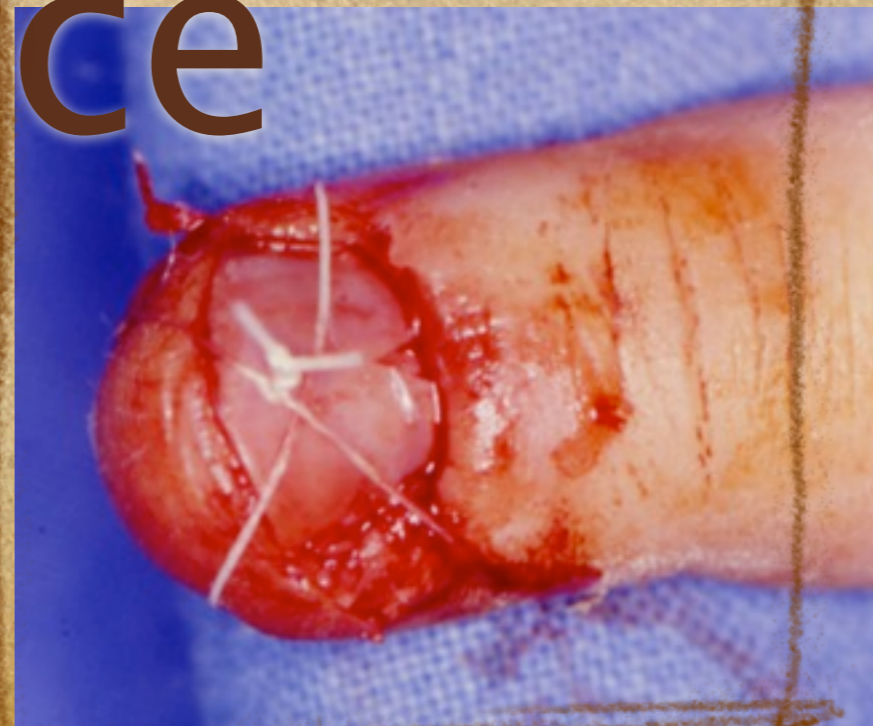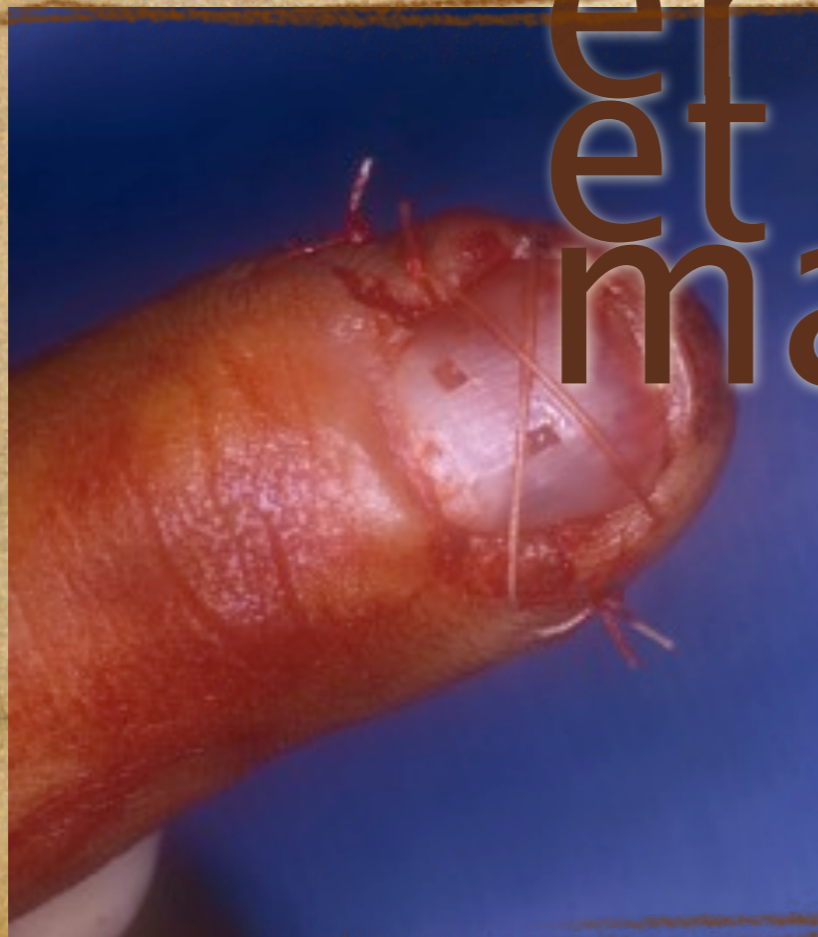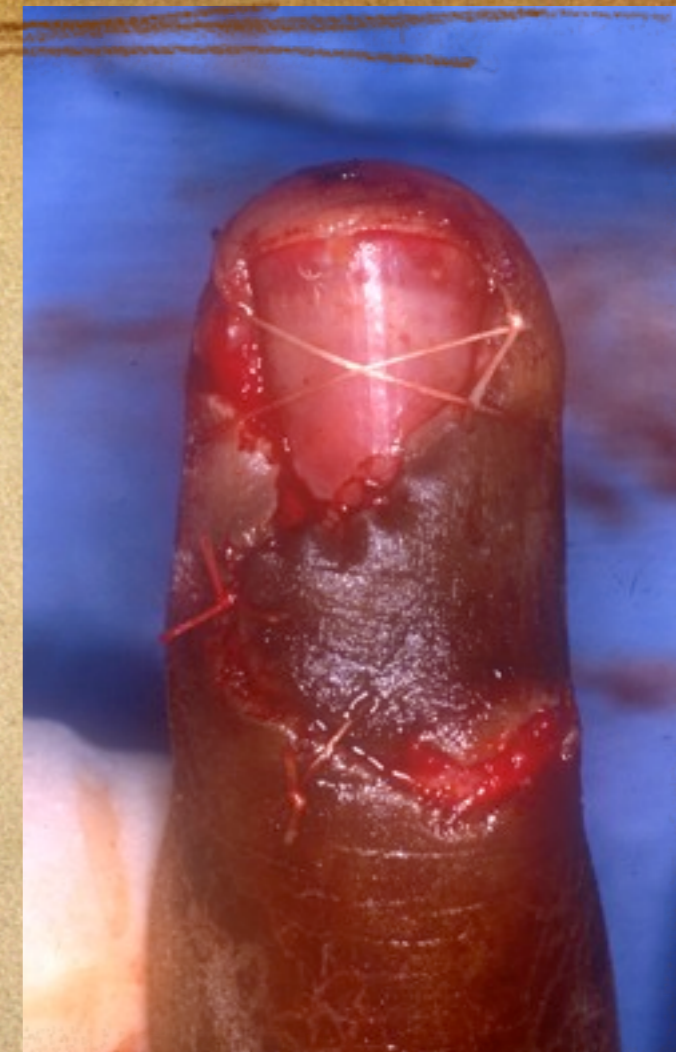


# La remplacer en cas d'absence





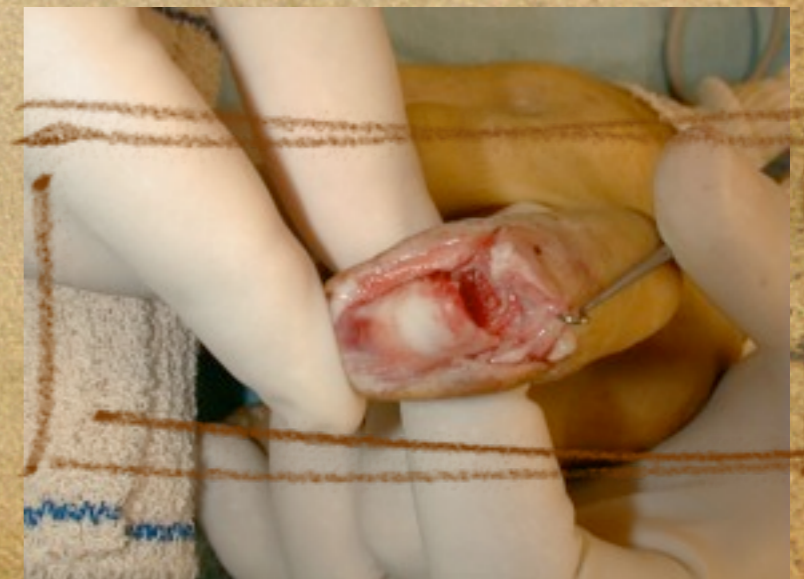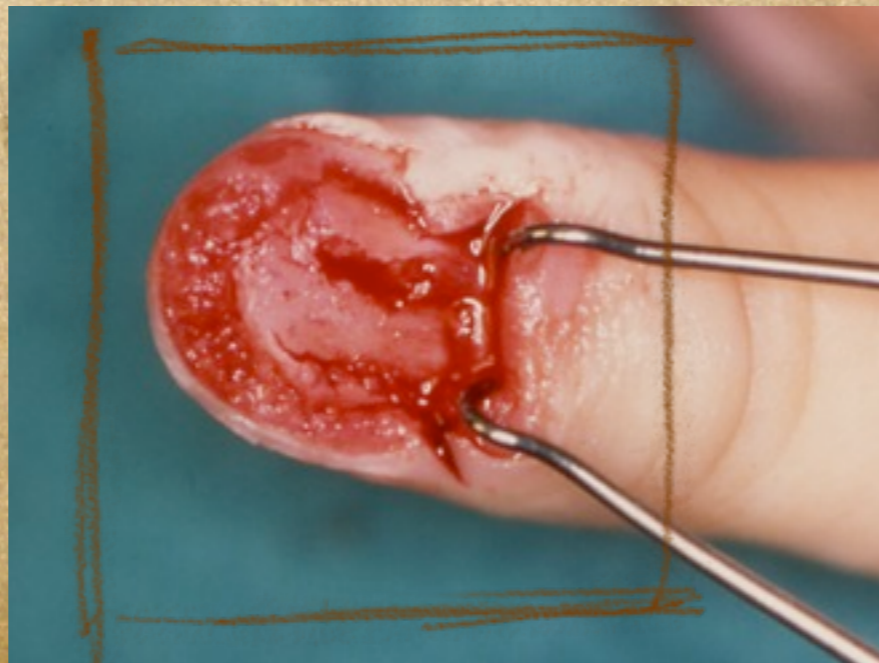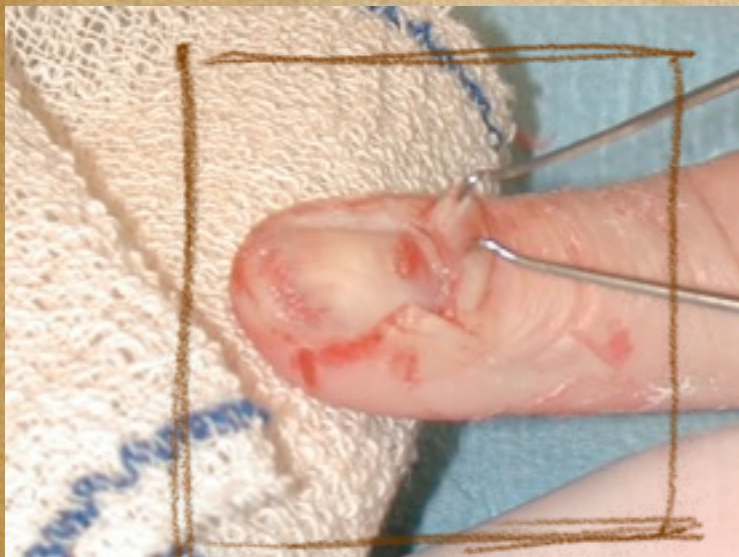
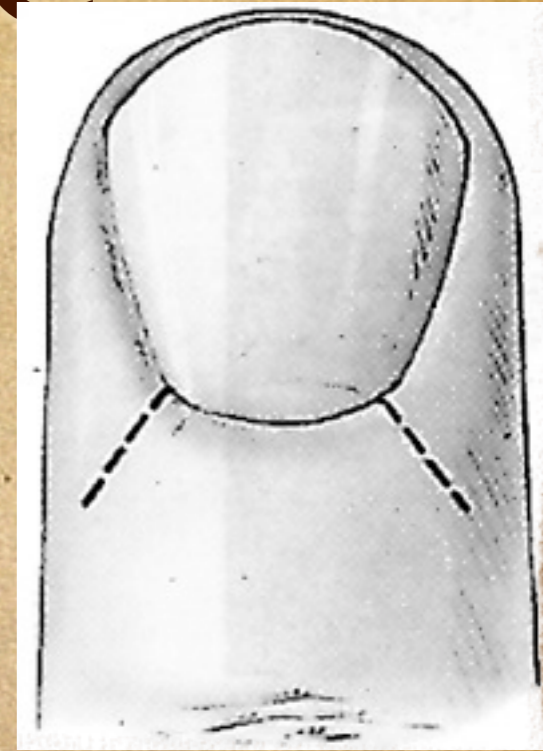
La  
reposer  
sans  
transfixi  
er le lit  
et la  
matrice





# Voir la matrice

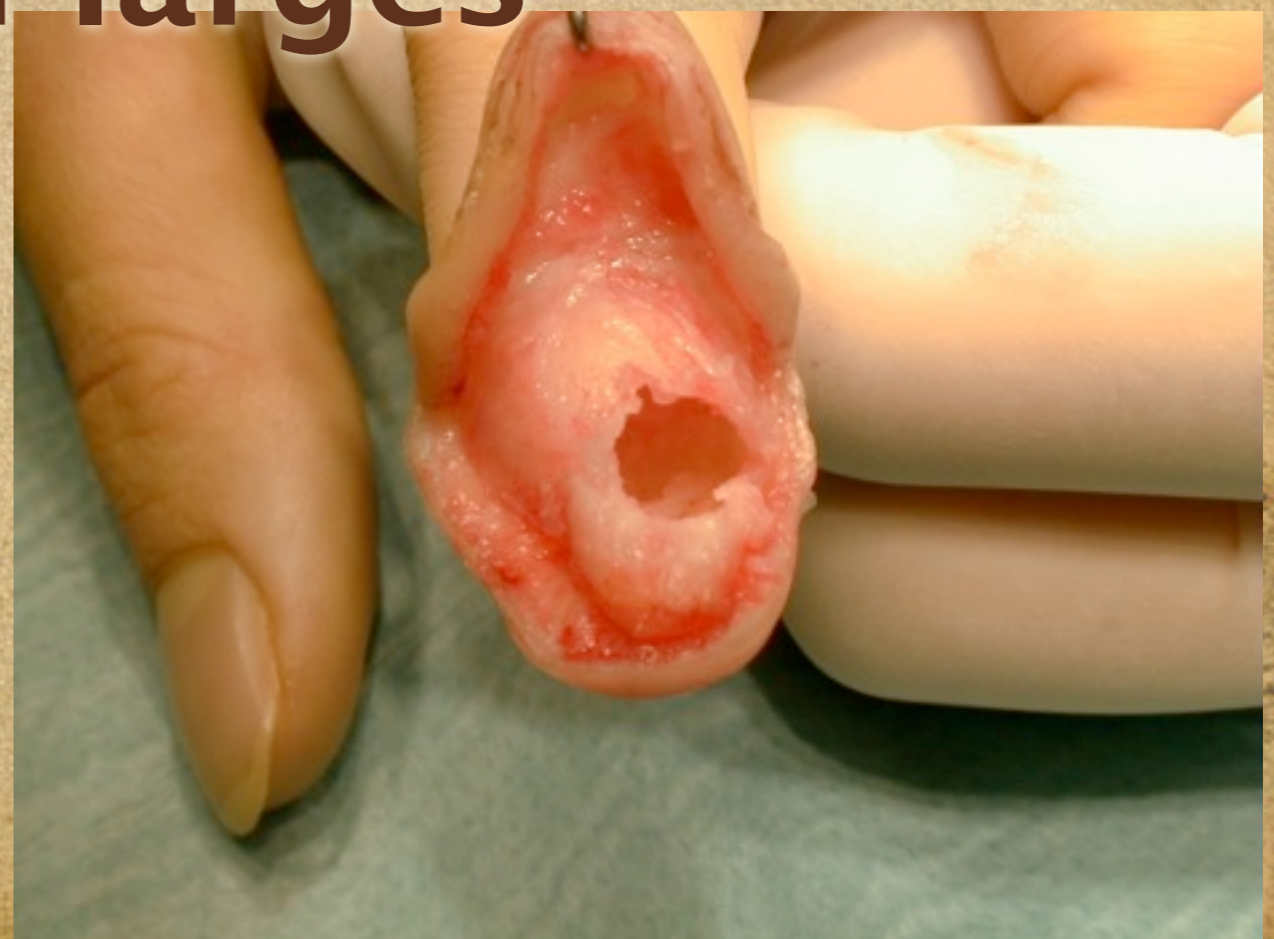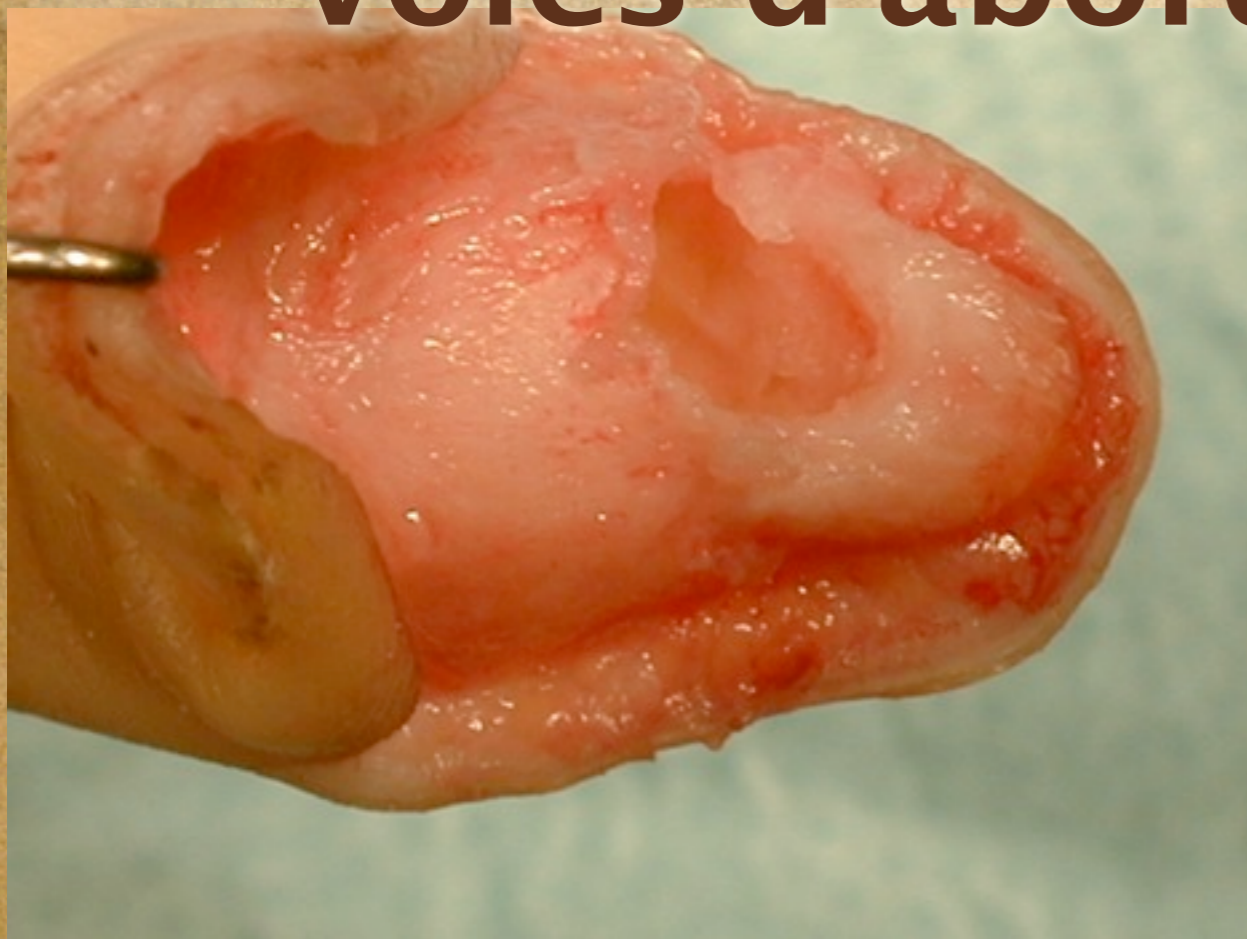
- La matrice est masquée par le repli proximal
- Incisions obliques de Kanavel





# Voies d'abord

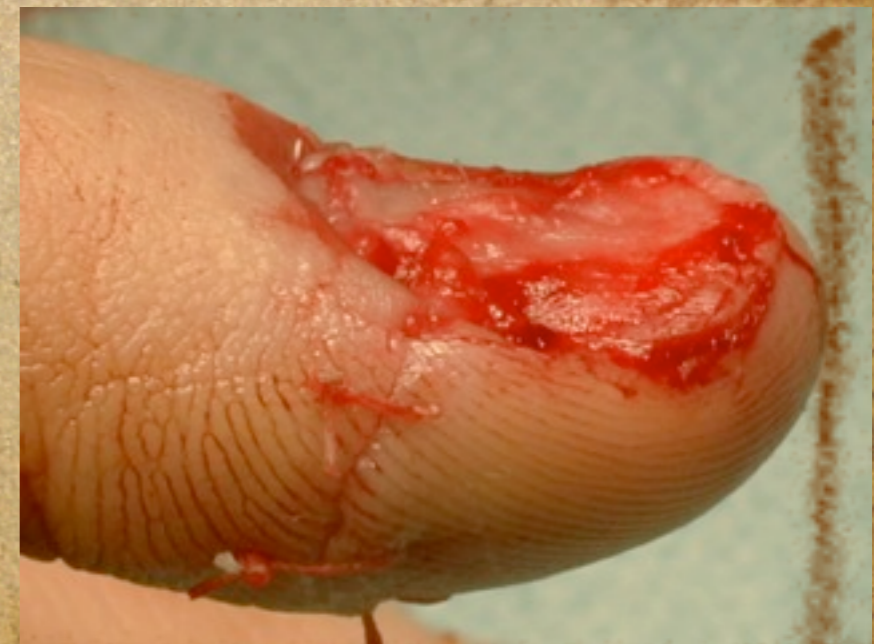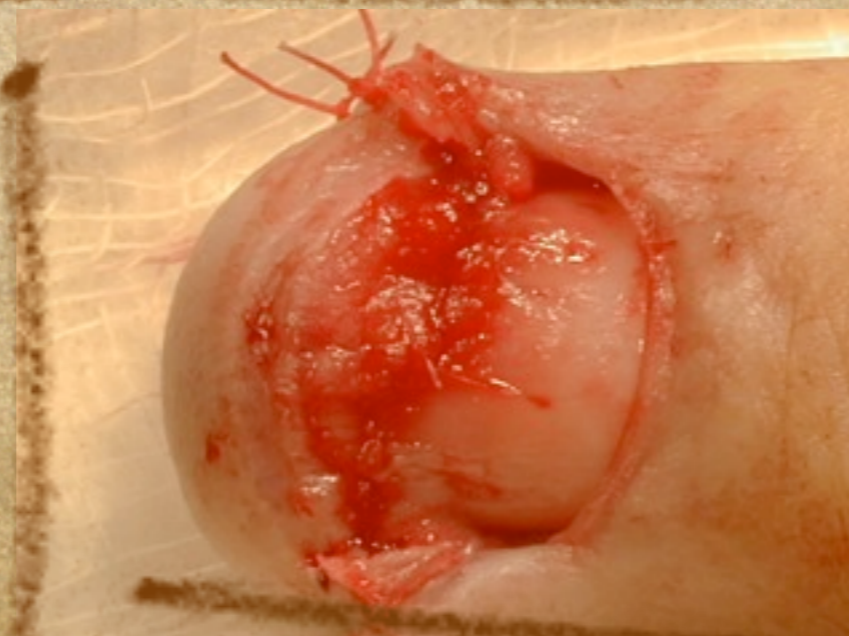
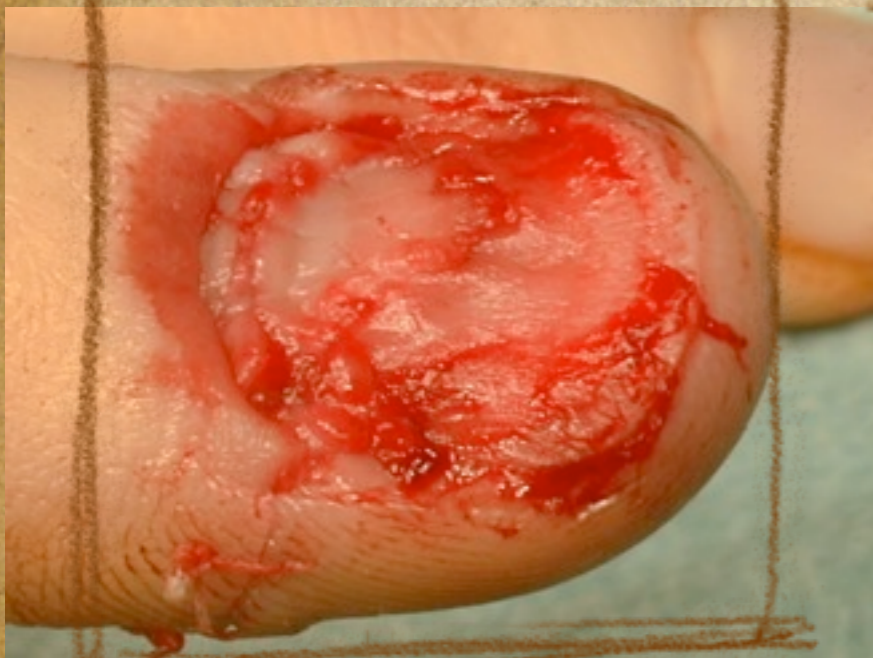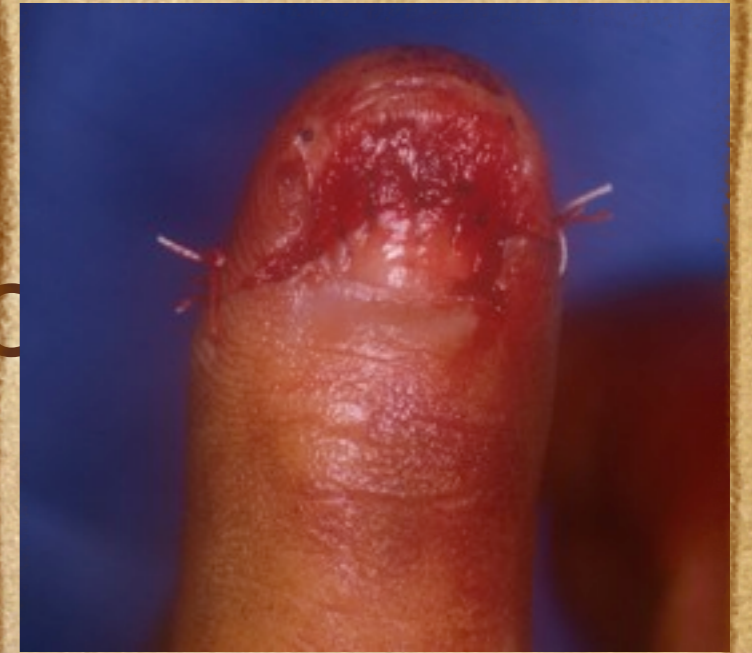- **Adaptées aux lésions**
- **L'excellente vascularisation permet des voies d'abord larges**





# Sutures lit et

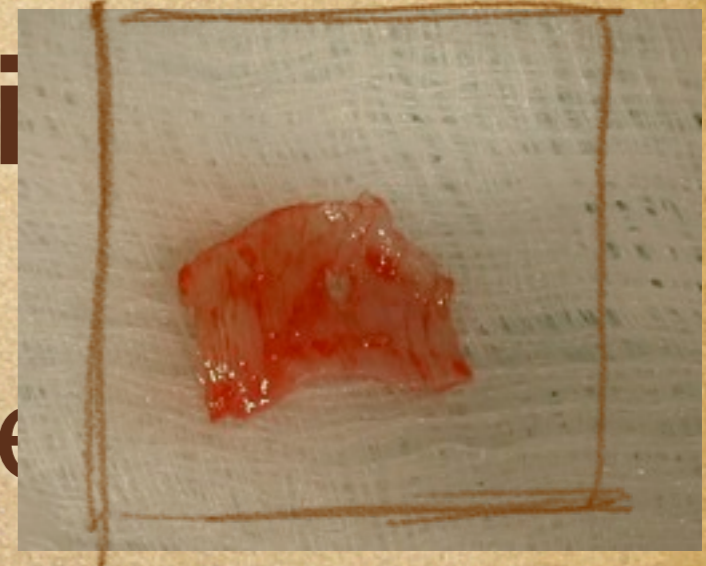
- ◆ **Utiliser un fil:**
  - ◆ Résorbable > Non résorbable
  - ◆ Incolore > Coloré
  - ◆ PDS® ou Vicryl® 6/0





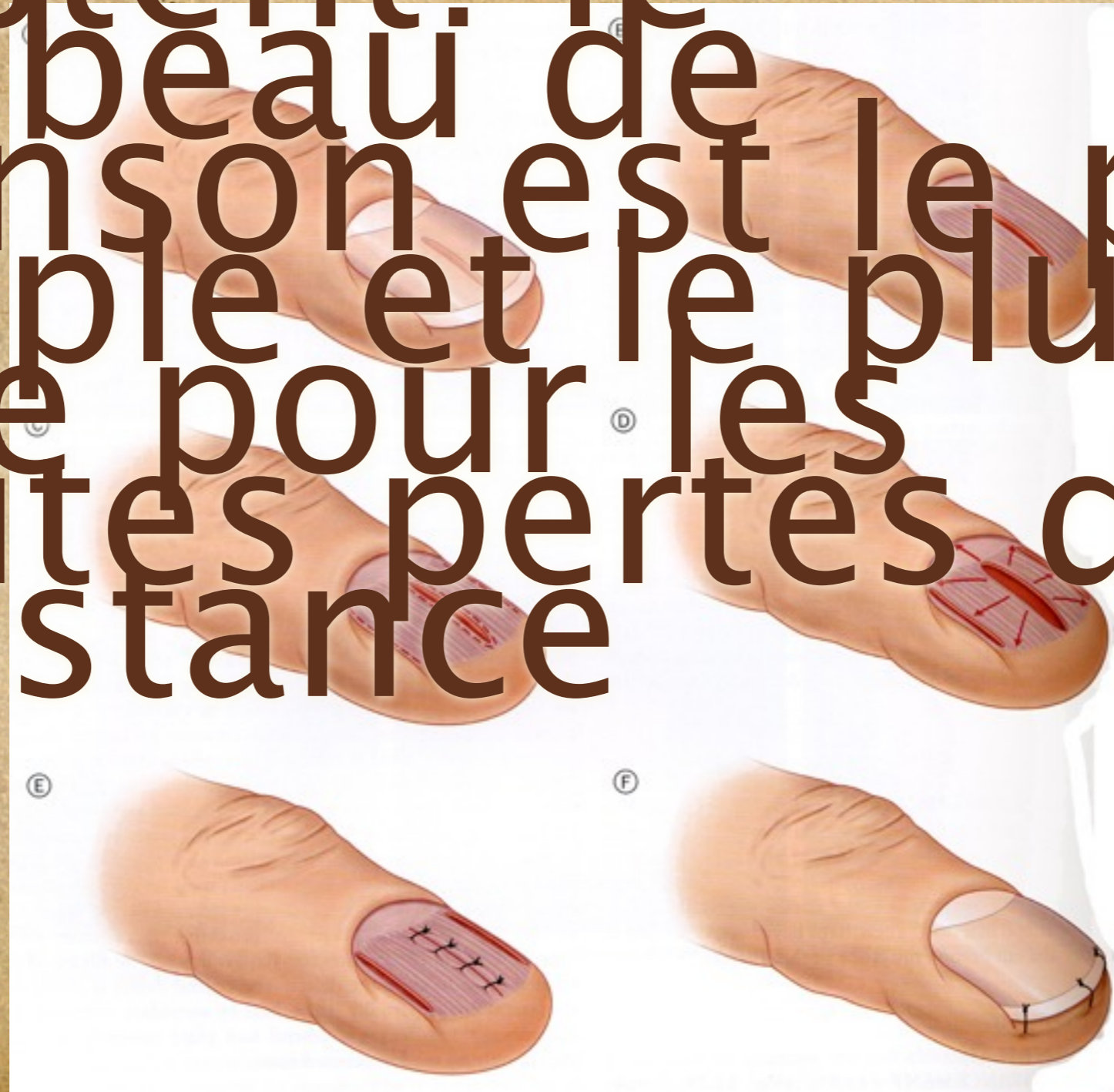# Les greffes

- ◆ **Les greffes fines de li**
  - ◆ Prennent facilement
  - ◆ Laissent peu de séquelles
- ◆ **25%**
- ◆ **Les greffes de matrice: ?**
- ◆ **Les greffes de peau et les greffes dermiques**
  - ◆ Indications rares

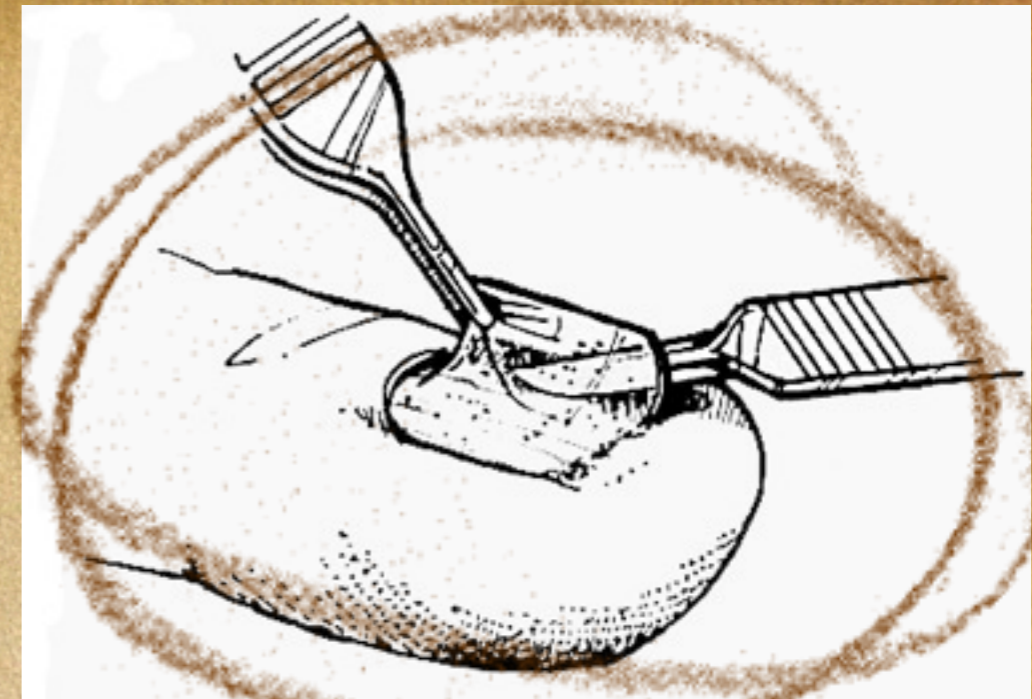
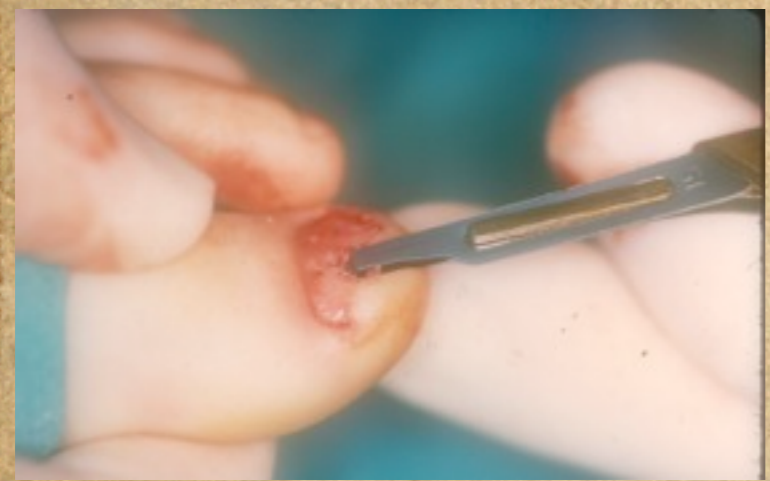
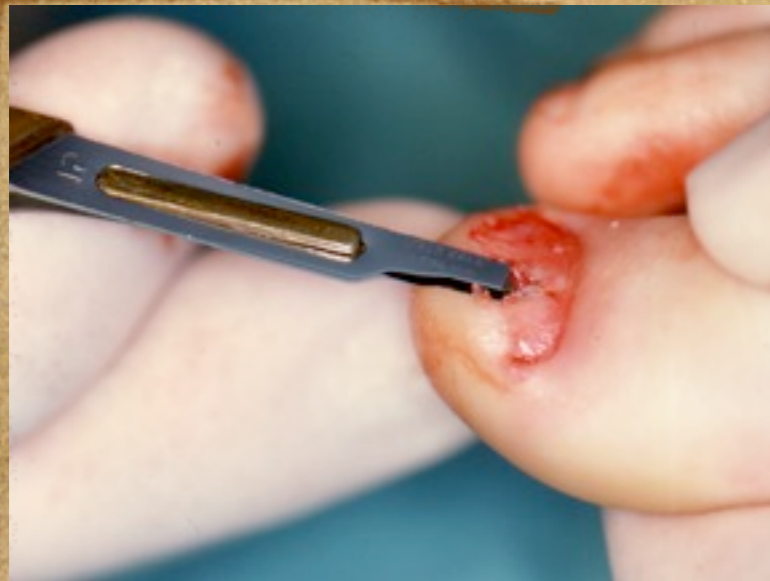


Différents  
lambeaux  
existent: le  
lambeau de  
Johnson est le plus  
simple et le plus  
utile pour les  
petites pertes de  
substance

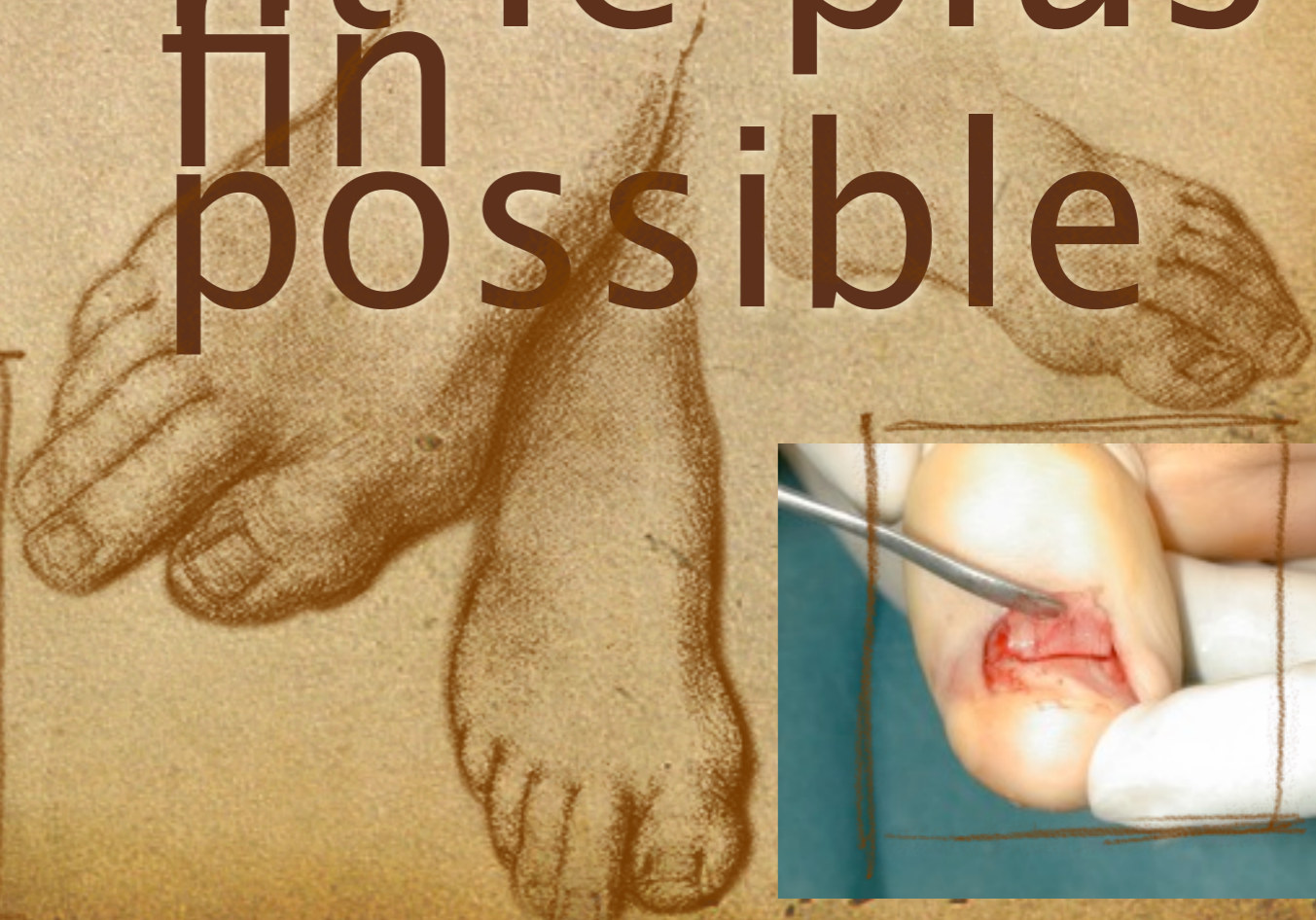
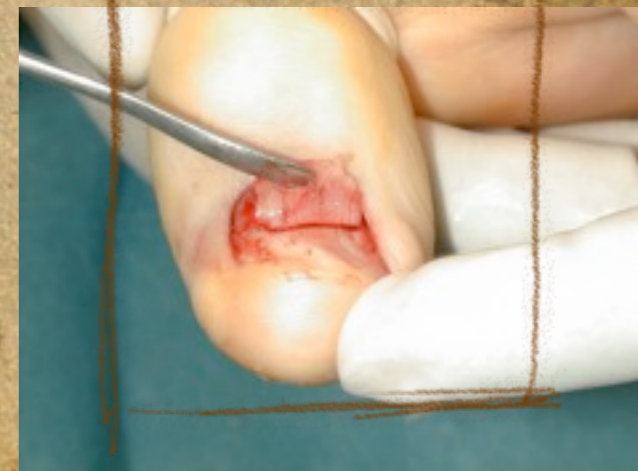
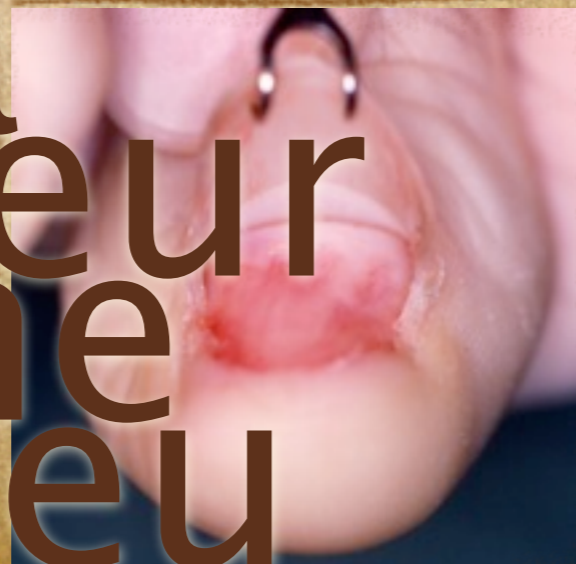



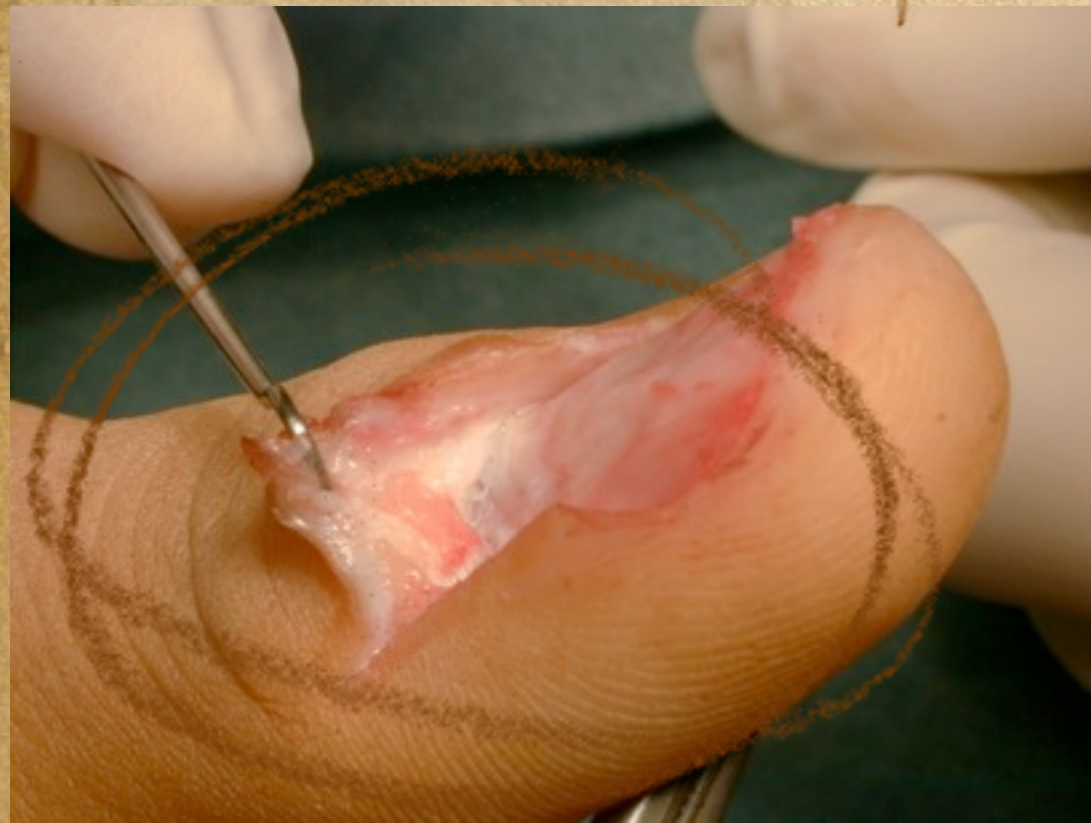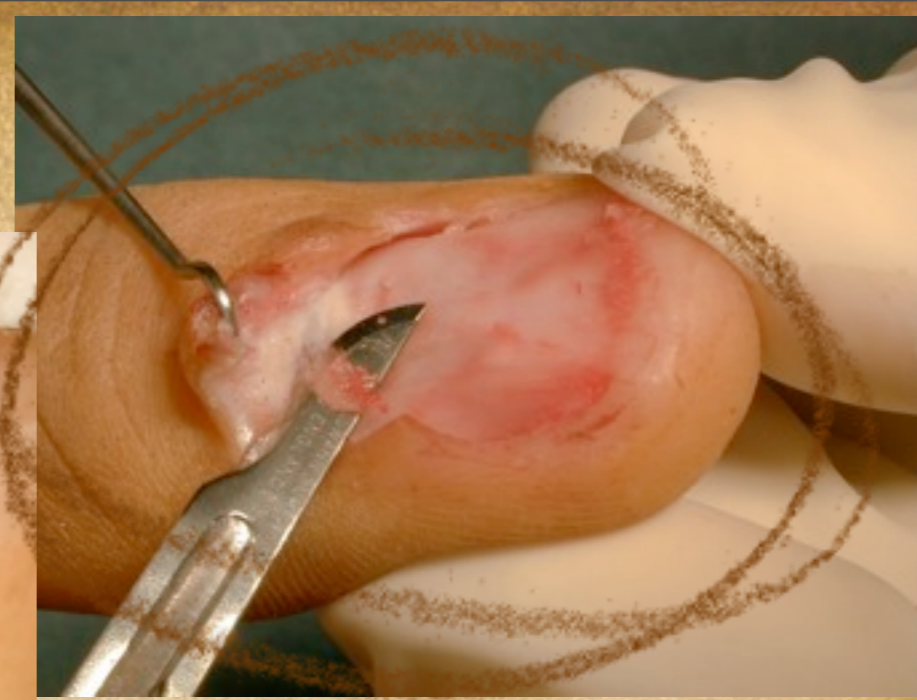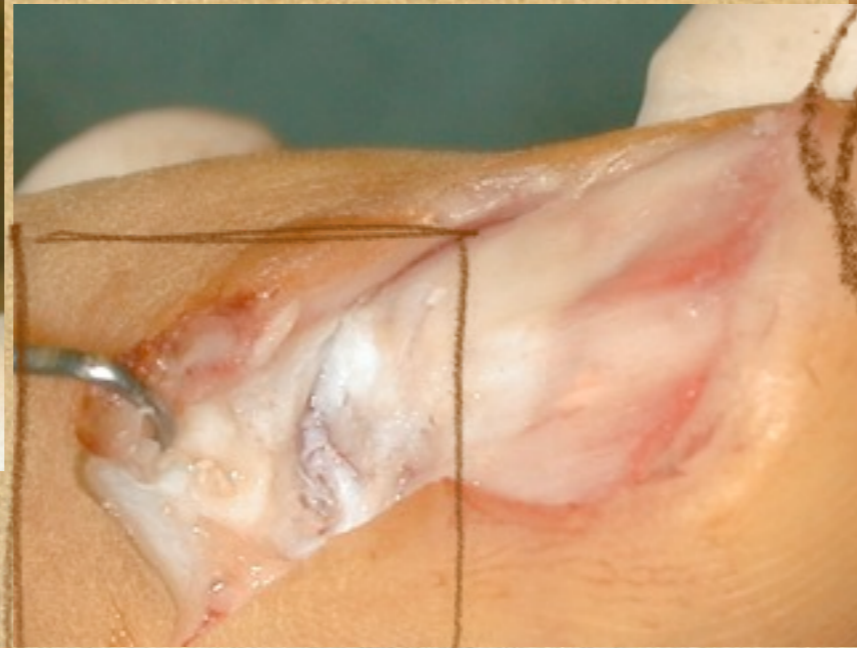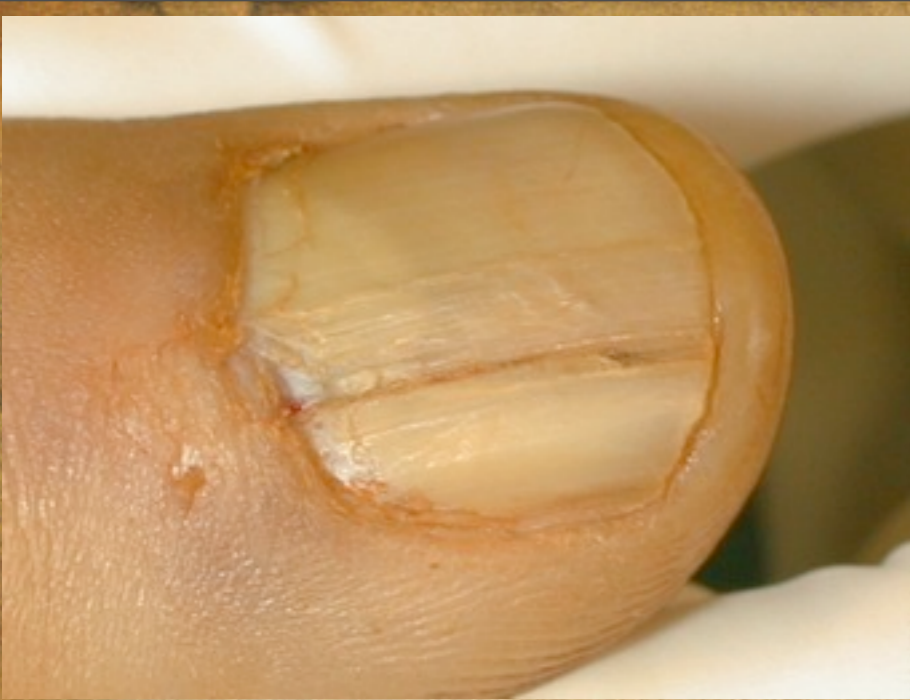Prélèvement  
le plus  
possible

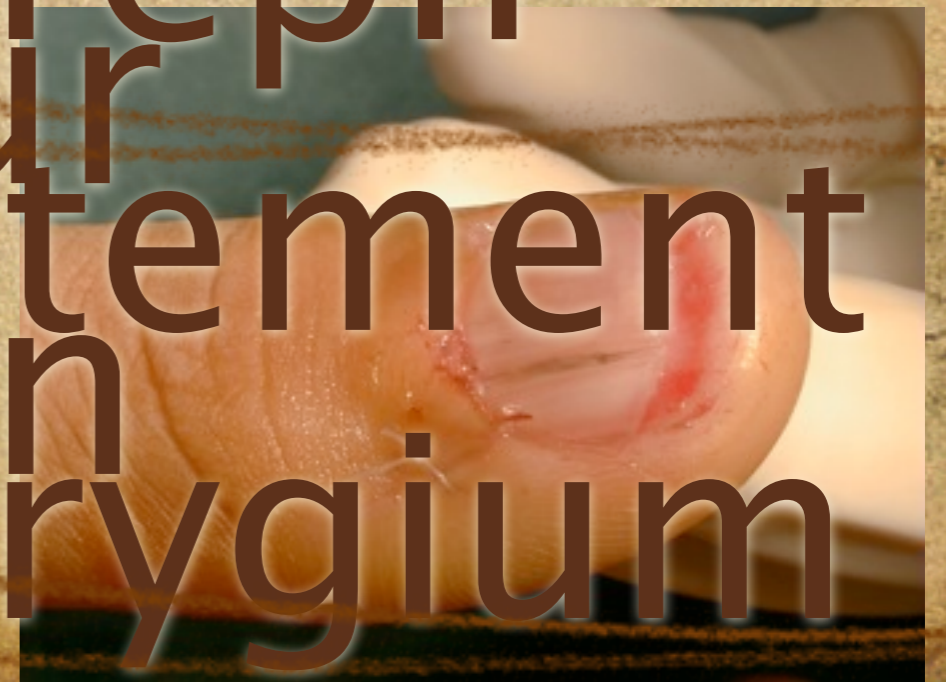Le pied  
est la  
meilleure  
zone  
donneur



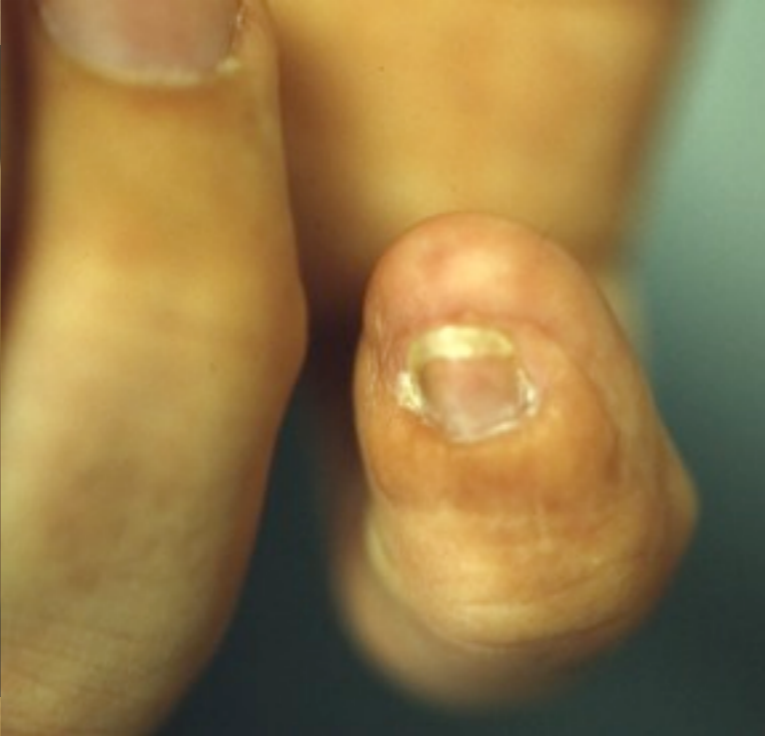
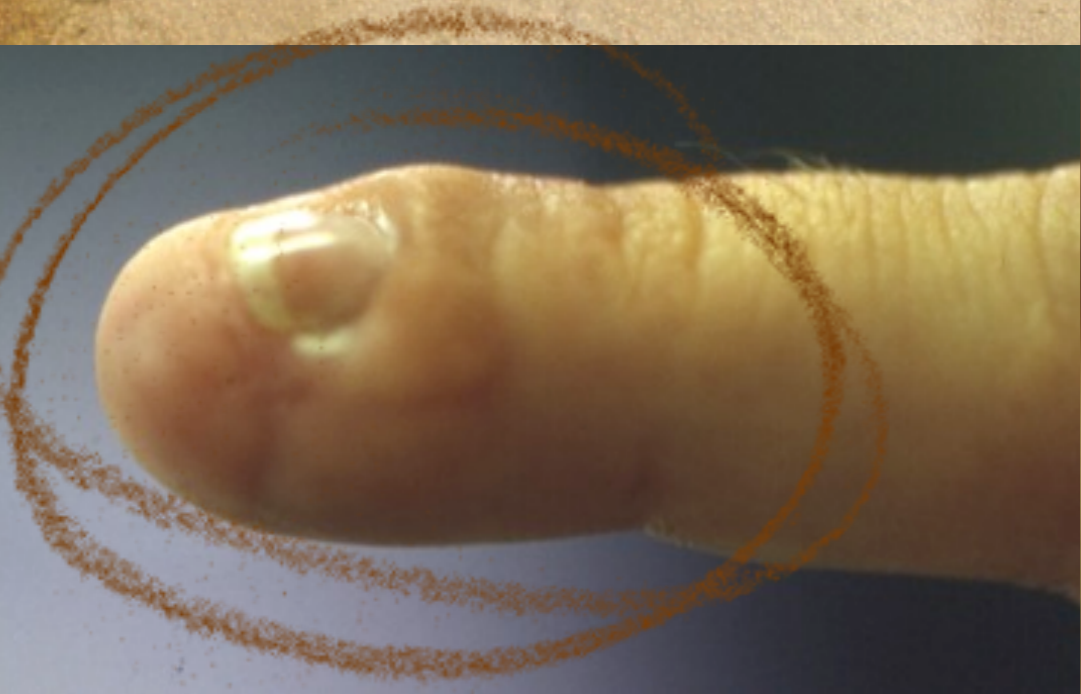
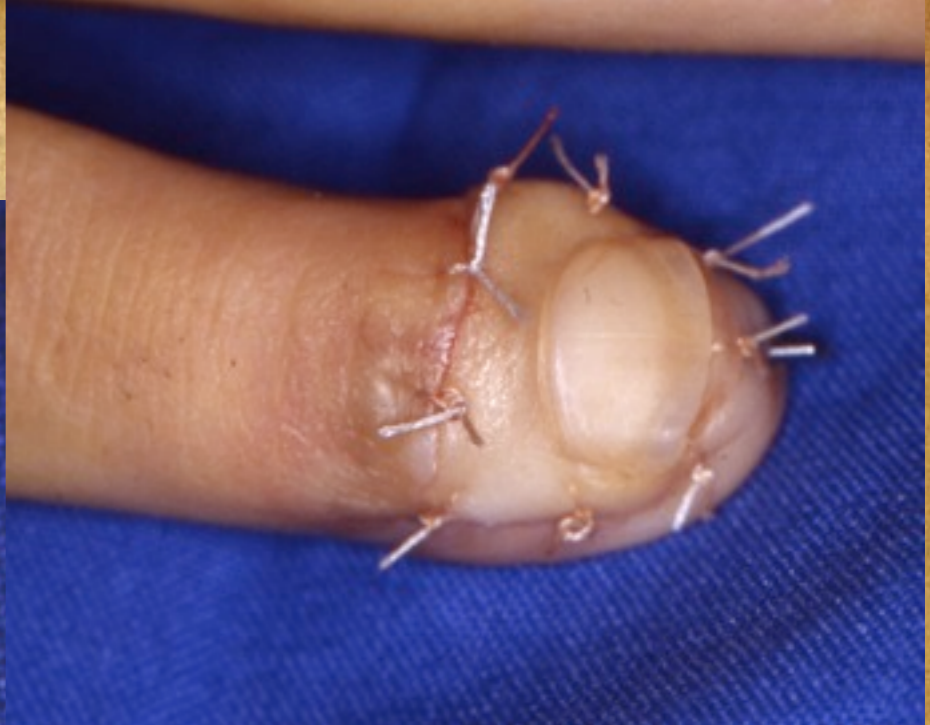
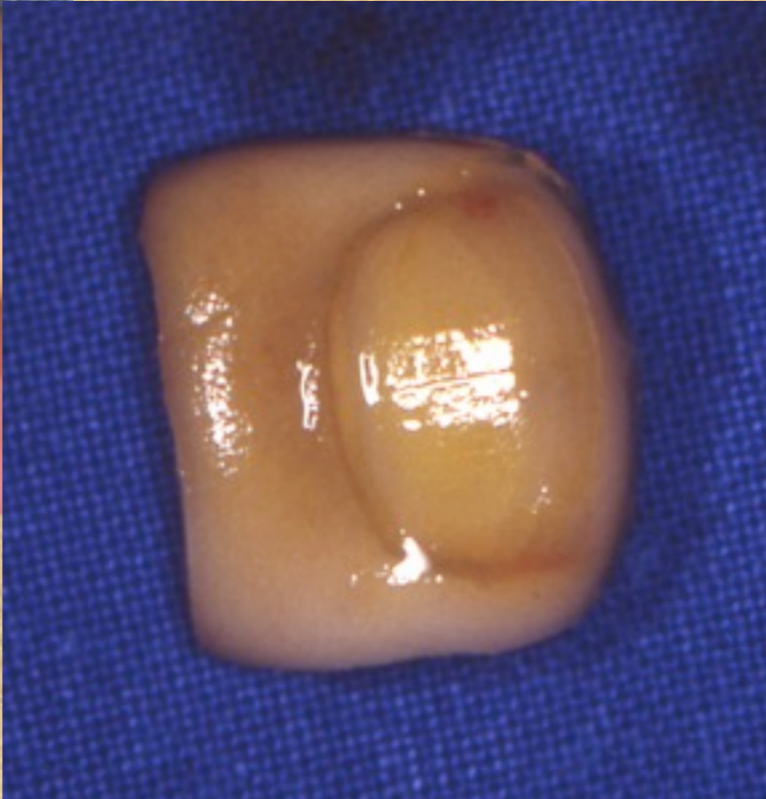
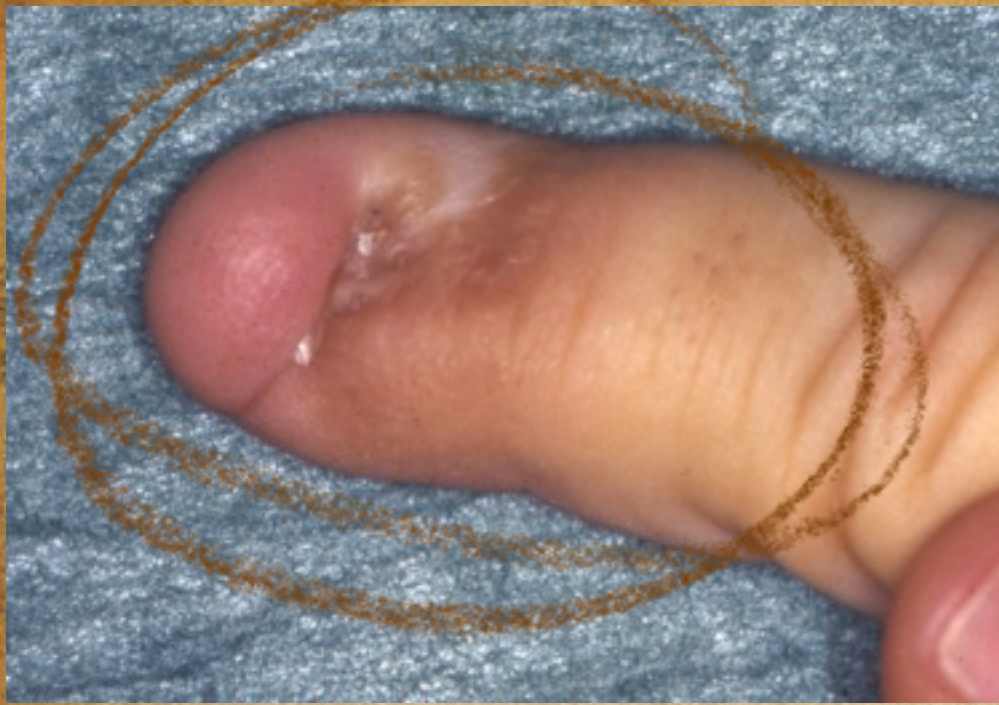Exemple:  
greffe fine  
du repli  
pour  
traitement  
d'un  
pterygium

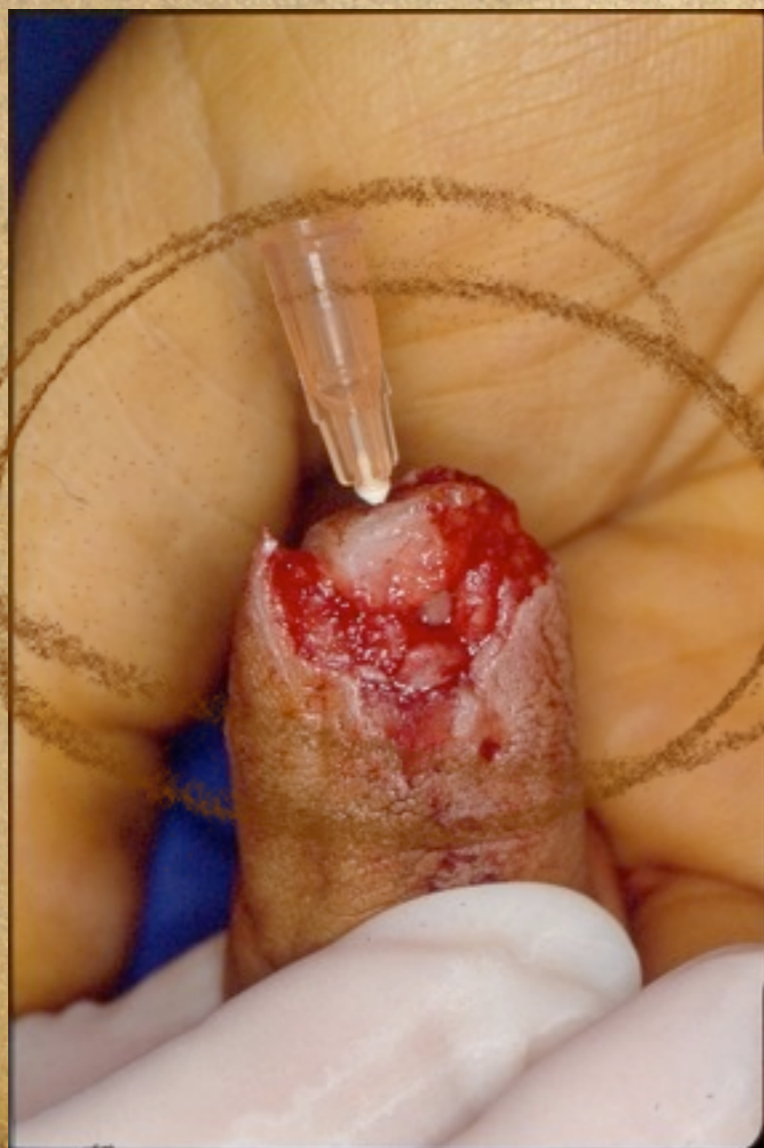
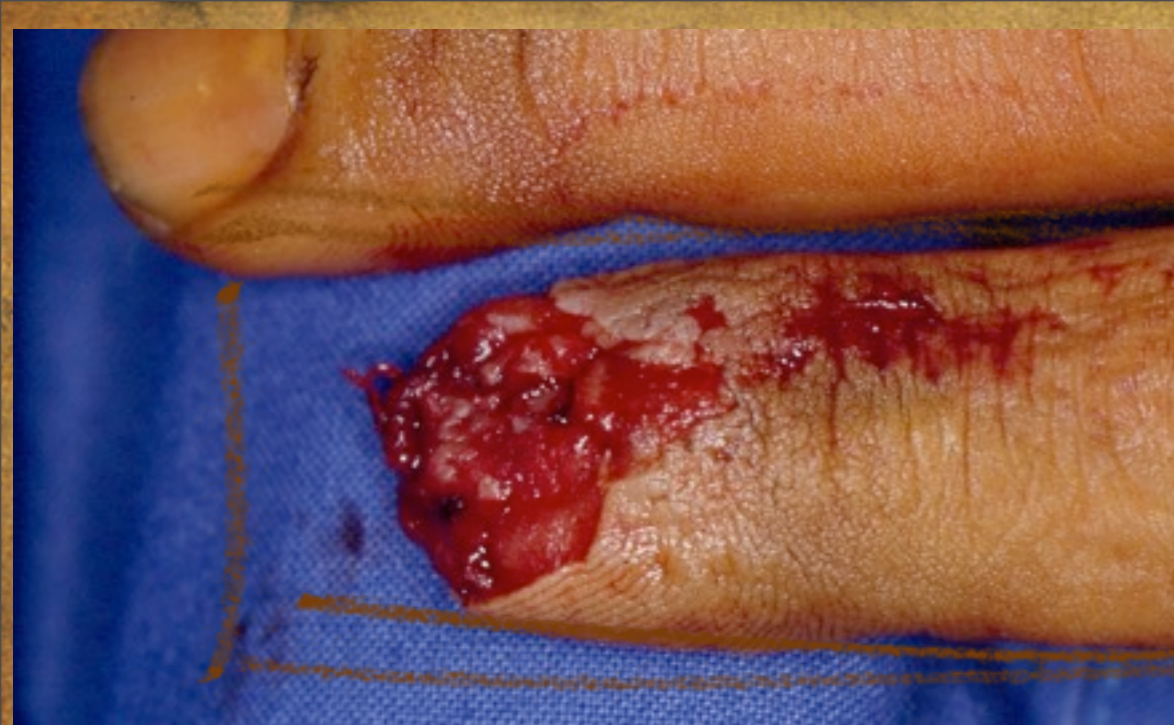




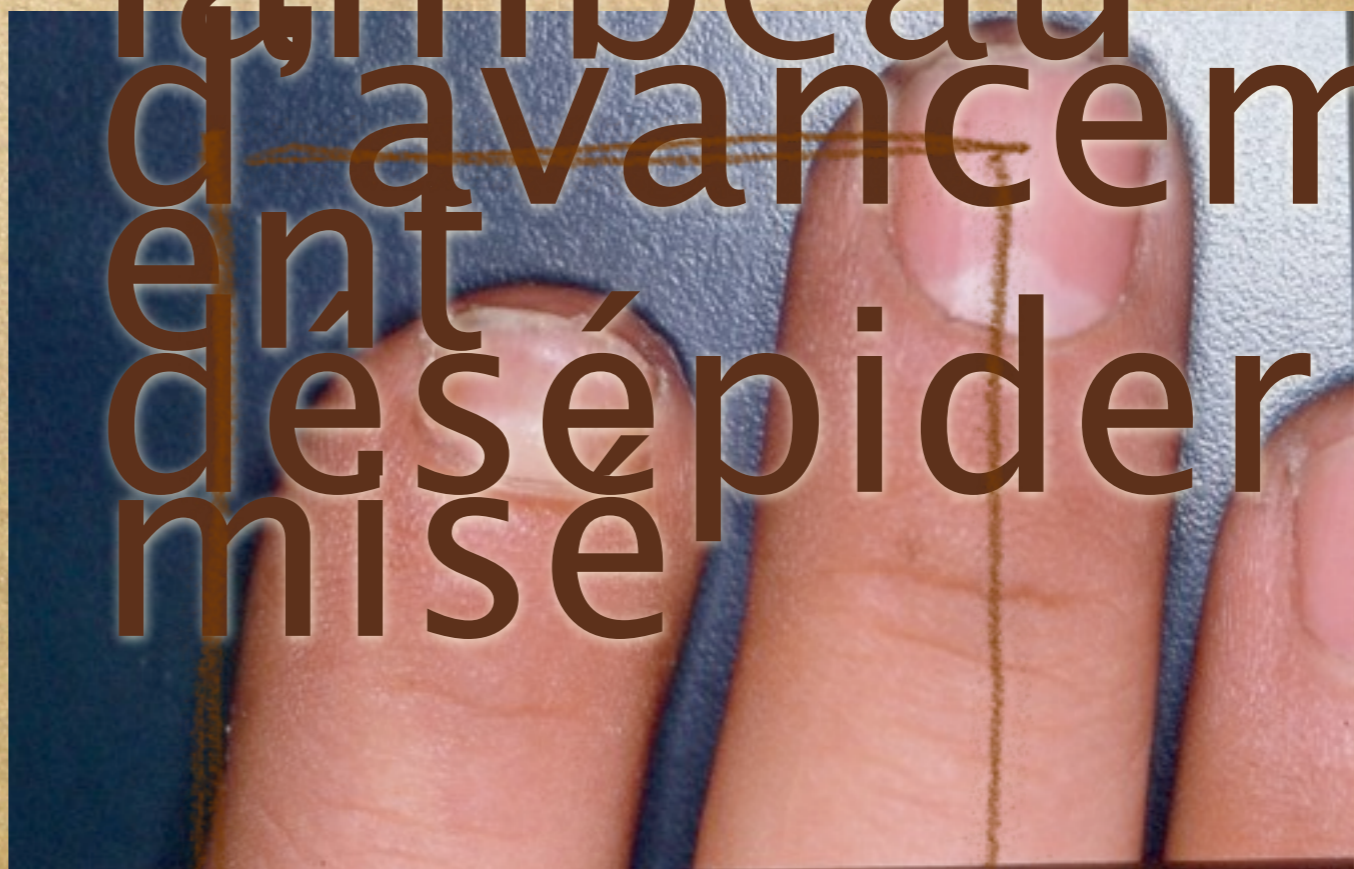Greffe  
compi  
rappp





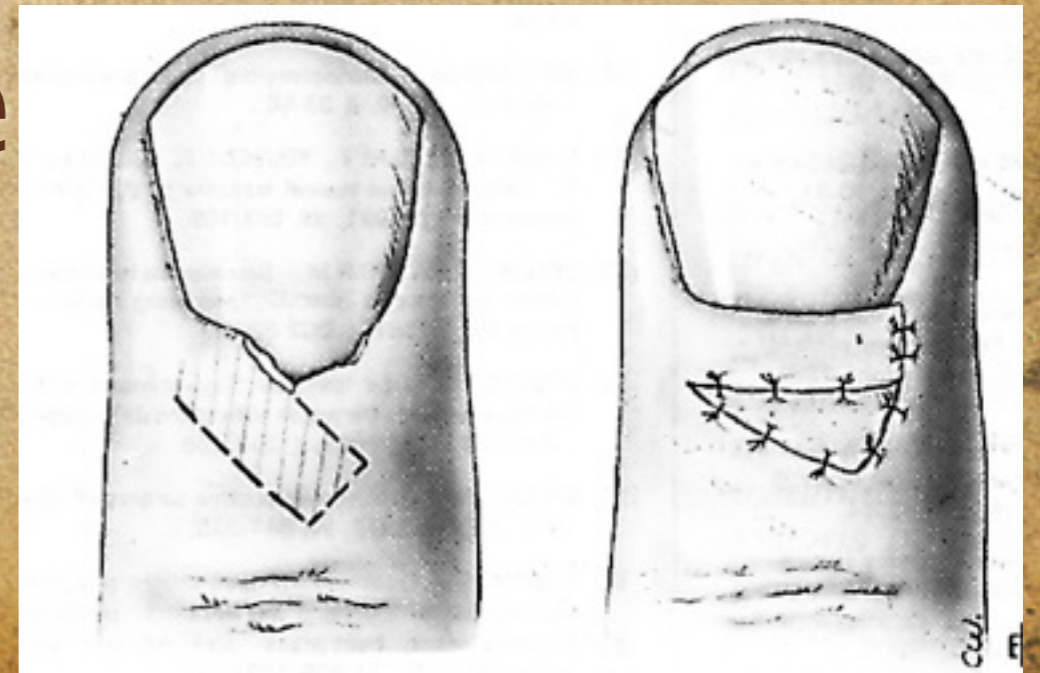
Reconstruction pulpe  
et lit par  
lambeau  
d'avancem  
ent  
des épider  
mise



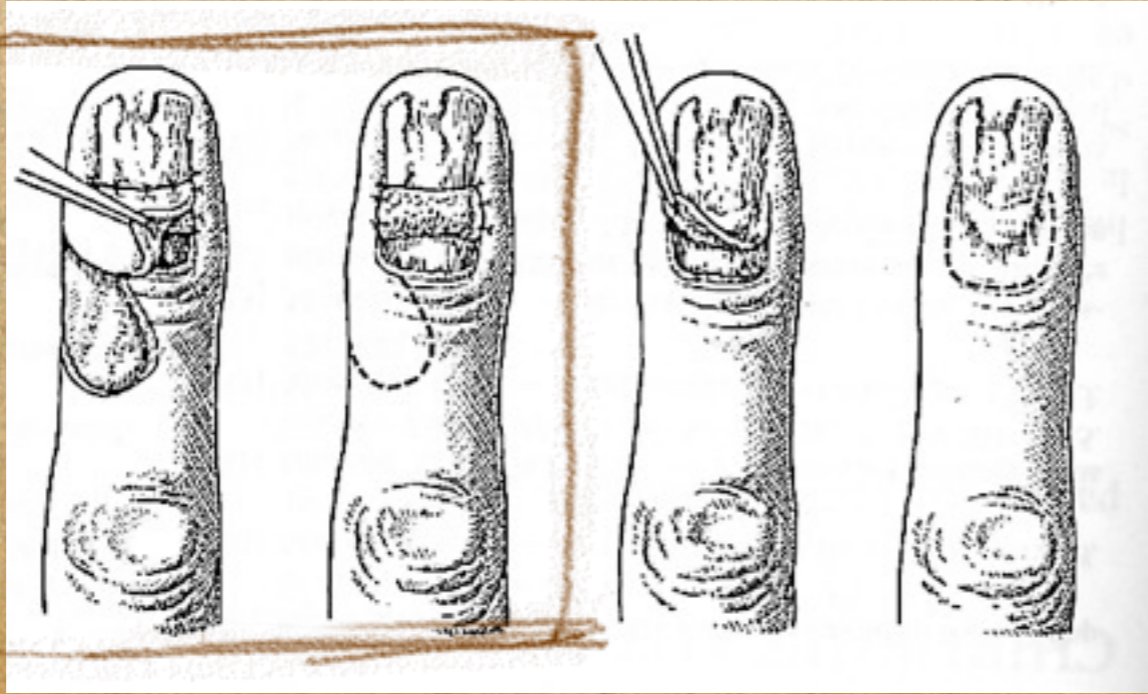
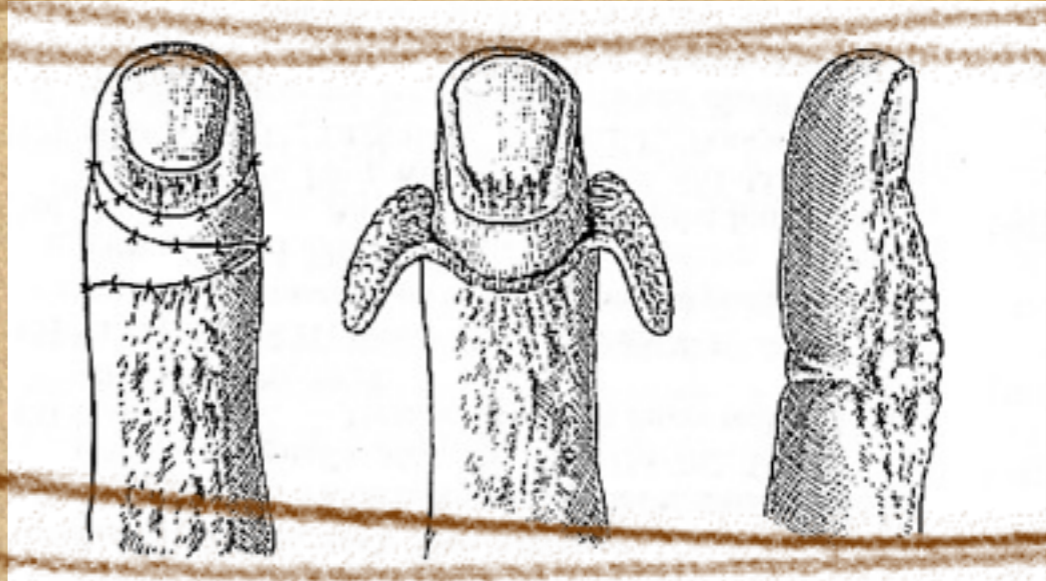
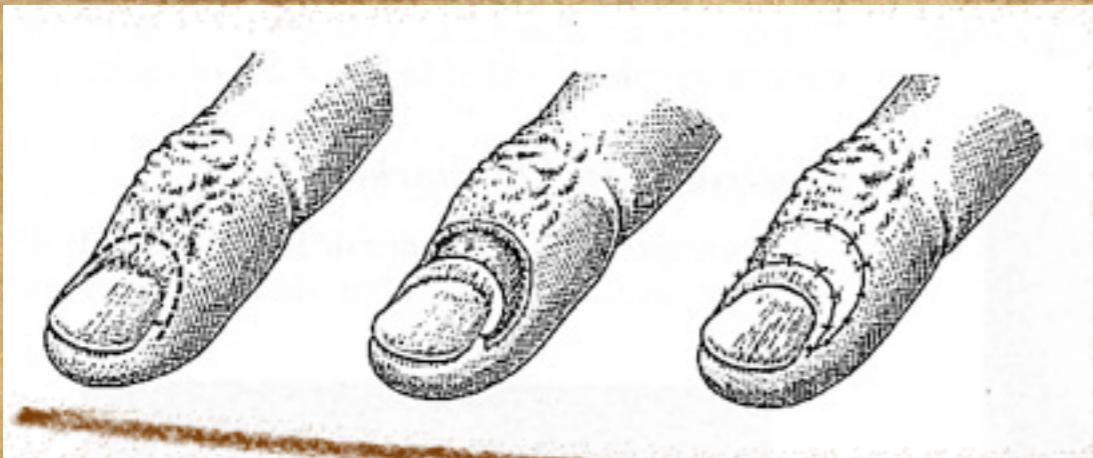
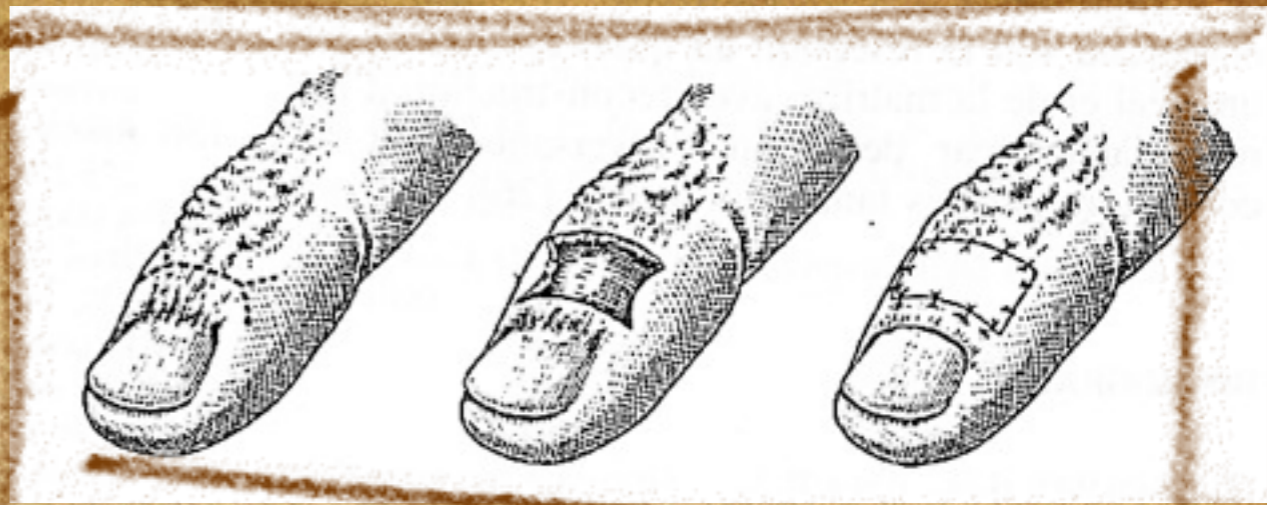
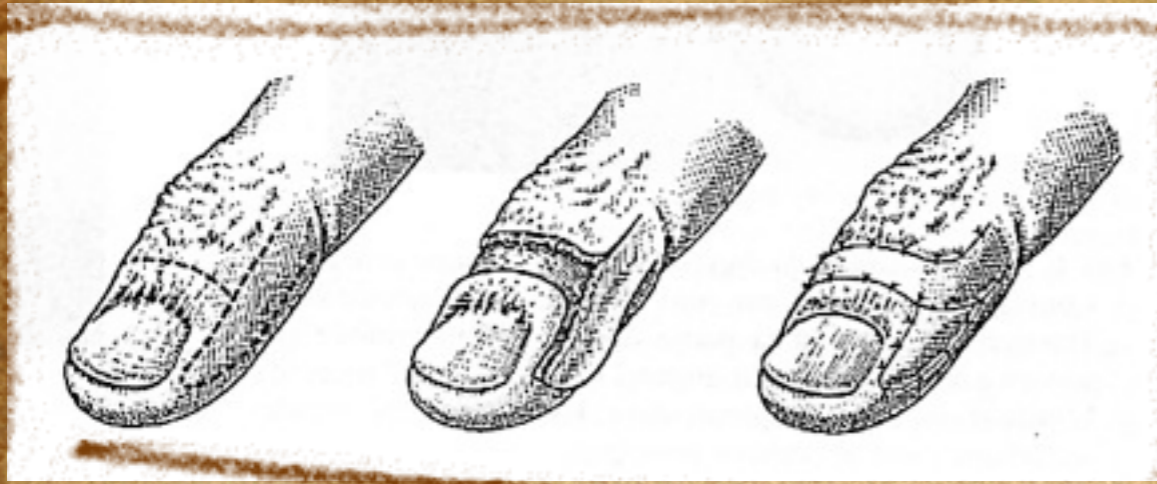

# Les replis

- ◆ **Replis latéraux**
- ◆ Cicatrisation dirigée souvent
- ◆ **Repli proximal**
- ◆ Nombreux lambeaux décrits (brûlures)
- ◆ Principes de chirurgie plastique
- ◆ Problème de l'adhérence (greffe fine)







Quelqu  
exempl



# Ce n'est qu'un

- ◆ **Principes de chirurgie de la main**
- ◆ **Connaissance de l'anatomie et de la physiologie permet un abord avec un minimum de morbidité**
- ◆ **Connaissance la pathologie reste le temps le plus difficile**