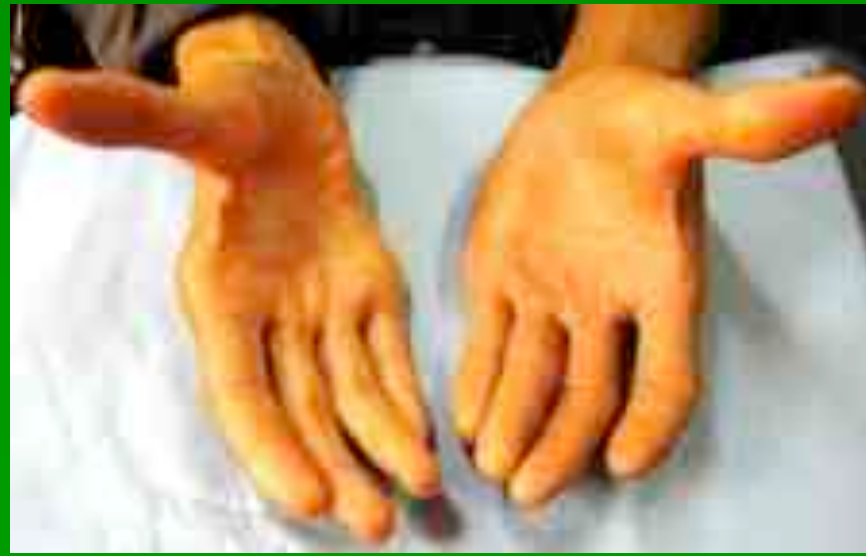
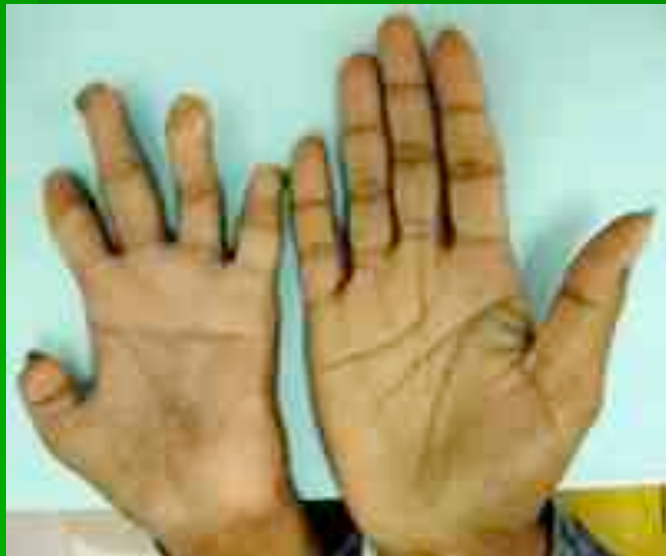
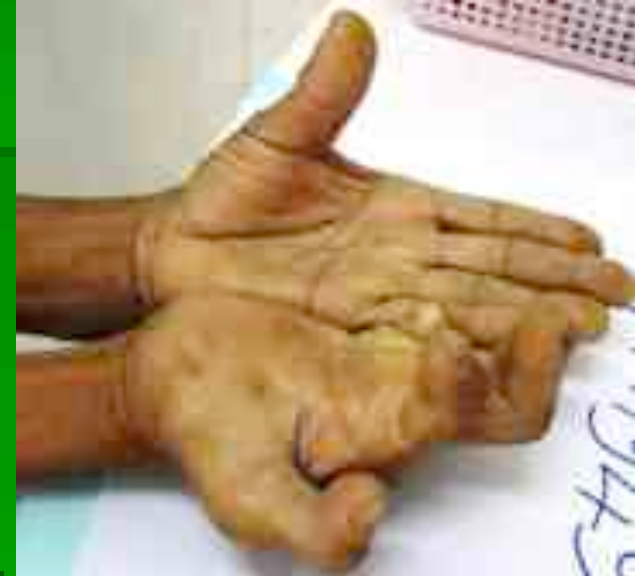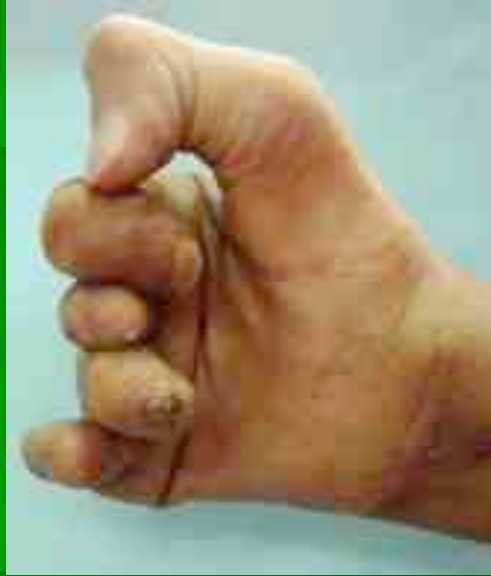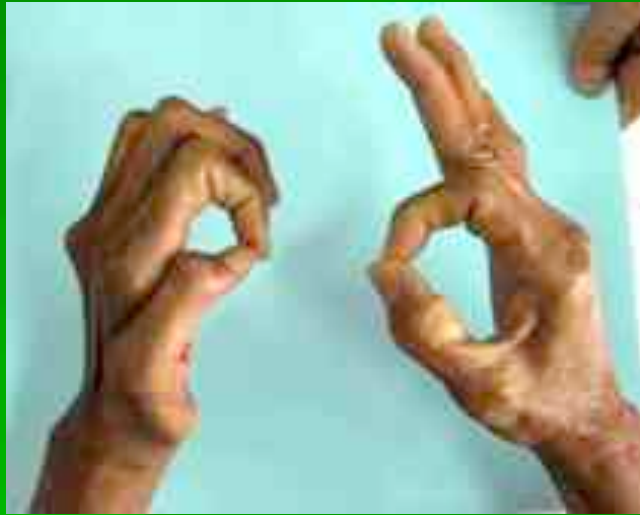PARALYSIE DU POUCE

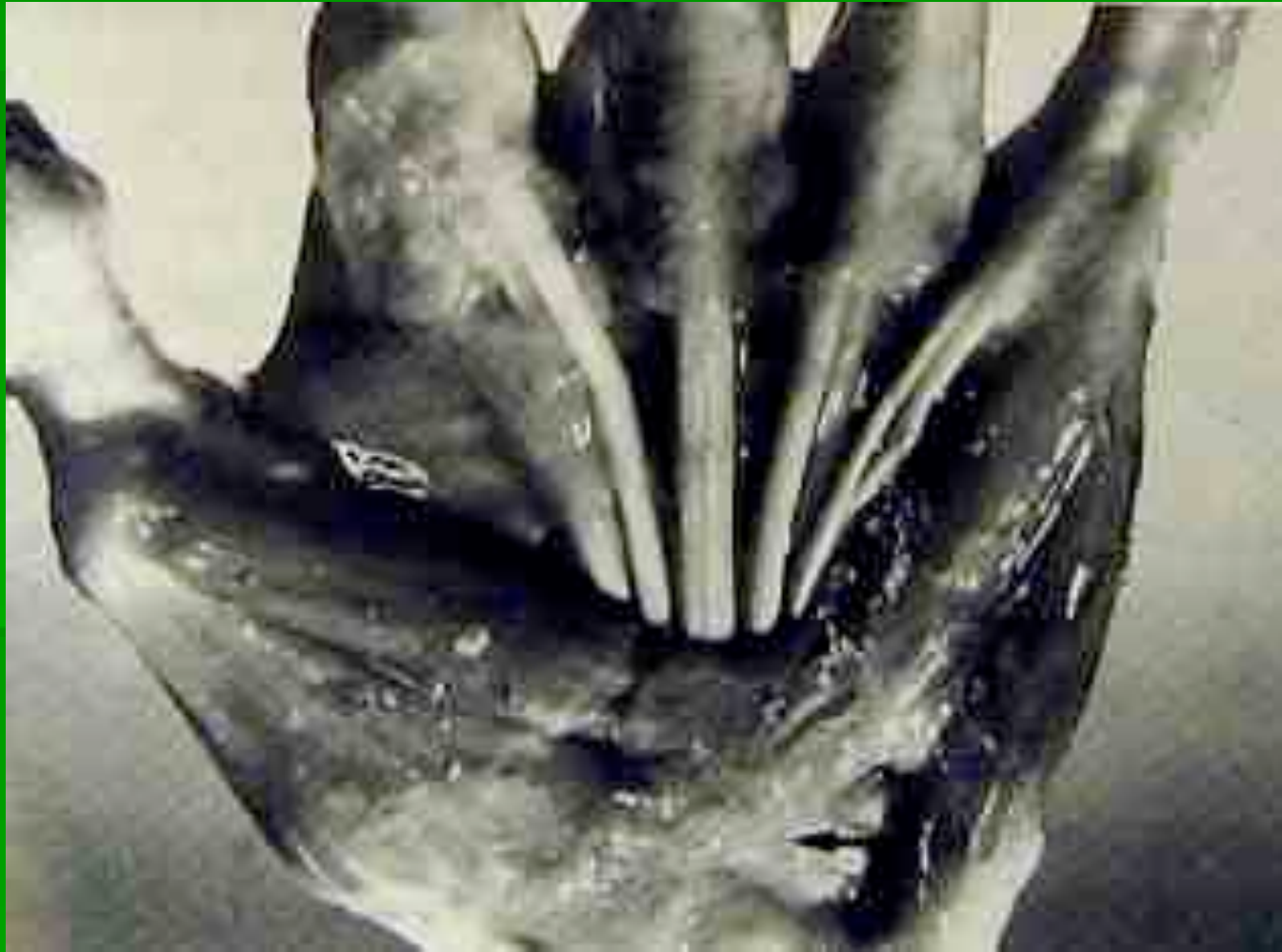ETUDE CLINIQUE

Dr B. CHABAUD Clinique Kennedy 26200 Montelimar

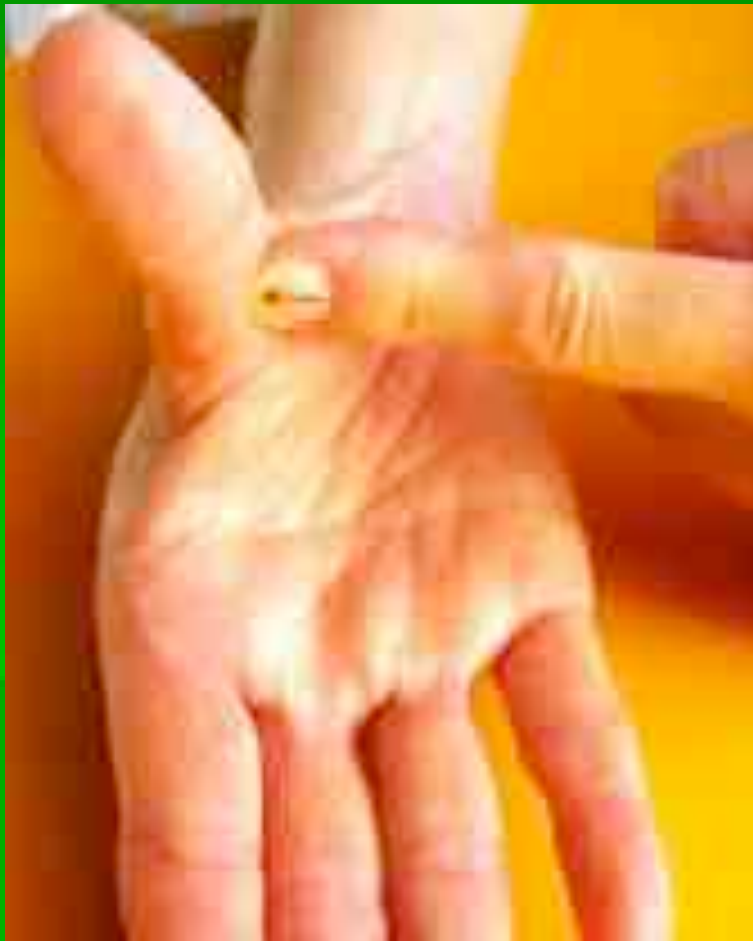Les paralysies du Pouce ...



Les muscles thénariens ...

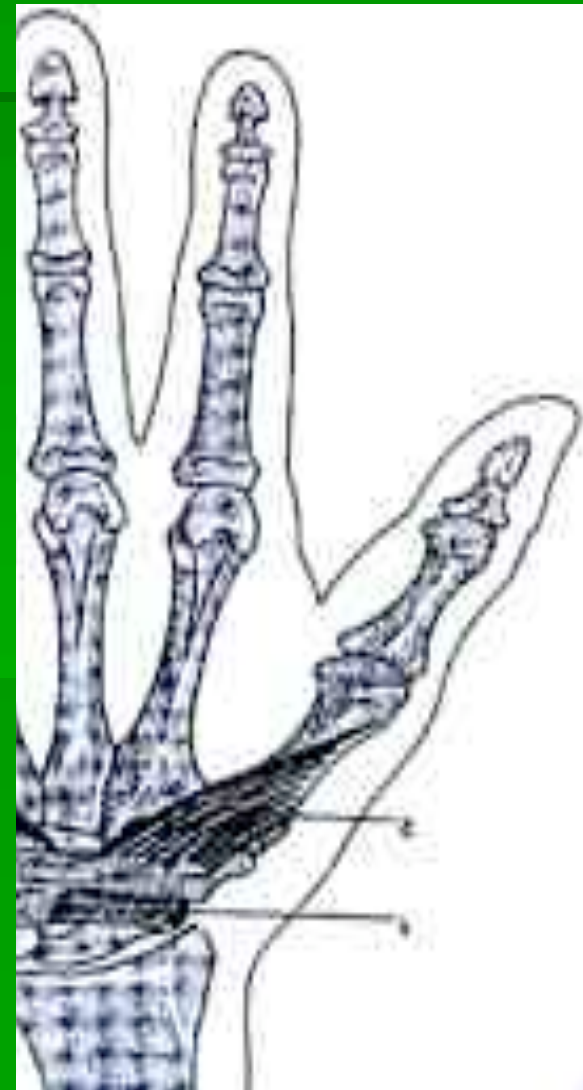
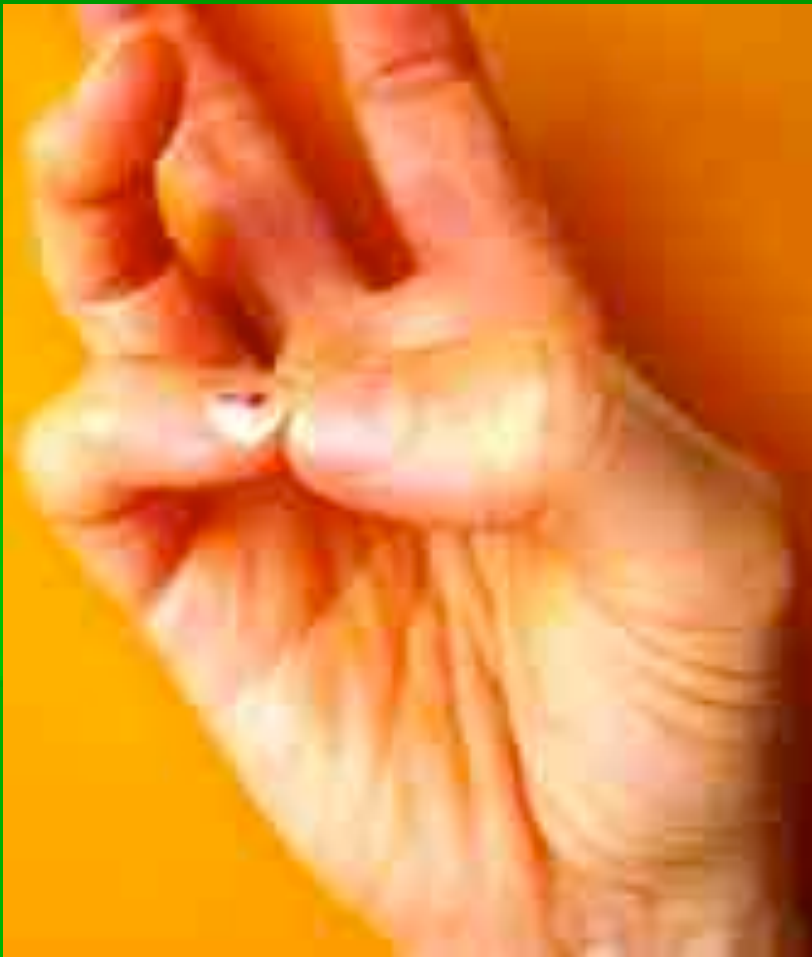
Abductor Pollicis Brevis ...



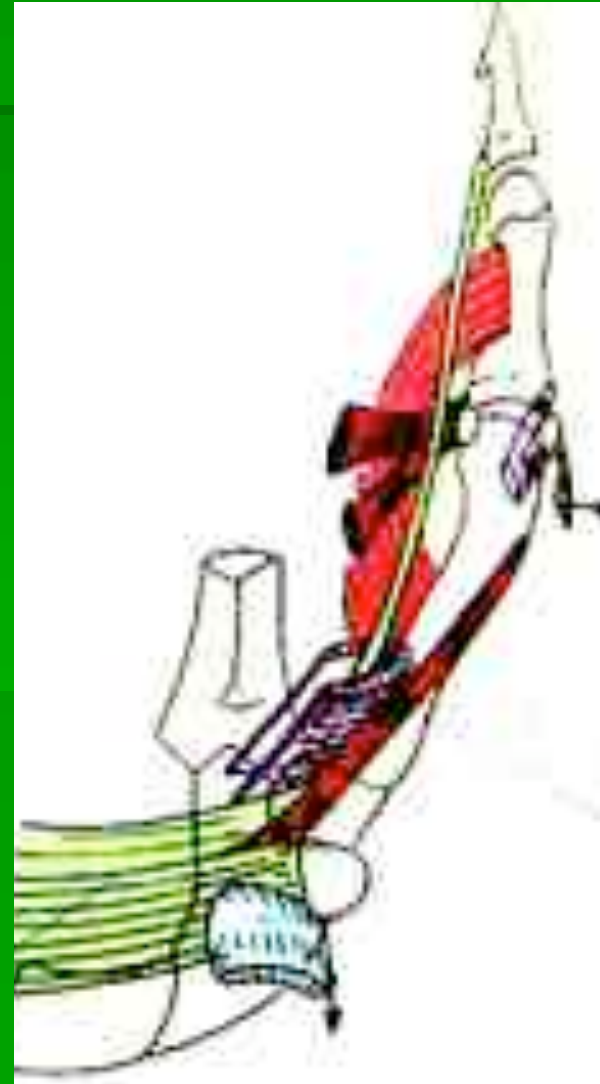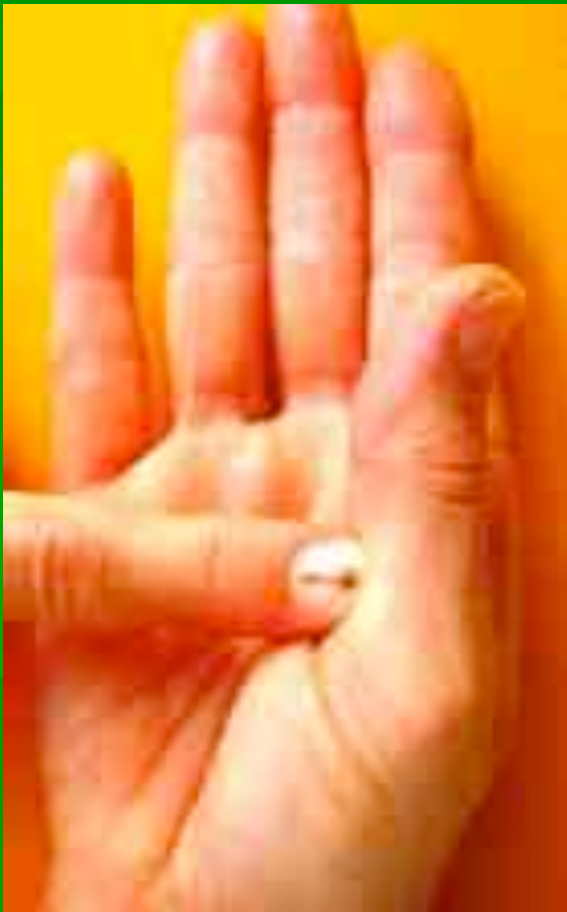- Antépulsion, Pronation, Flexion
- Nervus Medianus

Opponens Pollicis...



- Antépulsion, Pronation, Flexion
- Nervus Medianus

Flexor Pollicis Brevis ...

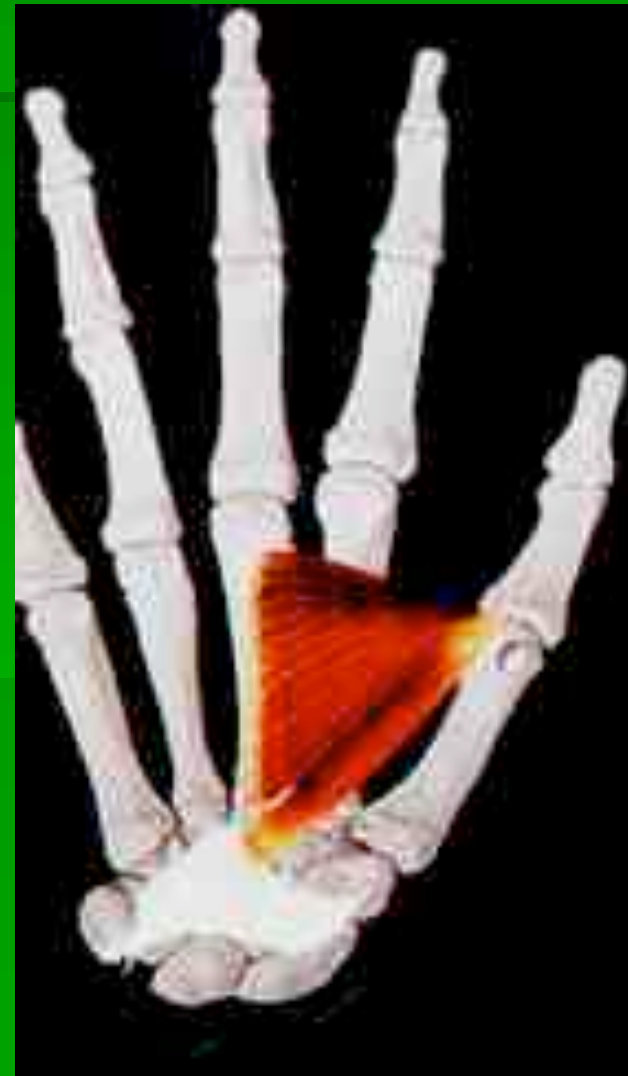

- Flexion, Pronation
- Nervus Medianus et Nervus Ulnaris

Adductor Pollicis ...

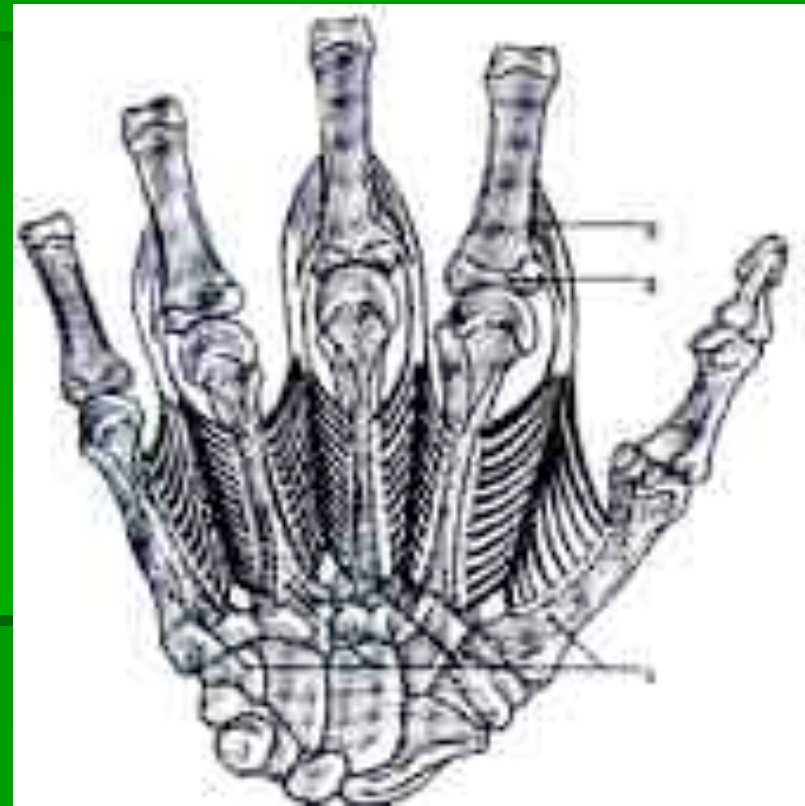
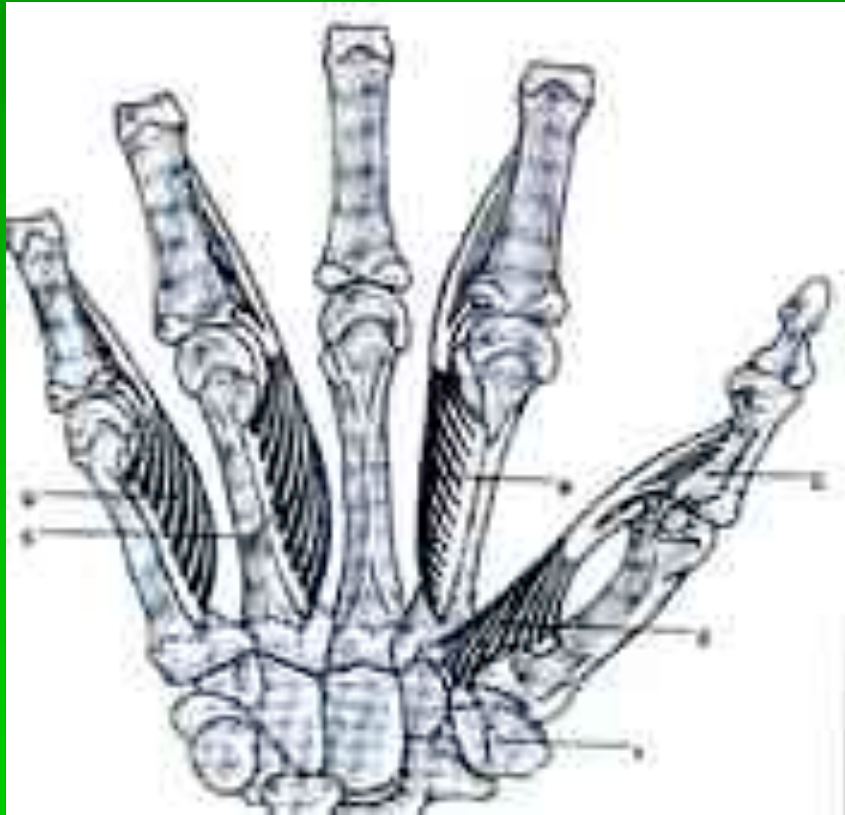


- Adduction, Supination, Flexion
- Nervus Ulnaris



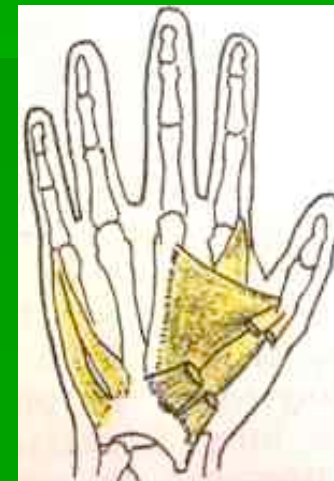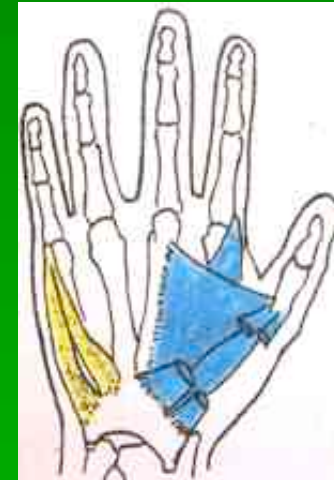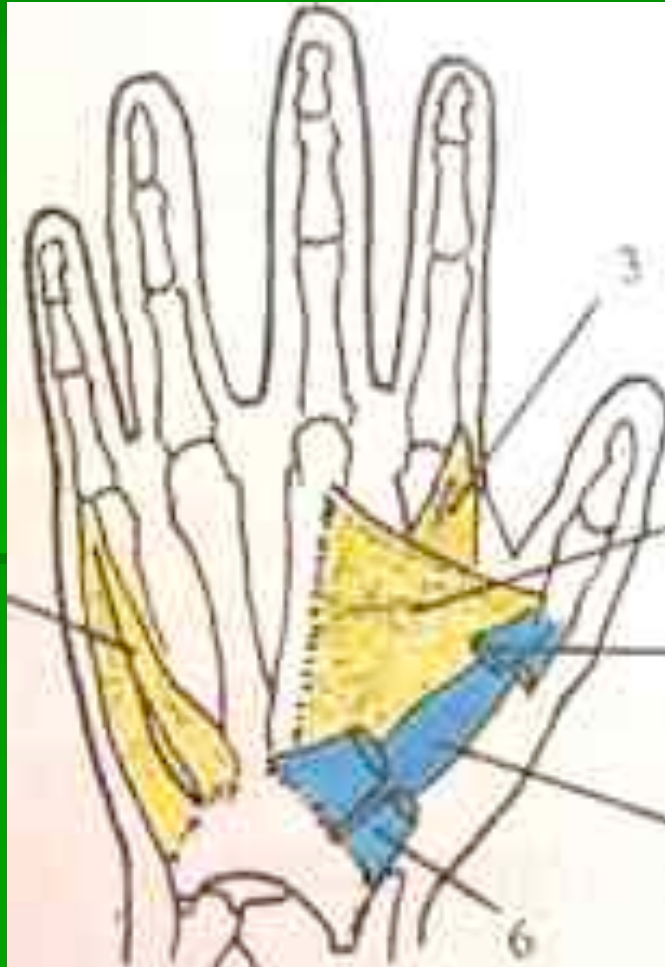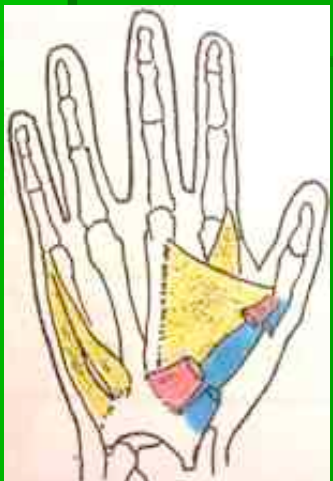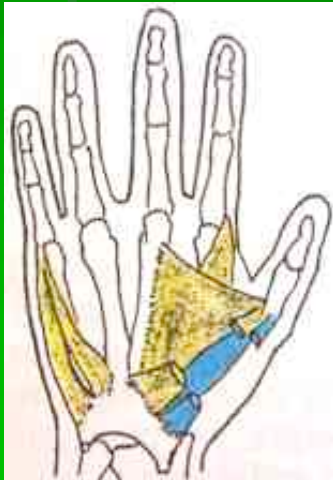Interosseus palmaris ...

Interosseus dorsalis ...

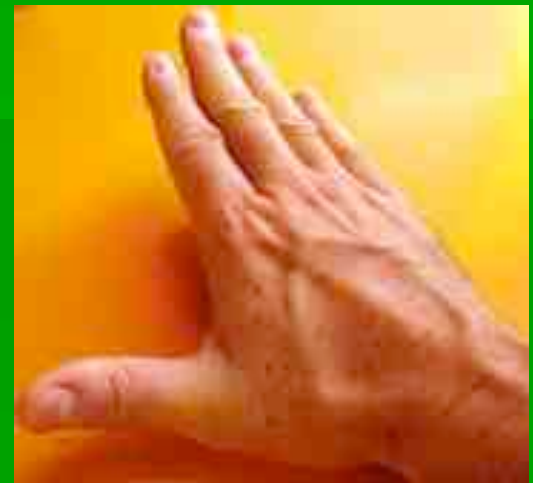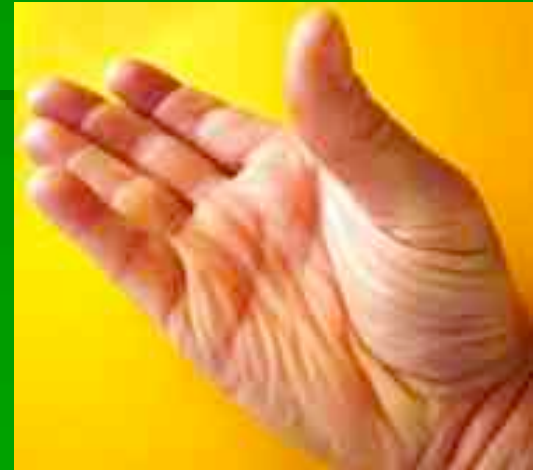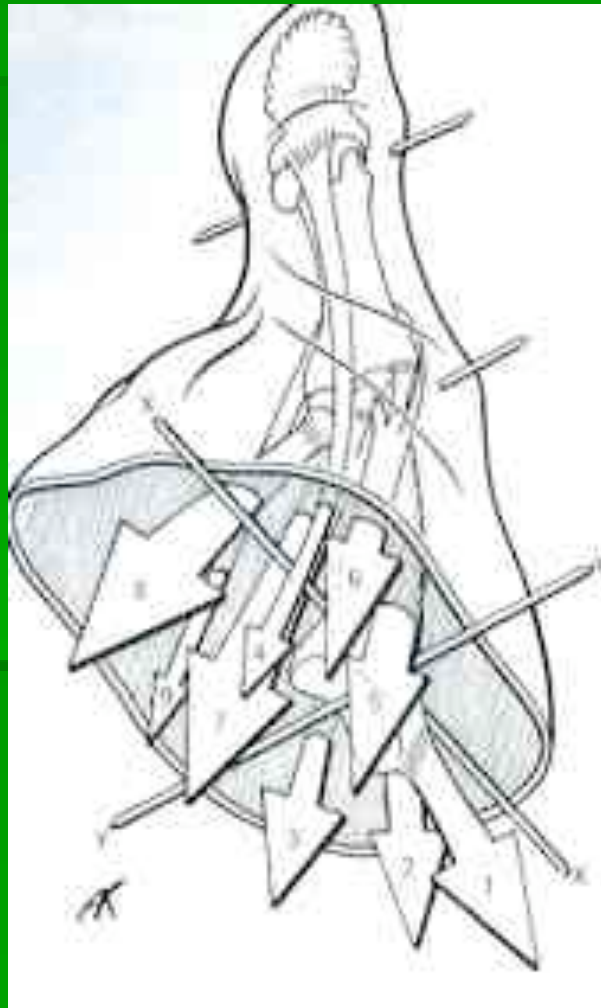


- Adduction, Supination, Flexion
- Nervus Ulnaris

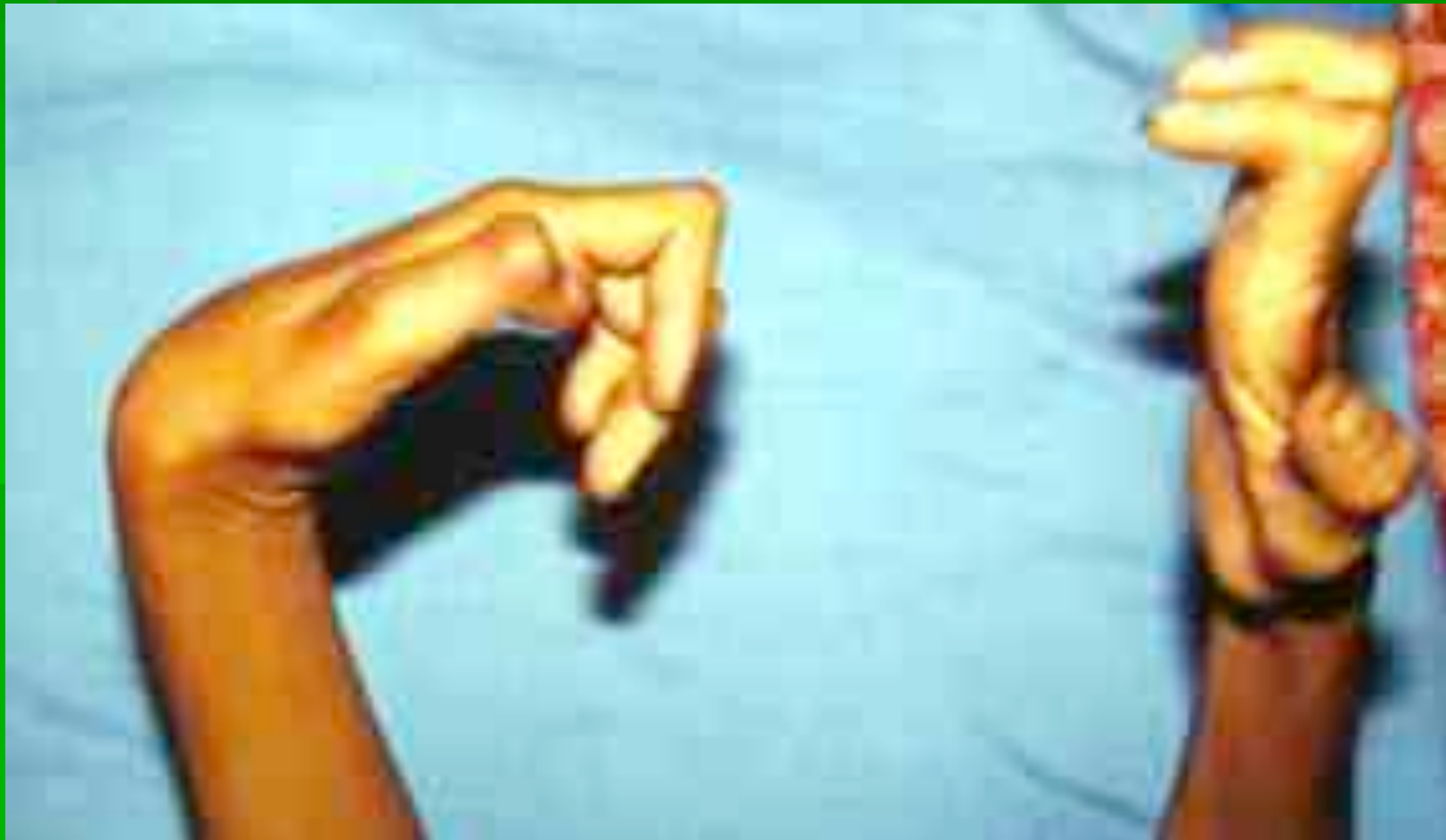Innervation du pouce (ROWNTREE 1949)




L'opposition du pouce...




Pouce lépreux ... Pouce paralytique !




Le pouce « médian » ...



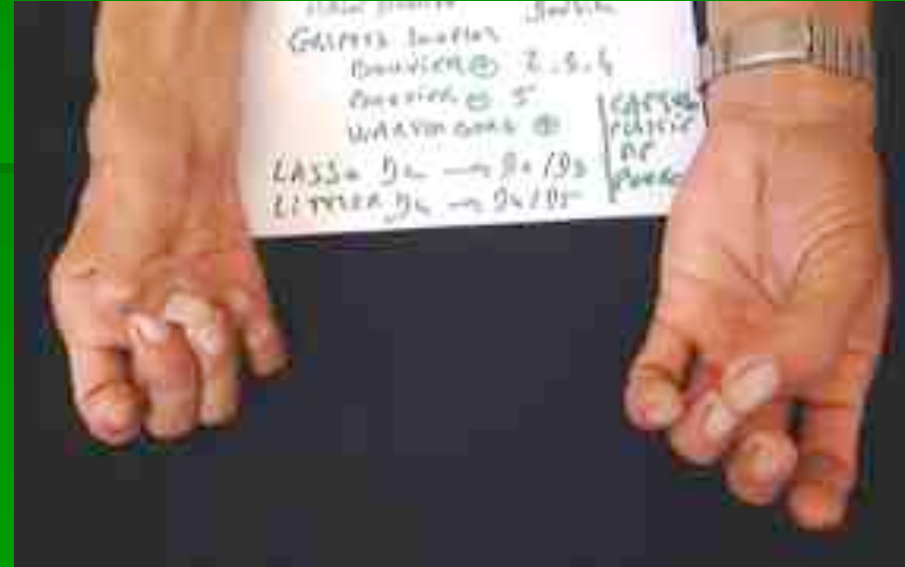
Le pouce « cubital » stable ...



Signe de FROMENT



Le pouce « cubital » instable ...



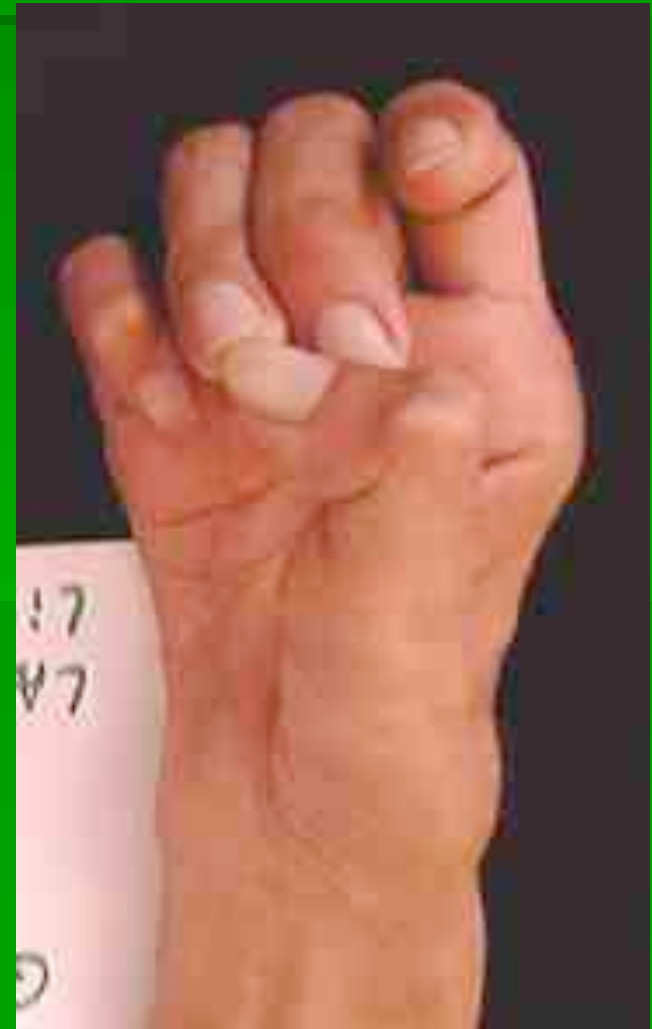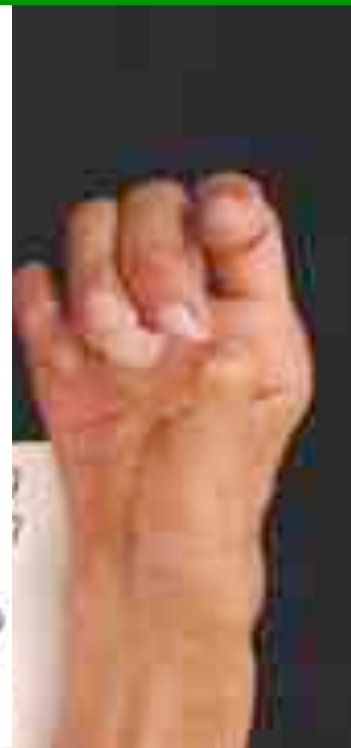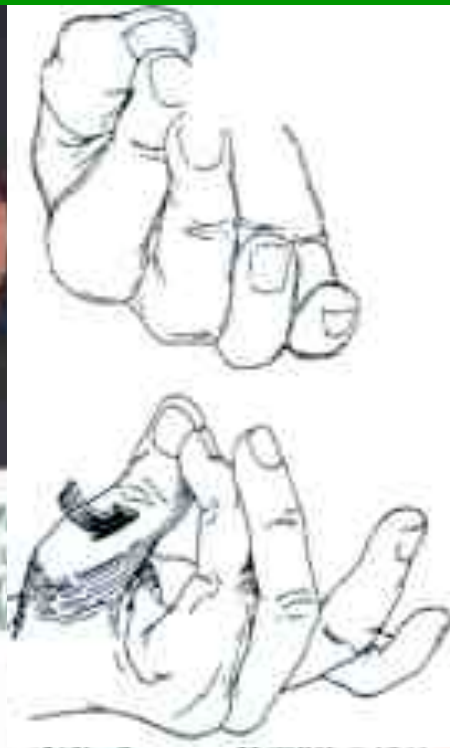Signe de JEANNE



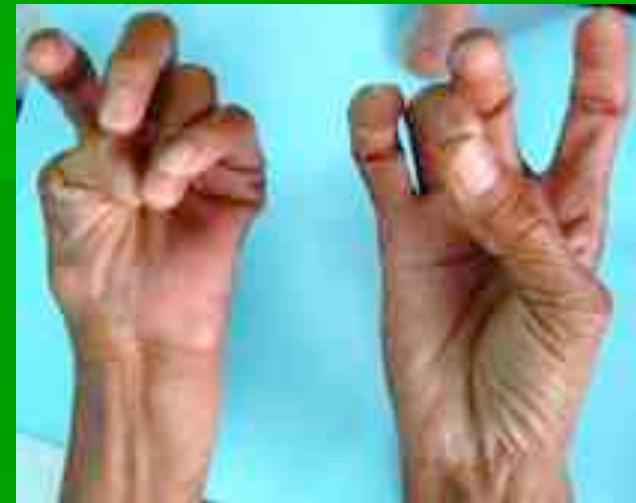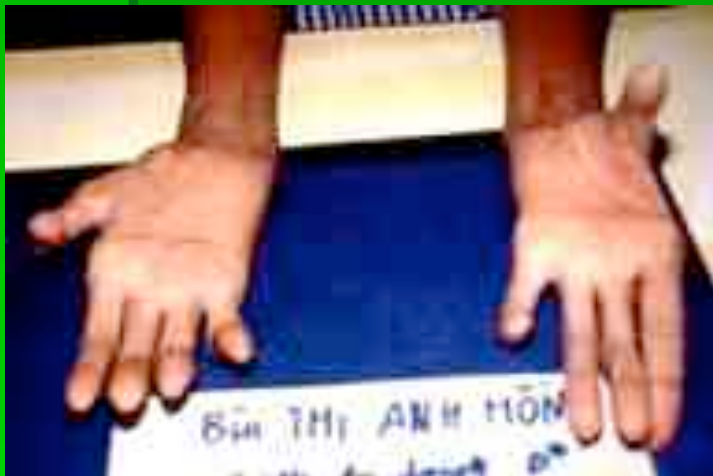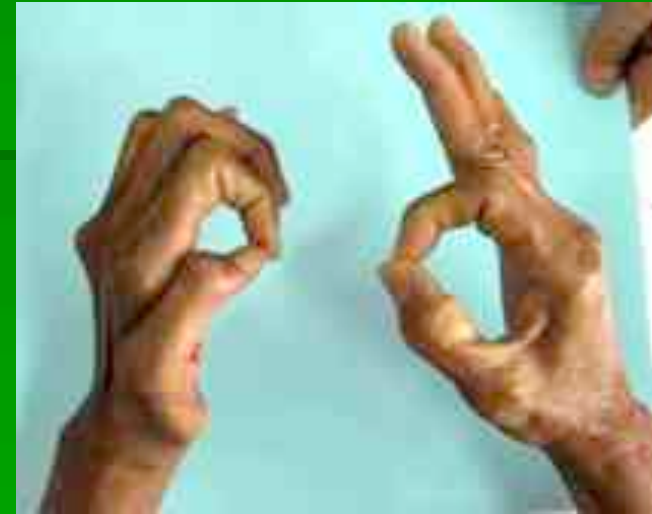Le pouce « cubital » instable ...

Flexor Pollicis Brevis (+) « face à face » des pulpes

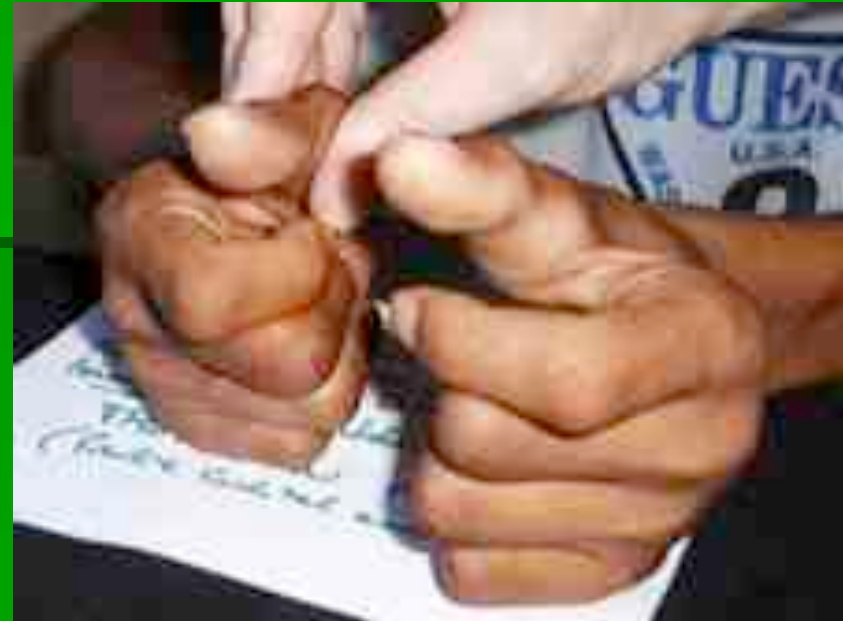Flexor Pollicis Brevis (-) « effet manivelle » (BRAND)



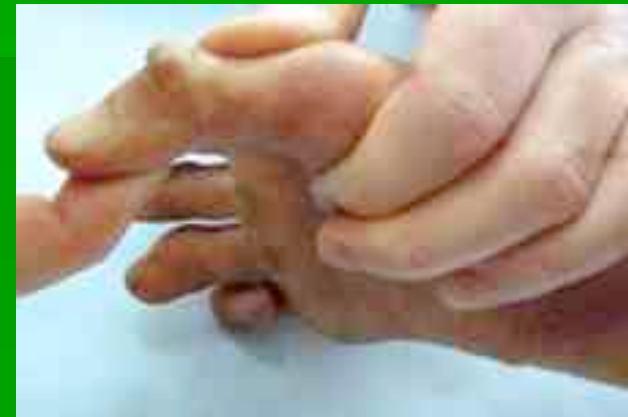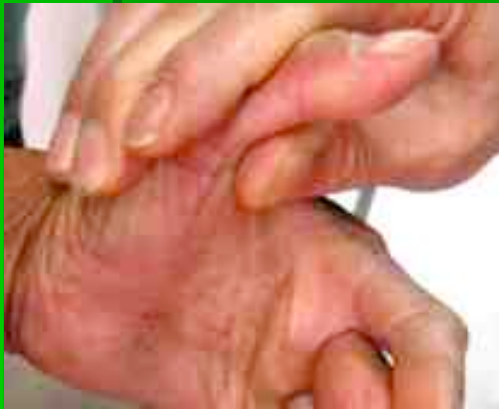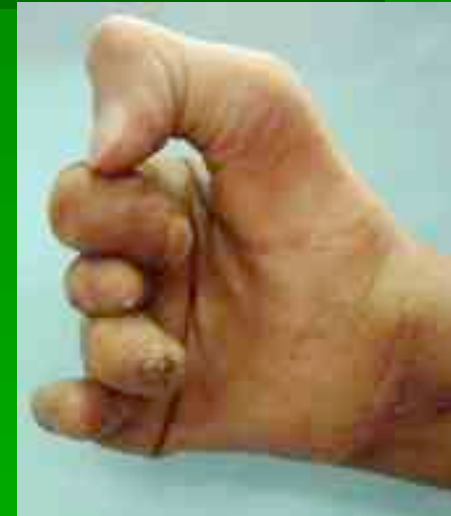Le pouce « médian et cubital »



Flexum interphalangien (Signe de FROMENT et test de BOUVIER)



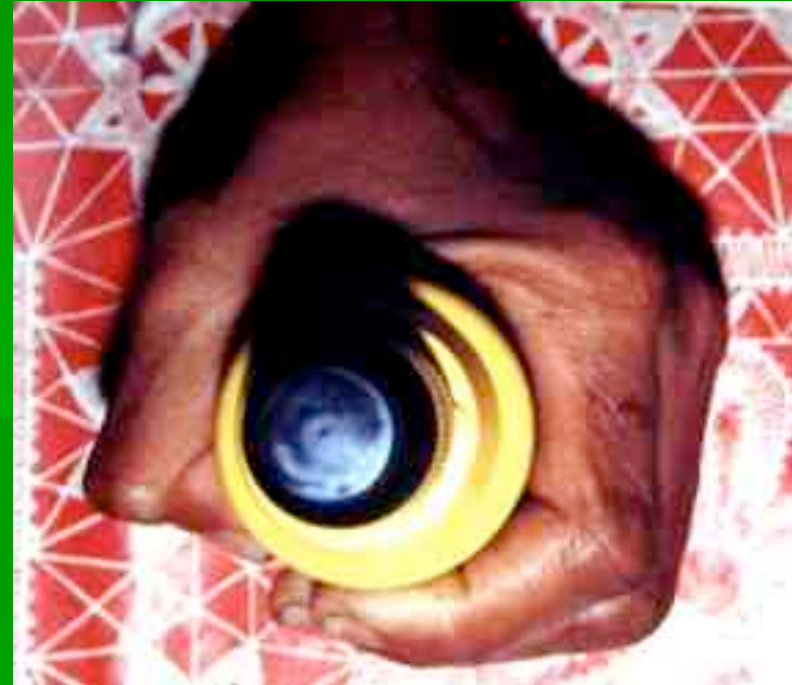Flexum interphalangien (test de **BOUVIER**)



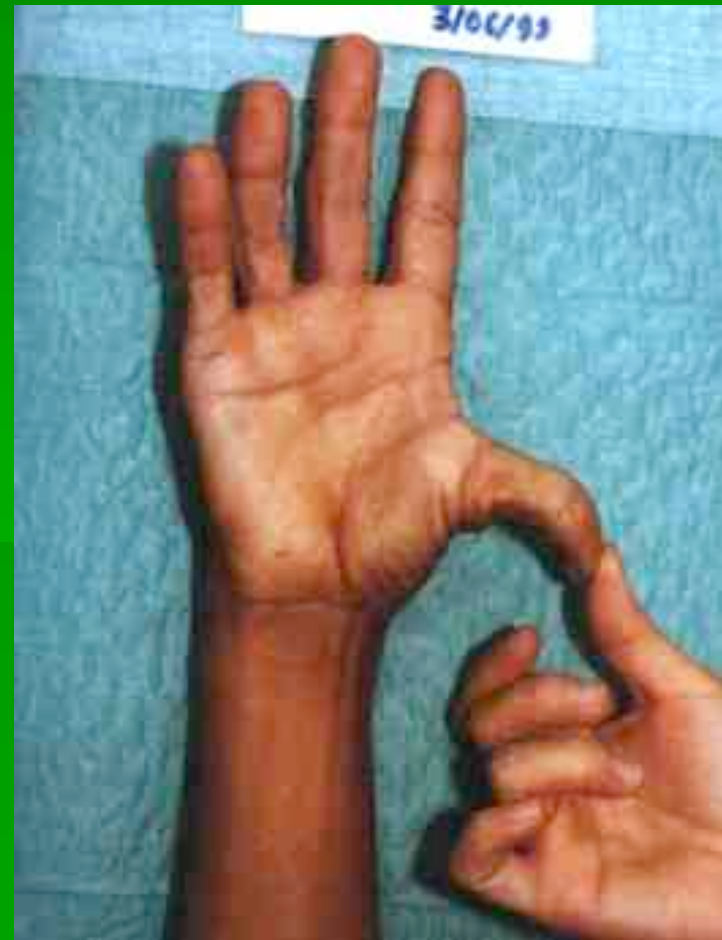BOUVIER +

BOUVIER -

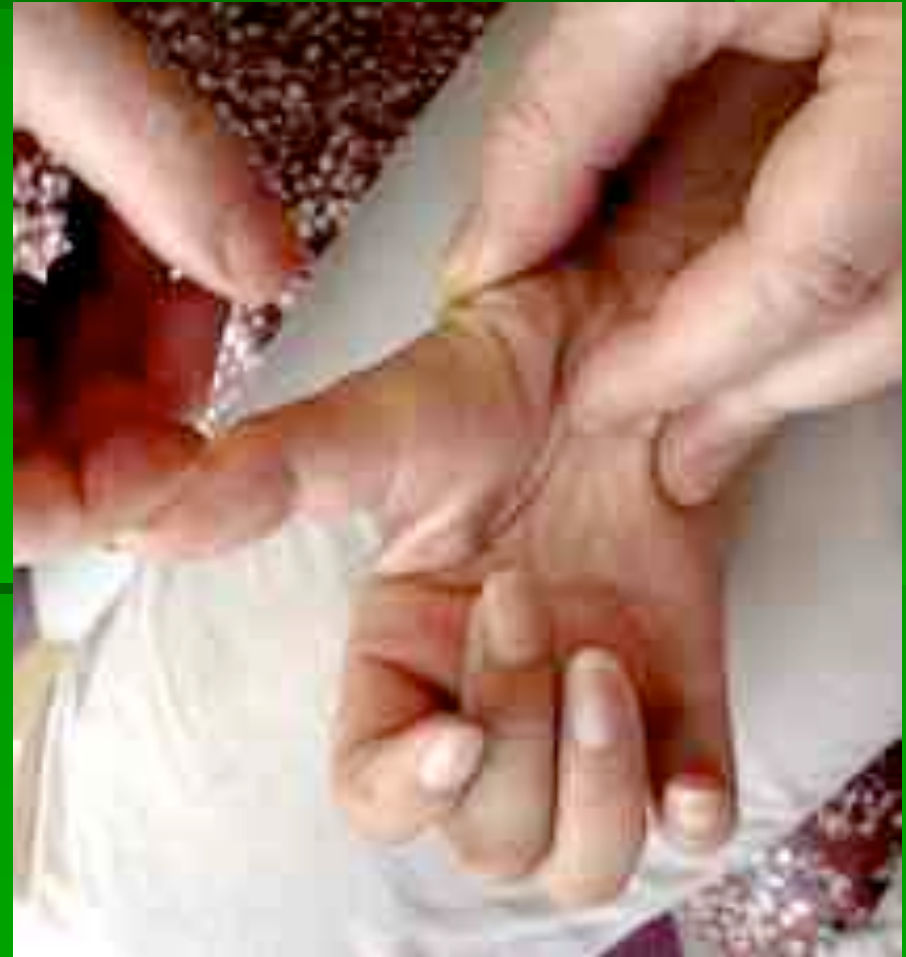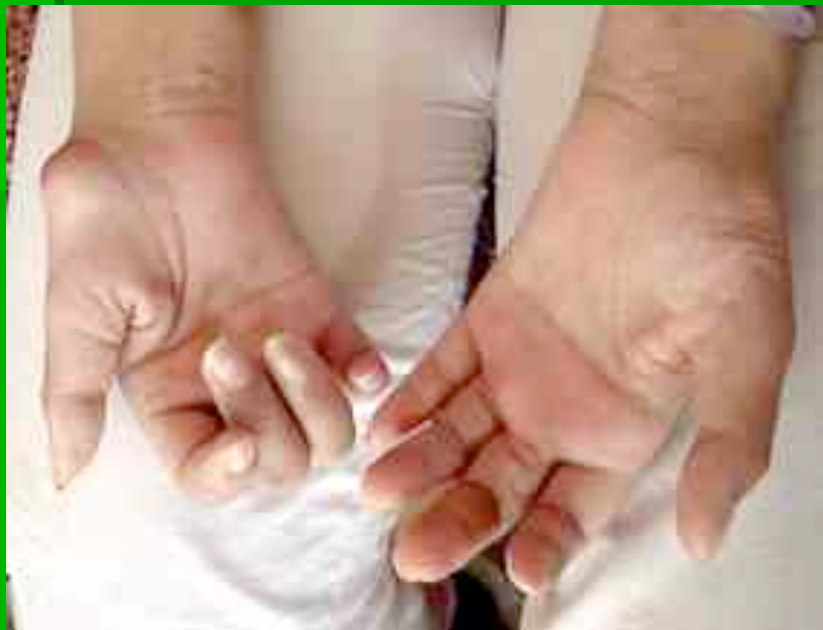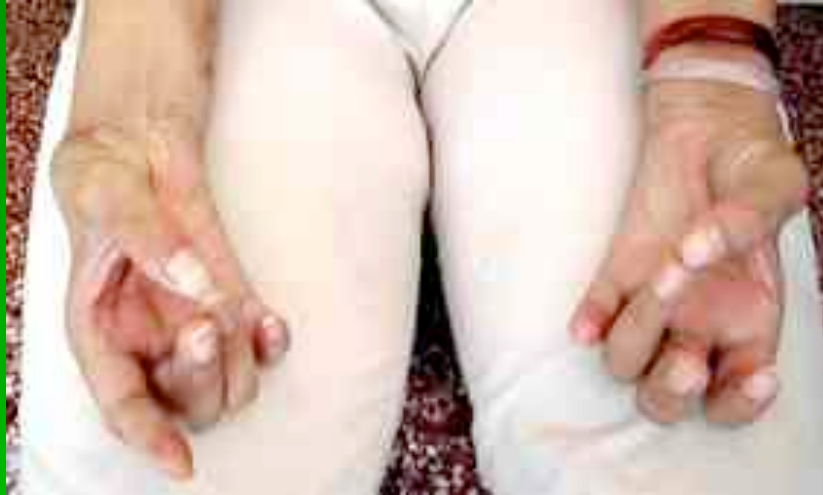Flexum interphalangi



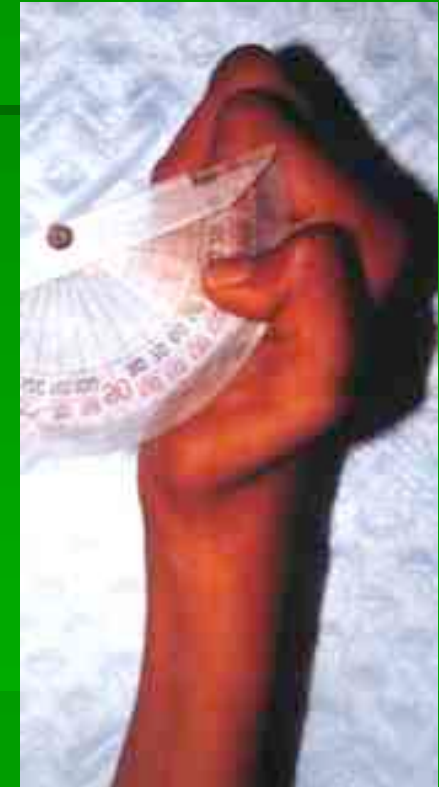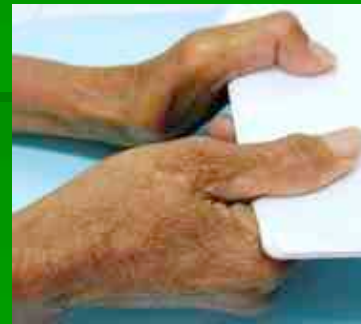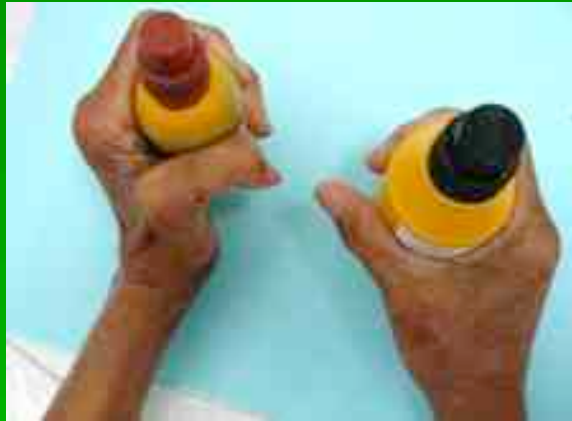Instabilité Métacarpo-phalangienne



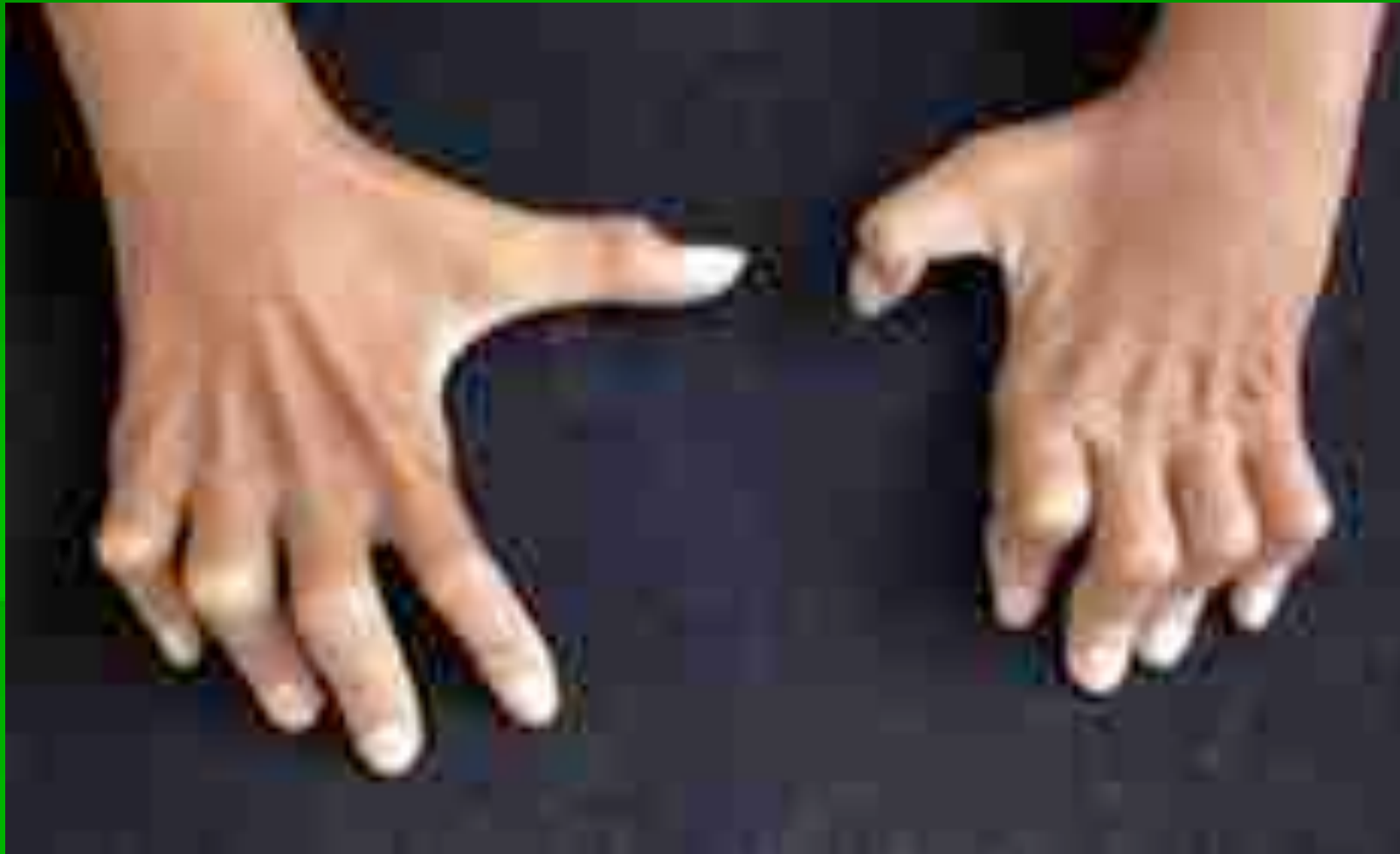Instabilité Trapézo-métacarpienne



La pince pollici-digitale est perdue !

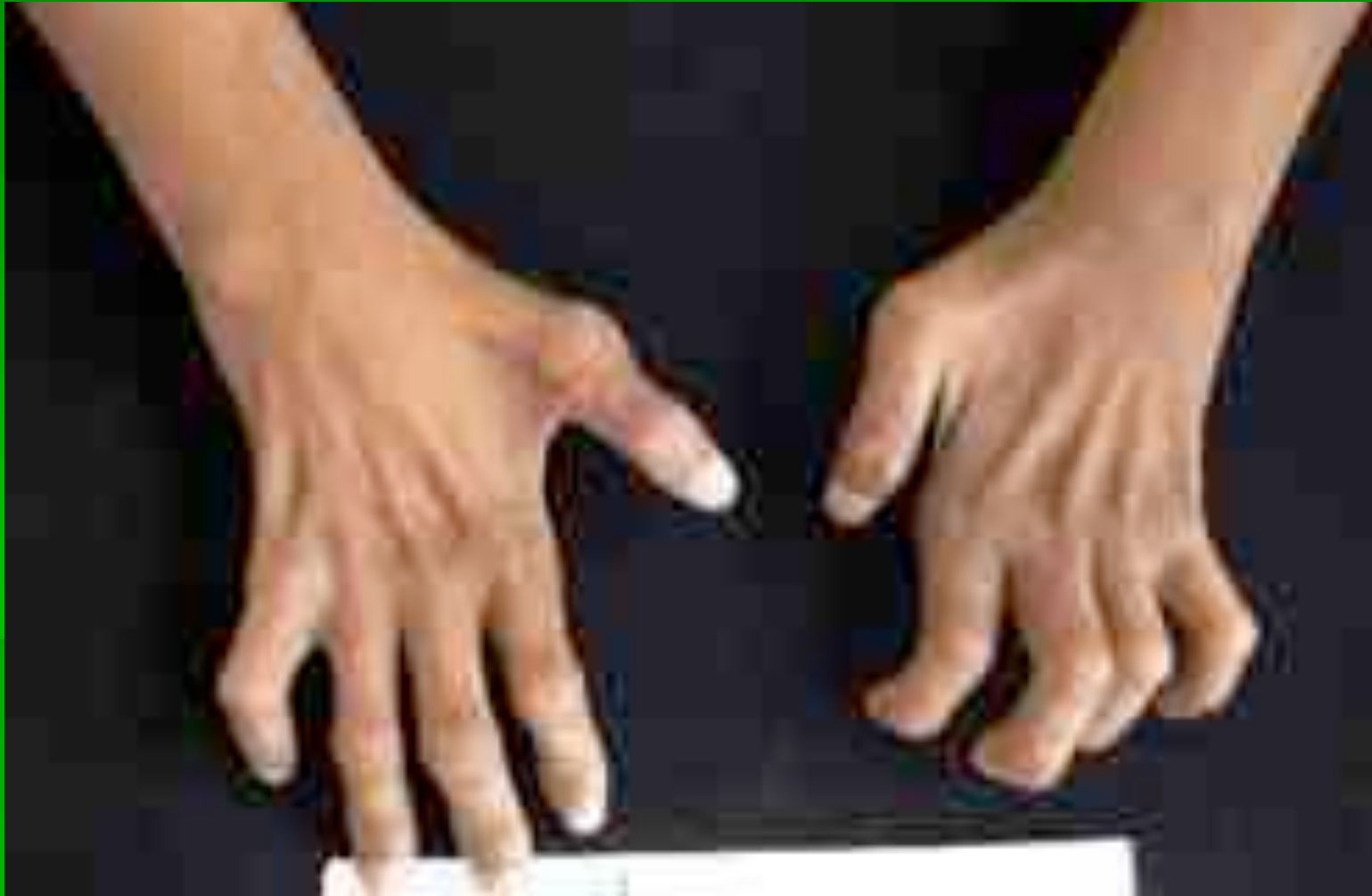

La Déformation du Pouce ...



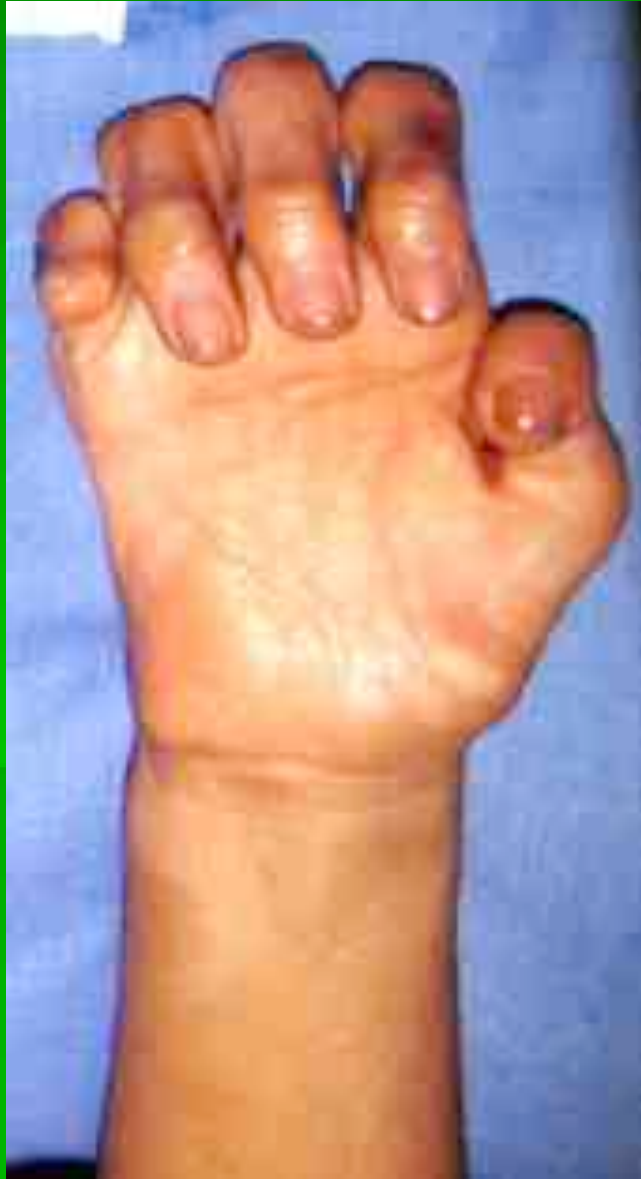- Flexum IP, Adduction, Fermeture commissure

La Déformation du Pouce ...



- Luxation LEP, Supination, Pouce en griffe

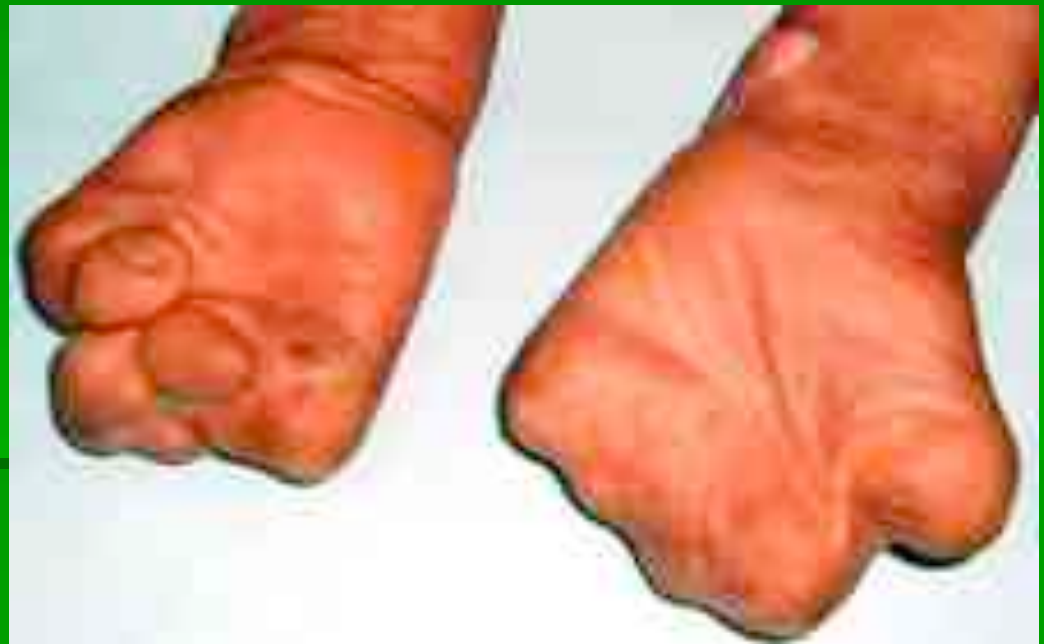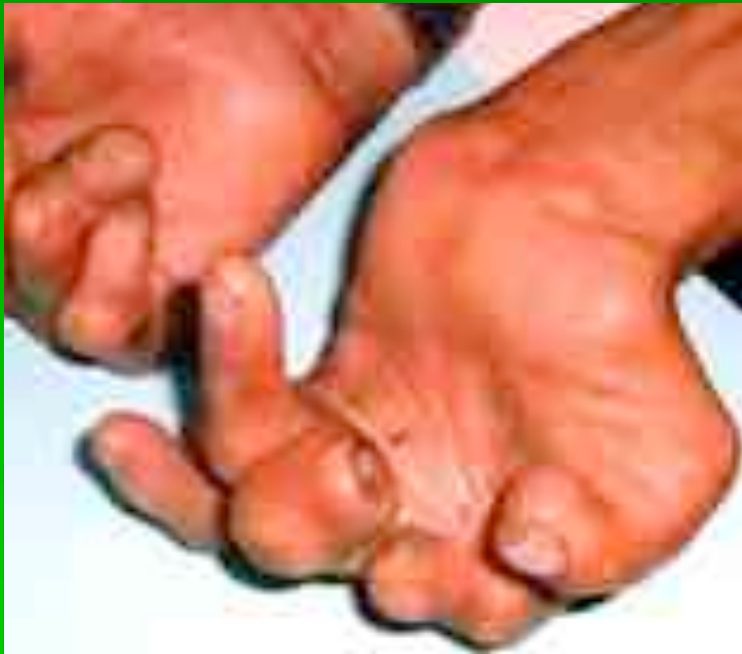Le Pouce déformé...



- **Adduction**
- **Supination**
- **Rétroposition**

Le Pouce mutilé...

La Main sans doigt...



**Merci de
votre
attention !**

