Les plaies de la main
Notions utiles pour les urgentistes (et les autres)

Christian Dumontier, Sylvie Carmès
Institut de la Main & hôpital saint Antoine, Paris
SOS Mains Caraïbes, Martinique

Merci à l'équipe de la Francilienne pour son aide

Généralités

Données épidémiologiques

- 1,400,000 cas par an en France dont 620,000 avec risques de séquelles +++
- 10 à 33% des passages dans les services d'urgence (Clark 1985; Kenesi 2004) avec augmentation de 22% du nombre de passages en 20 ans
- 25% des AT avec arrêt de travail
- 0,6 à 6% sont des lésions graves des nerfs/tendons

Coût +++

- 80% à 96% du coût est lié à l'indemnisation (Arrêt de travail, séquelles, ...); 12% au traitement et 7% à l'hospitalisation (Raimbeau 2003, Rosberg 2005, Trybus 2006)
- En cas de prise en charge initiale insuffisante, ↗ 3x la durée d'arrêt de travail, ↗ 2,7x la durée d'inaptitude (Witteman 1994)
- 1% du PIB ! (Lindqvist 1996)

Communiqué de l'Académie nationale de médecine 2006

- Le résultat définitif est fonction …de la qualité du traitement primaire.
- Les lésions douteuses doivent être considérées comme graves et doivent être explorées chirurgicalement.
- Importance du ramassage et du triage précoces
- Enseignement à tous les personnels impliqués dans l'urgence
- Large diffusion du numéro de téléphone SOS mains : 0825 00 22 21.

Les plaies: mécanismes et conséquences, classification

Pourquoi la plupart des plaies de la main doivent-elles être explorées au bloc ?

- Parce que, juste sous la peau, circulent des structures “nobles” qui peuvent être lésées
  - 48% des plaies passant le derme présentent une lésion d’une structure noble
  - Ce n’est pas l’étendue mais la profondeur qui fait la gravité

CES 2 PATIENTS PRÉSENTENT UNE SECTION COMPLÈTE DE 2 FLÉCHISSEURS APRÈS UNE PLAIE PUNCTIFORME

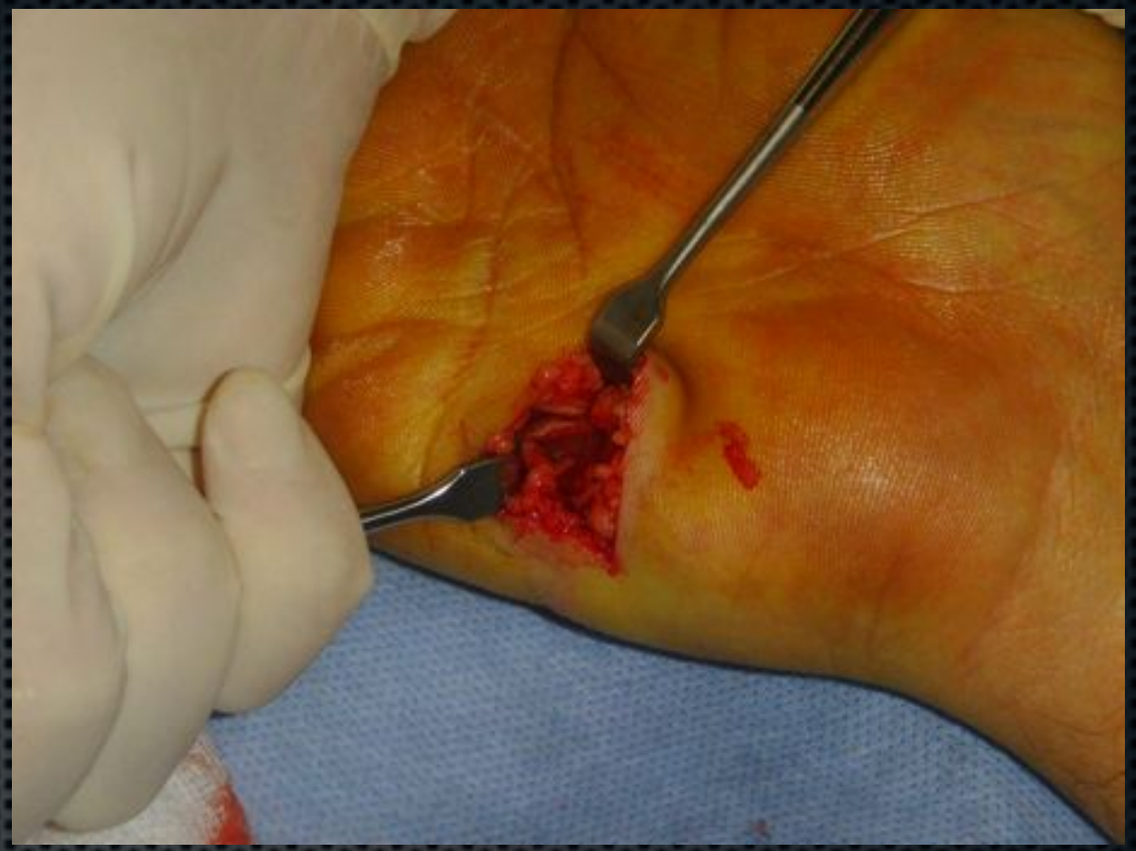

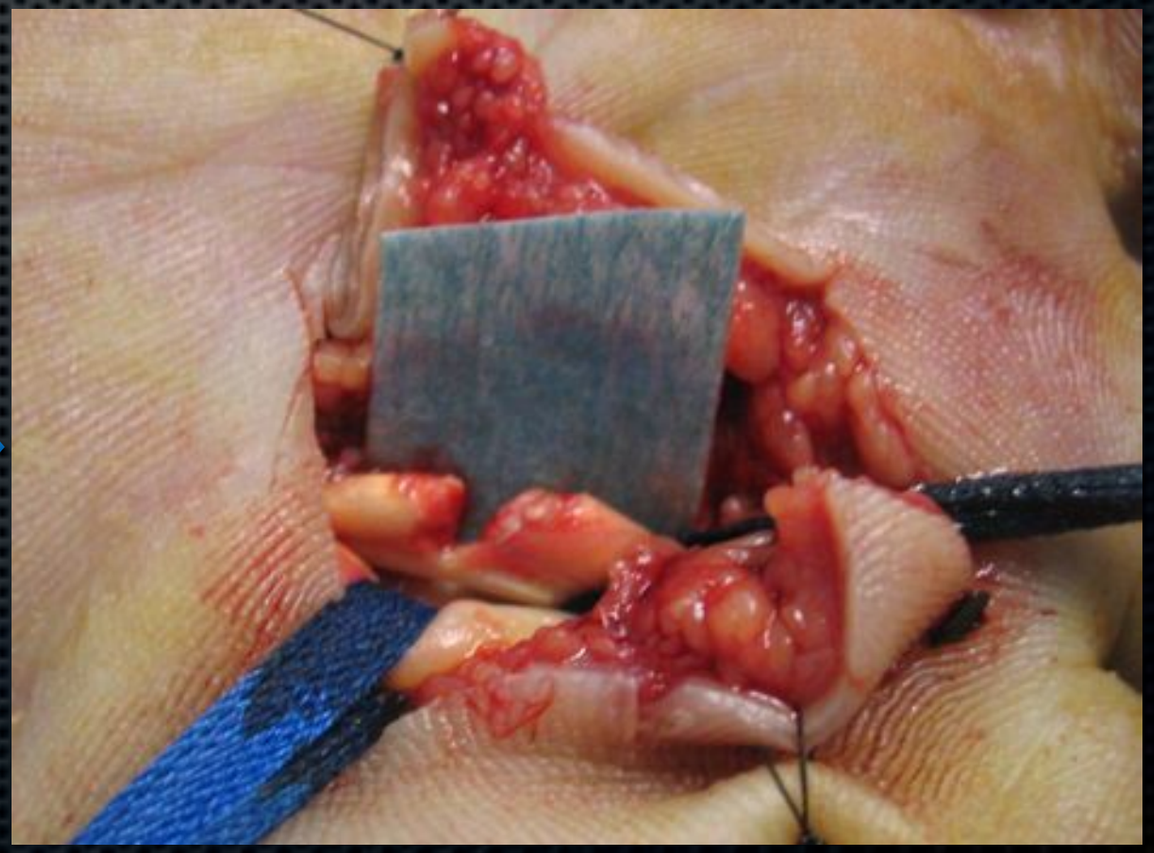

Pourquoi ?

- Parce que l'examen clinique ne permet pas toujours de faire un diagnostic correct
- Plaies graves à examen normal (ouverture articulaire, plaie de la gaine, plaies tendineuses ou nerveuses partielles)
- Le diagnostic pré-op est fait dans ≈75% cas

Hand lacerations

an audit of clinical examination (*Patel 1998)*

- 147 plaies explorées au bloc sur 6 mois
- 121 sections tendineuses complètes,
  72 lésions nerveuses

- Le diagnostic était fait en préopératoire
  - Par les «urgences» dans 64% des cas
  - Par le chirurgien de la main dans 94% des cas

The diagnostic accuracy of clinical examination in hand lacerations

Nassab 2007

101 patients,
seulement 70% de diagnostics pré-opératoires

	Urgentistes	Chirurgiens de la main
Fléchisseurs	68%	68%
Extenseurs	65%	75%
Nerfs	54%	78%

Doit-on conclure que toutes les plaies de la main doivent être vues par un chirurgien de la main ?

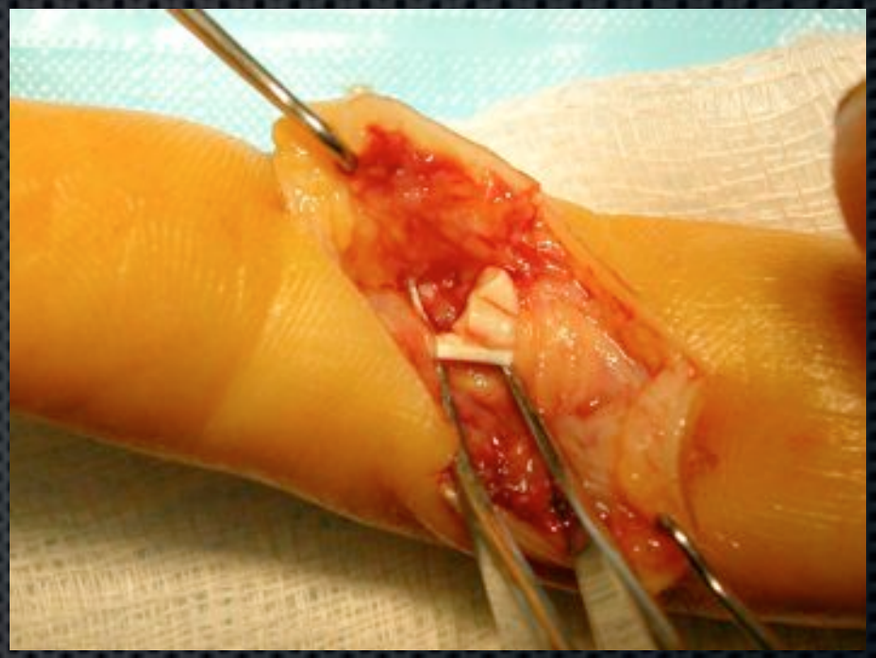

- Non, impensable et infaisable
- Ce n’est pas le statut qui compte mais la formation à l’examen clinique et les connaissances
- Il n’y a pas de «petites plaies». Au moindre doute, une plaie doit être explorée (trajet oblique, examen difficile, plaie partielle,....)

Connaître l'agent vulnérant +++

- Plaies franches: verre, lame, arête métallique
- Plaies déchiquetées: toupie, scie circulaire, tondeuse, explosifs…
- Plaies avec écrasement: presse, rouleaux, tapis roulant, essoreuse…
- Association à un autre traumatisme physique: brûlure associée par presse chauffante

Tranchant = superficiel (tangentiel, le plus souvent)

Verre= va jusqu'à l'os +++

Scies: plaies déchiquetées

Contusion: impressionant, parfois rien

Ecrasement: contusion et dévascularisation

Toupies: plaies déchiquetées ET profondes, articulaires, dévascularisantes

Classification des plaies

Plaie nette	Par incision	
	Par tranchage	Avec lambeau
		Avec perte de substance
	Contusion	
	Torsion-arrachement	Lame avec dents
		Ecrasement
		Avulsion
		Torsion
		Traction
Plaie complexe	Plusieurs niveaux - Vitalité indéterminée- Zones dévascularisées	
	Mécanismes particuliers	Injection
		Infection
	Brûlure	Thermique
		Chimique
		Mécanique/abrasion

Rappel anatomique et examen clinique

The Journal of Hand Surgery (European Volume, 2009) 34E: 5: 682–684

THE IMPORTANCE OF HAND ANATOMY IN THE ACCIDENT AND EMERGENCY DEPARTMENT: ASSESSMENT OF HAND ANATOMY KNOWLEDGE IN DOCTORS IN TRAINING

J. K. DICKSON, G. MORRIS and M. HERON

From the Department of Accident and Emergency, The Royal London Hospital, London, UK

Good anatomical knowledge is essential for the early recognition of severe or significant hand injuries in the Accident and Emergency (A&E) department, in particular nerve, vascular or tendon injuries. In 1992, Murphy and Olney assessed hand anatomy knowledge in junior doctors. We have repeated this study 16 years on. The 2008 cohort performed worse in response to every question asked and in some areas significantly so. We discuss the results in relation to the recognition of serious injuries and also with regards to anatomy teaching in medical schools and at postgraduate level.

Keywords: hand, anatomy, injuries, accident, emergency

Table 1—Results of hand anatomy questionnaire

	% Correct 1992	*% Correct 2008*	*Difference in %'s*	*Chi-squared test (Yates-corrected) P-values*
Bones				
• Name the bones in the finger	72	65	7	0.734
Tendons				
• What is the function of flexor digitorum profundus?	78	65	13	0.425
• What does flexor digitorum superficialis insert into?	20	19	1	>0.999
• What tendon lies over the median nerve?	38	8	30	0.012
• What can be damaged by a penetrating wound to the dorsum of the MCP joint?	78	50	28	0.041
• What is a mallet finger?	85	35	50	<0.0001
Nerves				
• Shade the area of the hand supplied by the ulnar nerve.	83	81	2	>0.999
• How would you test the motor function of the ulnar nerve?	83	35	48	0.0002
• Indicate the site of the median nerve at the wrist.	83	81	2	>0.999
• How would you assess a patient's ability to oppose the thumb?	90	46	44	0.0003
• Draw the course of the ulnar digital nerve in the index finger.	35	31	4	0.929

- Mauvaise connaissance sur les tendons (35% savent ce qu'est un doigt en maillet, 8% le repère anatomique du palmaris longus, 65% la fonction du FDP, ...)
- Sur les nerfs (35% connaissent la fonction motrice du nerf ulnaire,..)

Face palmaire des doigts

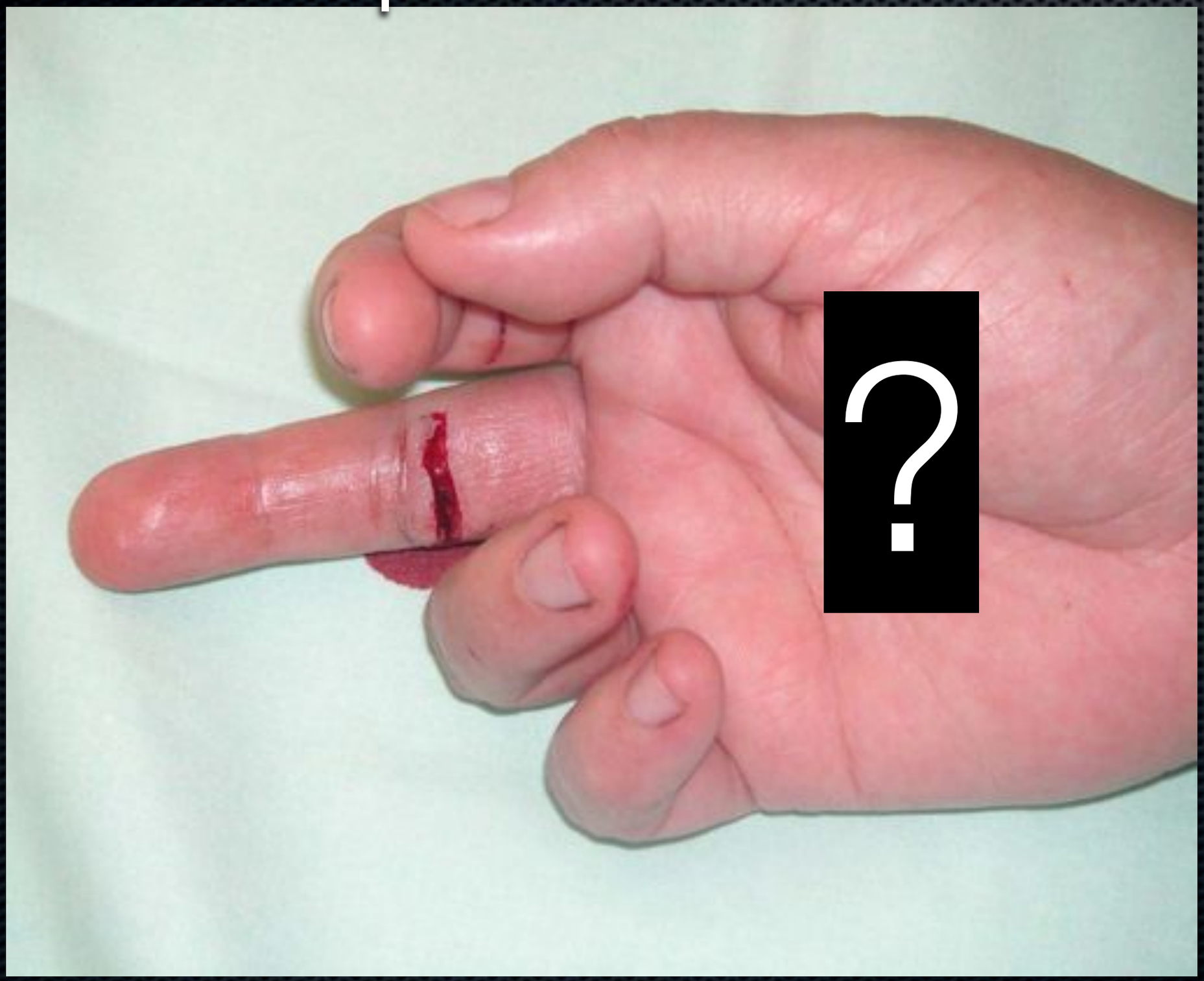

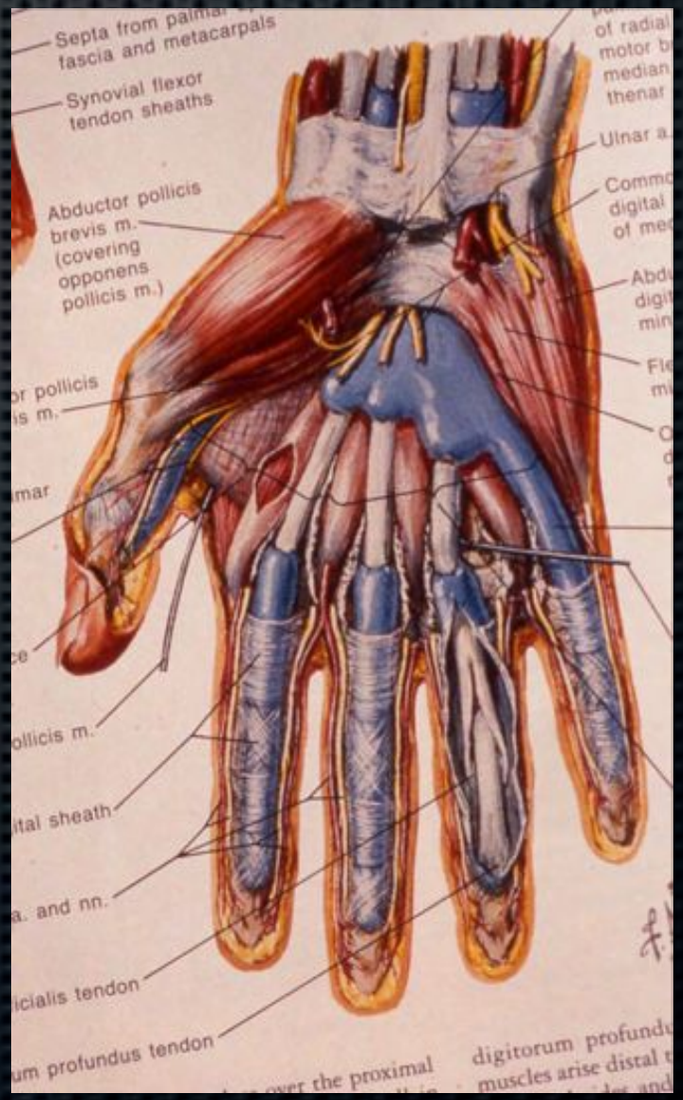

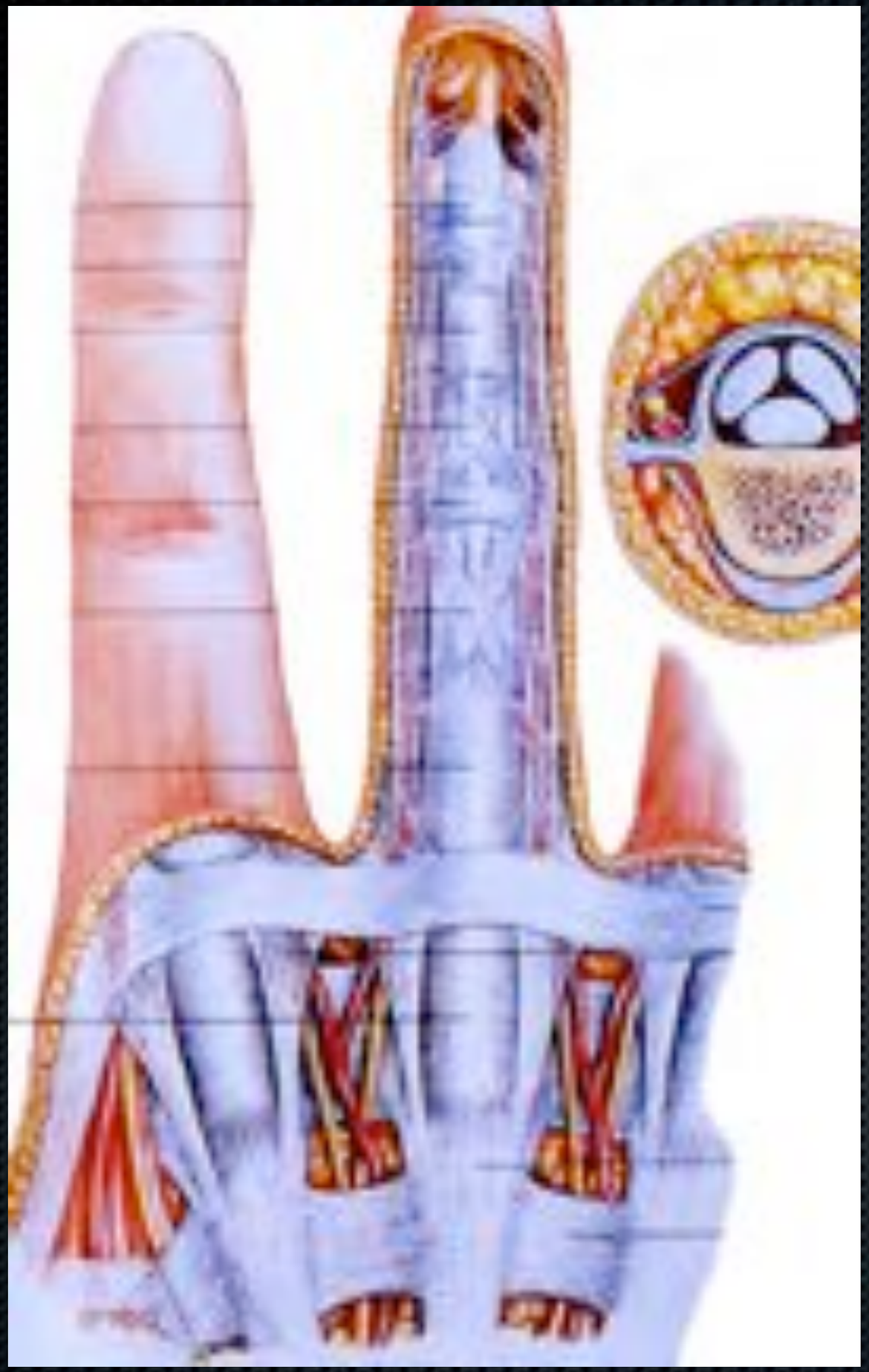

- Deux tendons dans une gaine
- 2 pédicules vasculonerveux

Le fléchisseur profond

- S’insère sur la dernière phalange (P3)
- Responsable de la flexion P3/P2 puis de l’enroulement du doigt

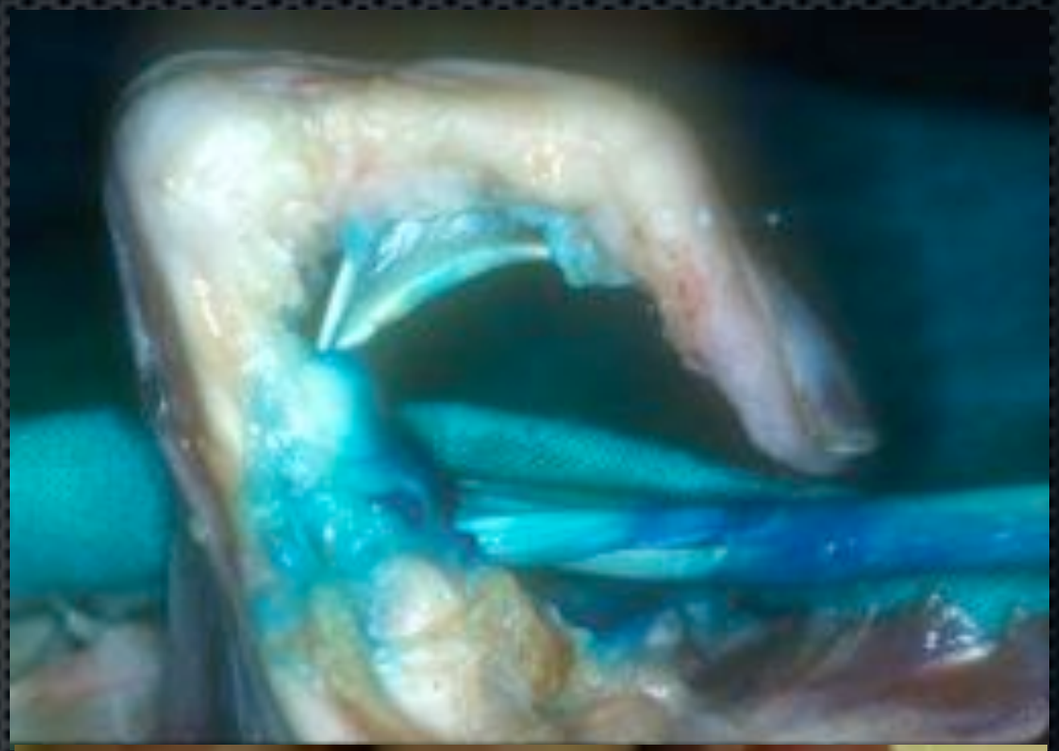

Le fléchisseur superficiel

- S'insère sur P2
- Responsable flexion P2/P1 puis de l'enroulement du doigt
- De superficiel à la main, il devient profond au doigt

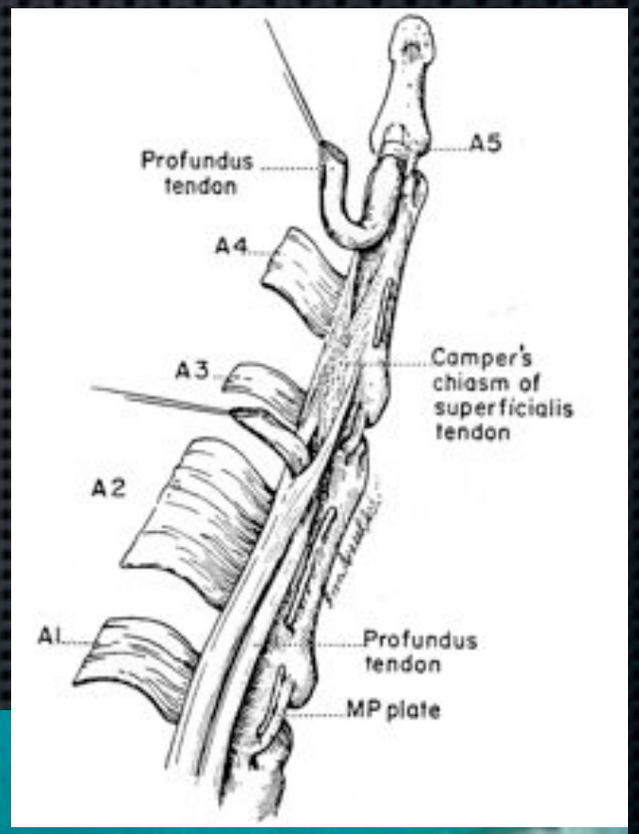

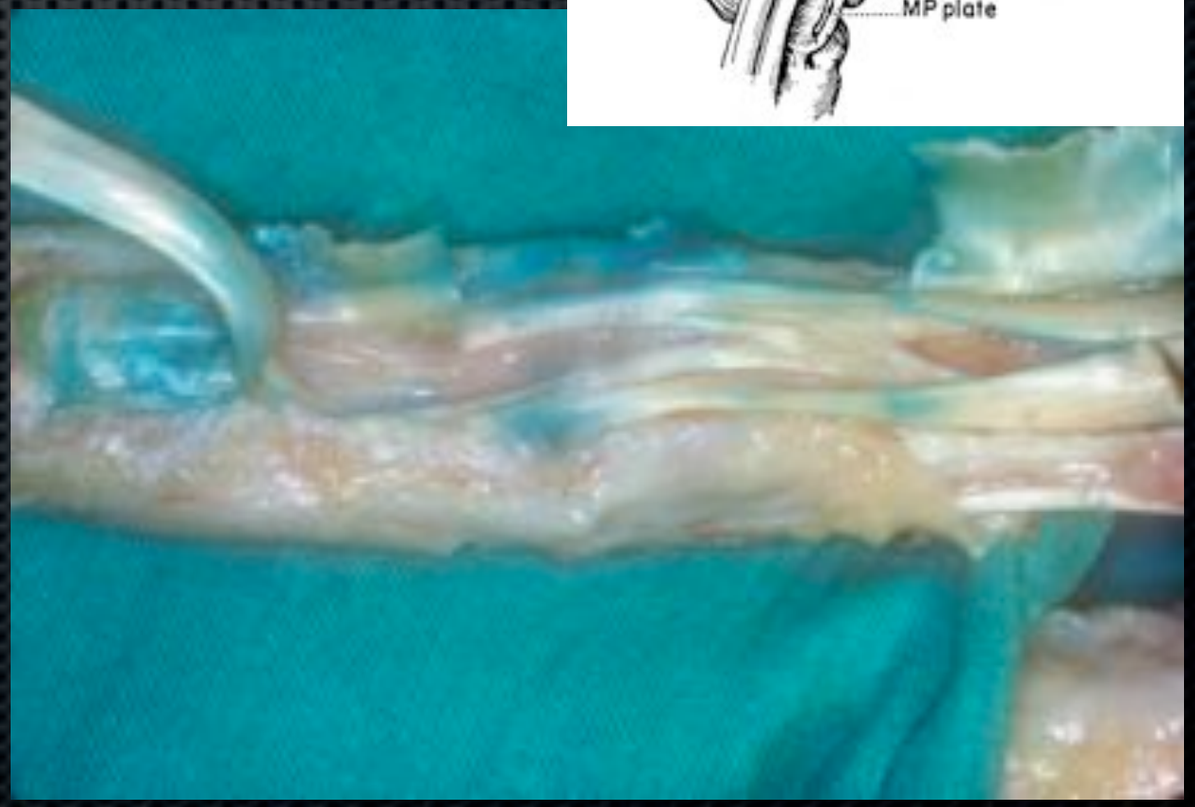

Et la gaine !

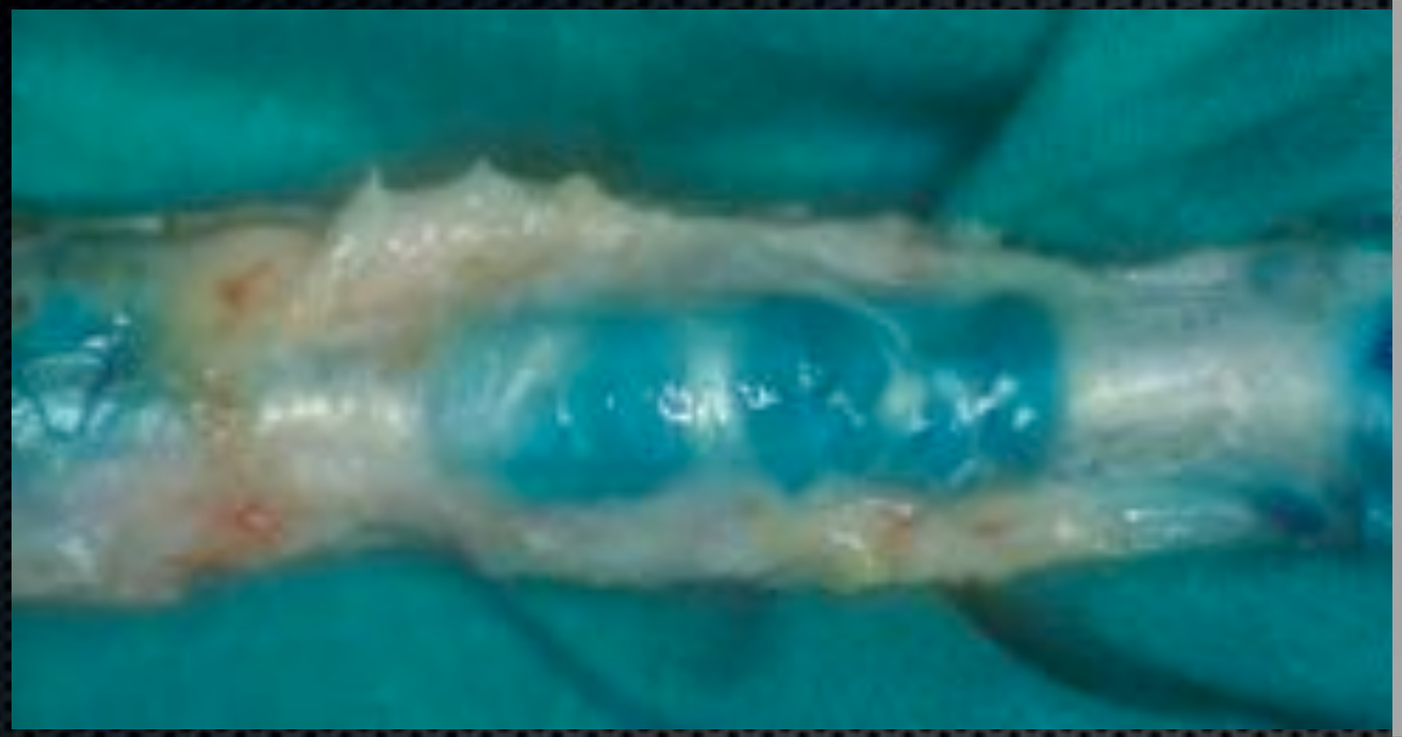

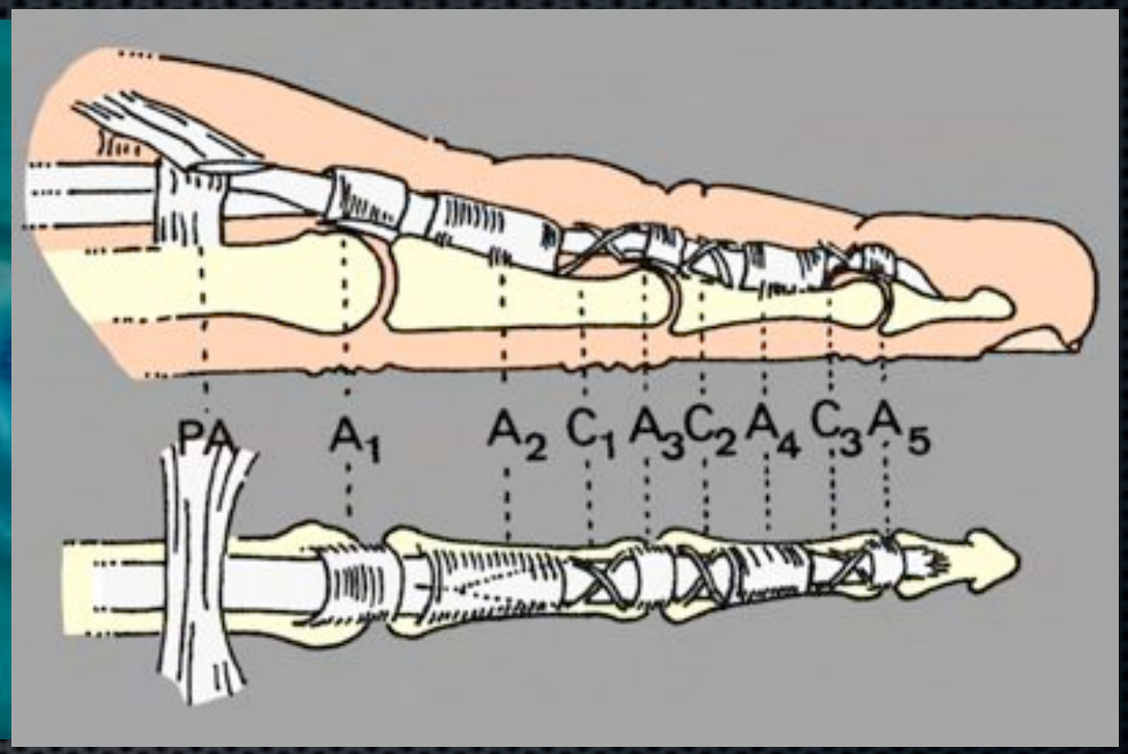

- Inoculation = phlegmon

Les nerfs collatéraux

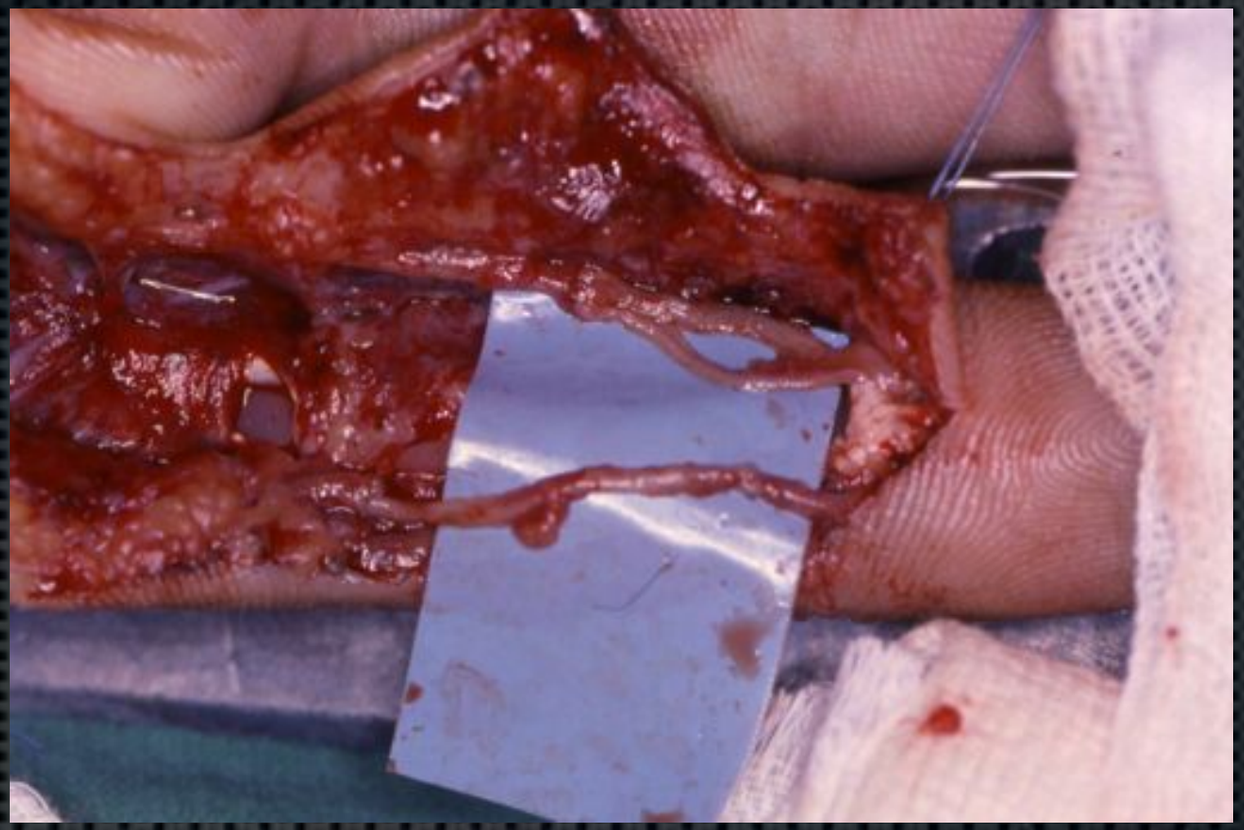

- Sensitifs purs
- Chaque hémi-pulpe

Examen sensitif en urgence

- Toucher léger (compresse)
- Test des deux pointes de Weber

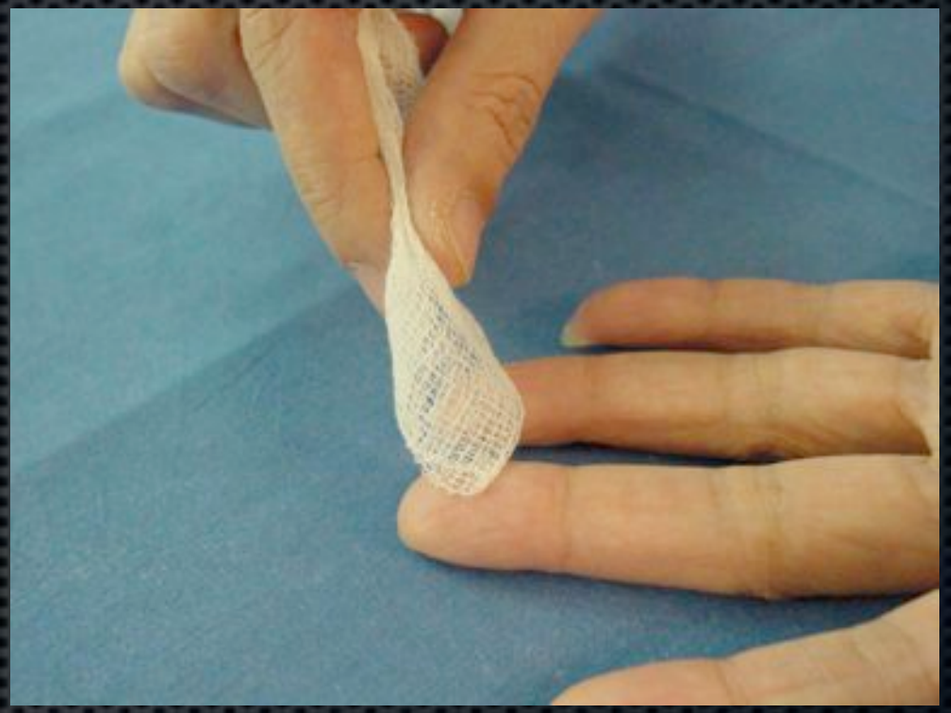



Les artères collatérales

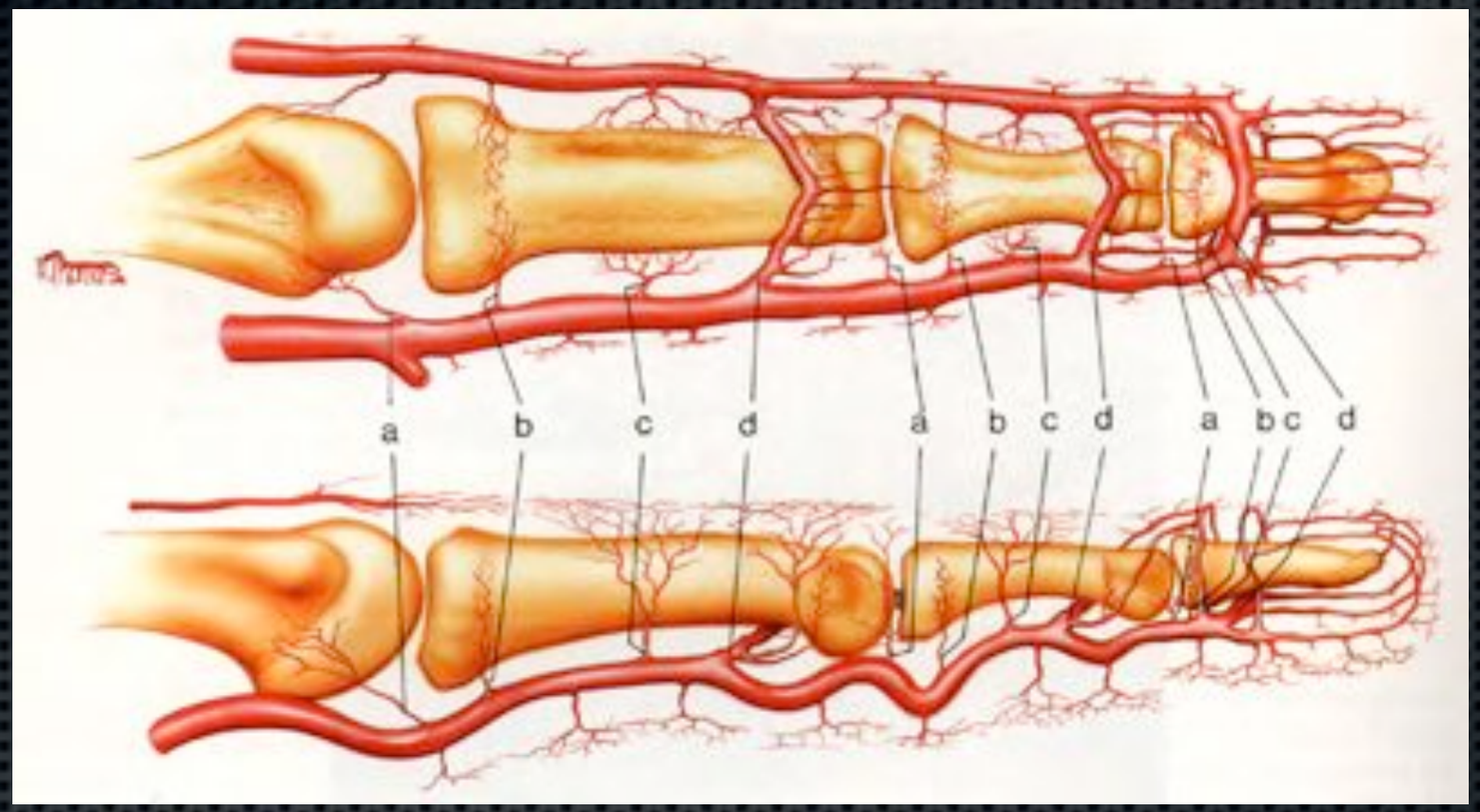

- Sous les nerfs
- Pouls capillaire +++

Face dorsale des doigts

Face dorsale

- Un appareil extenseur (complexe) sur lequel s’insère lombricaux et interosseux
- Des surfaces articulaires

Tendons extenseurs

- Se divisent au dos de la première phalange en trois bandelettes
  - Une bandelette centrale qui s'insère à la base de P2
  - Deux bandelettes latérales qui se séparent, passent au bord dorso-latéral de l'IPP et se rejoignent au dos de P2, 10 mm avant de s'insérer sur la base de P3

Articulations

- Plaie en regard des articulations = arthrite potentielle

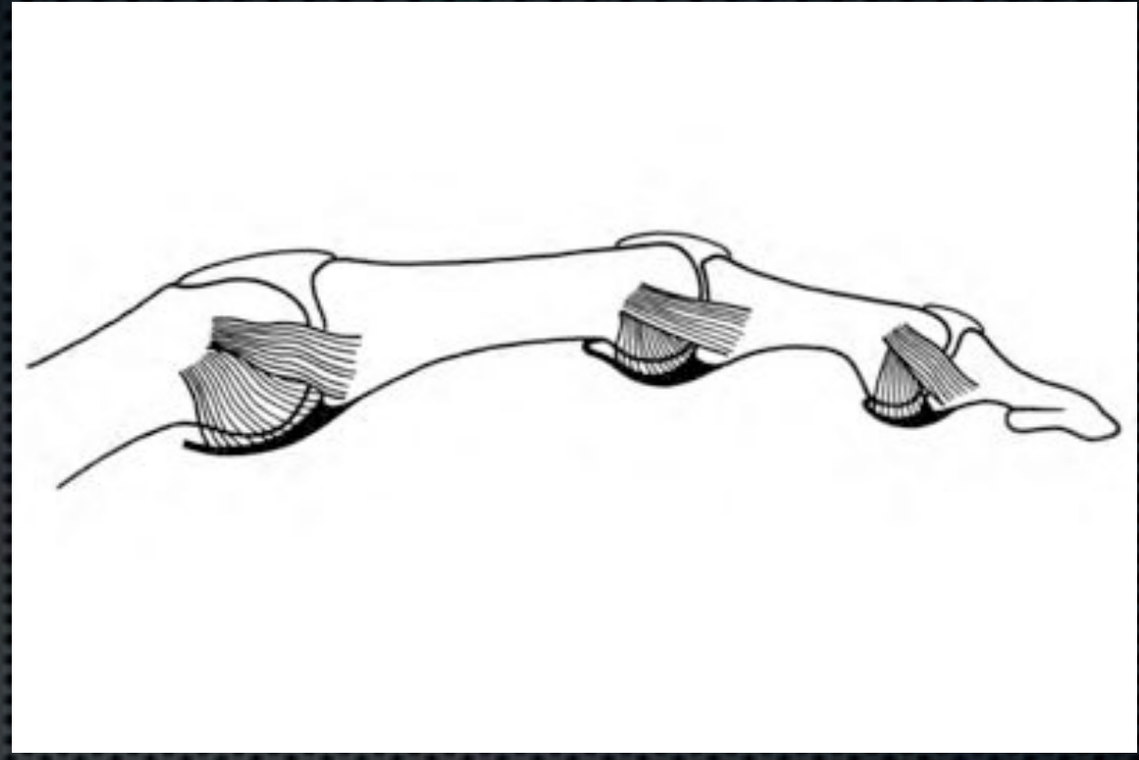

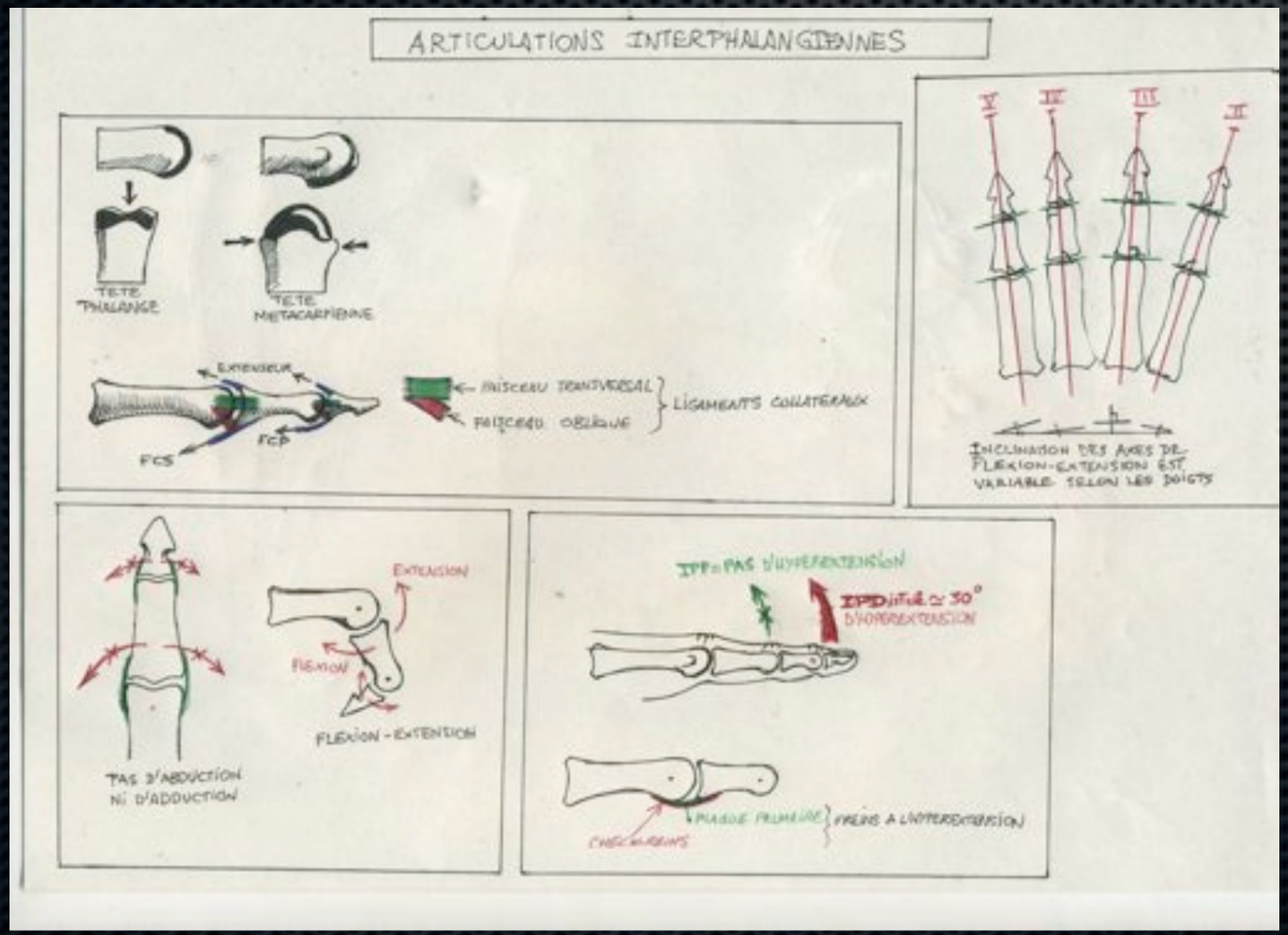

Particularités des lésions des extenseurs

- Fréquence des lésions associées
  - Plaies articulaires 29%
  - Fractures 35 %
- Perte de substance cutanée nécessitant le recours à des lambeaux

Face palmaire pouce

- 1 seul tendon (FPL)
- 2 nerfs collatéraux
- 2 phalanges seulement

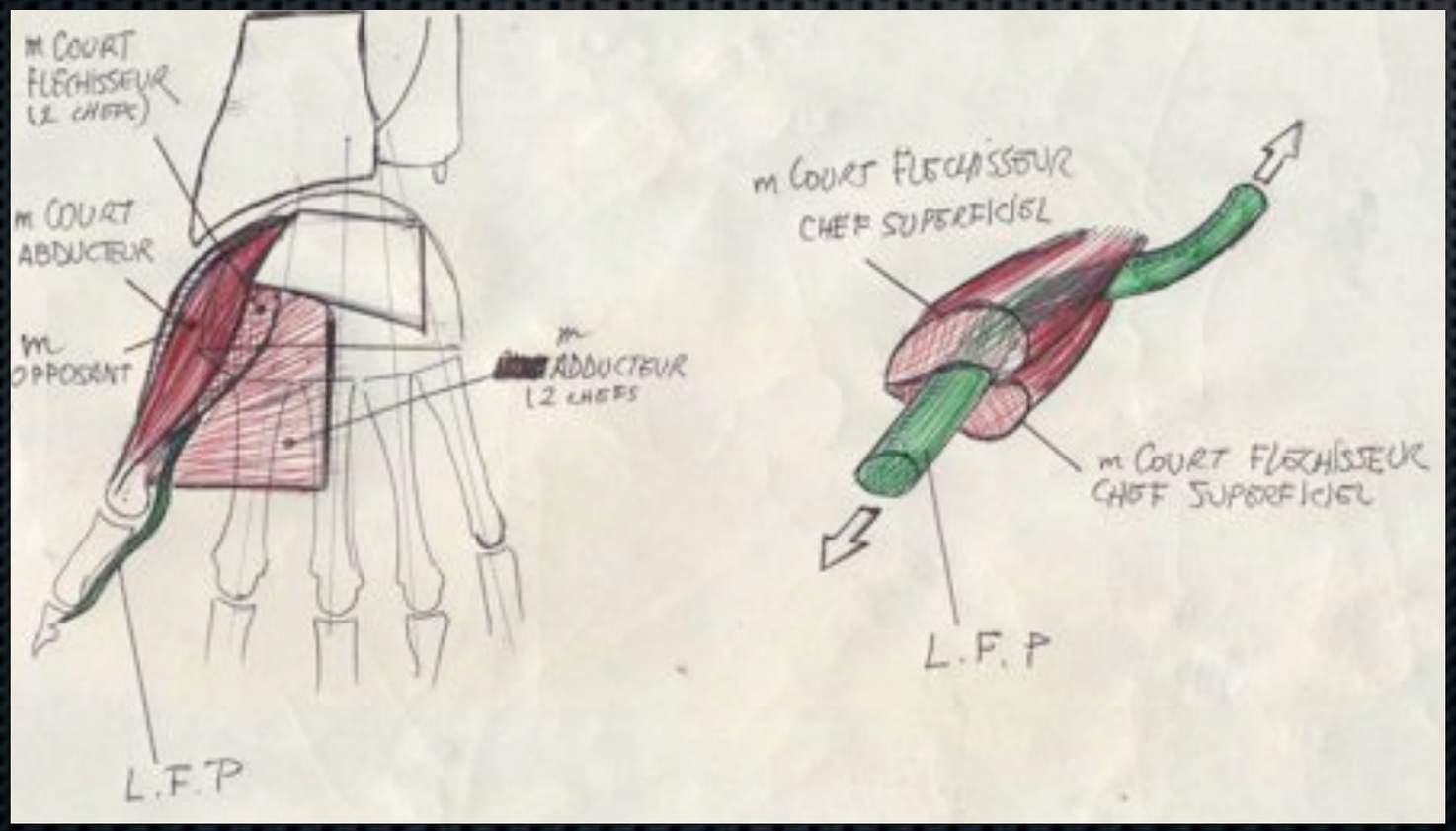

Face dorsale du pouce

- 3 tendons extenseurs
- Nerf radial
- 2 phalanges

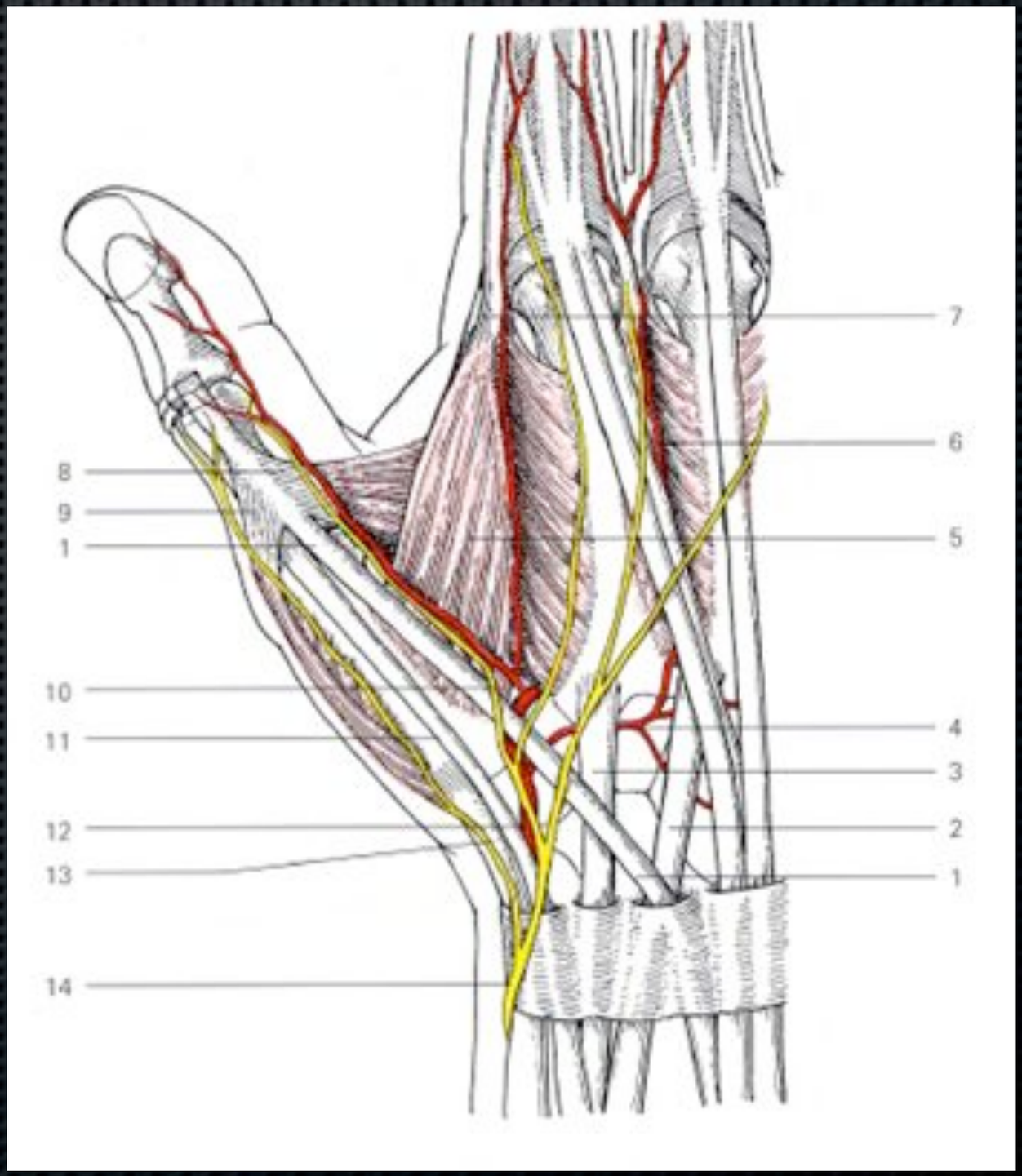

Face palmaire de la main

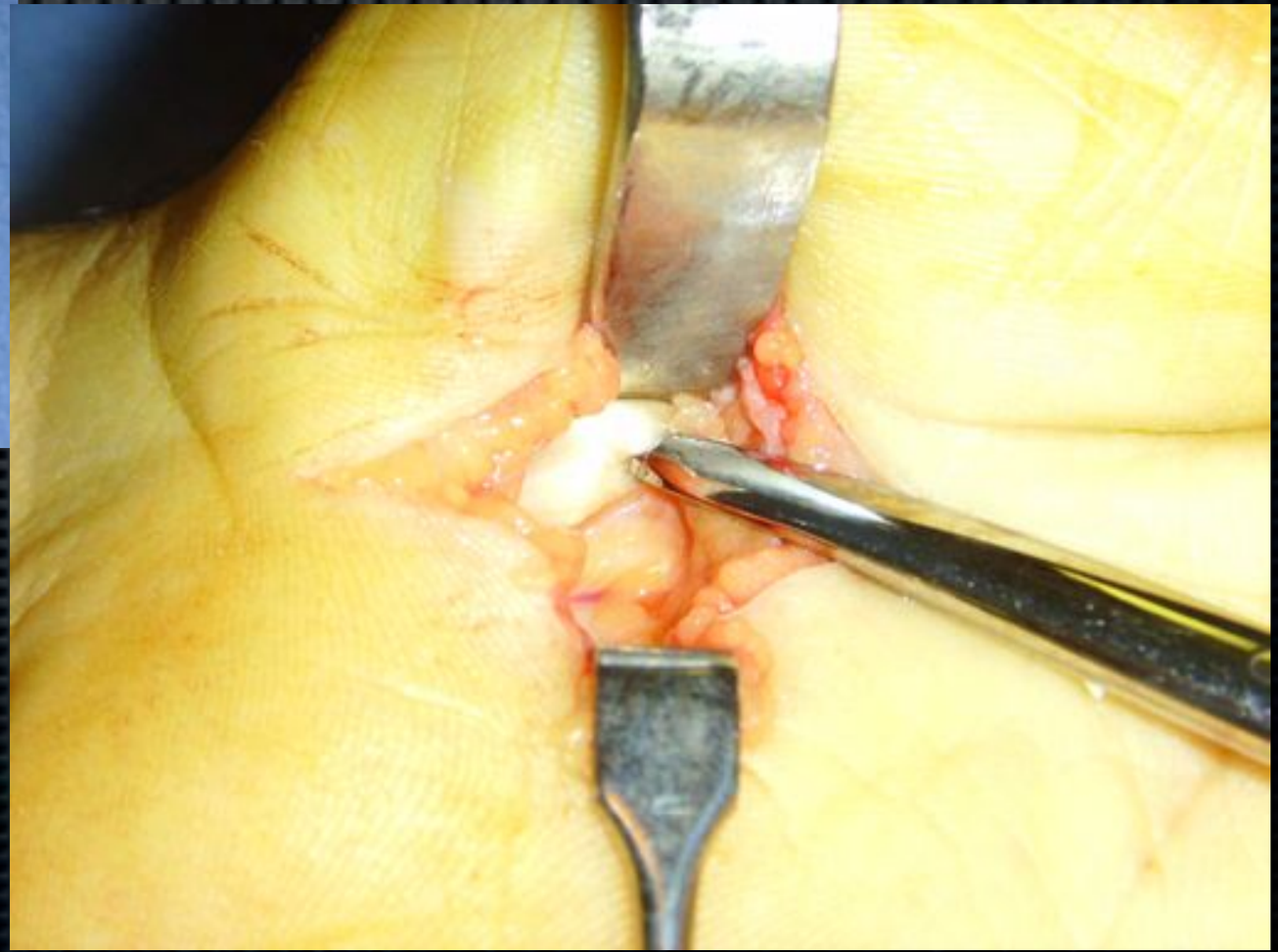

Face palmaire de la main

Face palmaire de la main

- Tendons fléchisseurs
  - Testing
- Nerfs interdigitaux
  - Sensibilité (Weber)
- Artères interdigitales
  - Pouls capillaire

AU BLOC

Artère ulnaire habituellement dominante

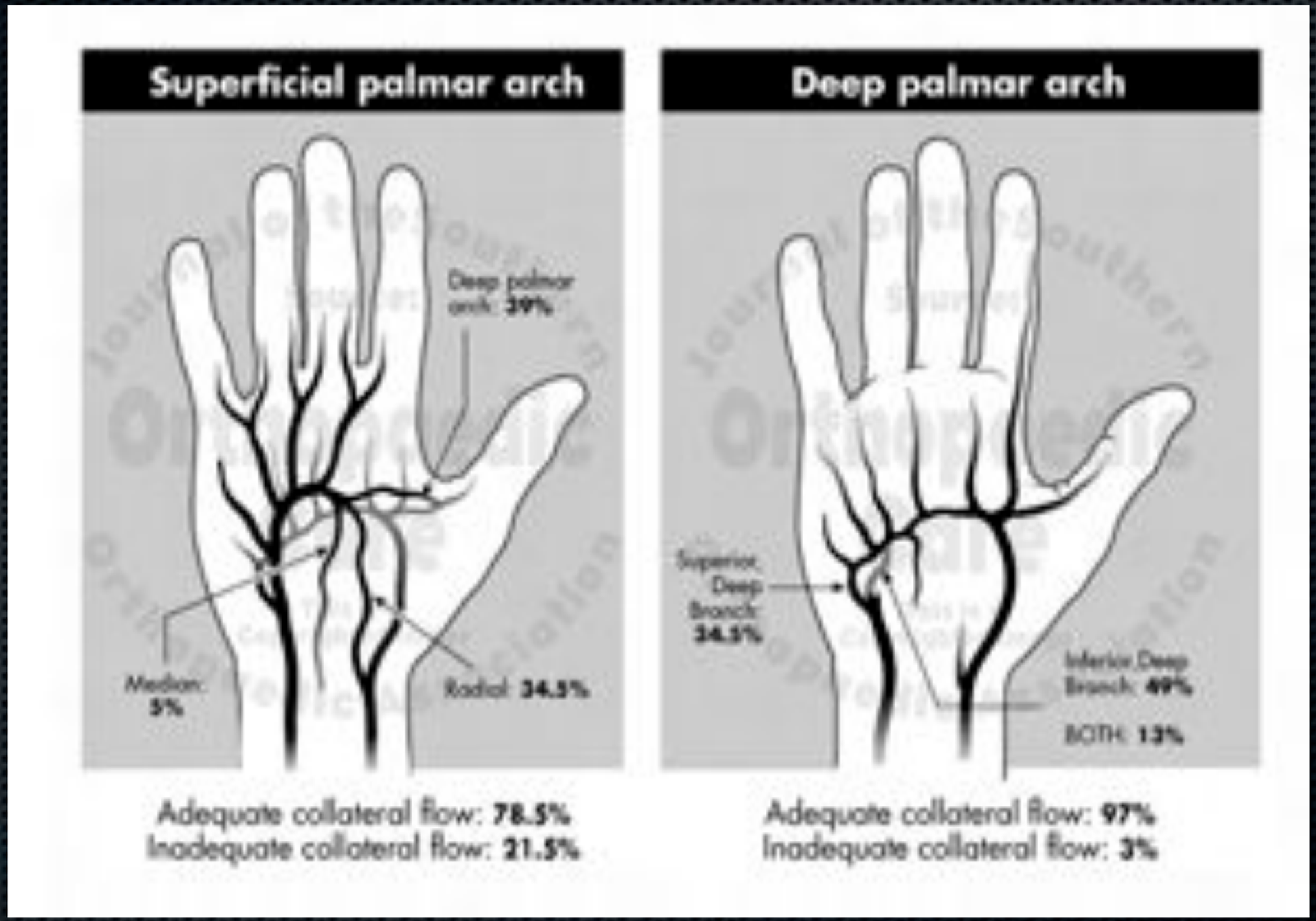

Face dorsale de la main

- Veines
- Tendons extenseurs
- (Muscles intrinsèques)

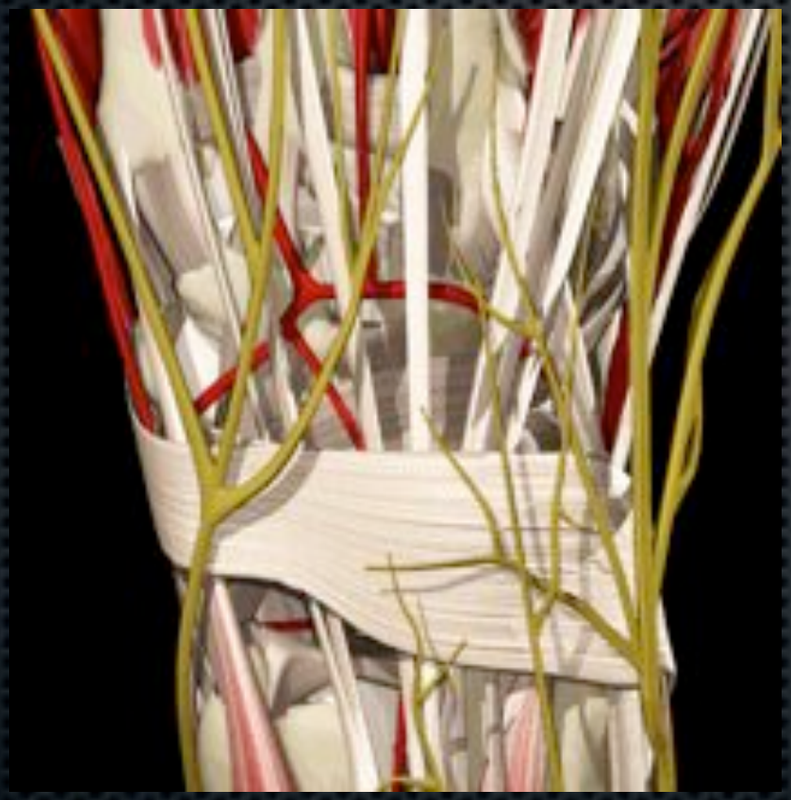

Face palmaire du poignet

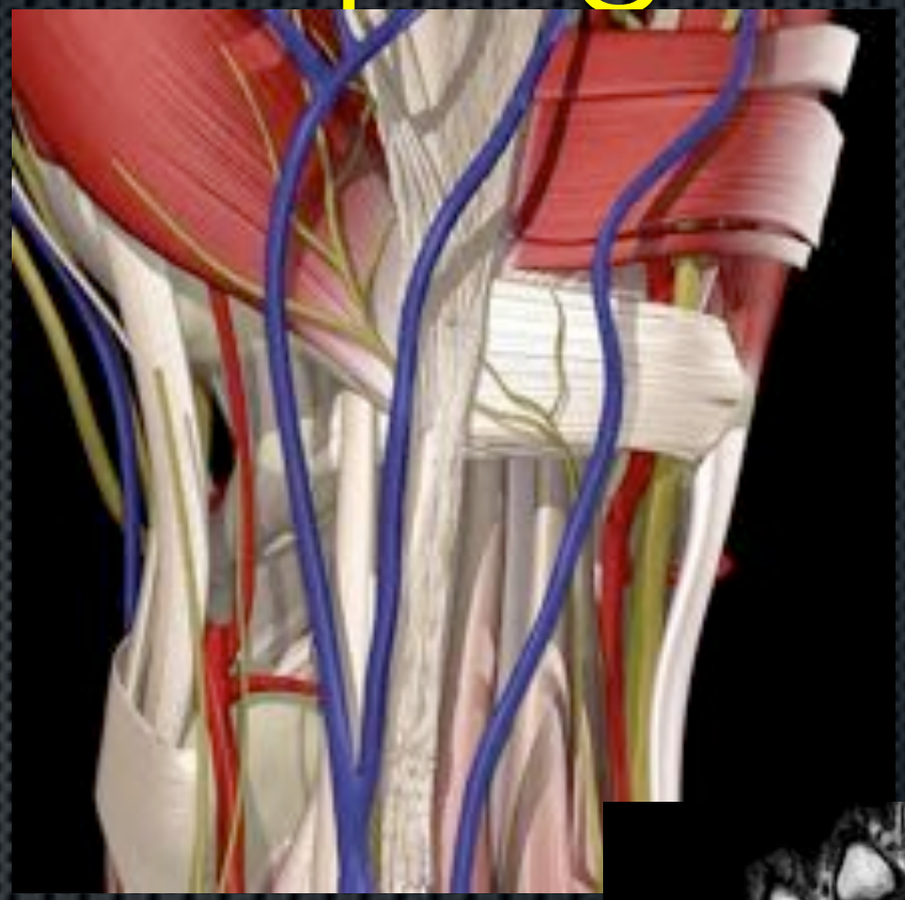

- Artères
- Nerf médian, ulnaire
- 9 tendons fléchisseurs des doigts
- 3 tendons fléchisseurs du poignet

Nerfs au poignet

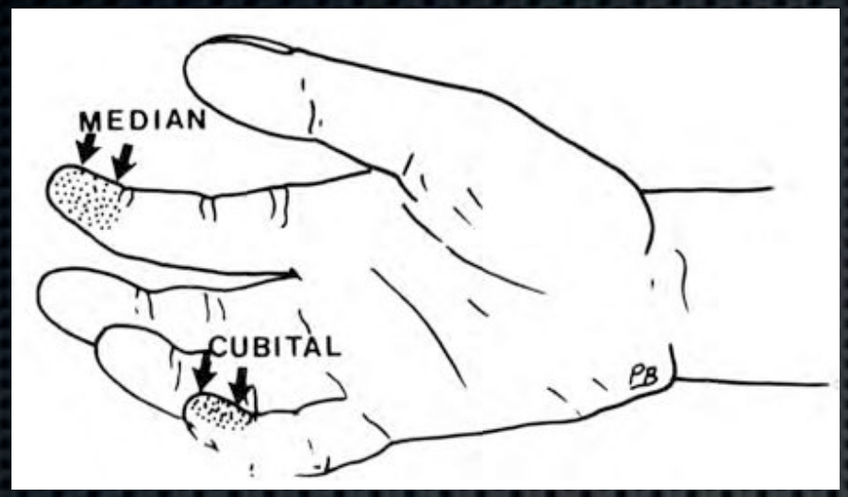

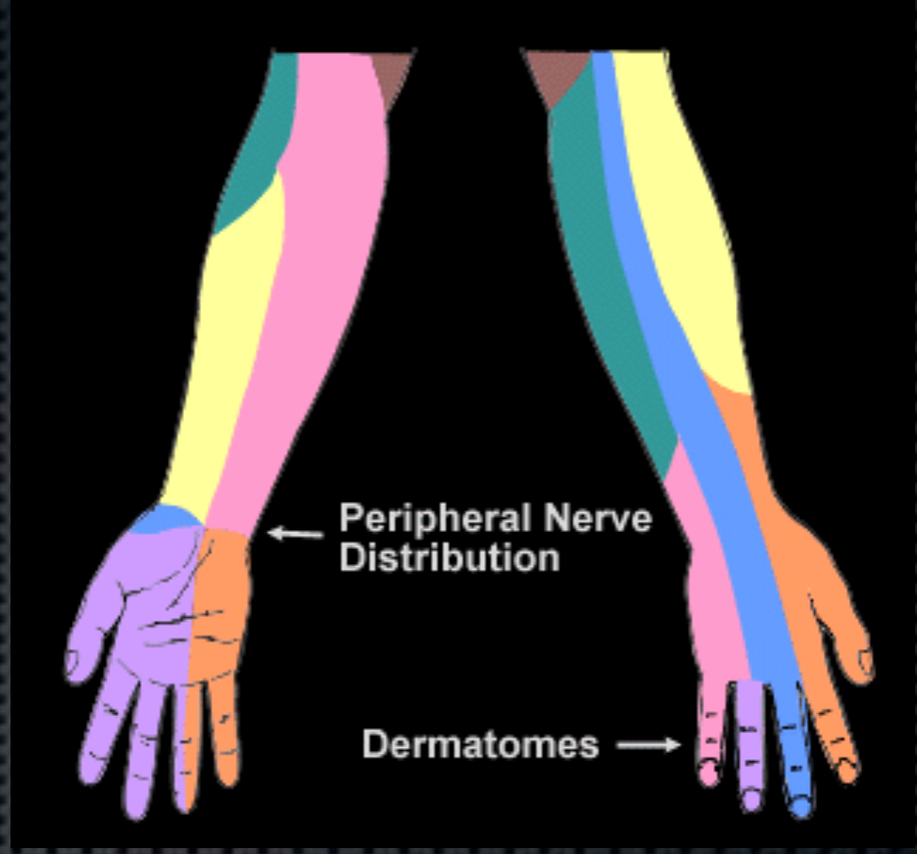

- Median = sensitif
- Ulnaire = moteur

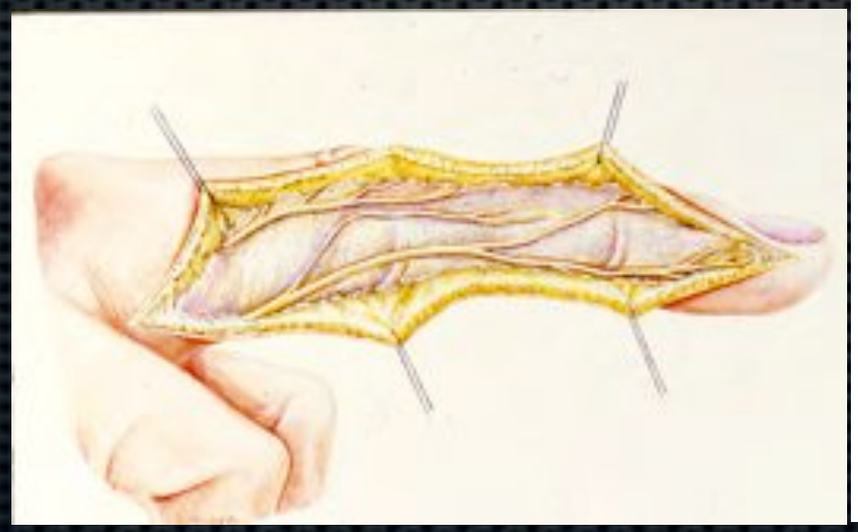

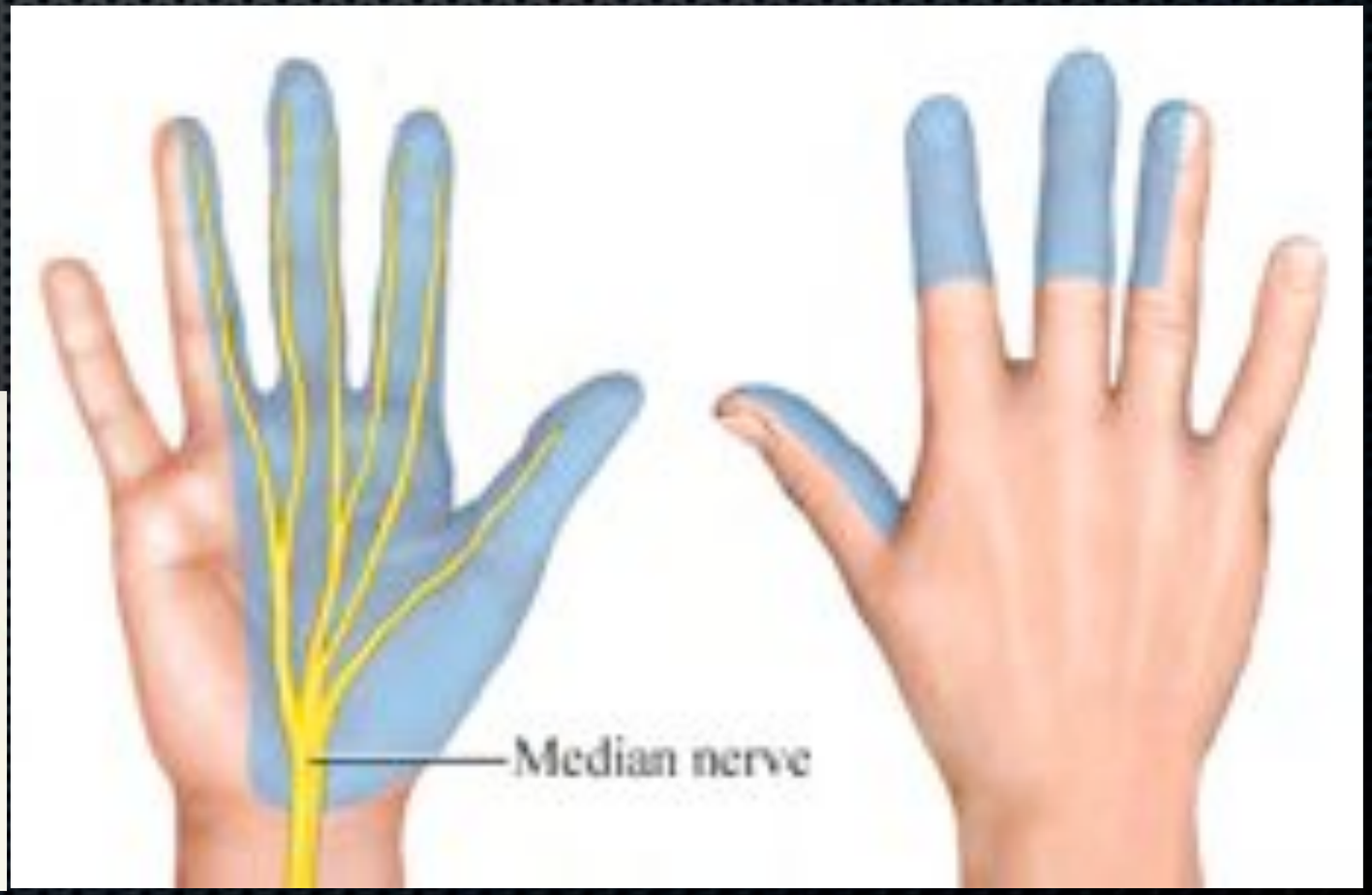

Nerf médian

- <u>Territoire moteur AVB</u>
  - PT, FCR, FDS, FDP (partiel), PL, PQ
- <u>Territoire moteur à la main</u>
  - APB, FPB, OP, lombricaux

Nerf ulnaire

- Territoire sensitif face palmaire
- Territoire sensitif face dorsale
- Variations / Zone autonome

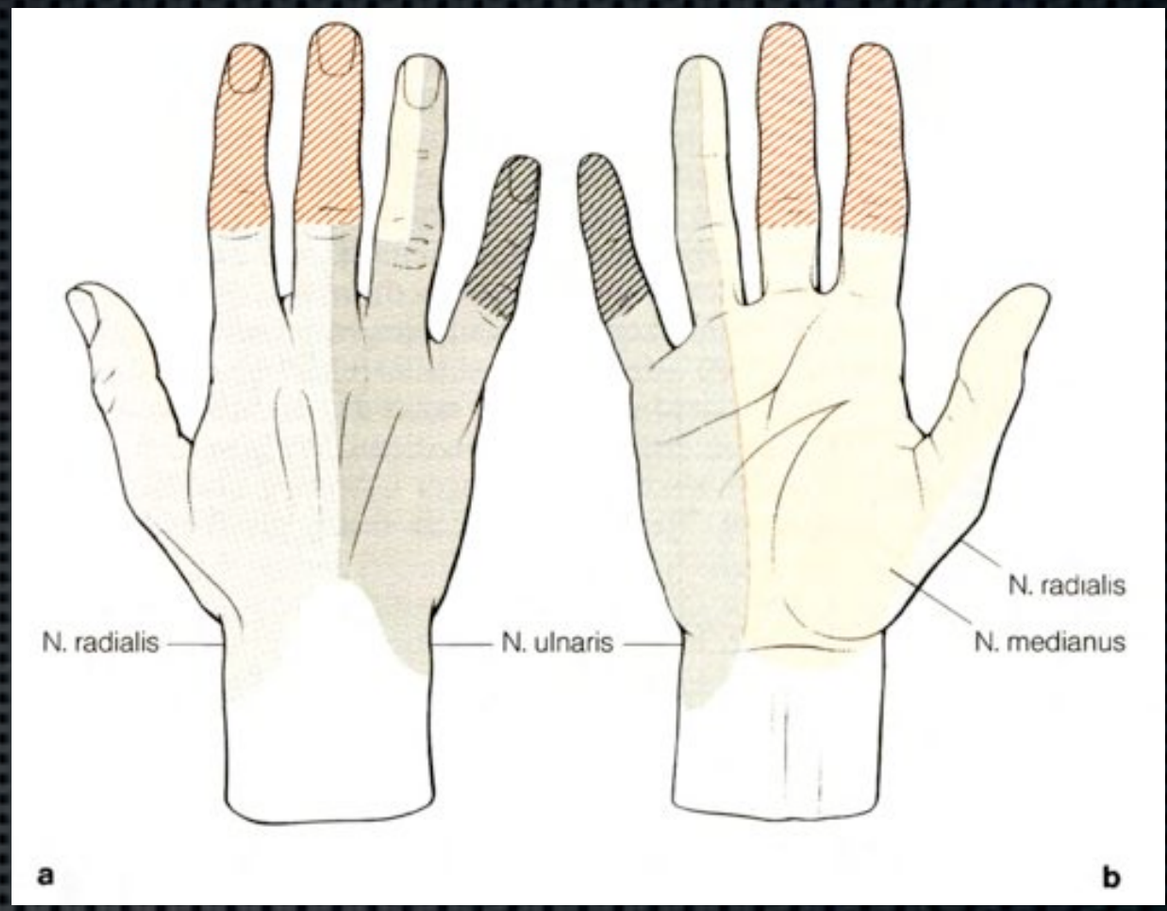

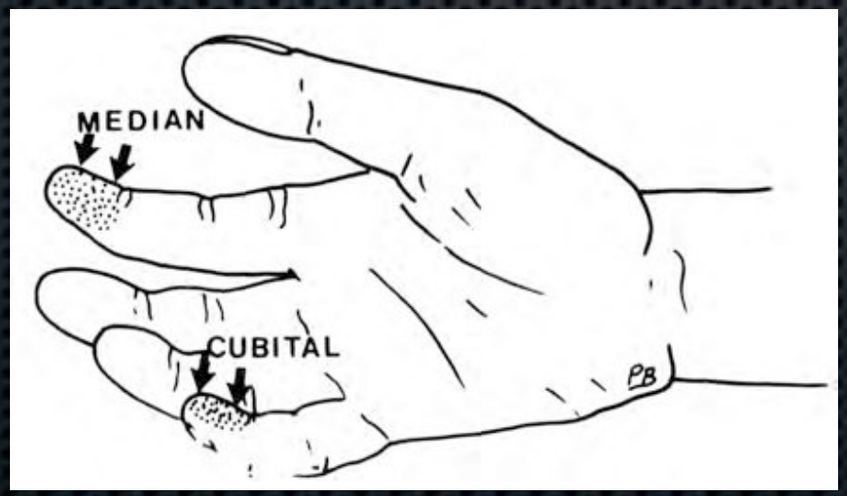

Nerf ulnaire

- Moteur à l'AVB
  - FCU, FCP (partiel)
- Moteur à la main
  - Hypothénariens (PB, ADQ, FDM, ODQ)
  - Interosseux, lombricaux
  - Thénariens internes (FPB, AP)

Signe de Wartenberg
Signe de Sunderland
Signe de Mummenthaler

Griffe cubitale
Signe d'Egawa
Paralysie IO
Troubles enroulement
des doigts

Signe de Froment
Signe de Jeanne

Nerf radial

- Moteur à l'AVB
- Sensitif à la main (nombreuses variations)

Face dorsale du poignet

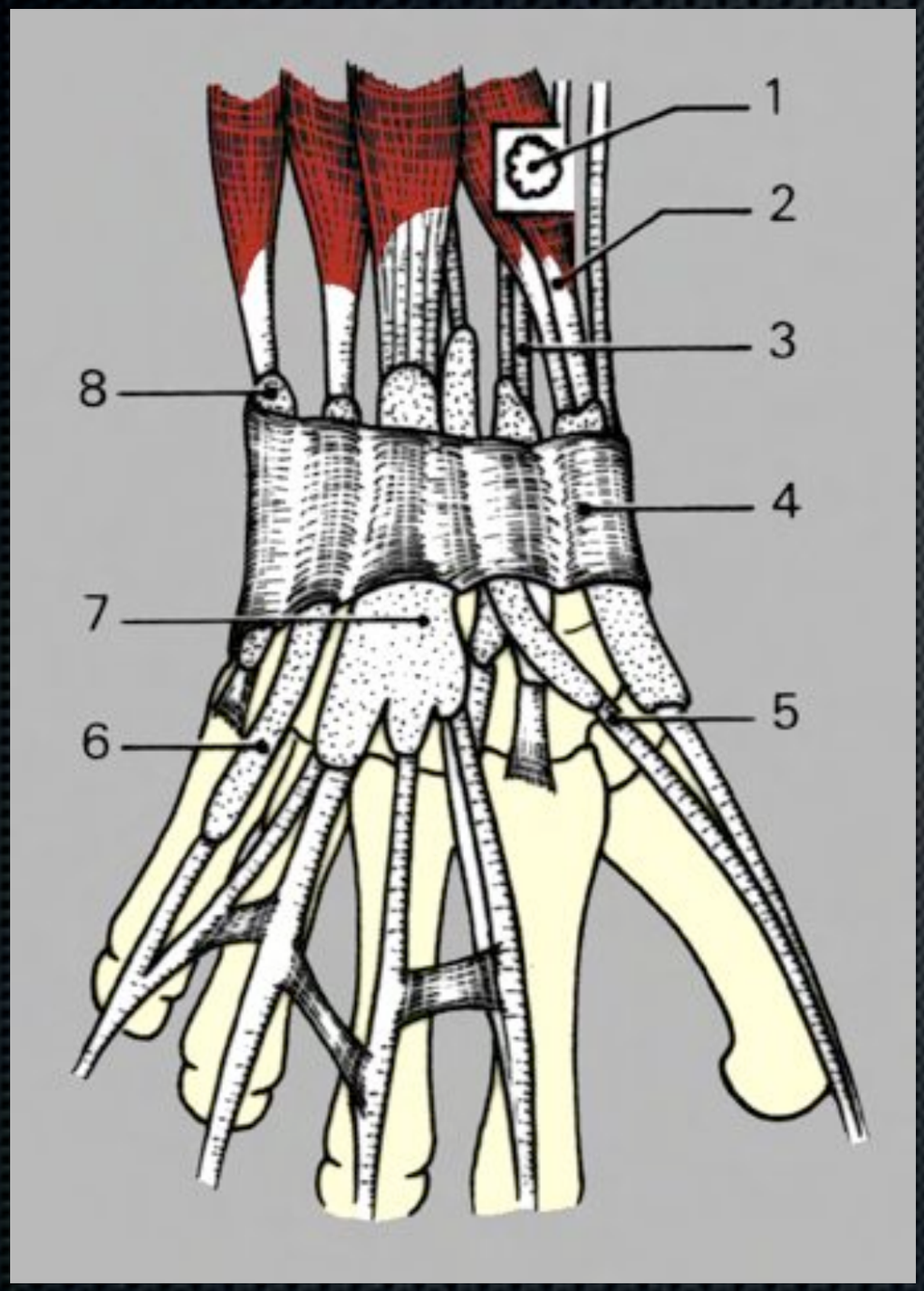

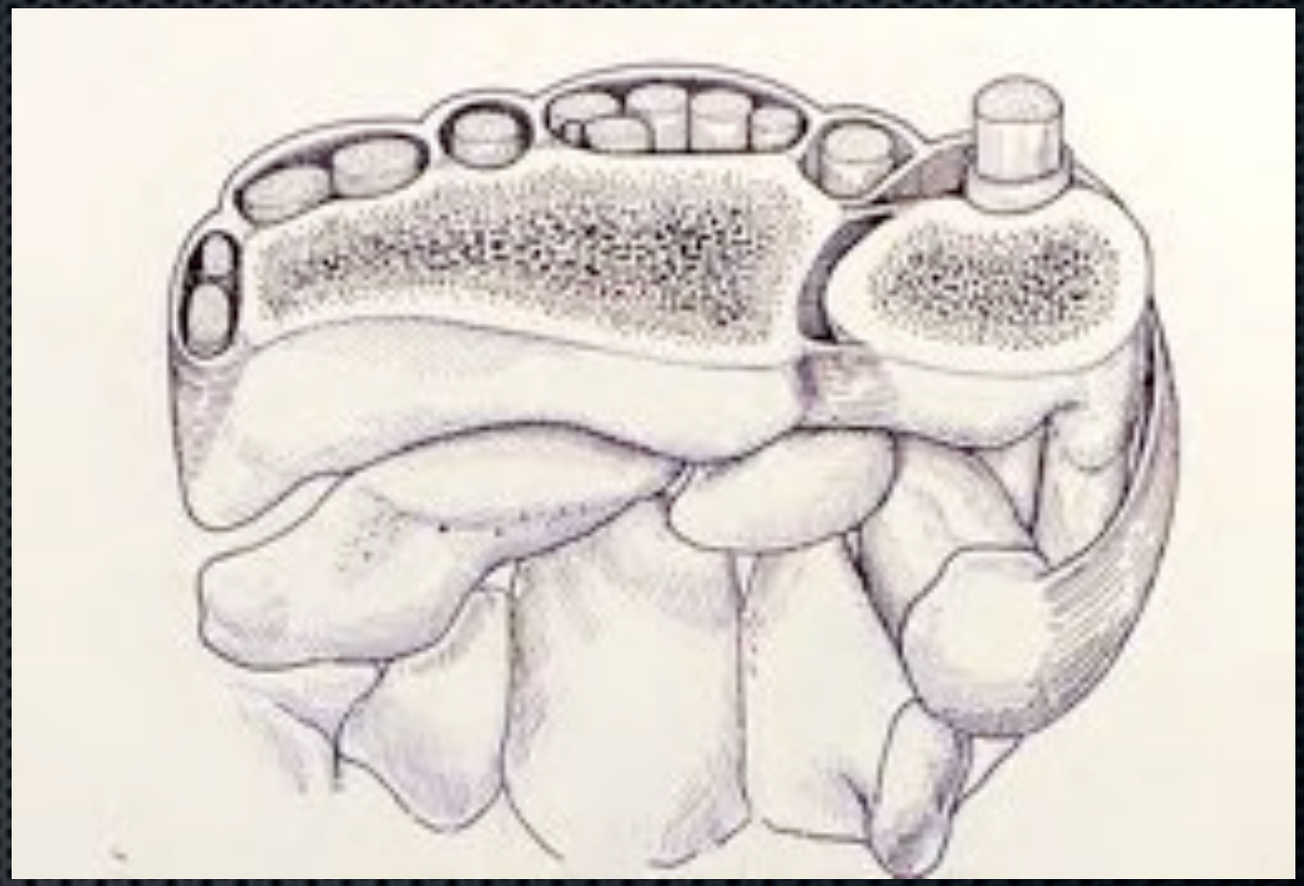

- Tendons extenseurs (dans une gaine !)

Face dorsale du poignet

- Veines
- Nerfs superficiels dorsaux (radial et branche cutanée dorsale du nerf ulnaire)

Le Bilan

Bilan clinique et paraclinique

- Interrogatoire
- Examen clinique
- Examens complémentaires

Conduite à tenir

Interrogatoire

- Age, sexe, côté atteint (dominance)
- Profession (hobbies)
- Heure de survenue (> 6 h = contaminée), heure dernier repas
- Mécanisme de survenue (franche, complexe, souillée,...)
- Antécédents médicaux (diabète, anti-coagulants, immuno-dépression); tabagisme +++
- VAT à jour ?

L’urgence ?

- La vascularisation du doigt !

Reconnaître un doigt bien vascularisé

Doigts bien roses, de la même couleur que ses voisins
=
Bien vascularisés
=
vivants
=
le sang arrive toujours aux doigts

Doigts bien vascularisés

Reconnaître une dévascularisation

Pour savoir si le doigt est vascularisé ou pas
il faut bien regarder sa couleur par rapport aux autres

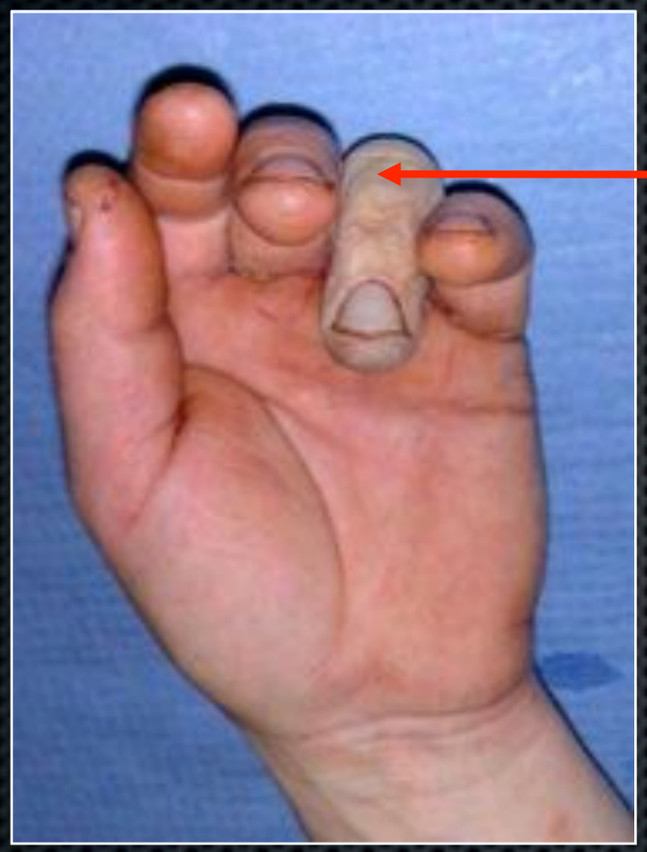

Doigt « blanc» = dévascularisé

Doigt « blanc » ou « bleu »
par rapport à ses voisins
=
Dévascularisé

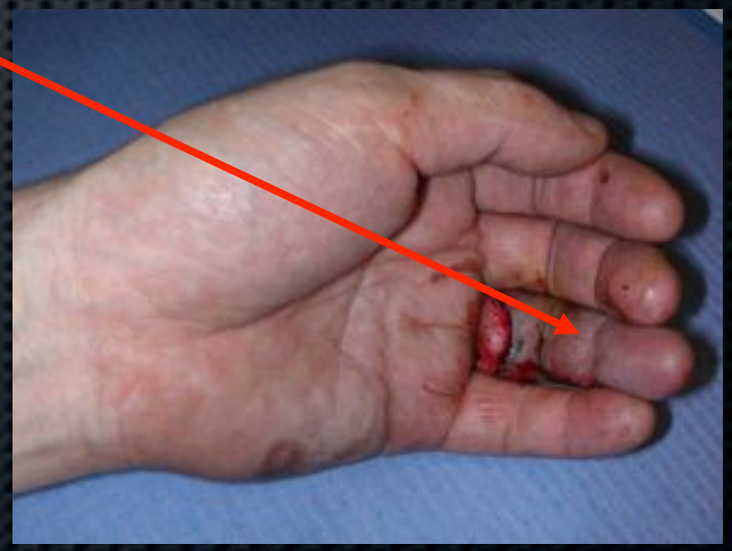

Doigt « bleu » = dévascularisé

Bleu = Hb désoxygénée

Débit rapide = Insuffisance veineuse
Débit lent = insuffisance artérielle

Test de recoloration +++

Localiser la plaie

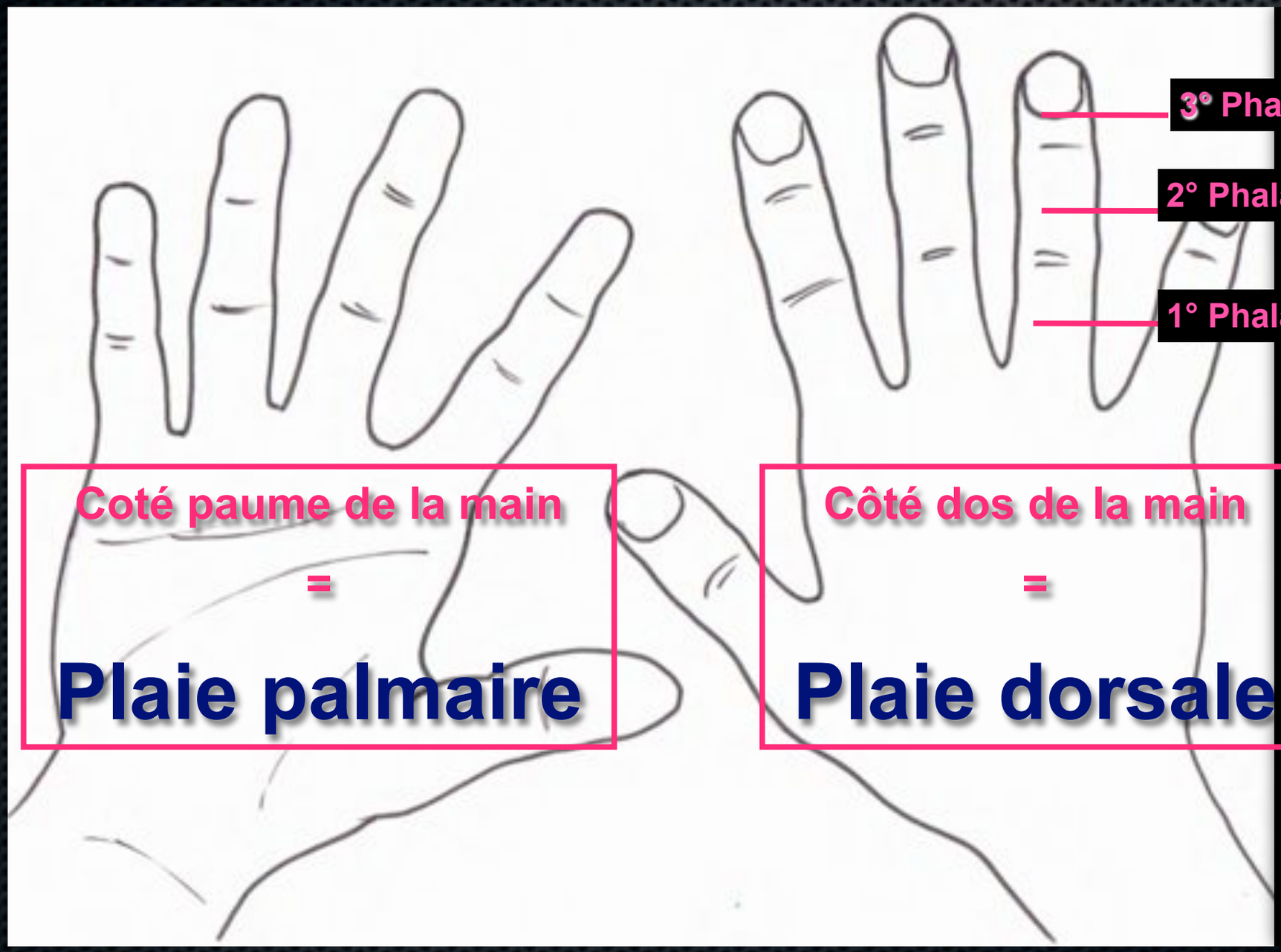

Inspection

- Les lésions cutanées +++
  - plaie simple ou avec perte de substance
  - plaie franche ou contuse

Inspection

- Une déformation évidente:
  - Luxation / fracture
- Visualisation à travers la plaie d'une structure « noble »

RADIOGRAPHIES SYSTEMATIQUES

Inspection

- Les inclusions éventuelles
- corps étrangers
- septiques:telluriques, morsures…
- injection sous pression de peinture ou d'huile

Bilan clinique: PANTAO

- Peau : type de plaie, perte de substance,...
- Artère: vascularisation
- Nerf: sensibilité, motricité
- Tendon: testing, suspicion clinique (trajet)
- Articulation: ouverture ?
- Os: fracture ?

Zones anatomiques (tendons)

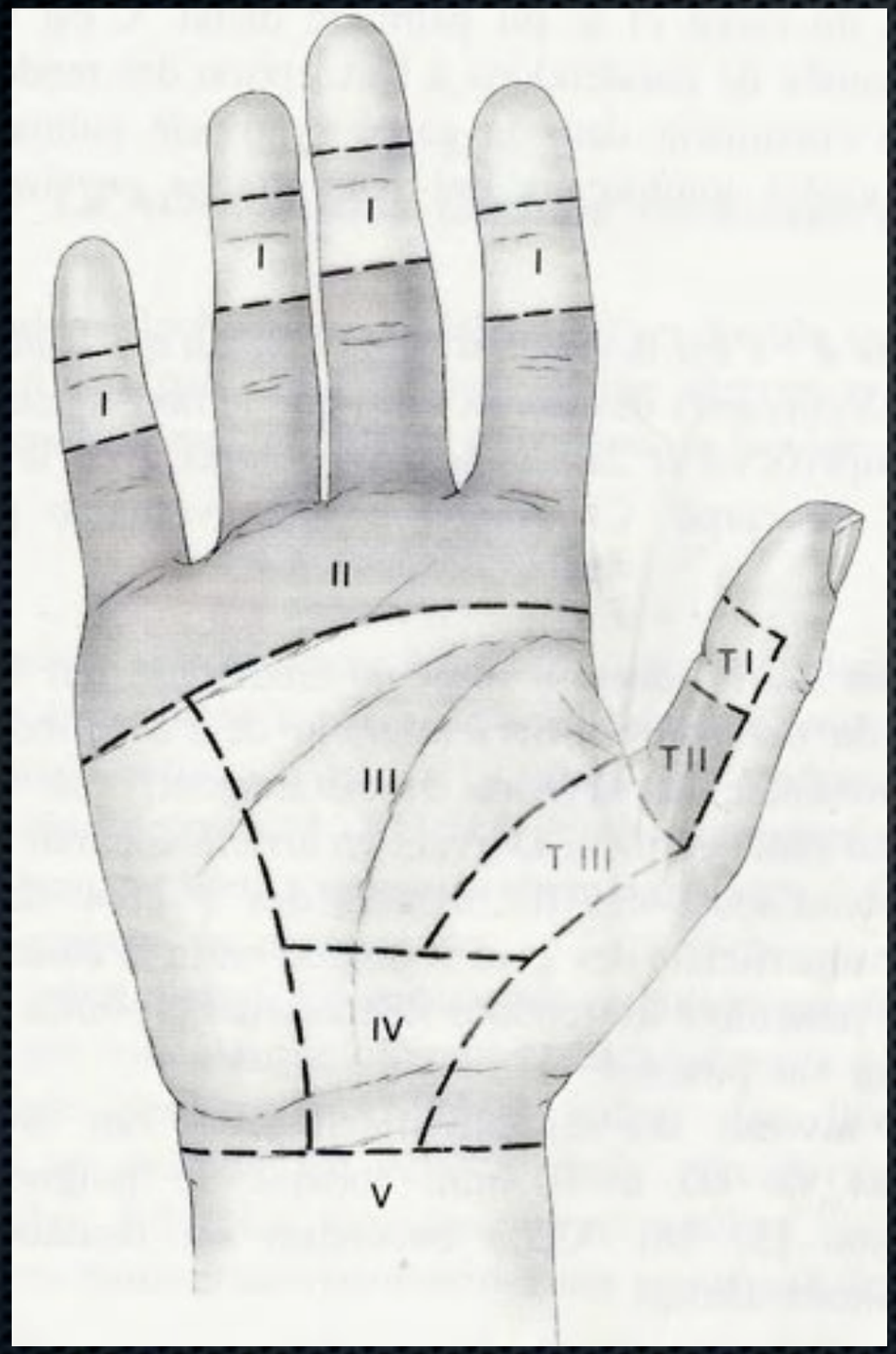

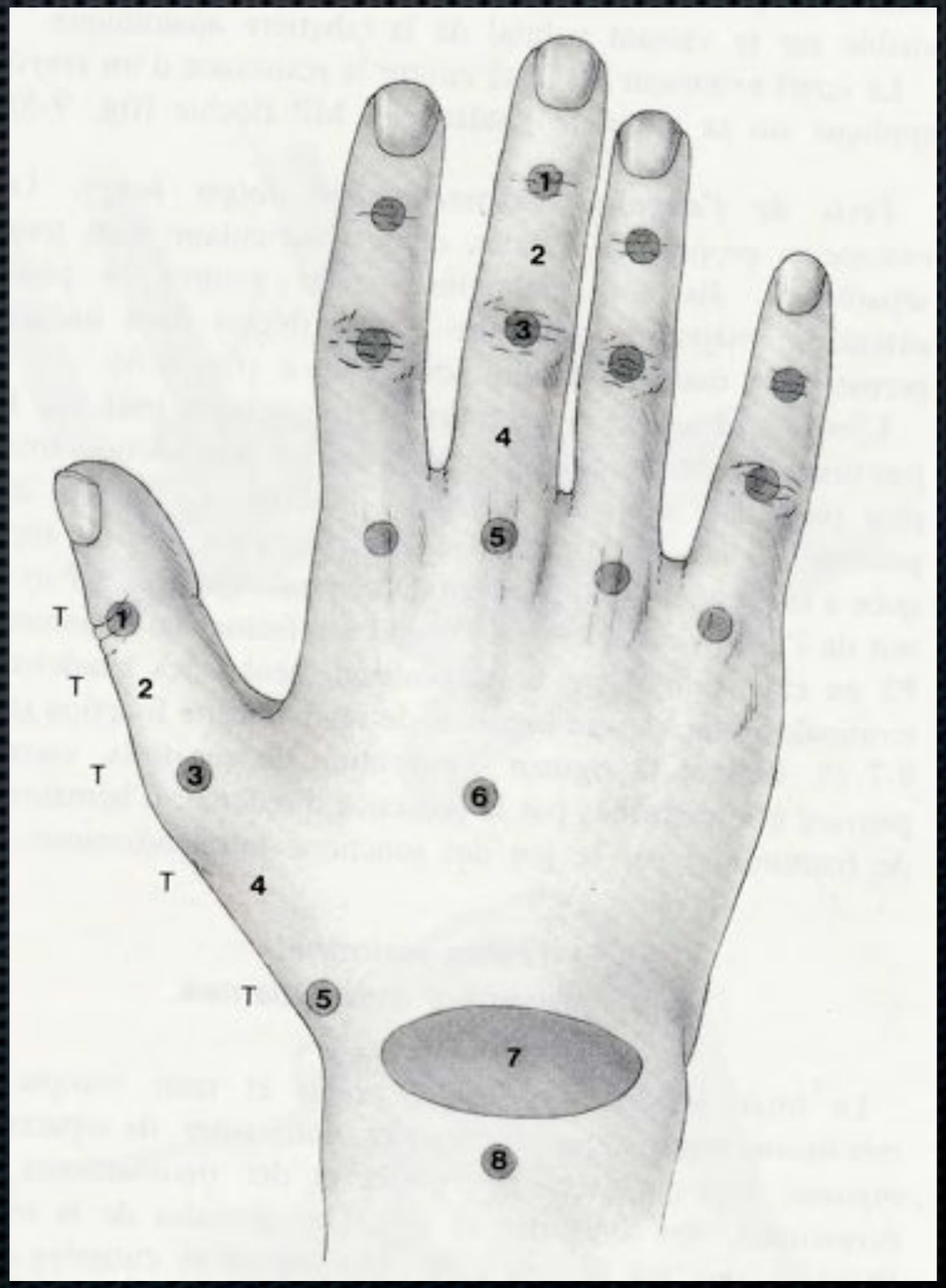

La position de la main lors de l’accident

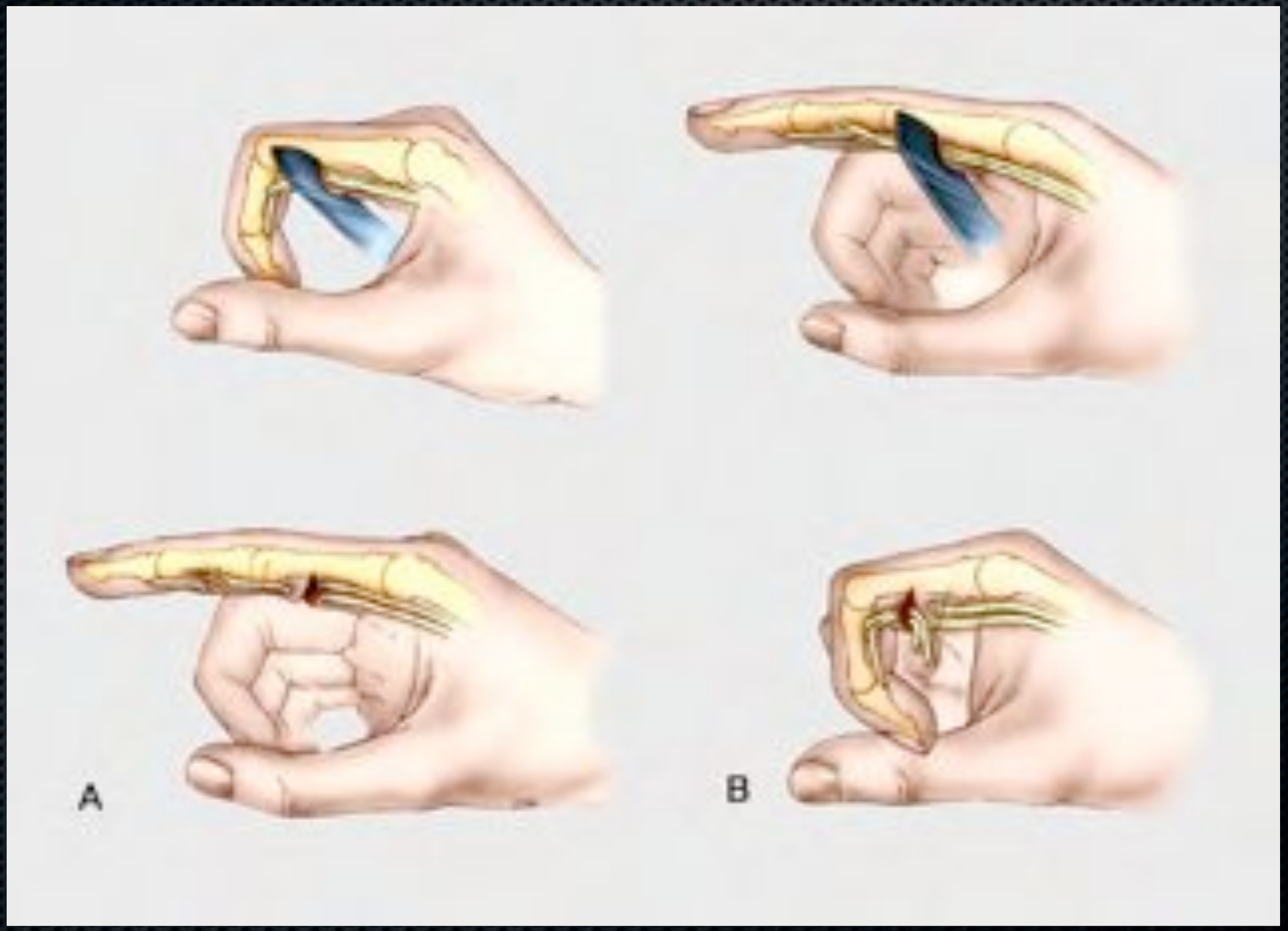

La position de la main lors de l’accident

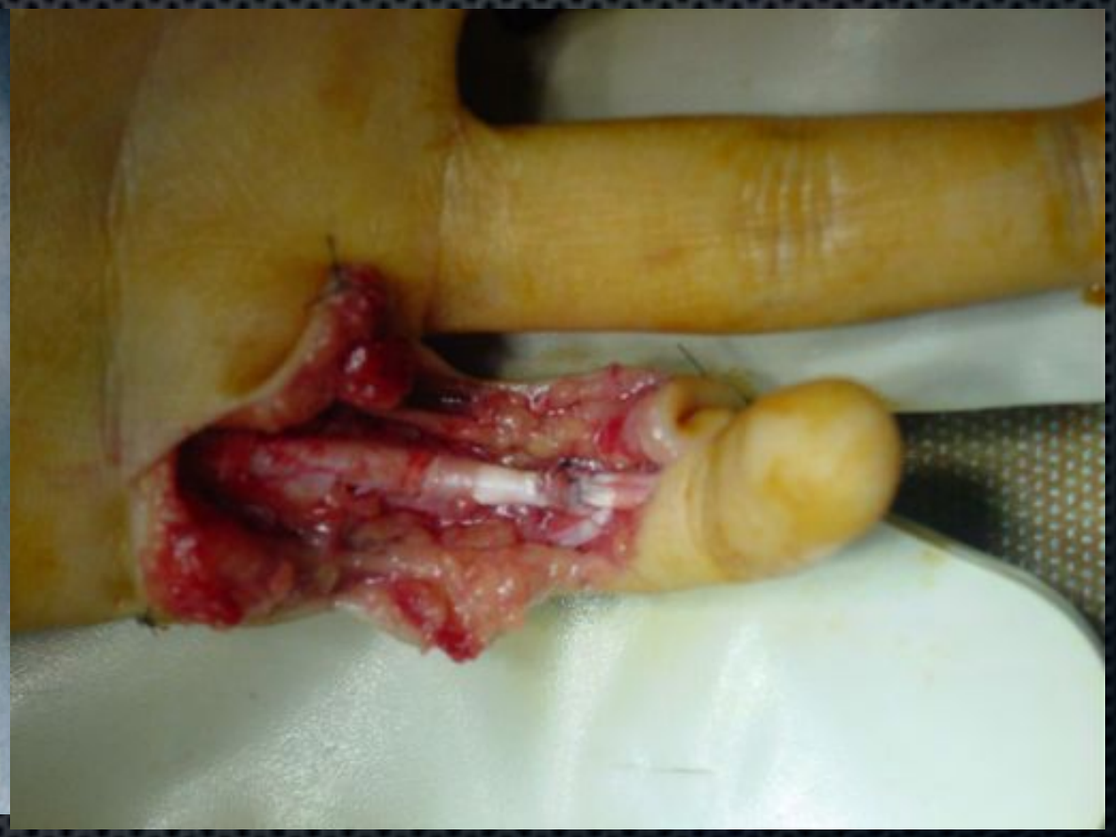

Intérêt dans les plaies palmaires :
piège en cas de section partielle des tendons fléchisseurs

Bilan complémentaire

- Biologie ?
- Radiologie: SYSTEMATIQUE
  - Corps étrangers
  - Fractures, luxations
  - ....
- Autres (scanner, IRM,...) pas dans les plaies

Plaie de la main ?

- Plusieurs orientations possibles
  - Suture aux urgences
  - Suture dans un bloc «non spécialisé»
  - Suture dans une structure SOS Mains
- Comment choisir ?

Urgences spécialisées

- Dévascularisation (amputation)
- Lésions à plusieurs niveaux
- Plaies complexes pluri-tissulaires

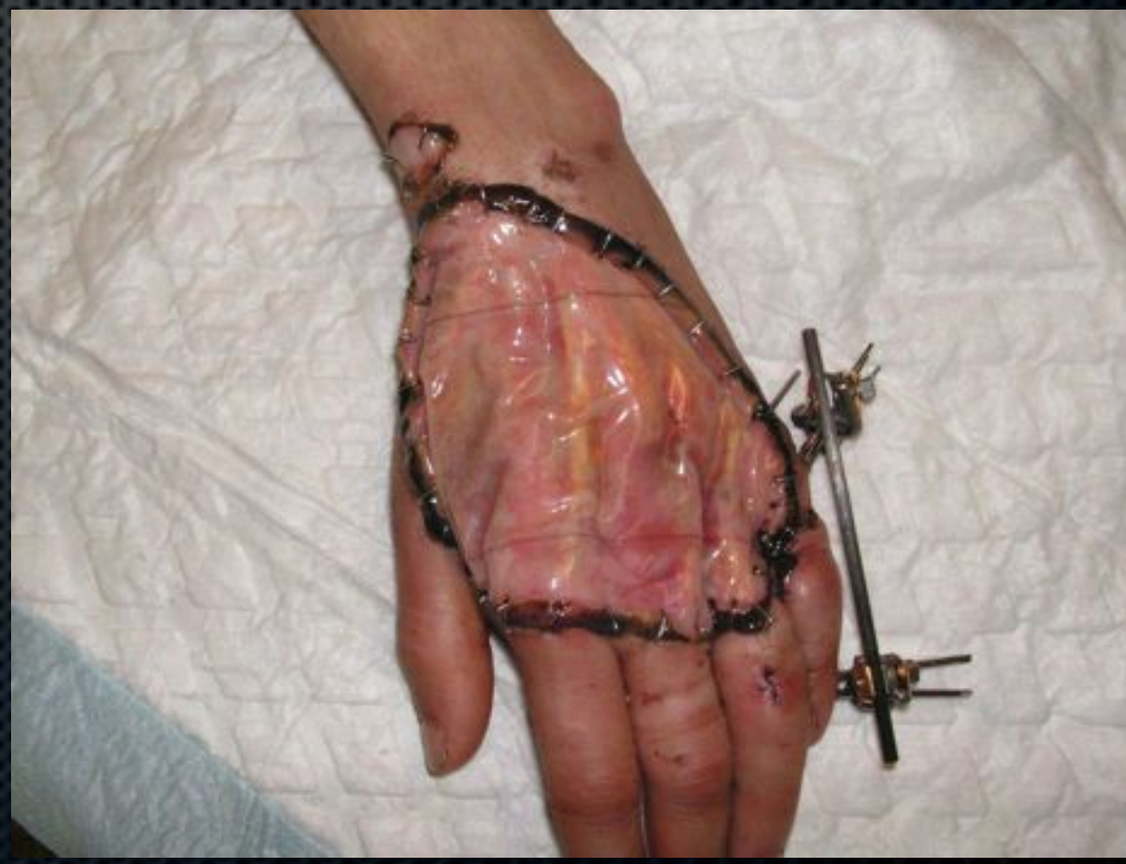

Comment choisir ?

- La qualité du résultat final dépend de la qualité de la prise en charge initiale +++
- Toutes les lésions doivent être traitées en même temps (TTMP) ➪ Possibilités techniques (microscope)

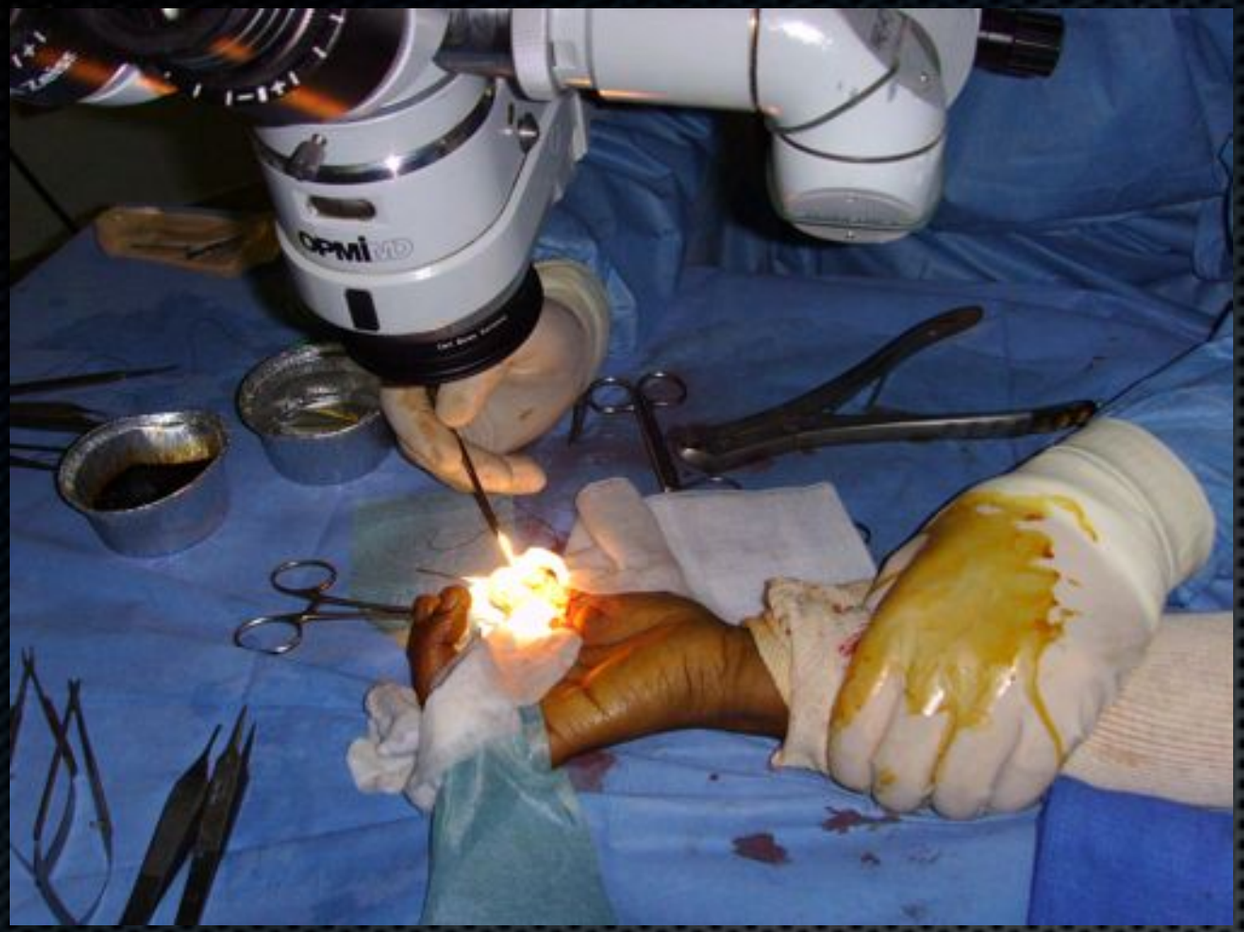
OPMI

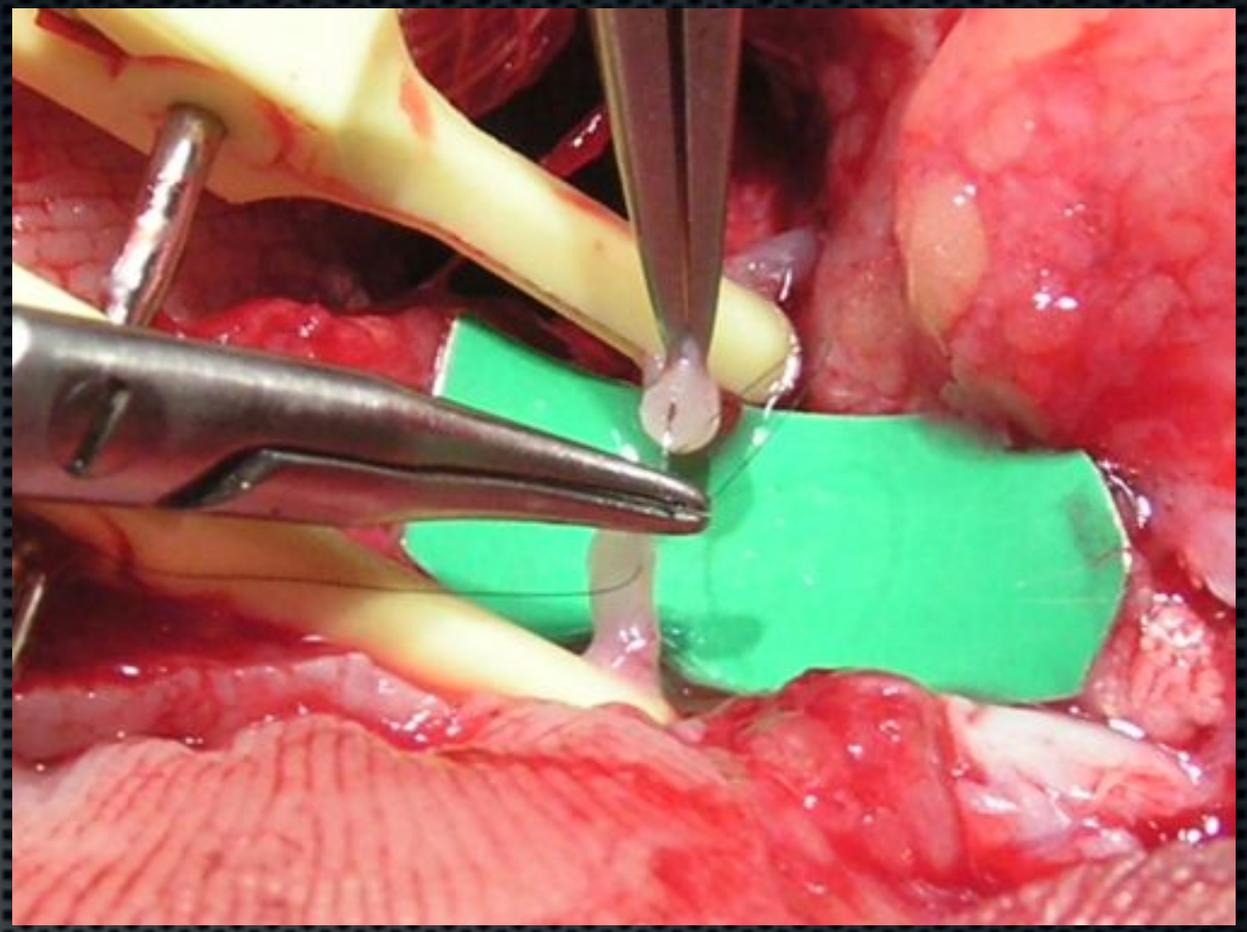

10
EURO
CENT

?

Au moins un tendon fléchisseur

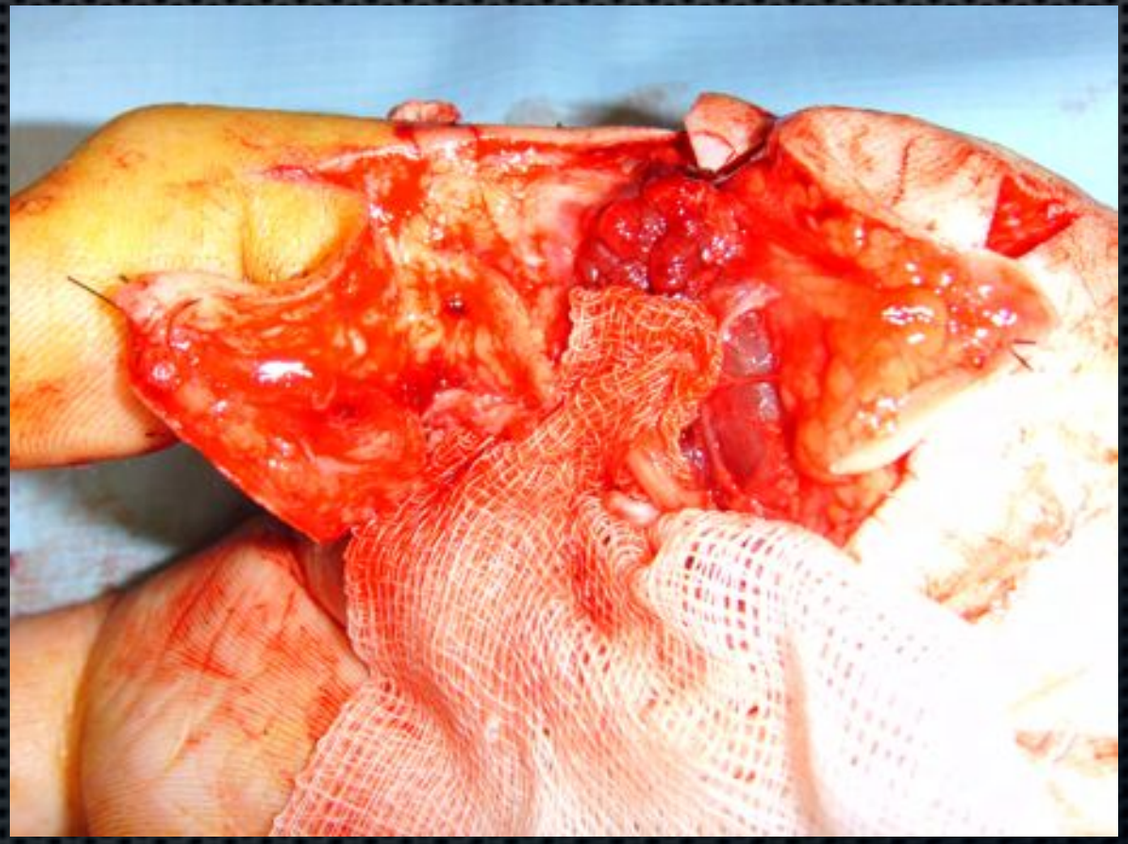

Plus un pédicule

Comment choisir ?

- Examen clinique normal ➪ exploration aux urgences +/- suture
- Examen clinique anormal (tendon, nerf) ➪ exploration et prise en charge dans un «bloc»

Prise en charge: généralités

Exploration : conditions techniques

- Bon éclairage (Scialytique)
- Asepsie chirurgicale
- Instruments fins chirurgicaux
- Anesthésie Locale / Garrot

Asepsie chirurgicale

- Décontamination (solution antiseptique 15 mn) Bétadine rouge
- Badigeonnage bétadiné = Bétadine jaune
- Champs stérile
- Gants stériles

De l’eau !

DILUTION IS THE SOLUTION TO POLLUTION

Ambroise PARÉ Chirurgien des Rois

1509 - 1590

J’ai traité plusieurs plaies avec l’eau seule, et étant aux armées dépourvu de tout autre remède en ai vu des succès très heureux.
D’en dire la raison, je n’en suis pas tenu.
Mais je pense qu’un des principaux moyens pour traiter la guérison des plaies est de les tenir bien nettes.
Or est-il que l’eau les nettoie et détergé fort bien.

Matériel

- Matériel de dissection fin et adapté
- Garrot pneumatique à bras (exsanguinité parfaite)

Matériel Chirurgical

- Pince d'Adson sans griffe (éléments nobles)
- Pince d'Adson avec griffe (peau)
- 2 Pinces de Kelly
- 1 Paire de ciseaux
- 1 Porte-aiguille
- Fils résorbables et non résorbables
- Aiguilles courbes à section triangulaire

Garrot pneumatique

Jersey ou bande sous le garrot
Elévation du membre avant de gonfler
Expression par bande Velpeau
Gonflage du garrot

Au bras : 350 mm Hg
A l'avant-bras : 250 mm Hg

Facilement supporté 20 minutes

Attention aux garrots de doigts

Anesthésie locale (AL)

- Produit utilisé
- Xylocaïne 1% *(+/- adrénalinée)*

- Technique
  - Aiguilles sous-cutanées oranges
  - Injection lente

Anesthésie Loco Régionale Digitale dans la Gaine

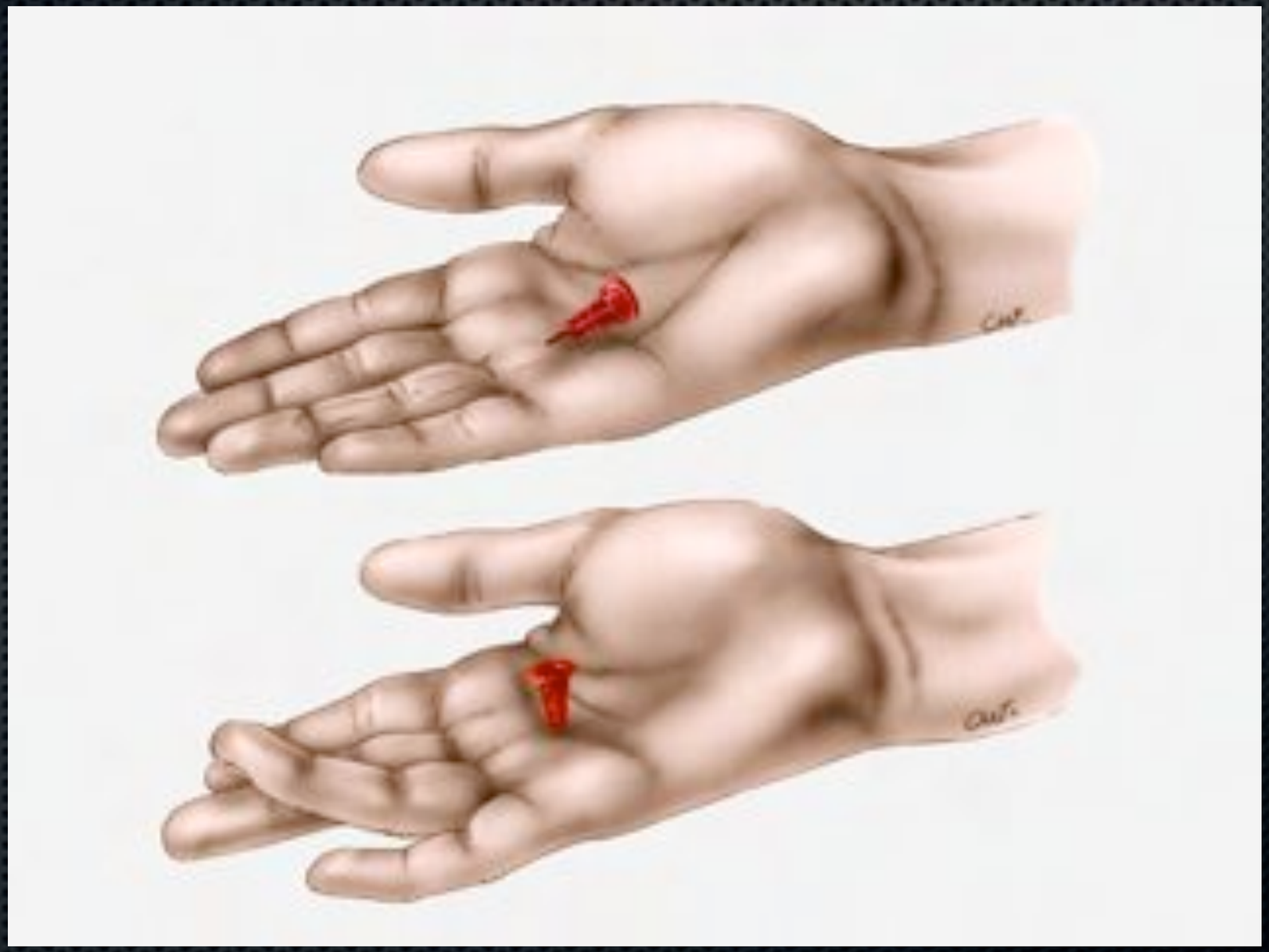

ALR: Bloc Interdigital

Parage chirurgical

Excision des berges souillées ou contaminées

A minima : pour pouvoir fermer

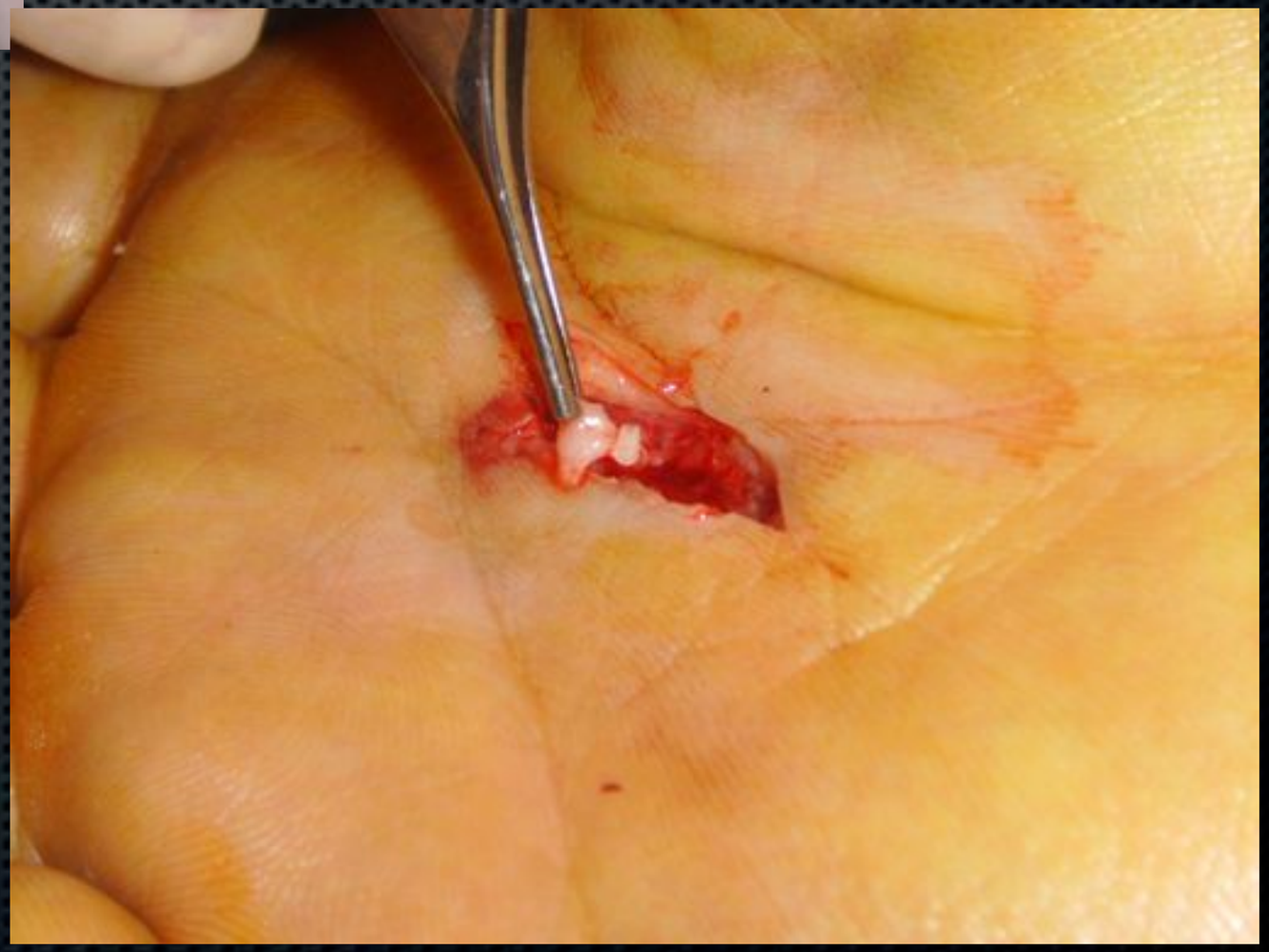

Exploration de la Plaie

On est sûr que des éléments anatomiques *visibles*

- ***Trajets obliques***
- ***Graisse sous-cutanée***
- ***Plaies tendineuses décalées (Mobilisation du tendon au testing)***

Aux termes de cette exploration

- Absence de lésion grave = suture cutanée
- lésion d’un élément «noble» = réparation
  - Par celui qui sait faire ! et qui peut organiser la suite
  - urgentiste / chirurgien «standard» / SOS mains

Car ++++

- La prise en charge d’une plaie de la main ne s’arrête pas à la suture cutanée
- Arrêt de travail / Antalgiques
- Rééducation (oui/non) - appareillage ?
- Date et réalisation des pansements suivants

Faut-il suturer toutes les plaies ?

Emerg Med J 2007;24:217-218 doi:10.1136/emj.2007.046613

Best evidence topic reports

Conservative management or suturing for small, uncomplicated hand wounds

Shafic Said Al-Nammari, Accident and emergency SHO, **A J Quyn**, Accident and emergency SHO

+ Author Affiliations

Abstract

A short cut review was carried out to establish whether suturing provided any advantage over conservative management for small, uncomplicated hand wounds. Only one paper presented a trial addressing the clinical question. The author, date and country of publication, patient group studied, study type, relevant outcomes, results and study weaknesses of this paper are tabulated. The clinical bottom line is that there doesn't appear to be any great advantage to suturing. The importance of clinical evaluation, to ensure that the wound really is uncomplicated, is stressed.

Relevant Paper(s)

Author, date and country	Patient group	Study type (level of evidence)	Outcomes	Key results	Study Weaknesses
Quinn J 10 August 2002 USA	91 patients with 95 lacerations enrolled. Criteria for inclusion: full thickness hand laceration, <2cm, uncomplicated (ie no tendon, vascular, joint, nail bed, nerve involvement or fractures), presentation within 8 hours of injury, haemostasis achieved within 15 minutes of presentation and no complications from diabetes, anticoagulants or steroids.	RCT.	Cosmetic appearance after 3 months.	No significant difference in cosmetic appearance 95% C.I.	Small study. No differentiation between location of the wounds on the hand made; in particular palm versus finger and dorsal versus volar. Concerns over correct use of wound nomenclature. Were these "lacerations" actually incisions?
			Duration of treatment.	Conservative management led to shorter duration of treatment (NOT statistically significant).	
			Pain during treatment.	Conservative management led to less pain (NOT statistically significant).	
			Time to resume normal activities.	Mean time to resume normal activities the same in both groups.	
			Bleed Arrest	Bleeding ceased without surgical intervention	

Comment(s)

This is the only study that addresses the issue of conservative management versus suturing for small (<2cm), uncomplicated hand lacerations. It showed that there was no difference in cosmetic appearance or time to return to normal activities between the two groups. It also suggested that conservative management was less painful and had a shorter treatment time than suturing. However, it is important to be sure that the wound is uncomplicated and to realise that it has been reported that up to 49% of forearm and hand locerations result in deep subclinical injury (1) that junior emergency department staff miss up to 36% of tendon injuries on clinical grounds and that even hand surgeons miss 16% (2). Therefore if there is any doubt one should have a low threshold for making a referral to the local hand surgeon for consideration of exploration under anaesthesia.

Editor Comment

The paper by Quinn et al attracted a flurry of correspondence. Much of it focused on the need for a proper evaluation of these wounds by a competent person.

Clinical Bottom Line

Uncomplicated hand lacerations less than 2cm should be treated conservatively.

References

1. Quinn J. Cummings S. Callaham M. Sellers K. Suturing versus conservative management of lacerations of the hand: randomised controlled trial. *BMJ* 2002;325(7539):299.
2. McNicholl BP. Martin J. McAleese P. Subclinical injuries in lacerations to the forearm and hand. *British Journal of Surgery* 1992 Aug;79(8):765-7.
3. Patel J, Coull R, Harris P.A, Percival N.J. Hand lacerations: An audit of clinical examination *The Journal of Hand Surgery: Journal of the British Society for Surgery of the Hand* Volume 23, Issue 4 , August 1998, Pages 482-484

Comment transférer?

- Contact téléphonique avec centre spécialisé = transmission du bilan
  - pour transfert le jour même
  - pour transfert le lendemain = prescription d'antalgiques, à jeun, antibiotiques ?

Le pansement d’attente

- Sérum physiologique / bétadine rouge
- Compresses stériles en quantité
- Bande Velpeau
- Bras surélevé

Cas particulier: les amputations

Amputation Replantation

Conduite à tenir

- Un simple rinçage au sérum physiologique suffit. Le fragment amputé doit être conservé au sec et au frais.
- *Au sec*
- Après un simple rinçage au sérum physiologique, le fragment amputé est placé dans une enveloppe étanche quelle qu'elle soit: sac plastique, flacon à prélèvement .
- *Au frais*
- Cette enveloppe est à son tour posée sur des glaçons pour assurer une protection des tissus contre l'axonie en les amenant à 4°C.

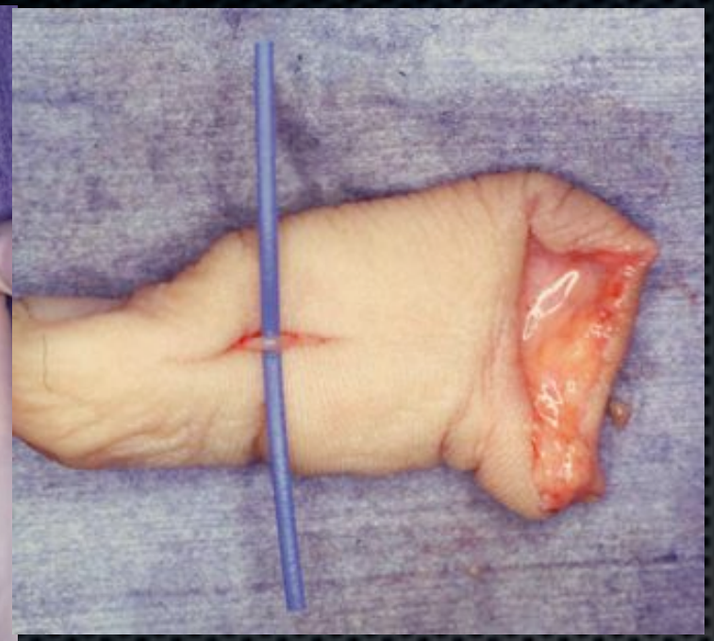

Ischémie froide

Ischémie chaude

- ***Tolérance à l' ischémie***
- Le temps d'ischémie du membre amputé est un des facteurs décisifs pour la réussite de la replantation d'une part et pour la récupération fonctionnelle à long terme d'autre part.
- En général, il est souhaitable de réaliser la replantation d'une main avant la quatrième heure d'ischémie "chaude" (c'est à dire à température ambiante), et avant la sixième heure d'ischémie froide.

Facteurs de succès (≈ 70-80%)

- Le mécanisme: les plaies franches ont un meilleur pronostic que les écrasements et les arrachements
- La durée d'ischémie, surtout dans les amputations proximales
- La qualité des vaisseaux: âge du patient, TABAGISME +++
- La compétence du chirurgien et de l'équipe en charge des suites postopératoires

Prise en charge des plaies dorsales

Danger ?

- Méconnaître une lésion articulaire

CAT

- Agrandir pour bien voir
- Réparer les lésions
- Nombreux artifices plastiques de fermeture

A la face dorsale

Prise en charge des plaies palmaires

Danger ?

- Tendons / gaine
- Nerfs / Artères

Agrandissement de l’ouverture

Eviter de croiser les plis de flexion

Plasties en Z

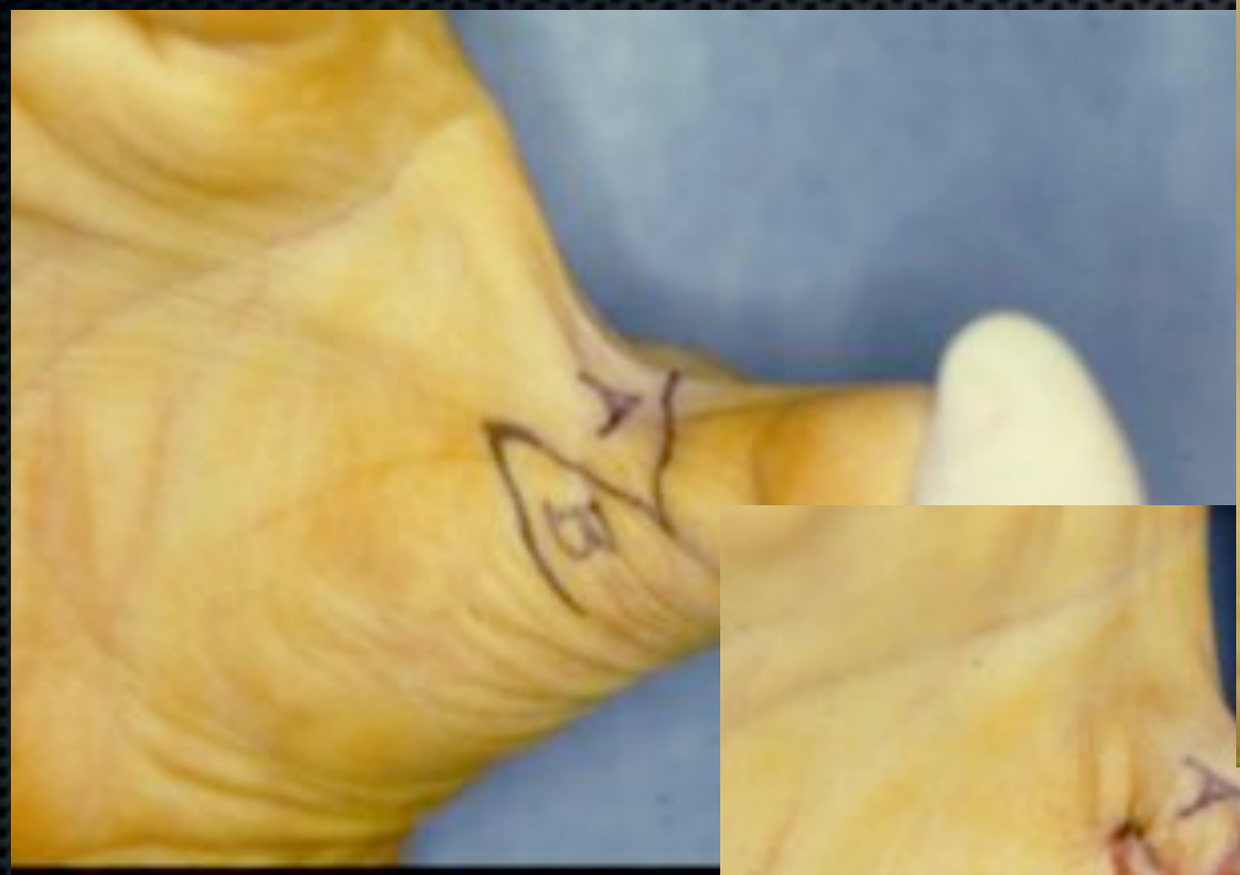

Voies de Brünner

- Sommets à la jonction palmaire/dorsale
- Angles 90°

En Urgence

- Tenter de revenir à des voies chirurgicales

Sutures des tendons

Suture directe Pull out Bouton

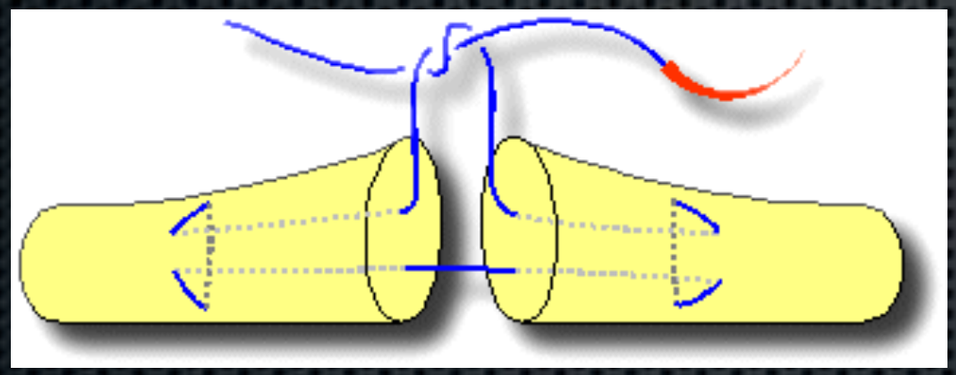

Cadre de Kessler



Surjet periphérique

Cas particulier: les lésions de la dernière phalange

Lésions particulières

- Lésions pulpaires seules
  - Préserver ou reconstruire la fonction de la pulp
- Lésions unguéales seules
  - Reconstruire les structures unguéales
- Pulpe + ongle (+/- os)

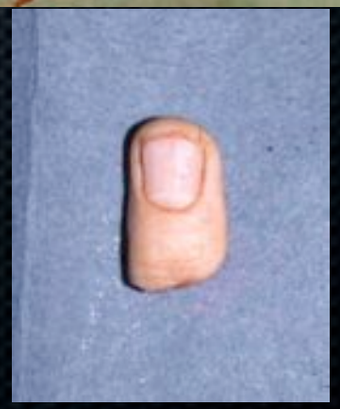

Traitement des lésions distales ?

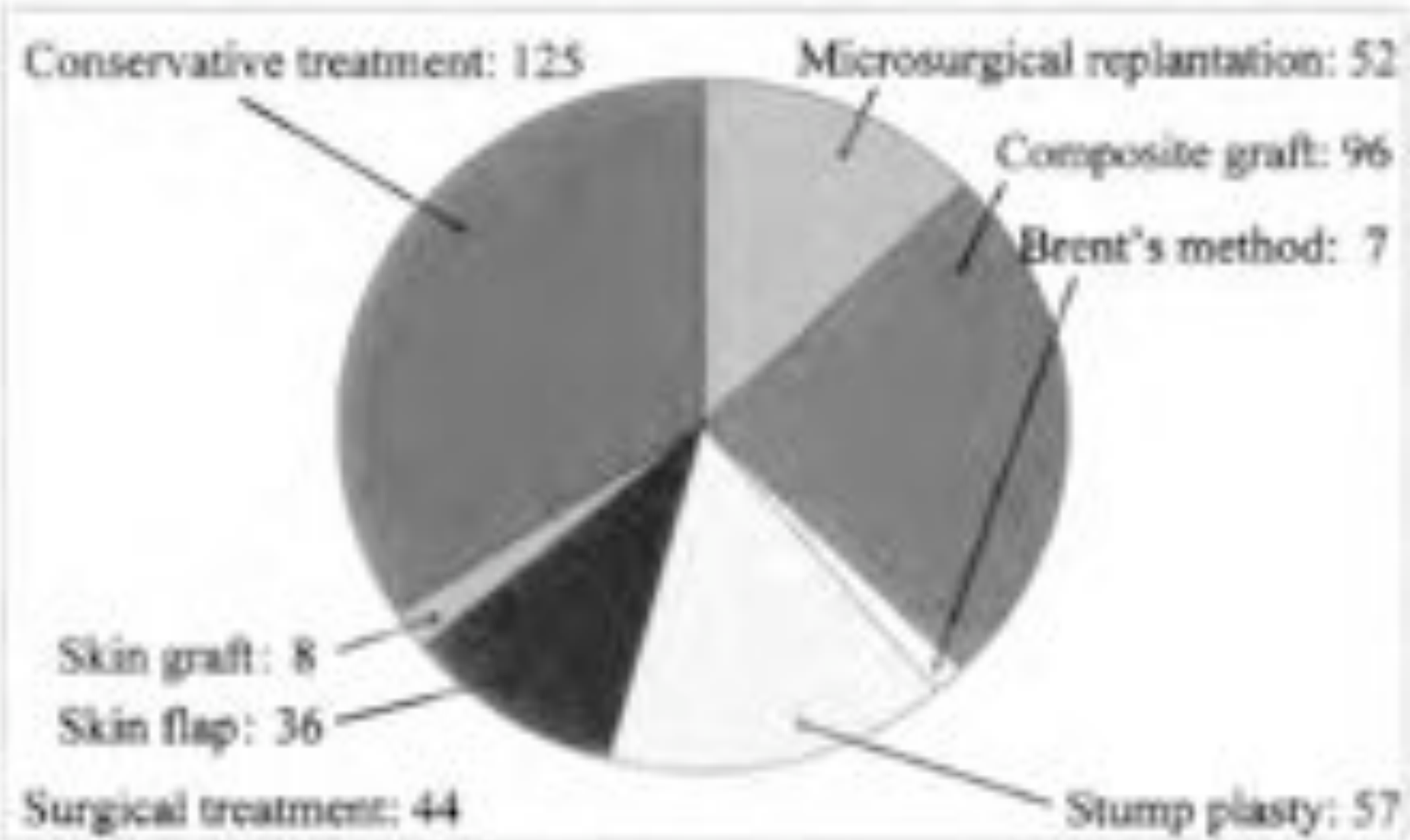

FIGURE 1. Subjects: 381 fingertip injuries.

Techniques for pulp reconstruction

		+	-
Conservative treatment		Easy, cost effective, efficient	Nail deformities, scar tenderness
~~Skin graft~~		?	No sensibility
Flaps	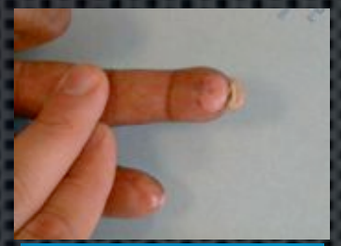	Thickness, Sensible Avalaibility	Difficult Complications
Replantation		“normal” finger	Very difficult, depends on mechanism
Toe transfer		Reconstruction of bone and soft-tissue	Very difficult

Cold intolerance will be observed in almost all patients

Conservative treatment

(prospective or randomized studies)

Most papers reported little or no sequelae with conservative treatment, found no or little differences regarding the type of dressing and Ma's paper reported no benefit of other techniques compared to conservative treatment

- Ma. Ann Acad Med Singapore 1982;11:207-213
- Mennen. J Hand Surg 1993;18B:416-422
- Buckley. Injury 2000; 31:301-304
- Ipsen. Injury 1987; 18: 203-205
- Lee. J Hand Surg 1995; 20B: 63-71

Lambeaux

- Tranquilli-Leali-Atasoy
- Venkataswami
- Brunelli (reverse)
- Thenar (index & majeur)

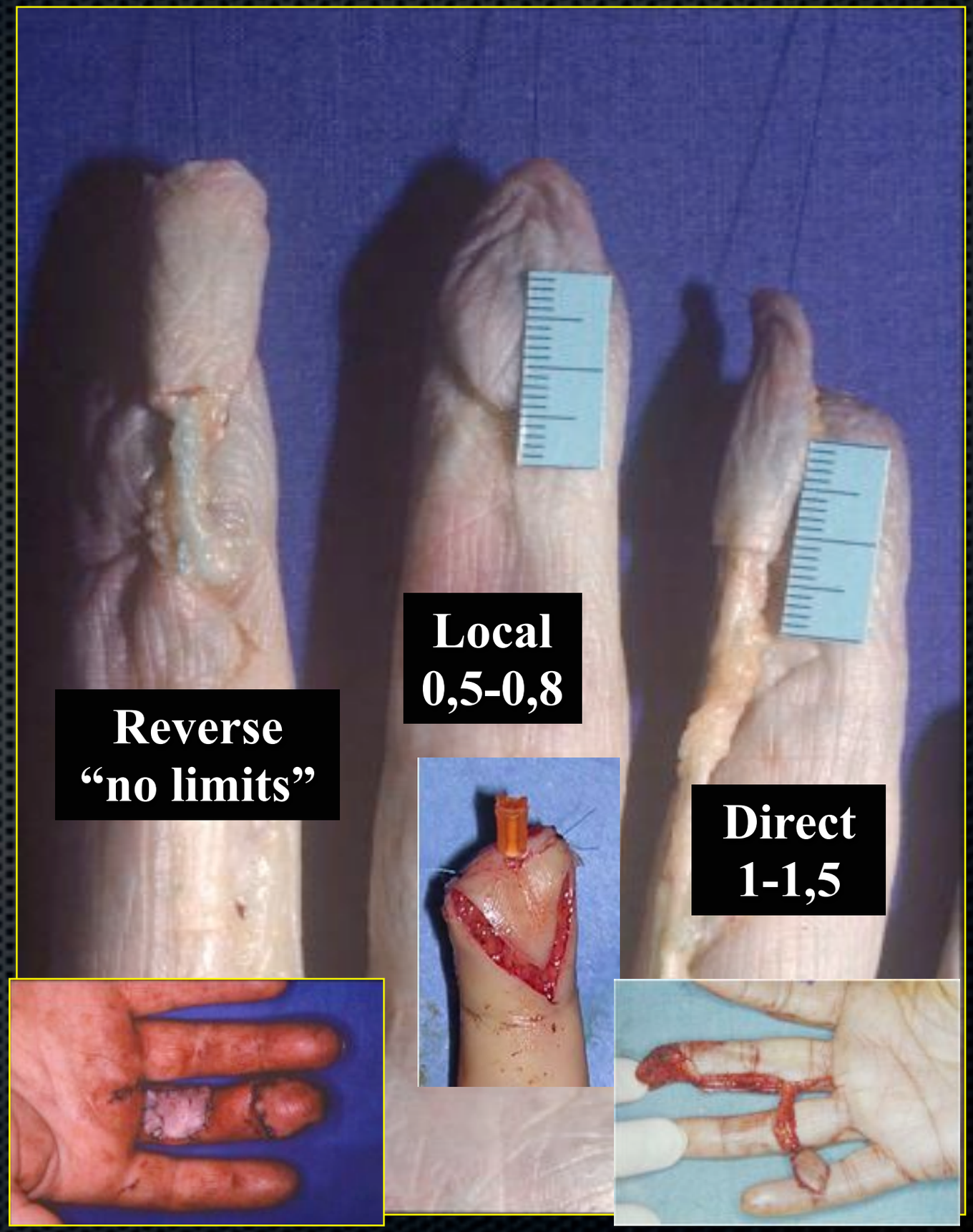

Replantation

- Meilleure solution, meilleurs résultats
- Difficile techniquement

Cas particulier: les lésions par injection sous pression

DEFINITION. HISTORIQUE.GENERALITES

.Air comprimé+Δ

.1er cas: Hesse, 1925

.« oleoma »: Mason, 1941

.rare (<1%, Schoo, 1980)

.URGENCE:

1/Vasculaire

2/Toxique

3/Infectieuse



PHYSIOPATHOLOGIE

.∏> 700 kN.m^{-2} (McClinton, 1985)
.Diffusion dans le canal digital (directe/poulies C)
.Diffusion le long des pédicules (directe/poulies A) (Kaufman 1969)
.Lésions directes+œdème+toxicité=spasme artériel
.Si survie, réaction fibreuse +++
.RàCE IIre, fistule IIre (oléome), réinfection
.Raideur+++

Clinique

- Petite porte d' entrée (typique: pulpe G2) X gros dégâts internes
- Anamnèse
- Douleur+++
- Oedème
- Signes de phlegmon/gaine fléchisseur(s): ! Doigts 1-5 => SCC Aigu
- Hypovascularisation sous-estimée (par importance de l' inflammation, l' agent colorant,…)

RADIOGRAPHIES

.Fondamental, voire M°légal

.Visibilité directe du « liant », des pigments, de l' air

=> BILAN D' EXTENSION

TRAITEMENT
Principes

. URGENCE+++

. Parage (CE + Porte entrée)

. Décompression neuro-vasculaire

. Si Besoin: Revascularisation

TRAITEMENT 1

. Anesthésie locale contre-indiquée (↗∏) =>BP (Vasodilatation)

. Esmarch ou Velpeau CI (↗∏) =>Vidan surélévation

.Brunner > Incisions latérales

.Neurolyse +Adventicectomie (μ+++)

.Synovectomie gaine +excision cds

(tt non chirurgical: Combs,1992; Snarski, 2005)

TRAITEMENT 2

.Lavage (solvants CI) +++
.Revascularisation si besoin.
.Amputation d' emblée ? (sur doigt long si * sur 2/3 structures parmi peau/pédicule/tendon, Kaufman 1970)
.Fermeture lâche « aux angles »
.Gros pansement humide / 24 h
.Main NON surélevée si graisse
.Antibiotiques ? (Gay 2007)
.Corticoïdes IV ? (+Phelps,1976 vs. -Waters,1967)
.Kiné ≥ J2
.Chirurgie IIre (Infection Iire, mobilisatrice, amputation qs.)

PRONOSTIC

.Taux d'amputation= Haufman, 1968: 43% (n=51)

Gay, 2007: 30% (n=39) (mais 40% si on élimine les agents non toxiques)

.Site d' injection (pire si digital / palmaire)

.Délai (6 heures)

.Fuel et peintures vs. graisses et huiles (- toxique, +dense, amputation 25%: Geller, 1986; Neal, 1991)

(.Quantité, distance, pression, température, …)

RESULTATS (Gay, 2007)

Amputation ou mauvais résultats (douleur, anesthésie, raideur sévère, perte de force):

-peinture 57%

-graisse 63%

CONCLUSION

.Urgence digitale vitale= Ring-finger

.Urgence sous-estimée

.Radiographie

.Traitement préventif+++

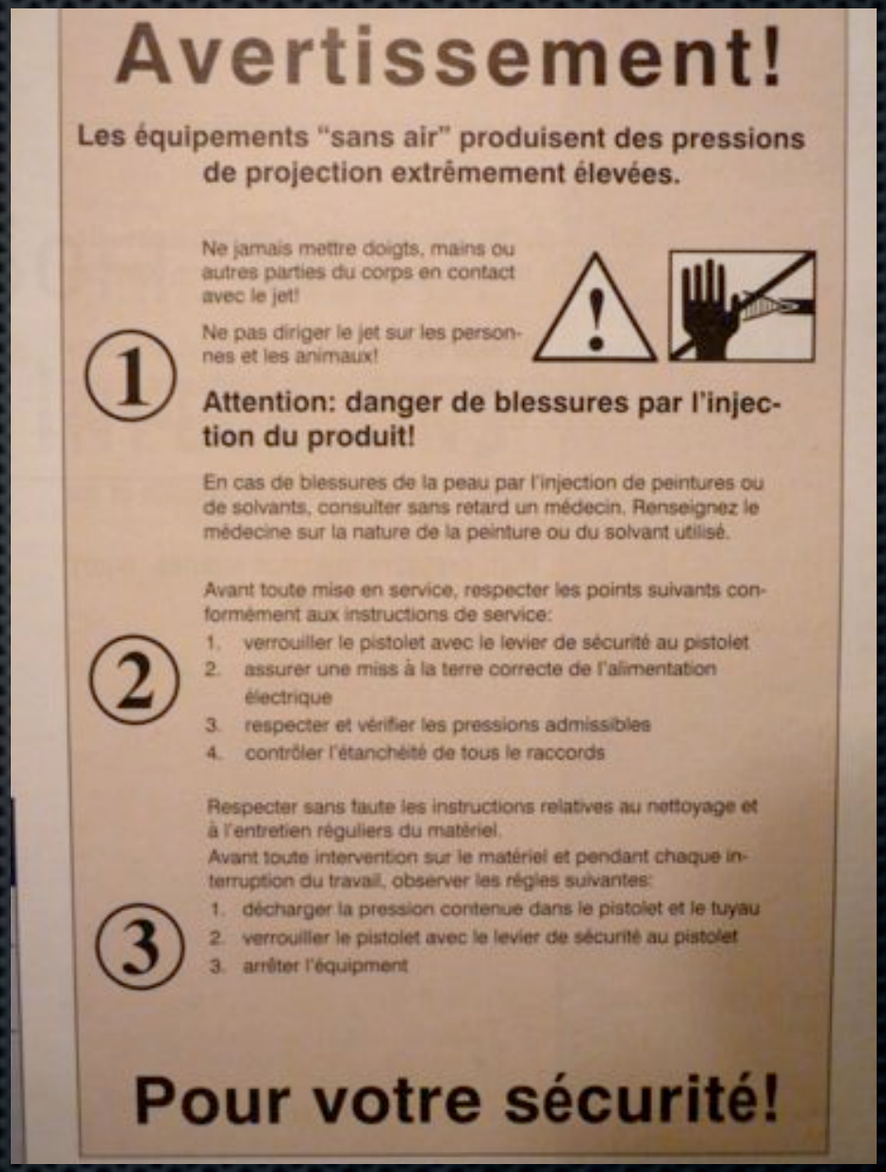

Avertissement!

Les équipements "sans air" produisent des pressions de projection extrêmement élevées.

1

Ne jamais mettre doigts, mains ou autres parties du corps en contact avec le jet!

Ne pas diriger le jet sur les personnes et les animaux!

Attention: danger de blessures par l'injection du produit!

En cas de blessures de la peau par l'injection de peintures ou de solvants, consulter sans retard un médecin. Renseignez le médecine sur la nature de la peinture ou du solvant utilisé.

2

Avant toute mise en service, respecter les points suivants conformément aux instructions de service:

1. verrouiller le pistolet avec le levier de sécurité au pistolet
2. assurer une miss à la terre correcte de l'alimentation électrique
3. respecter et vérifier les pressions admissibles
4. contrôler l'étanchéité de tous le raccords

3

Respecter sans faute les instructions relatives au nettoyage et à l'entretien réguliers du matériel.

Avant toute intervention sur le matériel et pendant chaque interruption du travail, observer les règles suivantes:

1. décharger la pression contenue dans le pistolet et le tuyau
2. verrouiller le pistolet avec le levier de sécurité au pistolet
3. arrêter l'équipment

Pour votre sécurité!

Cas particulier: les brûlures de la main