

Prothèse totale sur genou avec raideur de la flexion

Total knee arthroplasty with limitations of flexion.
Orthop Traumatol Surg Res 2009. Massin et al. (1)

Total knee replacement in post-traumatic arthritic
knees with limitation of flexion Orthop Traumatol Surg Res
2010. Massin et al. (2)

Julia DONADIO
Service Pr MASSIN, Hôpital Bichat

Définition

- Raideur pure de la flexion
 - Amplitude de flexion: $<90^\circ$
- Raideur mixte (associée à un flexum)
 - Amplitude de flexion: $<90^\circ$ ET flexum de plus de 20°
 - Amplitude de flexion/extension : $<70^\circ$

Sévérité de la raideur

- Modérée (flexion 70-90°)
- Moyenne (flexion 50-70°)
- Sévère (flexion <50°)
- Ankylose

Impact fonctionnel ?

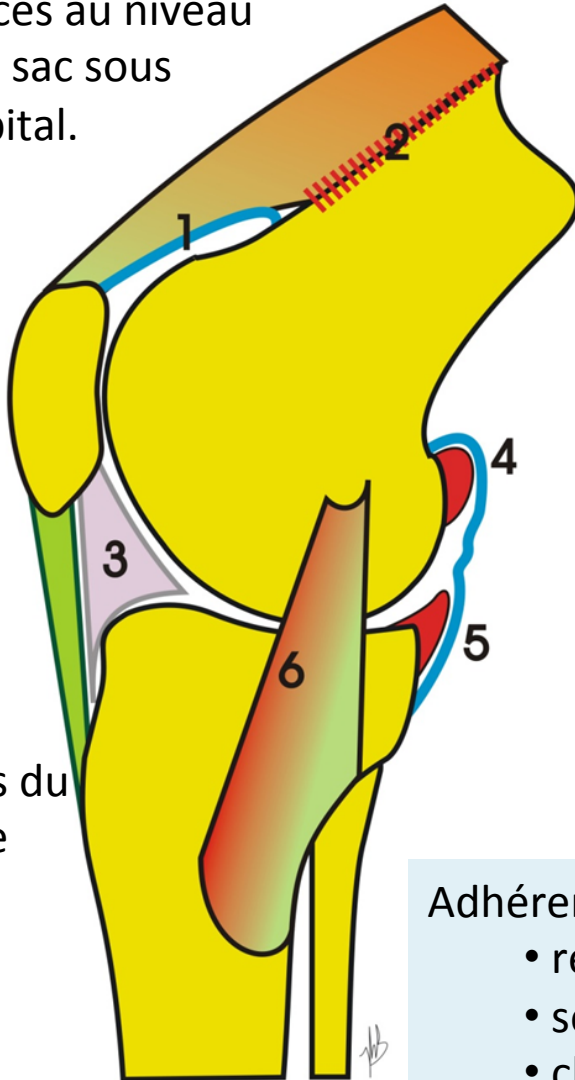
Dépend des besoins du patient

Etiologie

- Gonarthrose essentielle (58% raideurs de la flexion, 31% raideurs mixte)
- Gonarthrose post traumatique (26%, 16%)
- Arthrites inflammatoires (10%, 19%)
- Hémophilie (4%, 28%)
- Séquelles d'arthrite bactérienne (< 4%)

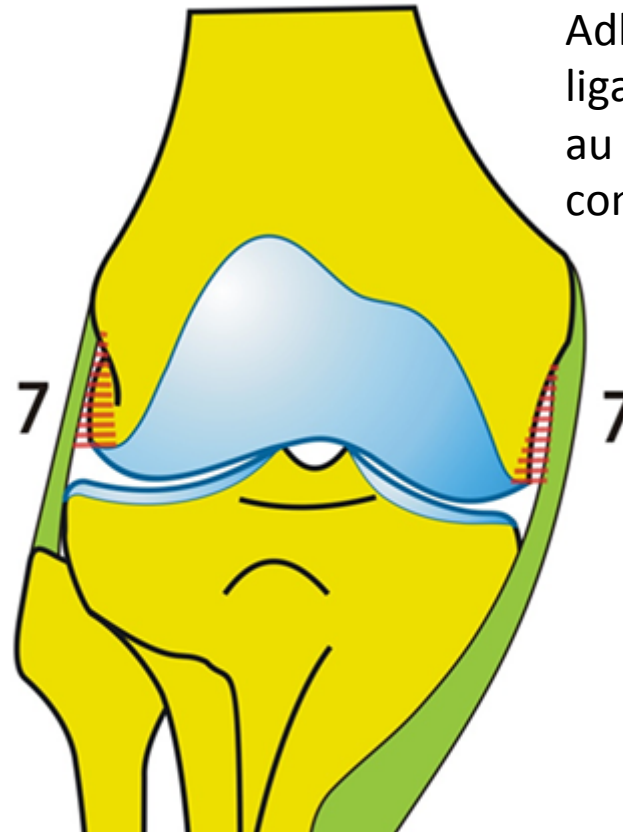
Facteurs intra-articulaires

Adhérences au niveau
du cul de sac sous
quadricipital.



Adhérences du
ligament de
Hoffa et
ligament
rotulien.

Adhérences des
ligaments collatéraux
au niveau des rampes
condyliennes.



Adhérences synoviales:

- réaction inflammatoire suite à une hémarthrose
- sepsis
- chirurgie intra-articulaire

Facteurs extra-articulaires

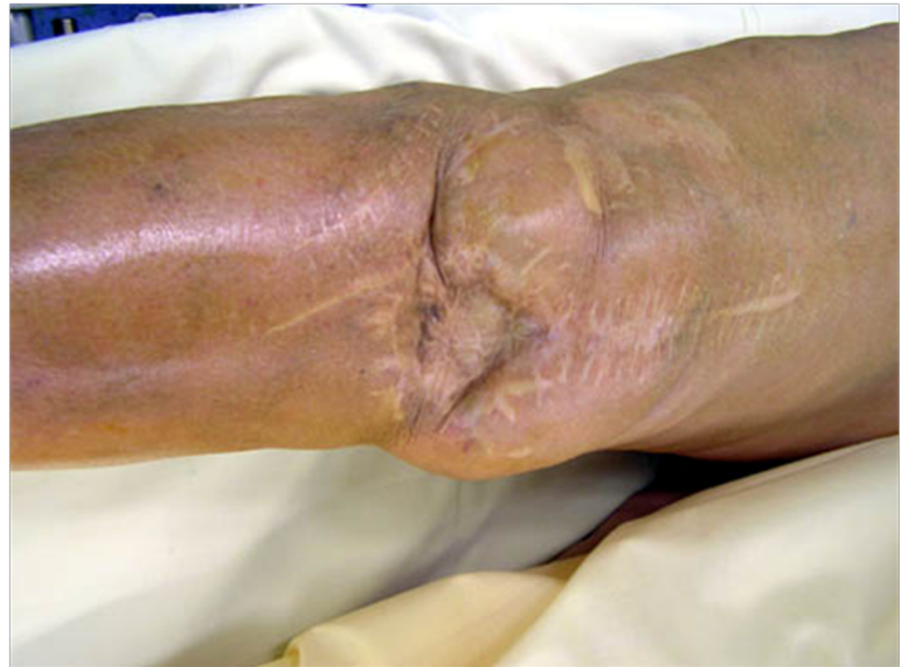- Primitifs secondaires à une fracture extra-articulaire
- Secondaires compliquant une raideur d'origine intra-articulaire
 - Rétraction de l'appareil extenseur

Evaluation pré opératoire

- Age, BMI
- Type, sévérité de la raideur
- Etiologie
- Stade arthrose
- Mesure des déformations

Evaluation du genou

- Historique des précédentes interventions (ancienneté, cicatrice, infection)
- Score IKS genou
 - Mobilité
 - Douleur
 - Laxité
- Score IKS fonction



- Déterminer avec le patient ses attentes, ses besoins fonctionnels



Savoir envisager l'abstention thérapeutique

- Les demandes du patient ne pourront pas être raisonnablement satisfaites:
 - Raideur sévère (ankylose)
 - en extension complète
 - indolore

Savoir envisager une chirurgie préliminaire

- Ablation matériel ostéosynthèse
- Ostéotomie correctrice
 - interférences entre les 2 types de chirurgie
 - Parois permet de repousser l'arthroplastie de plusieurs années (effet antalgique)

Savoir envisager une chirurgie plastique de reconstruction

- État cutané
- Lambeau musculaire libre avec anastomoses microchirurgicales
- Lambeau régional pédiculé musculaire
 - Lambeau gastrocnémien médial
 - Lambeau vastus lateralis inversé

Temps opératoires

- Parties molles : traiter tous les facteurs de raideur intra articulaires
 - Ligaments collatéraux
 - Libération des rampes condyliennes
 - Excision des ostéophytes
 - Arthrolyse du cul de sac sous quadricipital

Temps opératoires plus spécifiques

- Ostéotomie tubérosité tibiale antérieure pour avoir une meilleure exposition ([2]25%) :
 - De principe : ([2] 15%)
 - Brieveté appareil extenseur sur raideur ancienne ou luxation invétérée de l'appareil extenseur
 - Patella bara
 - De nécessité ([2]20%)
 - N'influence pas le résultat final des mobilités [2]
- Quadriceps snip or plastie inversée en V-Y du quadriceps

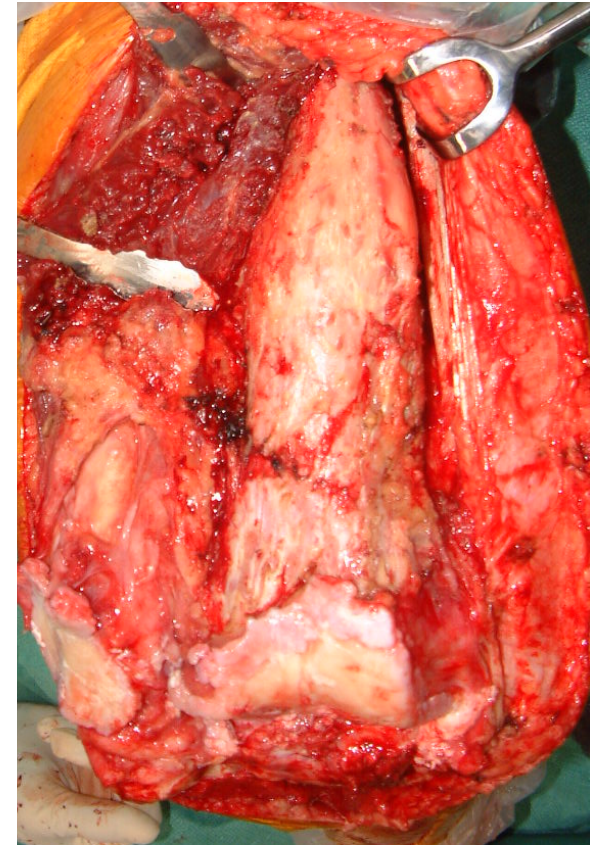
Grande libération du quadriceps

(selon Judet et al, mem acad chir, 1956)

- Raideur flexion sévère
- Pas ostéotomie correctrice dans le même temps
- Pas de multiples cicatrices
- Pas d'infection récente (>2 ans)
- Eviter ostéotomie tubérosité tibial antérieure

Grande libération du quadriceps

- Permet d'augmenter significativement l'amplitude de flexion ($50 \pm 30^\circ$ versus $23 \pm 16^\circ$, $p < 0.001$, [2])
- Mais + complications



Complications (25% [2])

- **Nécrose cutanée** : placard cicatriciel antérieur, préférer cicatrices latérales
- Infection
- Avulsion tendon patellaire
 - > **Aggravation raideur**
 - Plus importantes dans les raideurs sévères

Instabilité

- Libération excessive du LCM
- Libération extensive fémorale affectant les insertions ligamentaires
- Section du Poplité

Avoir une prothèse
contrainte à
charnière en salle

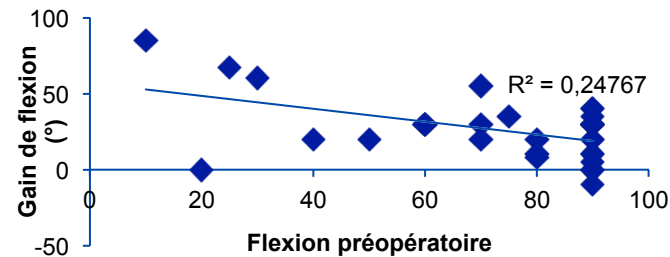


Genou ankylosé

- Toujours préserver une extension active
- Soit grande libération du quadriceps selon Judet
- Soit femoral peel avec prothèse à charnière

Résultats sur la flexion

- Gain de flexion moyen:
 - $23 \pm 17^\circ$ ([1] 82 cases, 16% sévère)
 - $26 \pm 20^\circ$ ([2] 40 post-traumatique, 20% sévère)
- Le gain de flexion est corrélé à la flexion pré-opératoire



- Les genoux avec une raideur modérée peuvent perdre quelques degrés de flexion

Conclusion

- Ne jamais compromettre l'extension active complète
- Ne pas chercher à atteindre la flexion normale
- Bon traitement de la douleur
- Pas de gros gain de flexion sinon risque de complications plus important