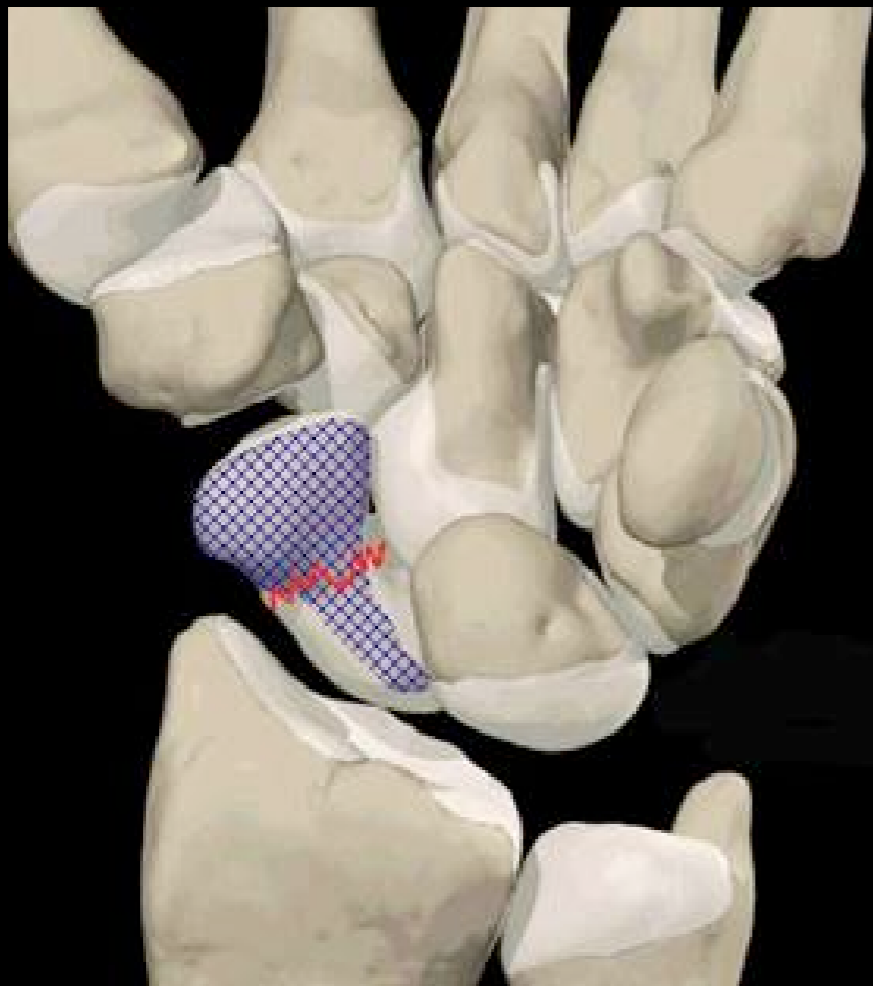
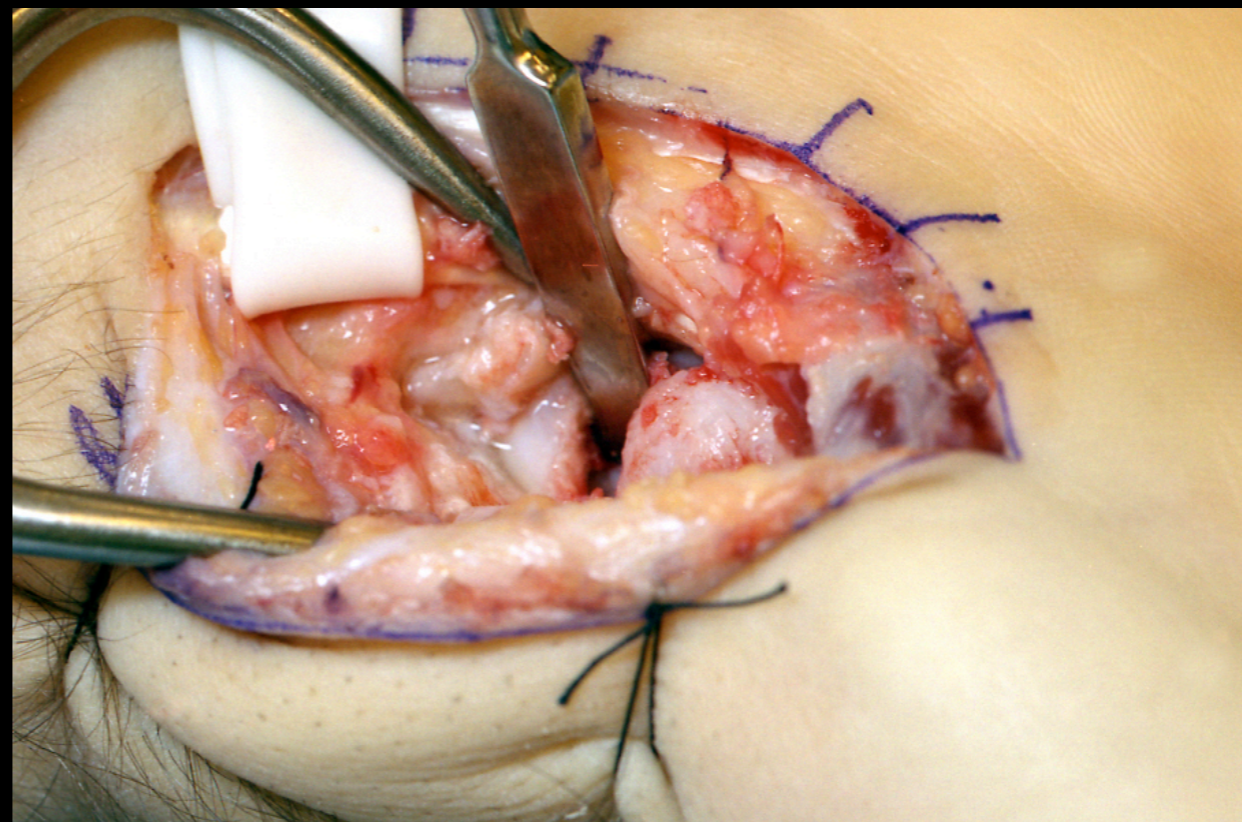


Pseudarthrose du scaphoïde



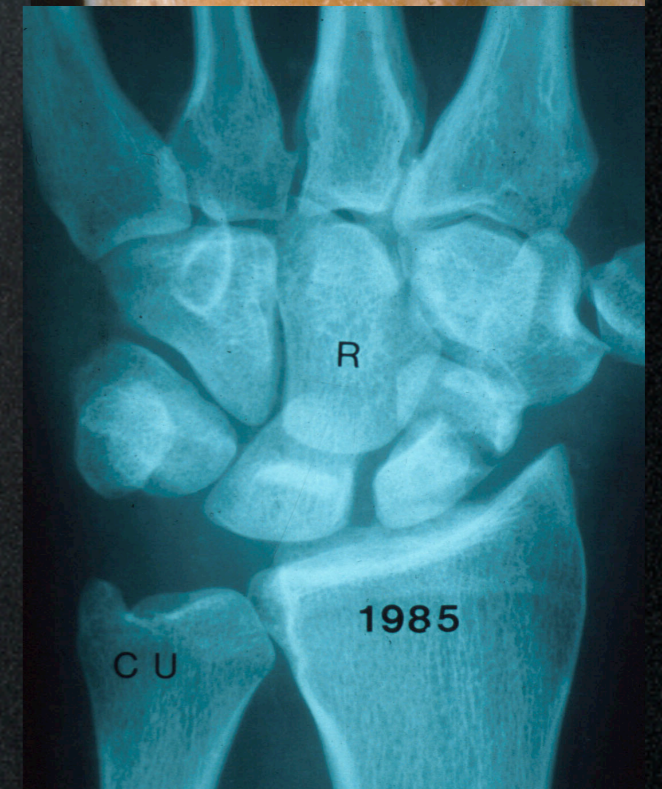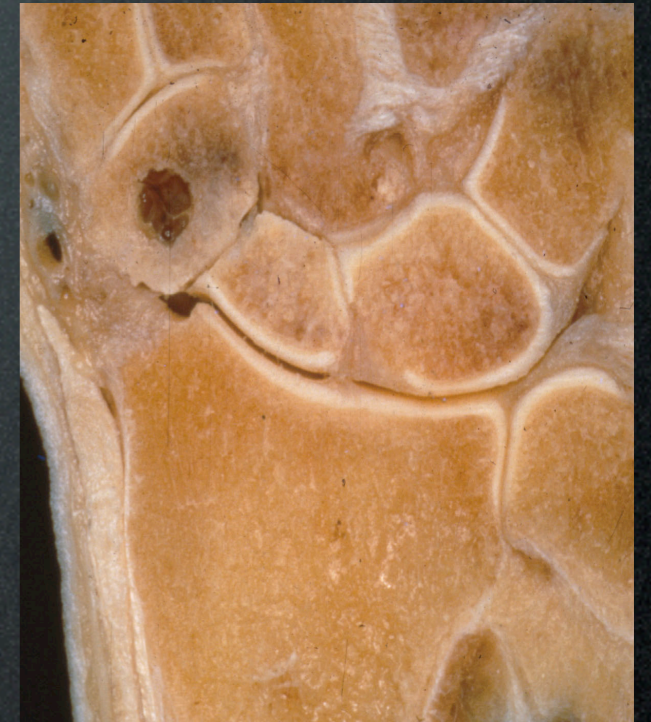***Christian Dumontier
Institut de la main & hôpital
Saint Antoine, Paris***

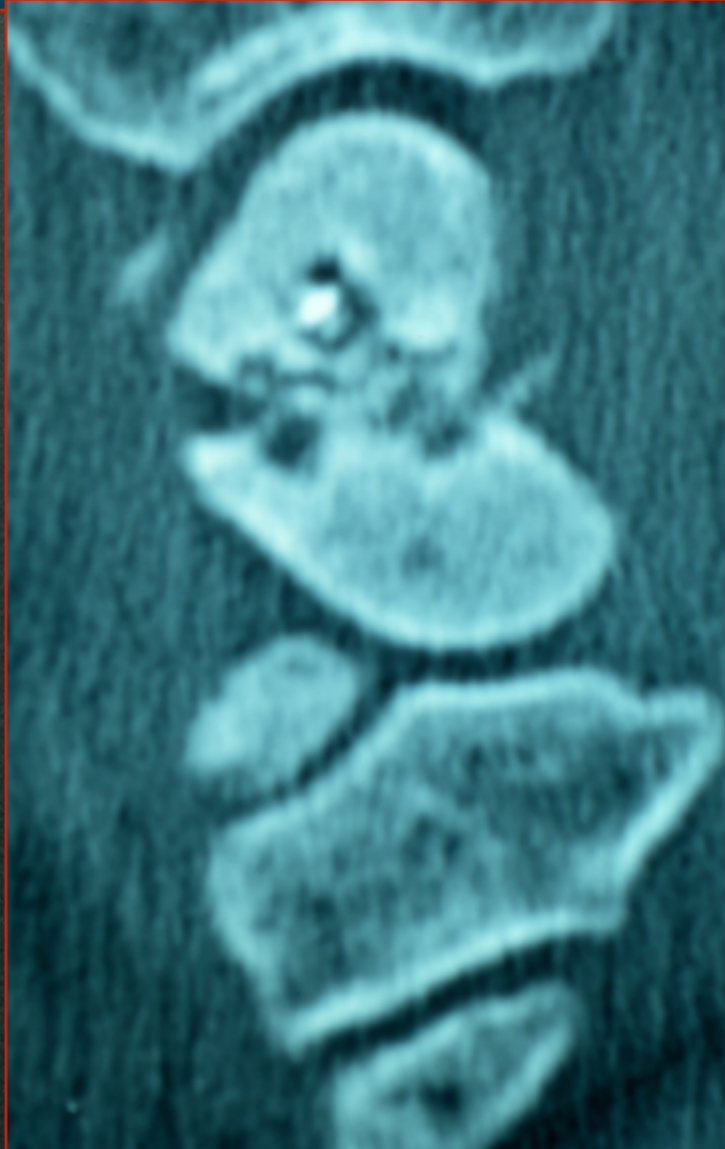
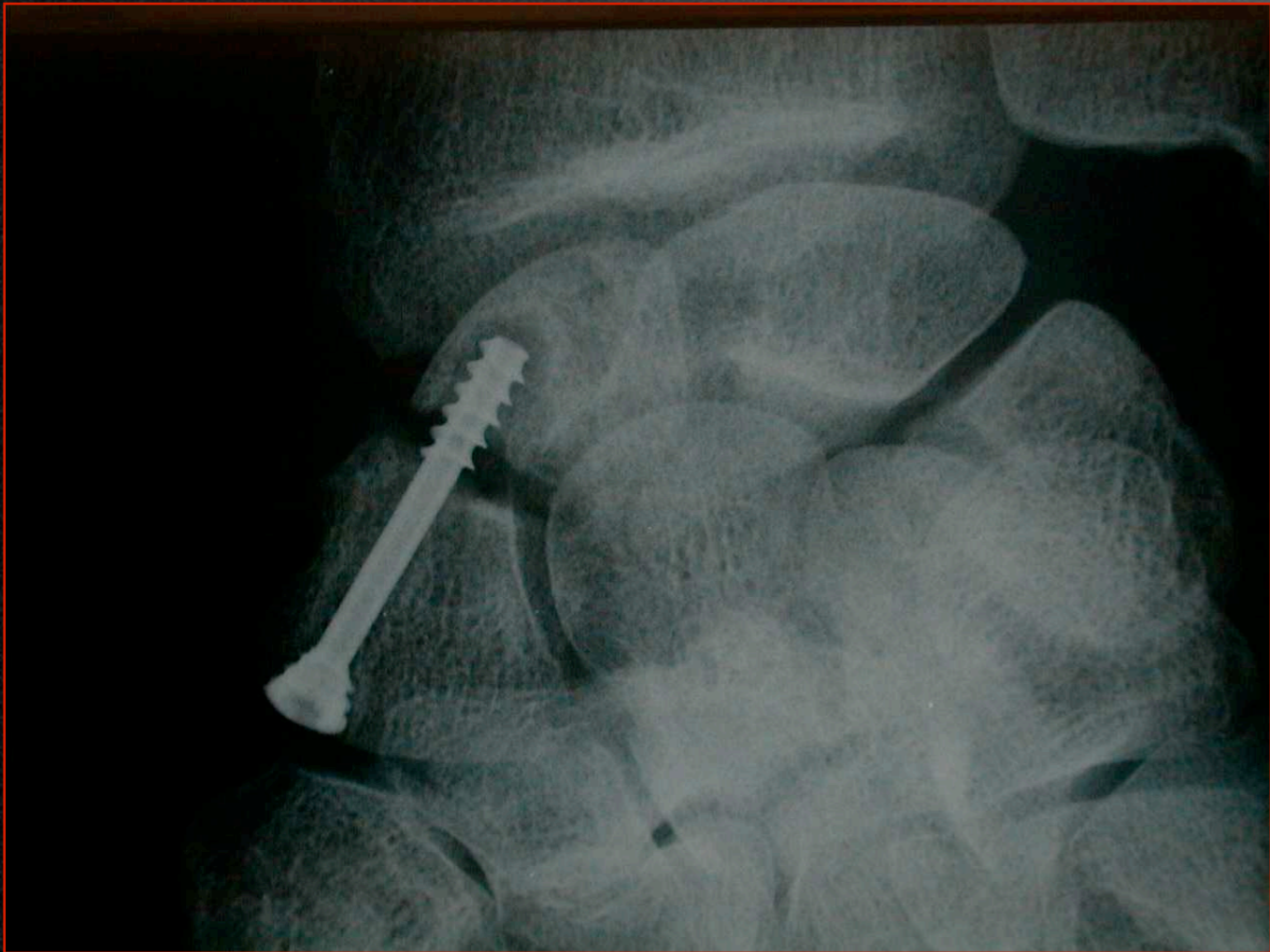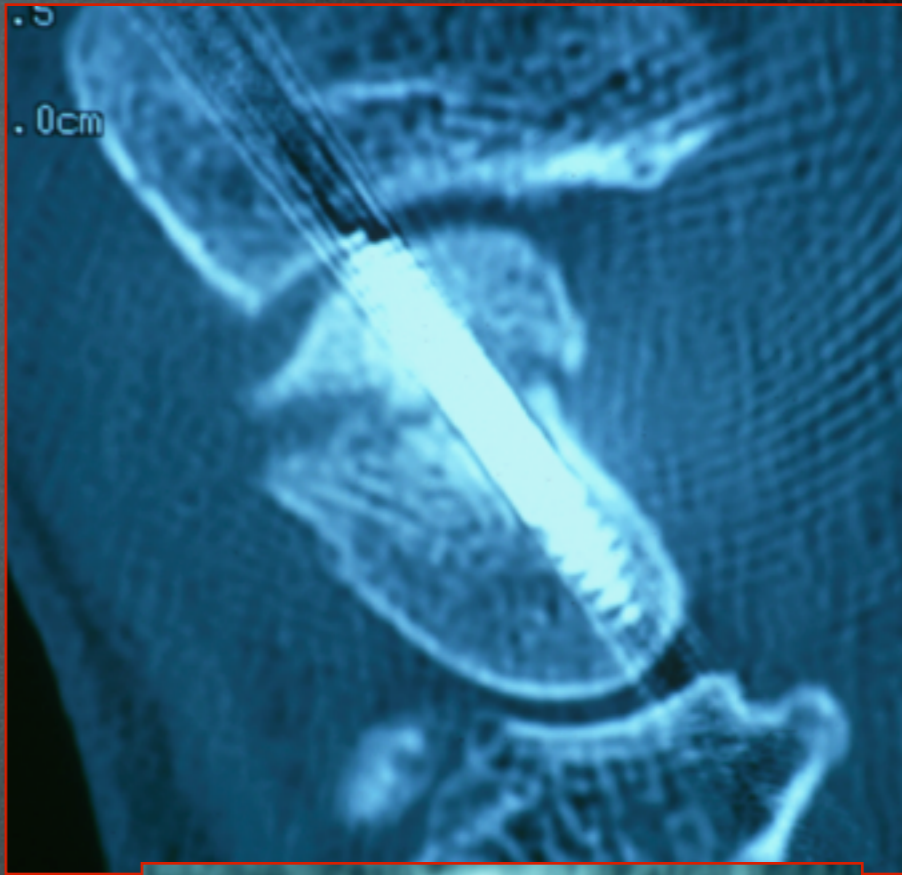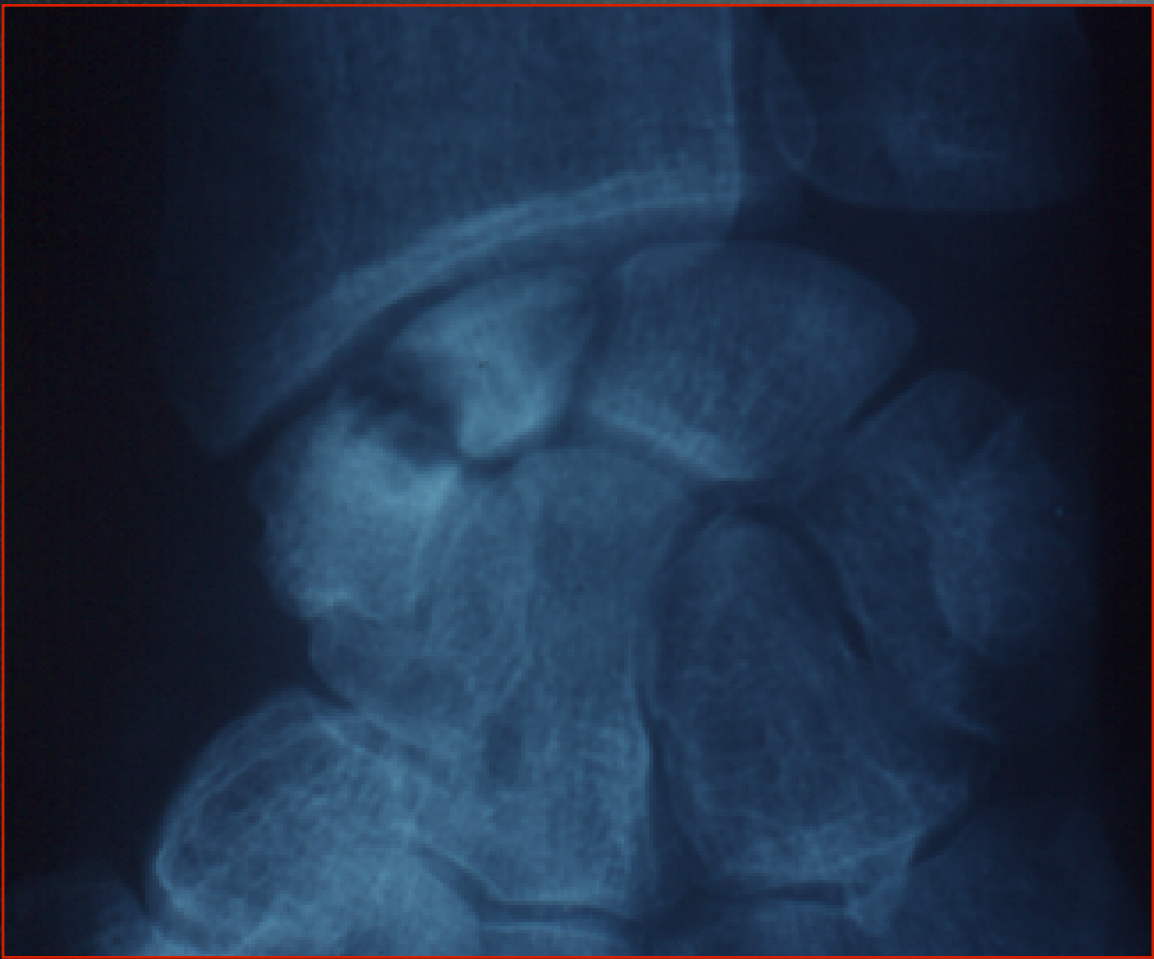


Thanks to Scott Kozin

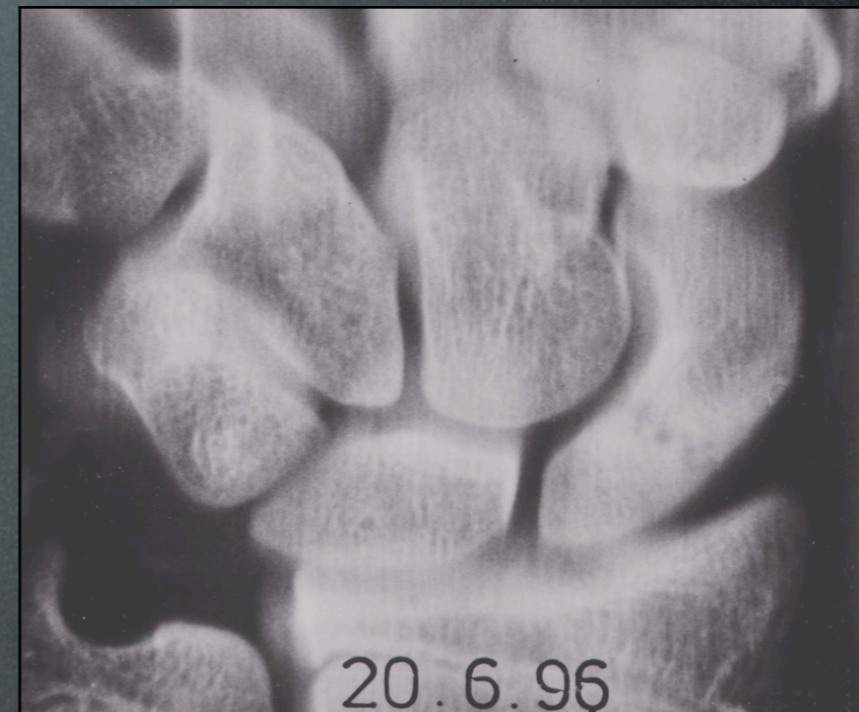
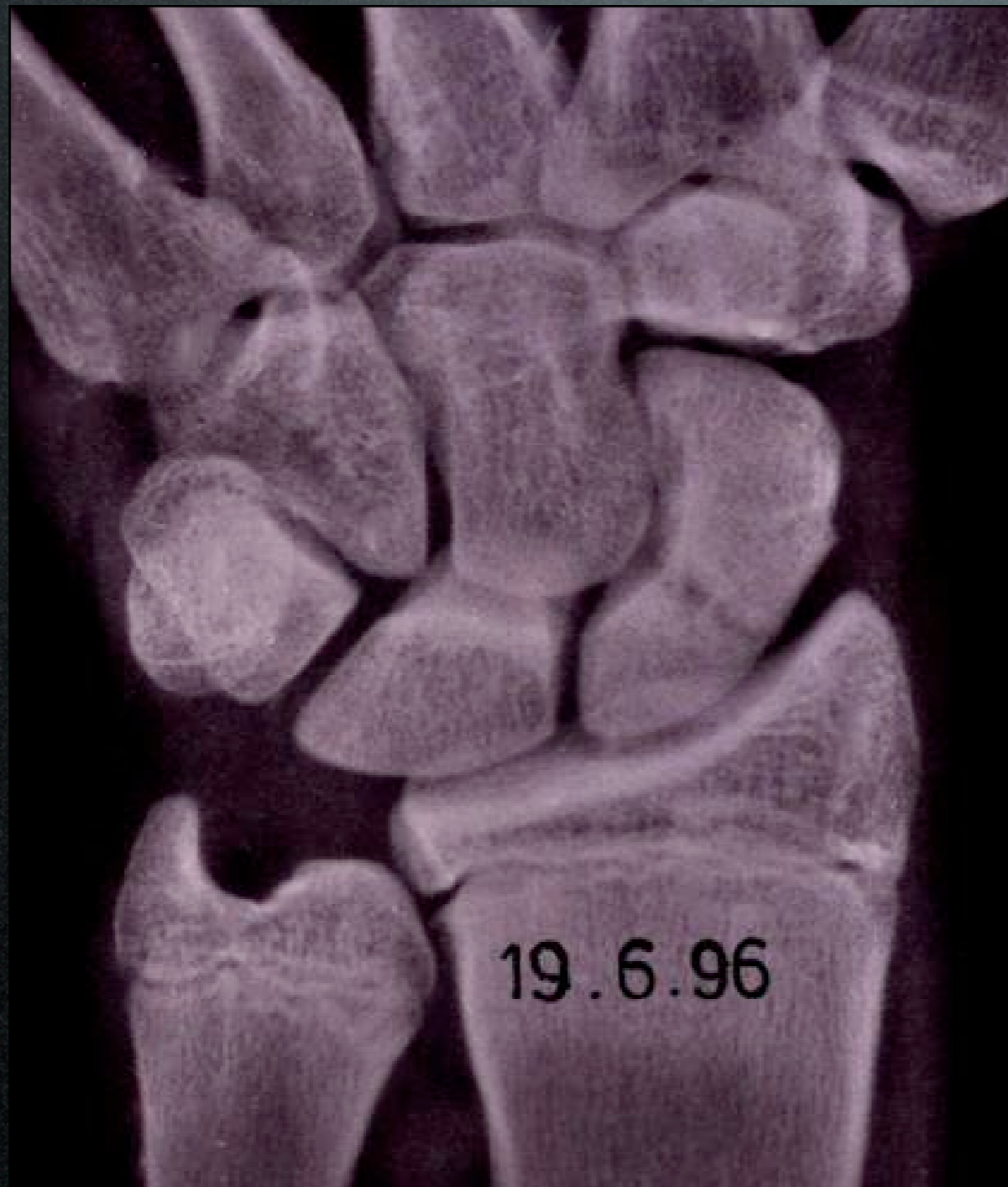Facteurs de non-consolidation

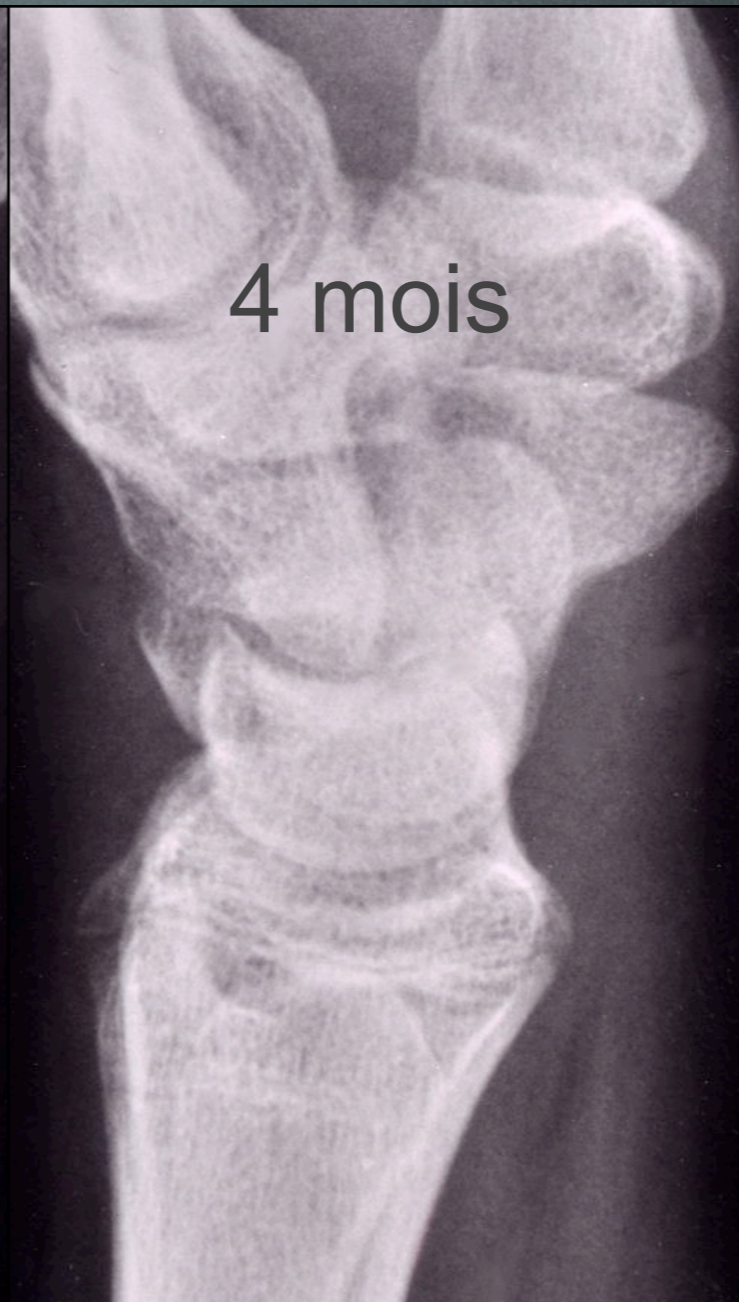
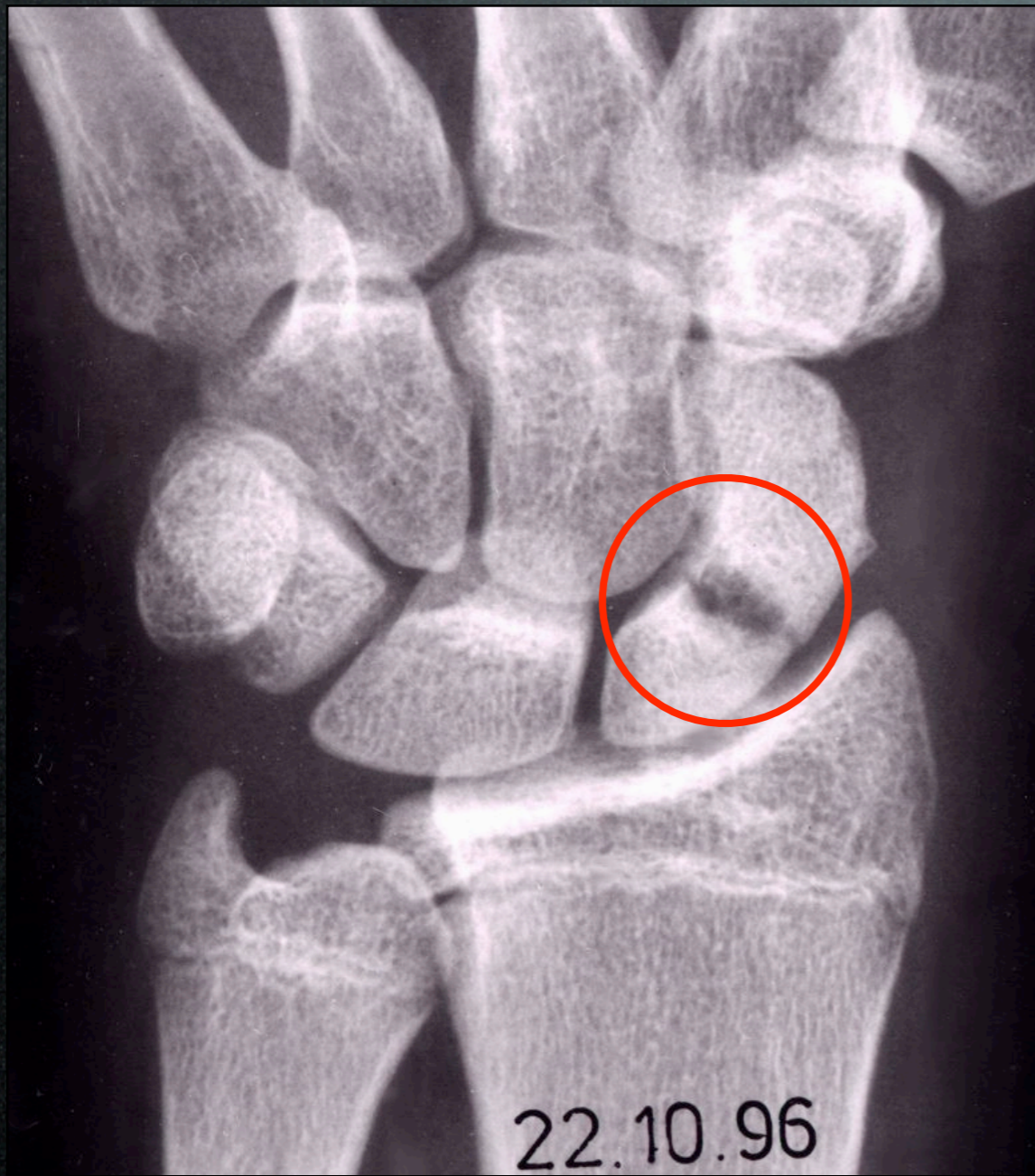
- Absence de prise en charge initiale adéquate
- Retard de diagnostic
- Dynamique perturbée du fluide synovial
- Vascularisation précaire
- Déplacement fracturaire
- Instabilité du carpe

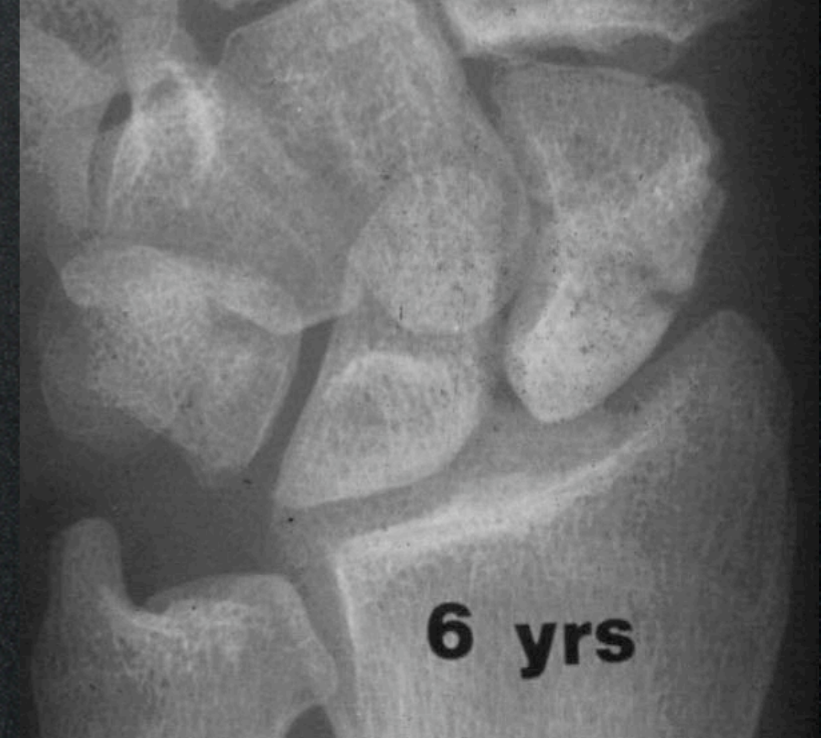
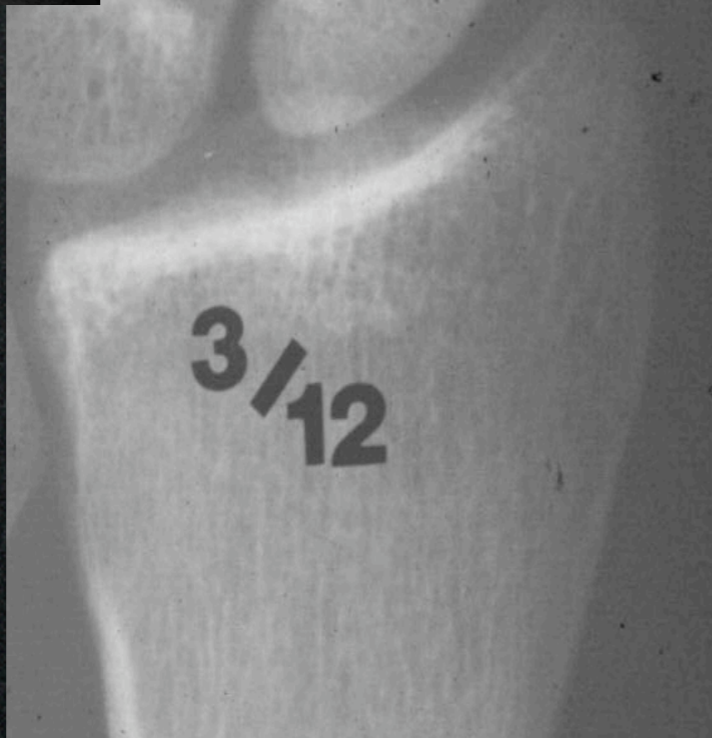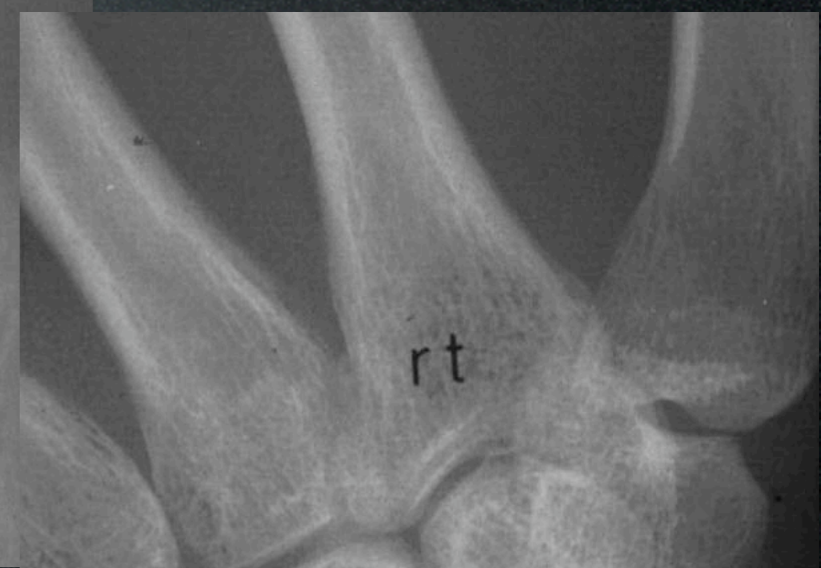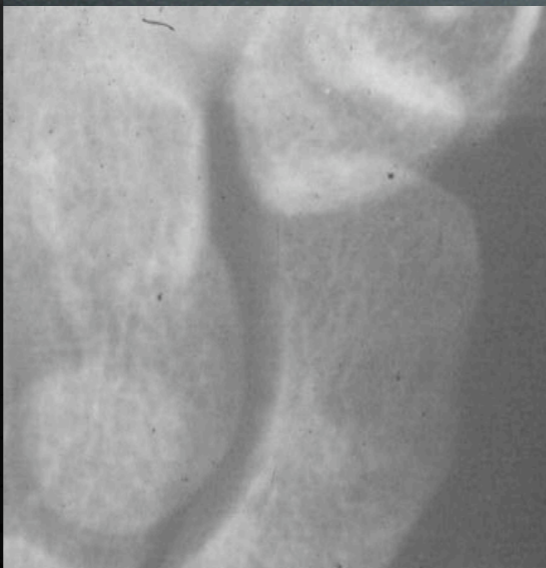


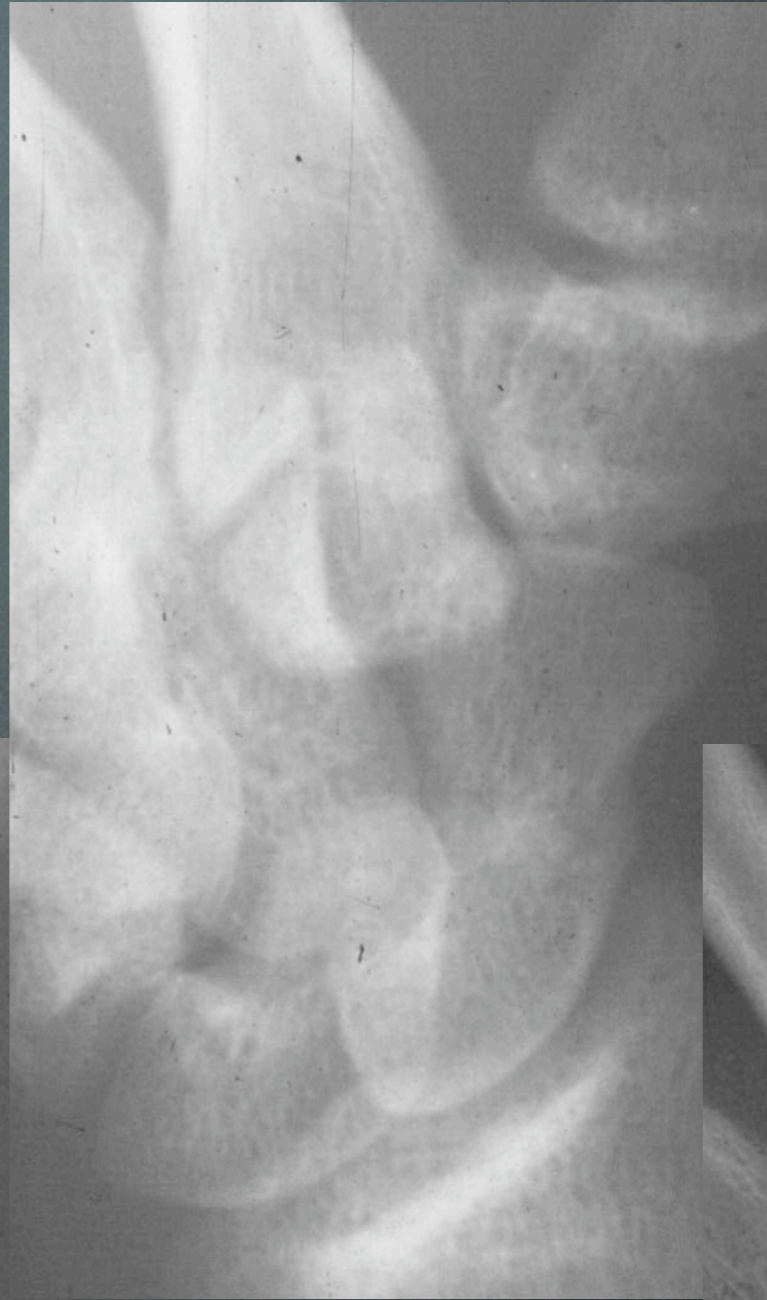
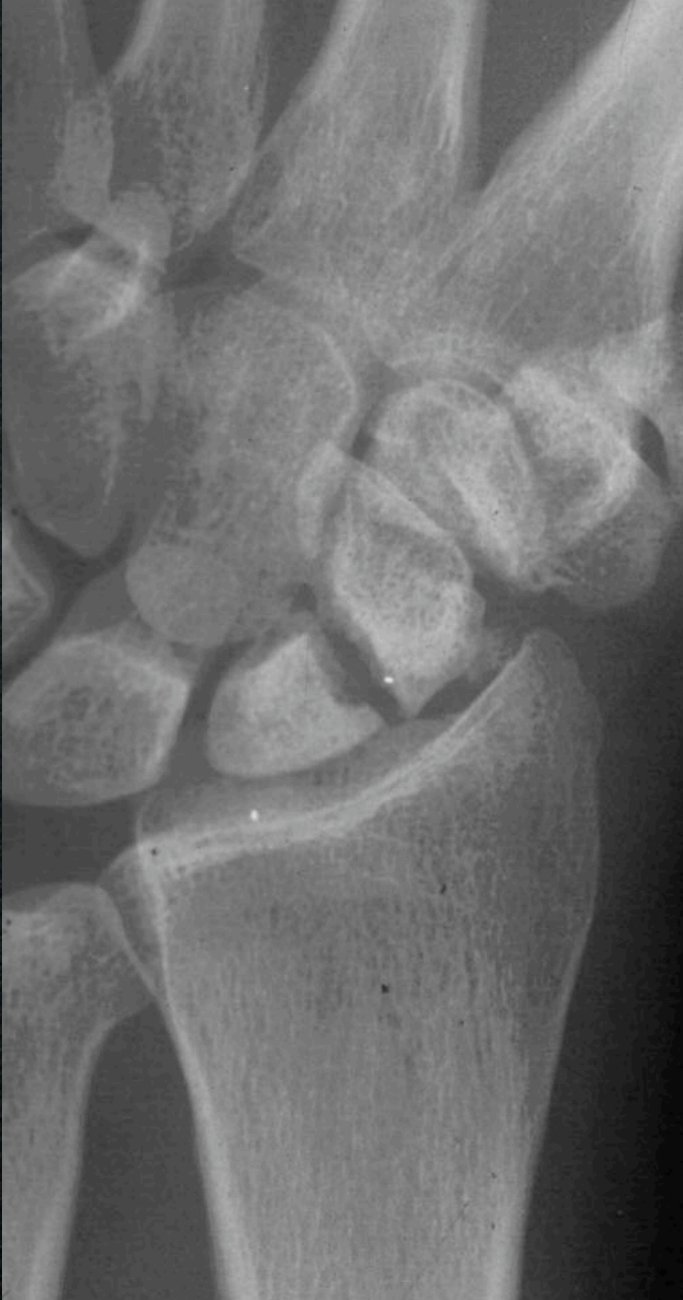
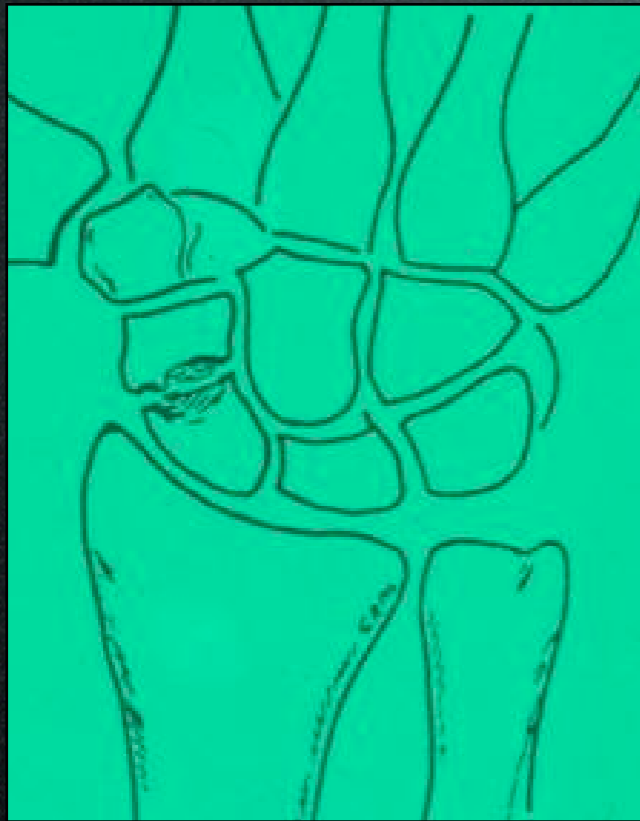CONTROVERSES



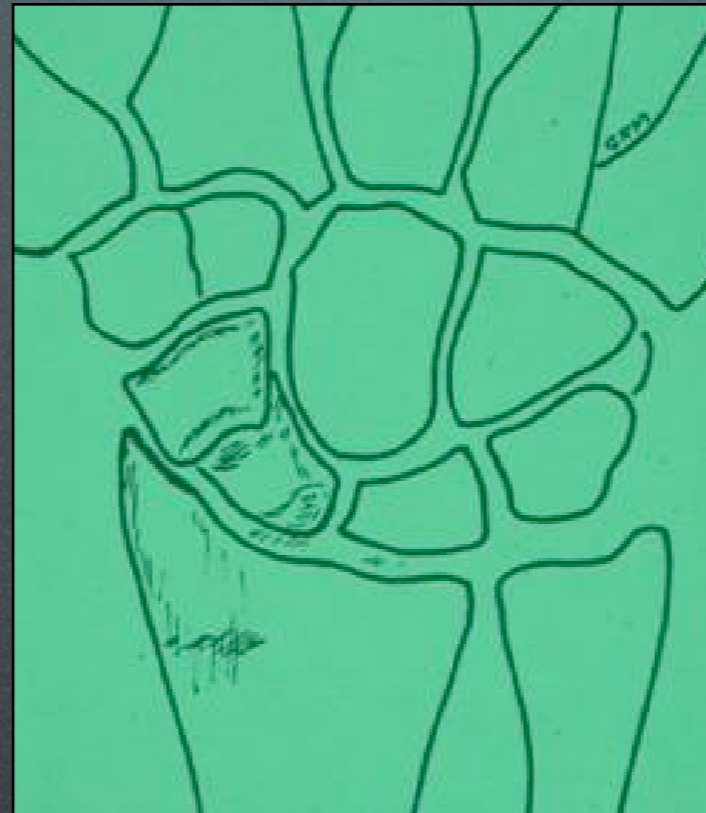




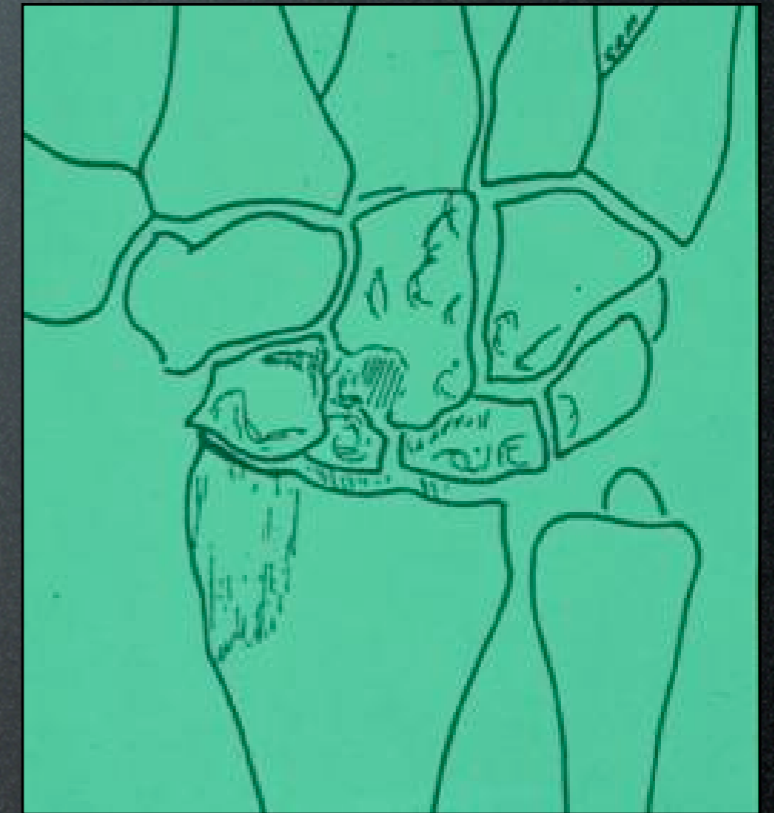
Evolution naturelle des pseudarthroses du scaphoïde



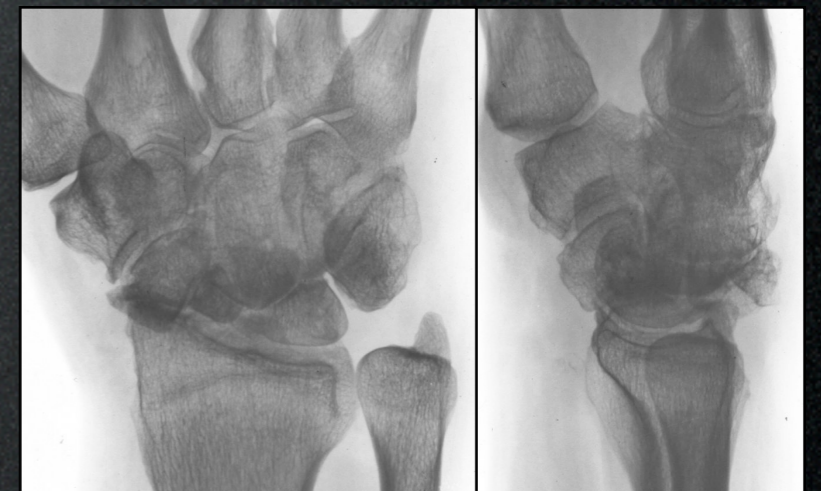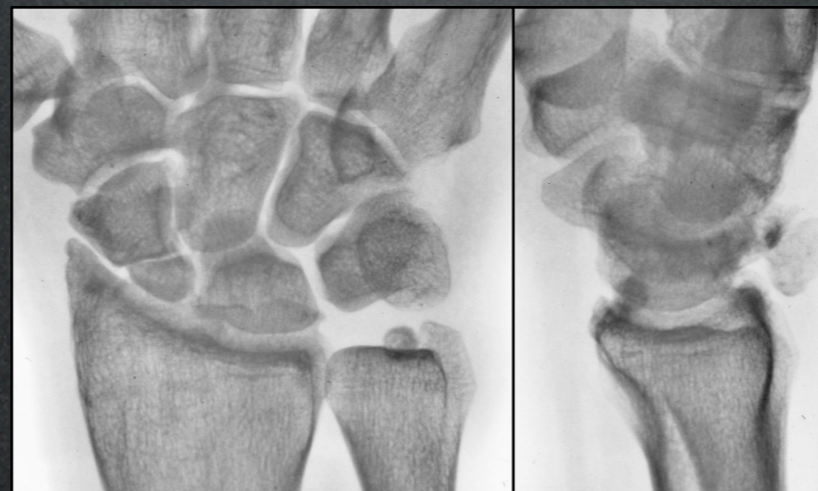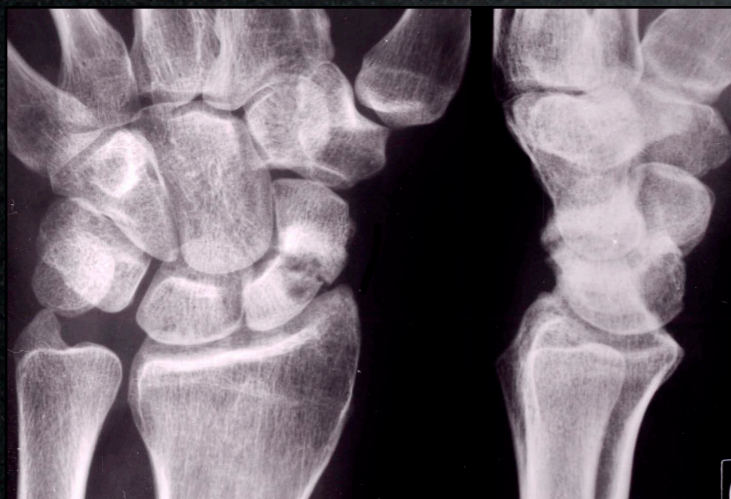Groupe 1 - 8.2 ans



Groupe 2 - 17.0 ans

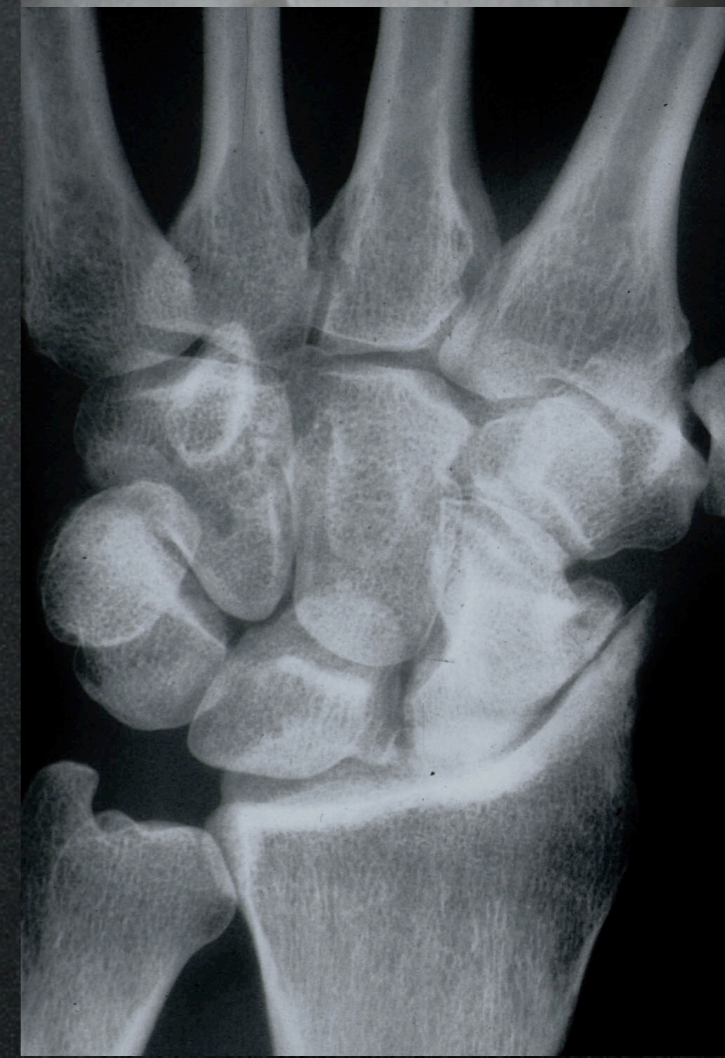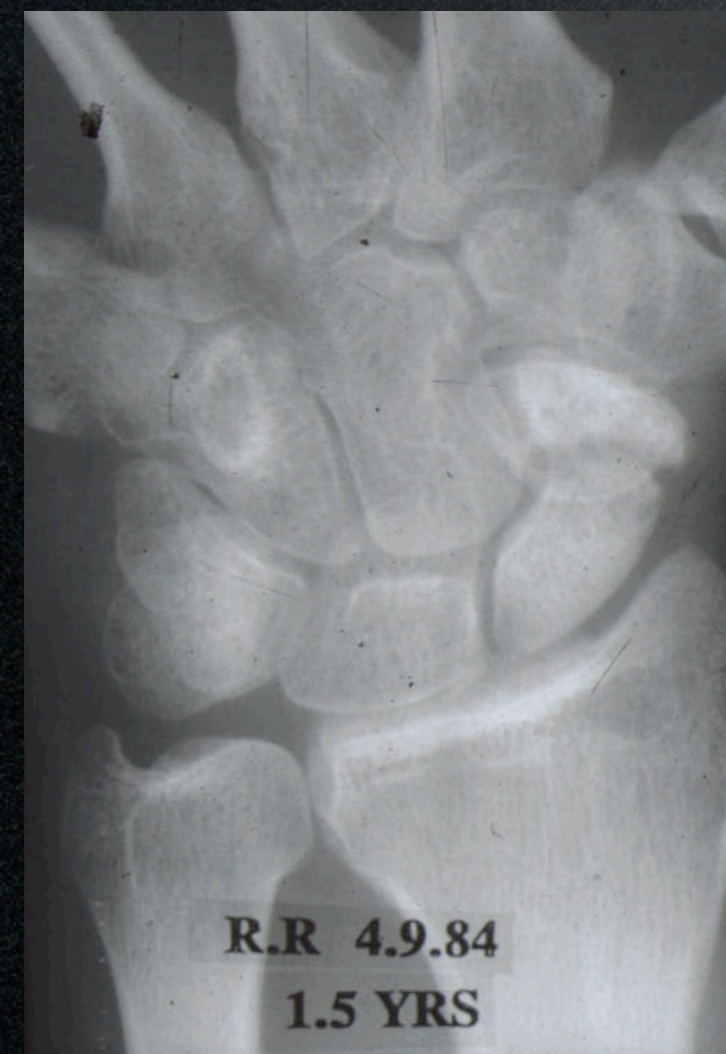

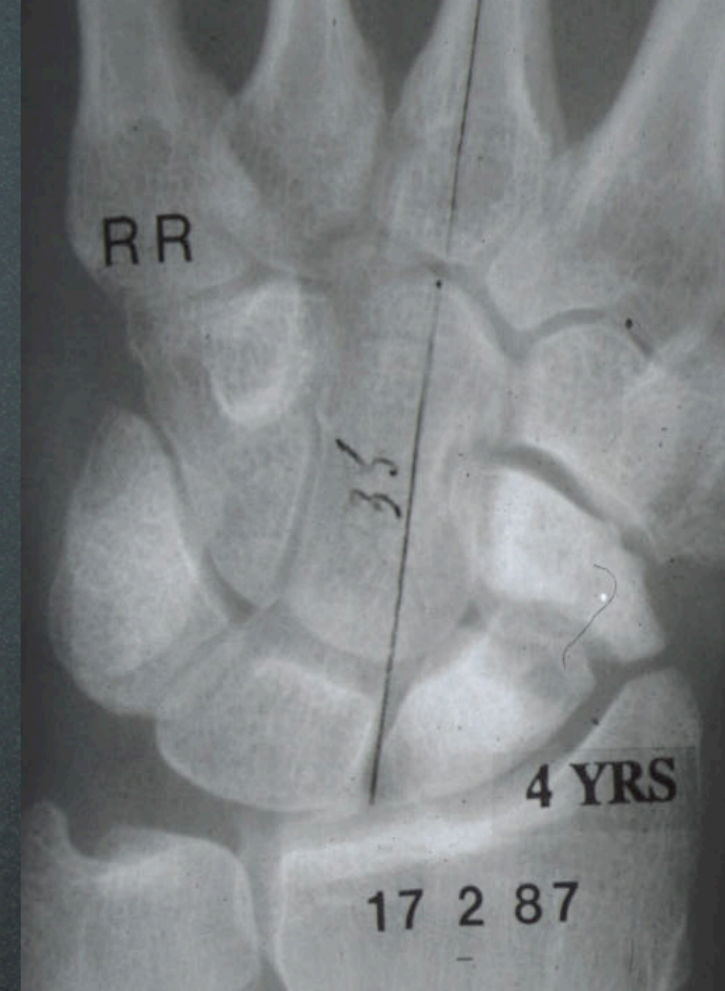
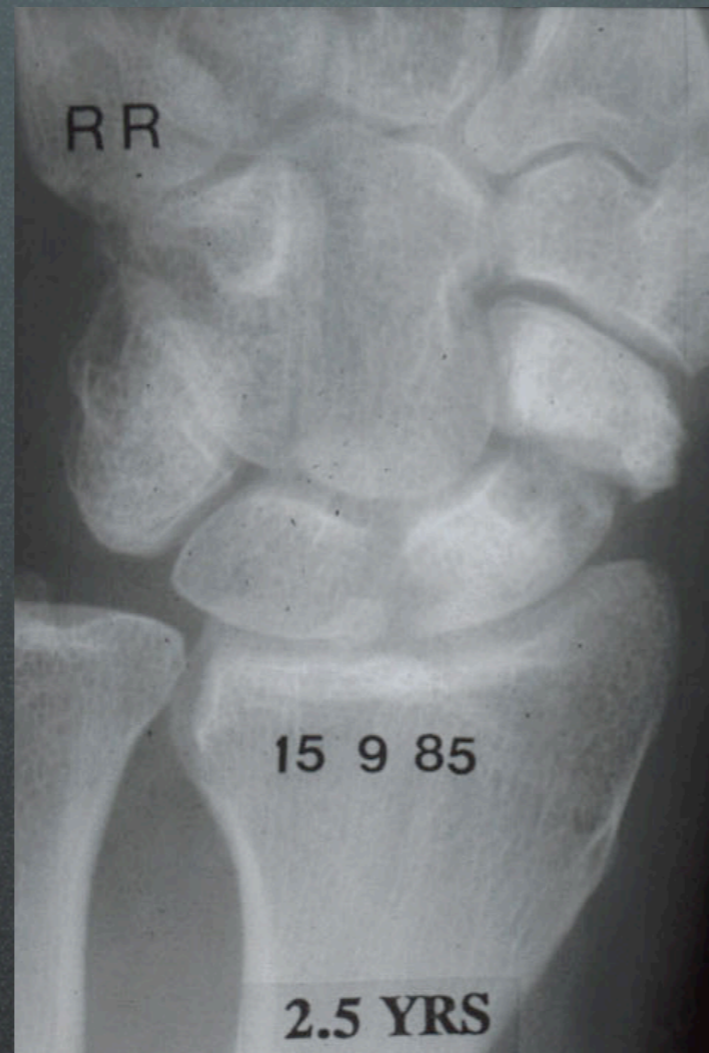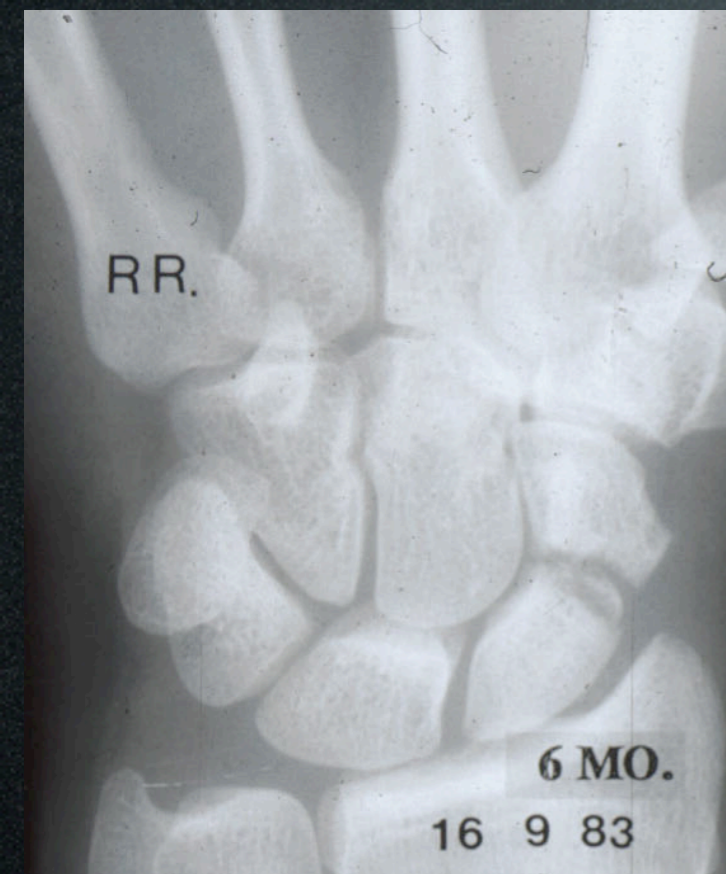Groupe 3 - 31.6 ans

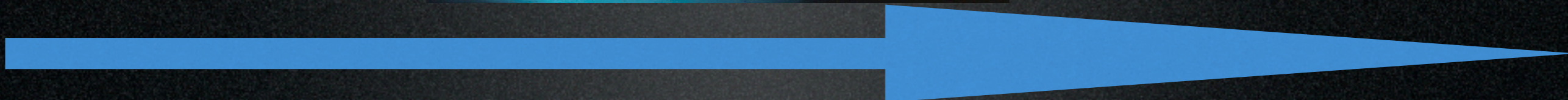
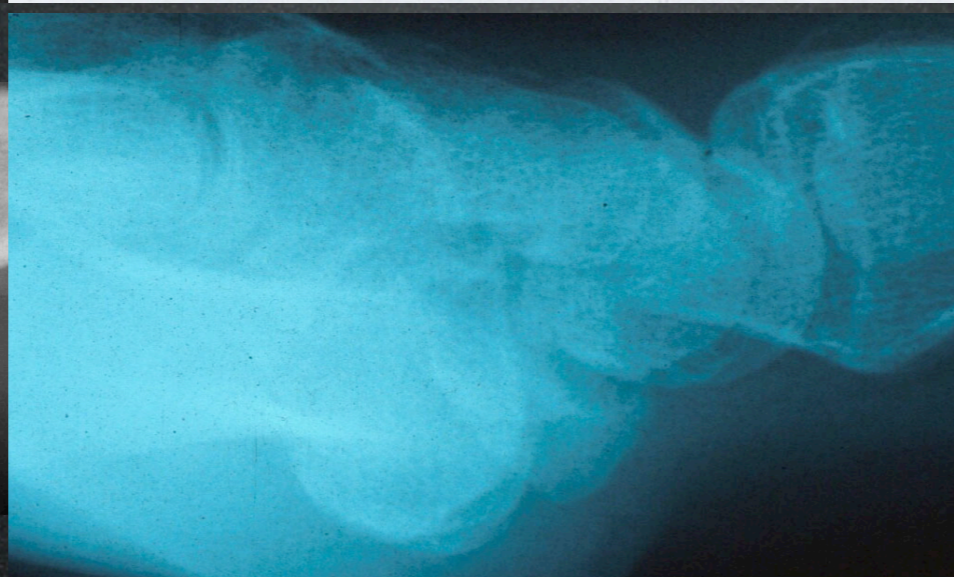
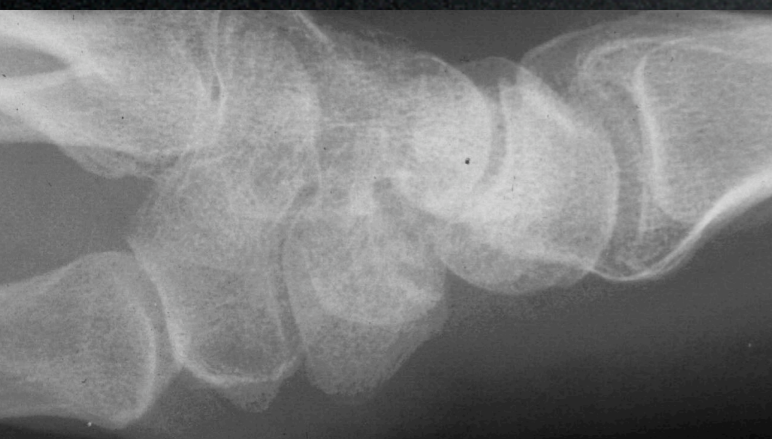
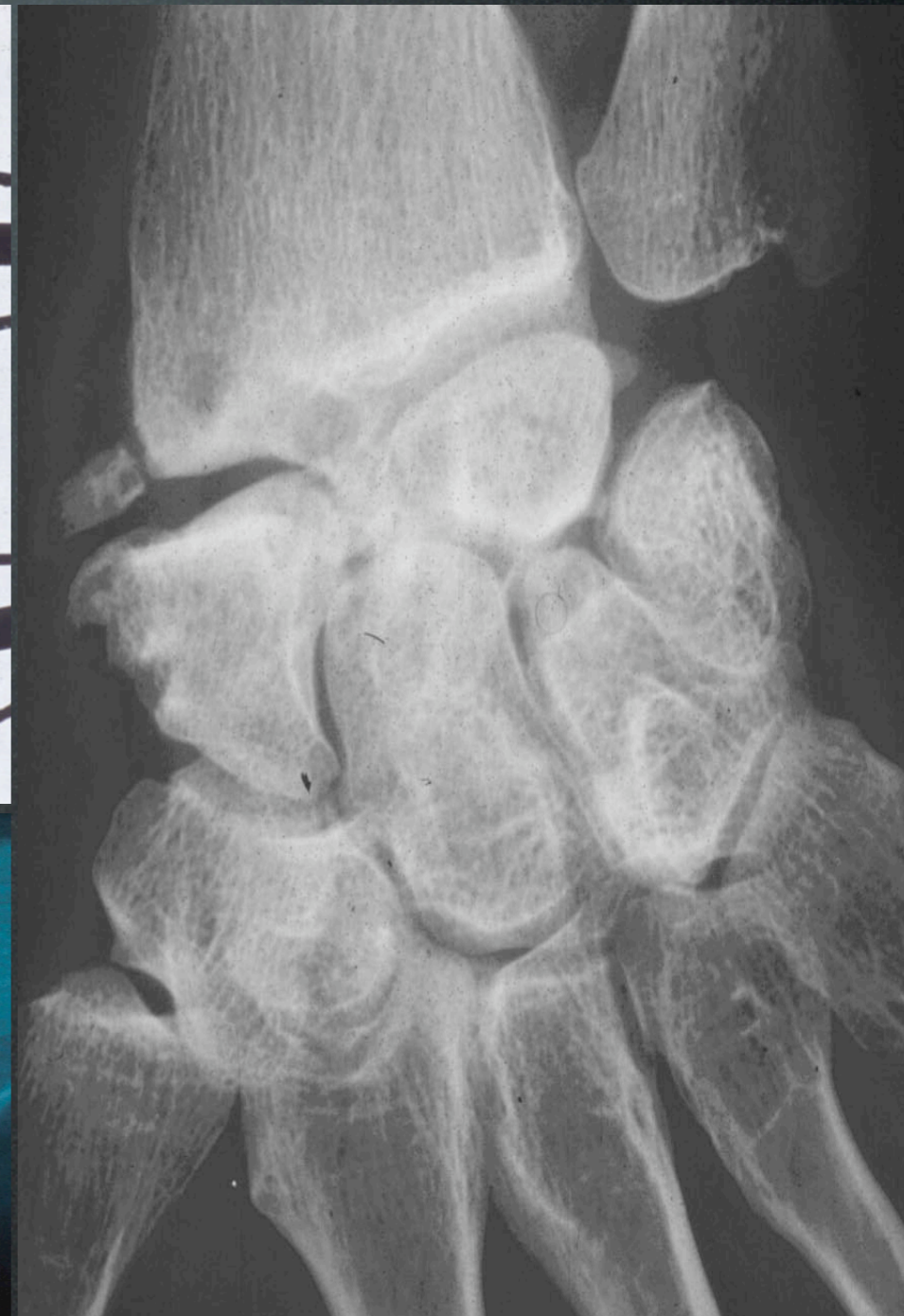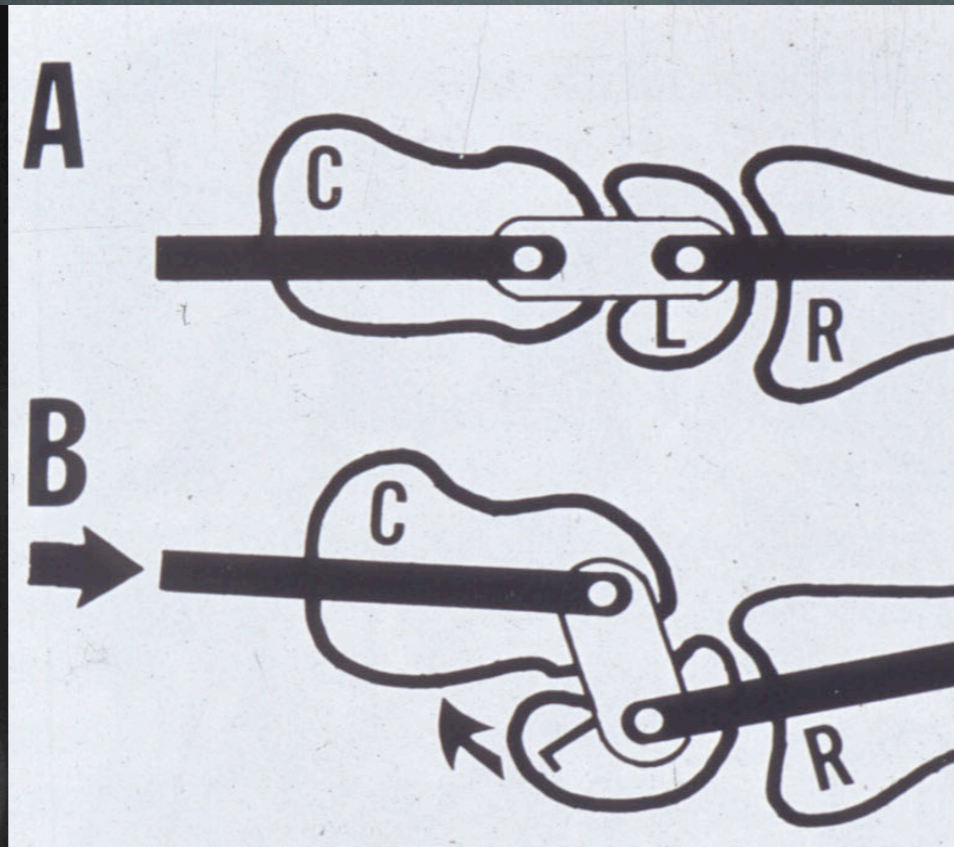

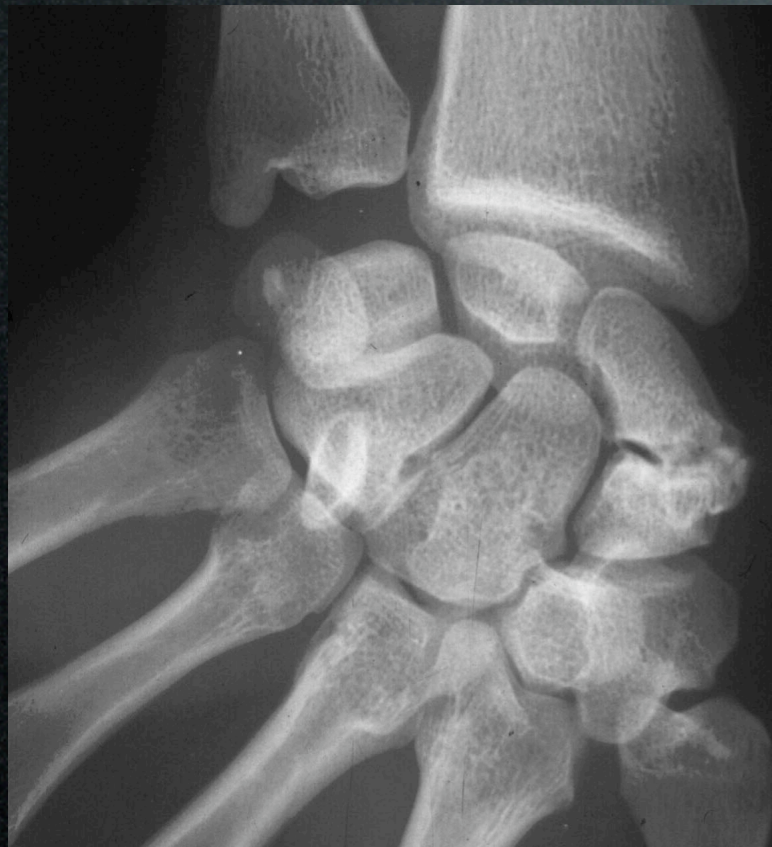
Mack G R et al. : JBJS 66A:504-509, 1984

- Tous les travaux publiés montrent que l'évolution naturelle d'une pseudarthrose du scaphoïde non traitée se fait vers l'apparition, dans les 10 ans d'une arthrose intra-carpienne
- Arthrose qui est symptomatique 9 fois sur 10
- Le traitement des pseudarthroses, même non symptomatiques, apparaît logique avant l'apparition de l'arthrose

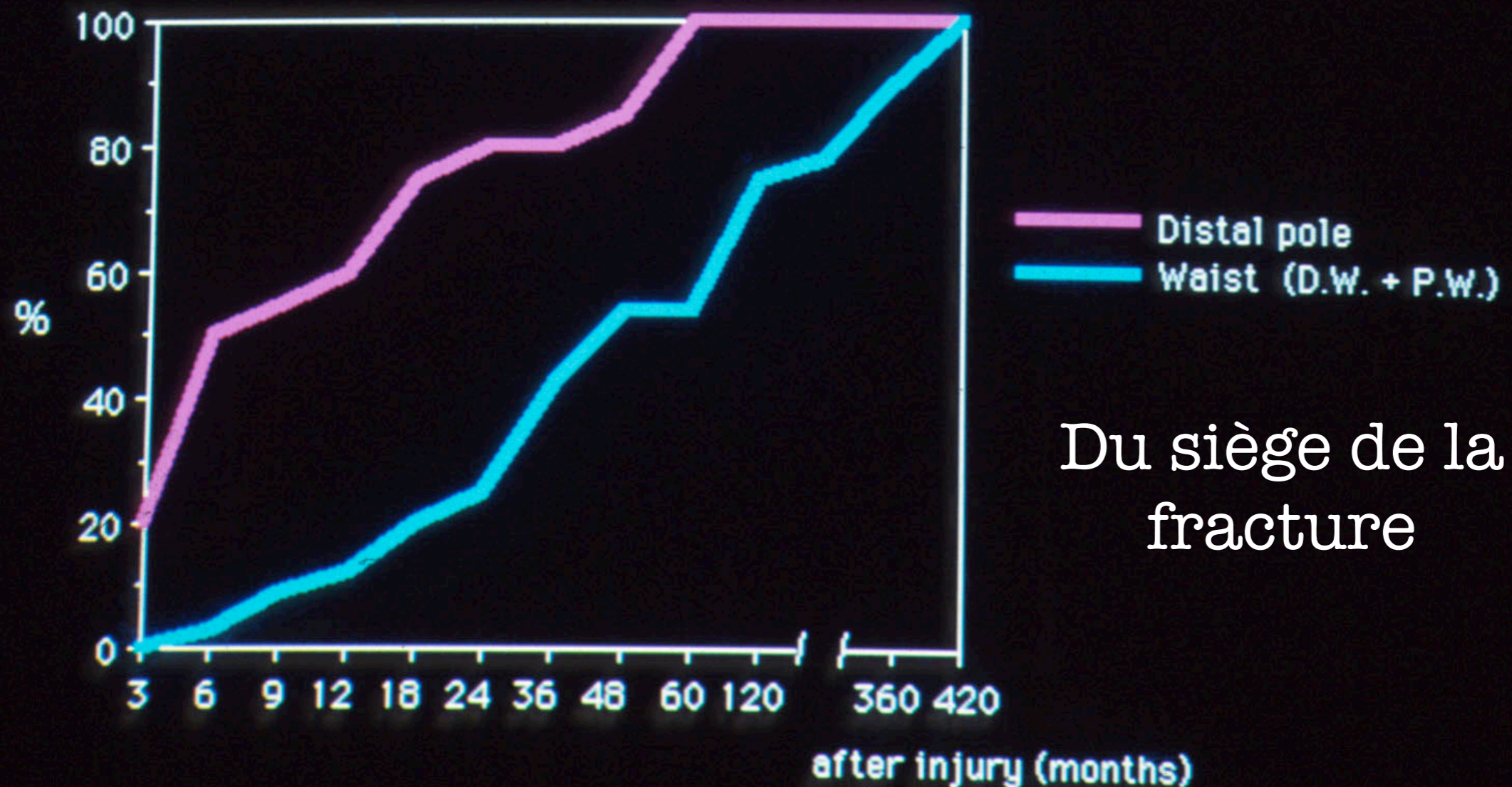


Evolution



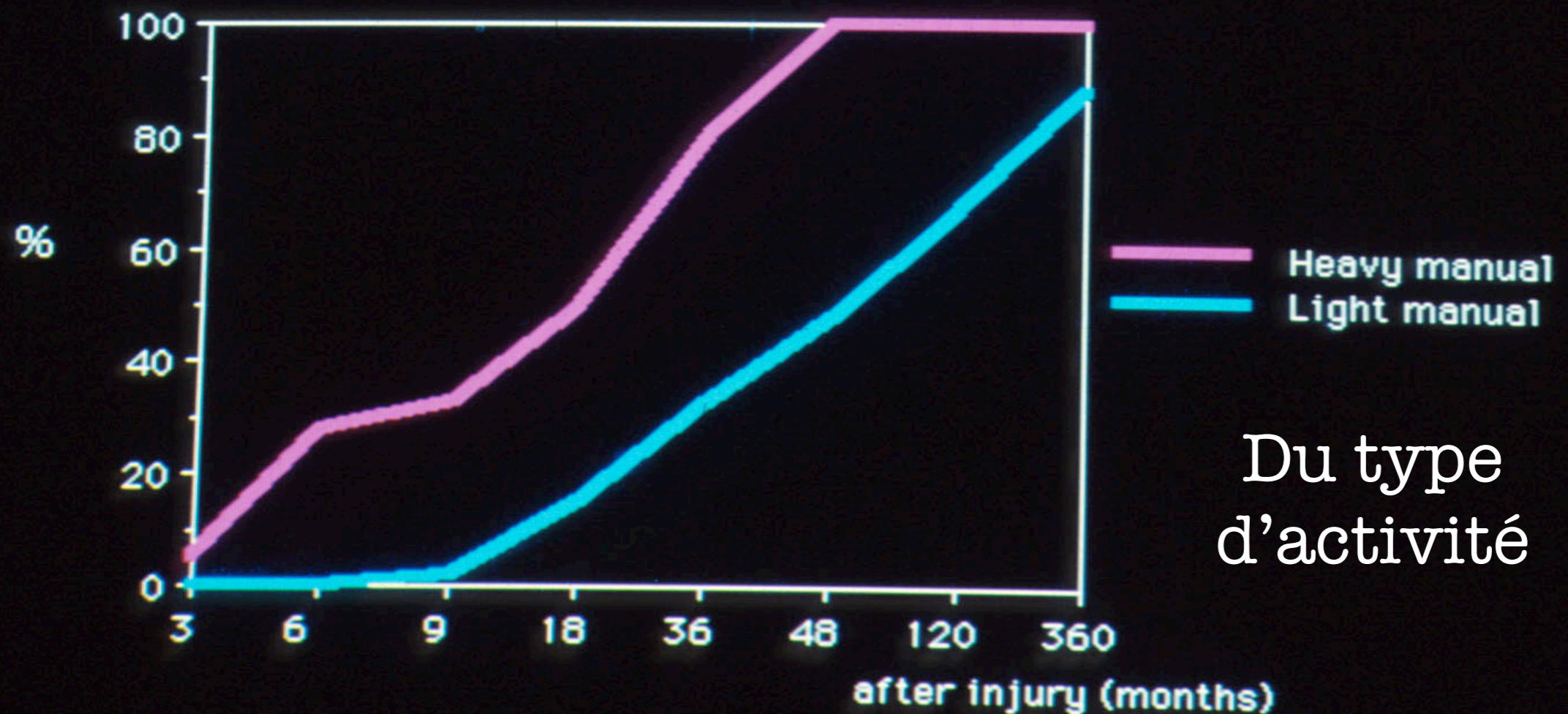
Cette évolution dépend

DEGENERATIVE ARTHRITIS at RADIO-CARPAL JOINT

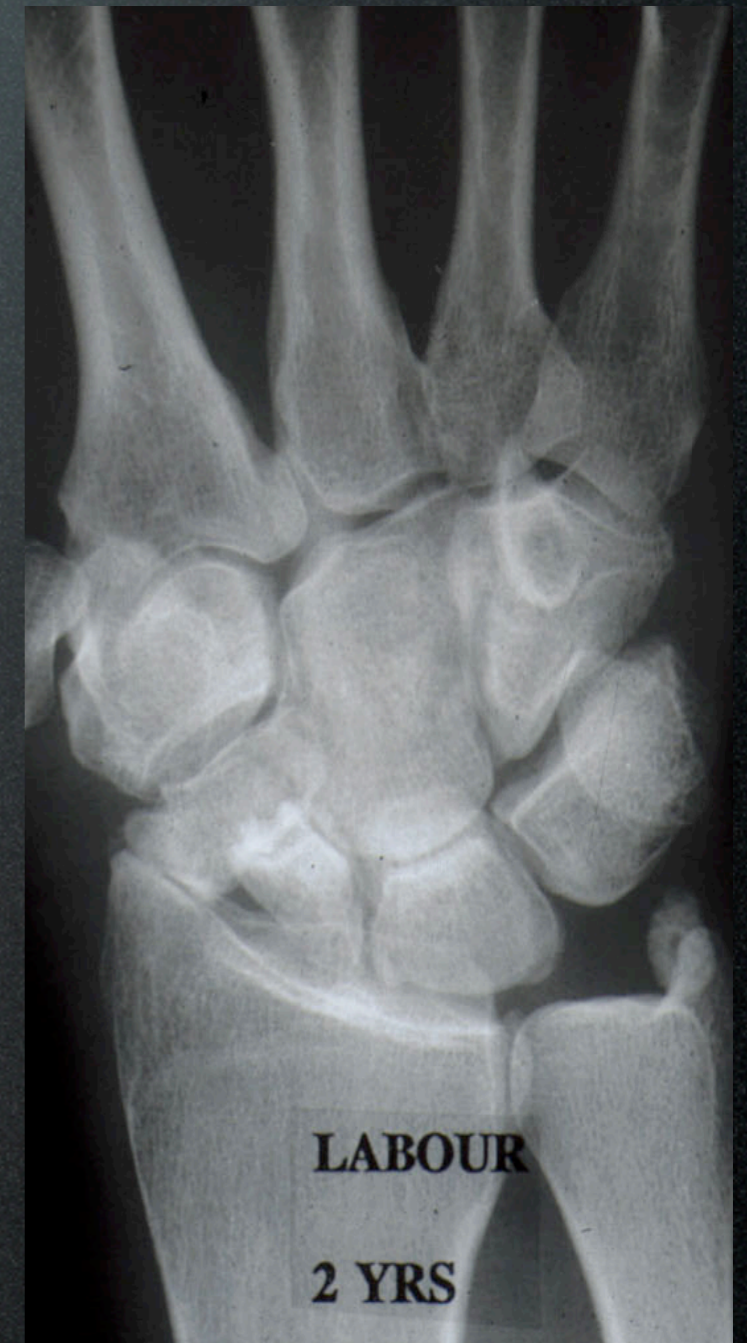
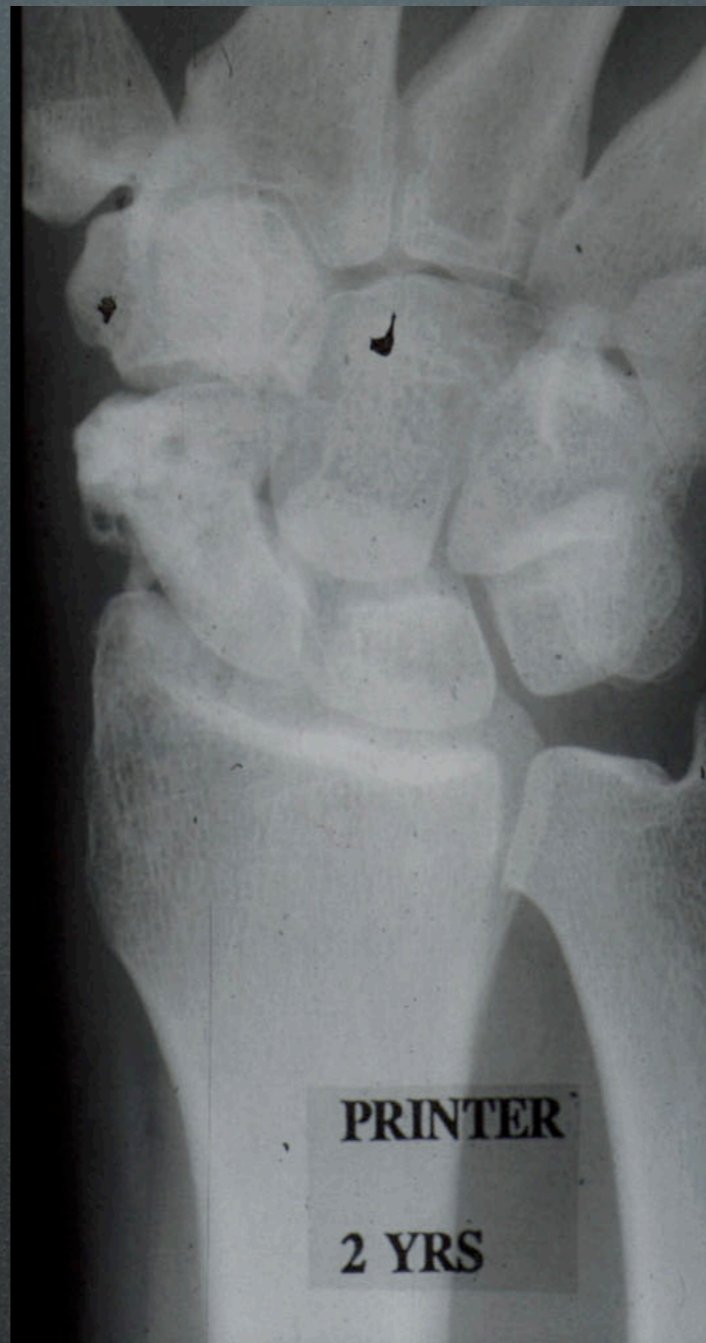
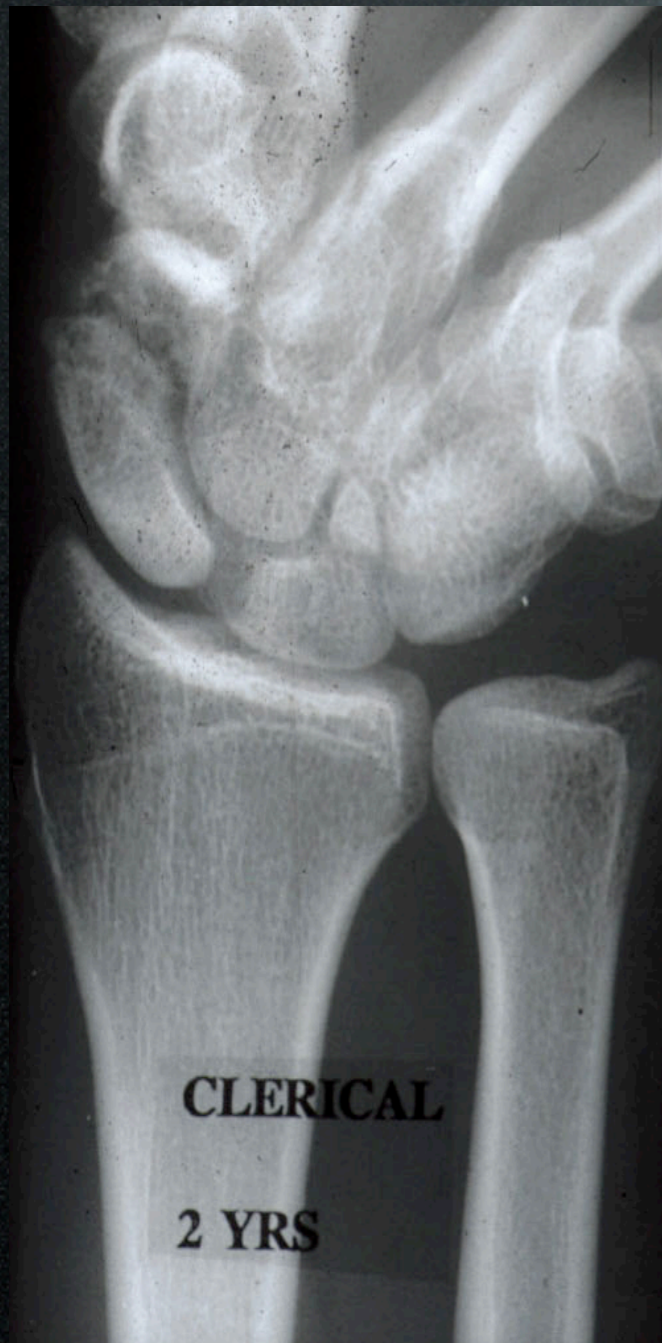Cette évolution dépend

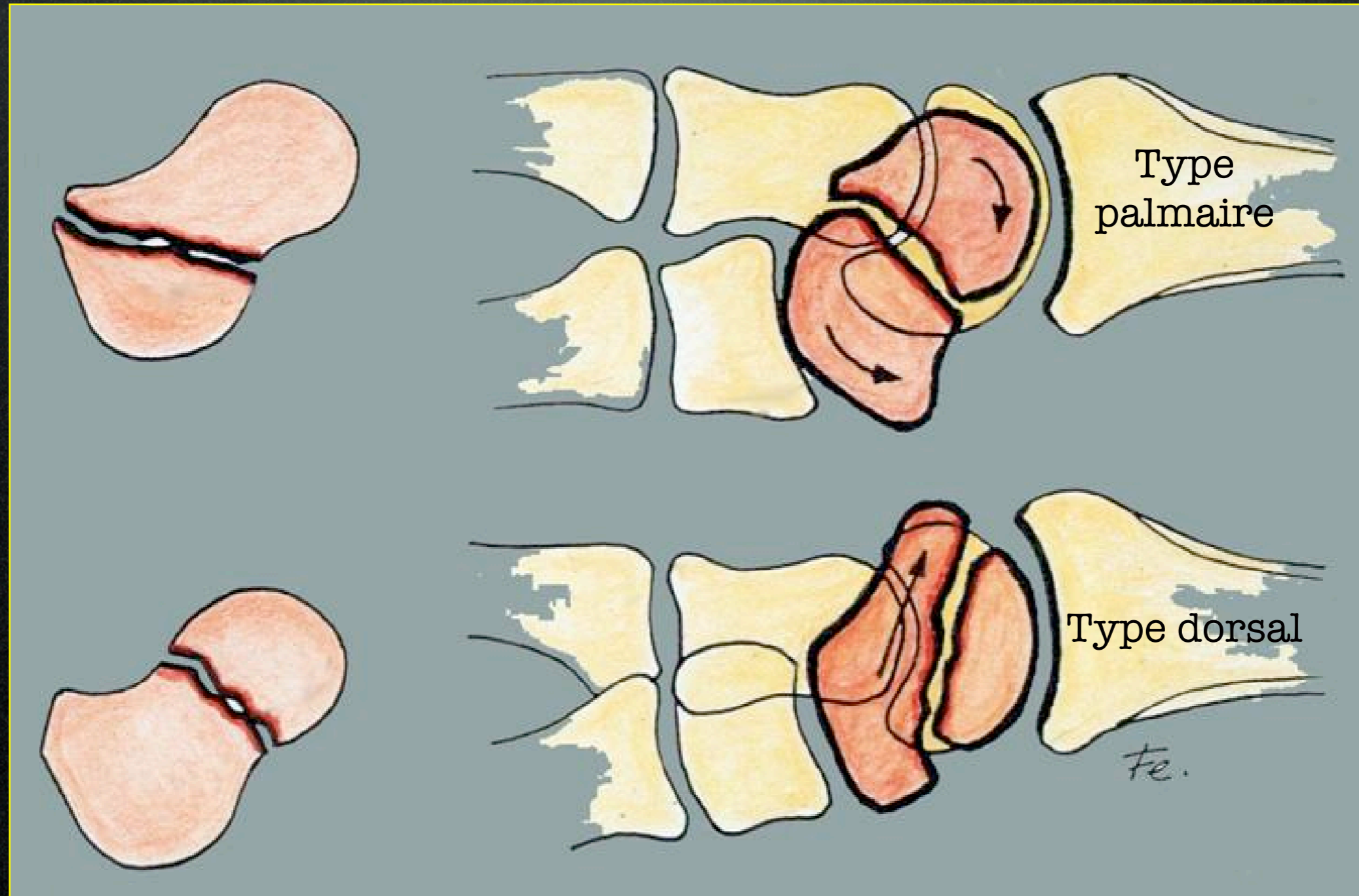
COMPARISON of DEGENERATIVE ARTHRITIS between HEAVY MANUAL and LIGHT MANUAL WORKERS



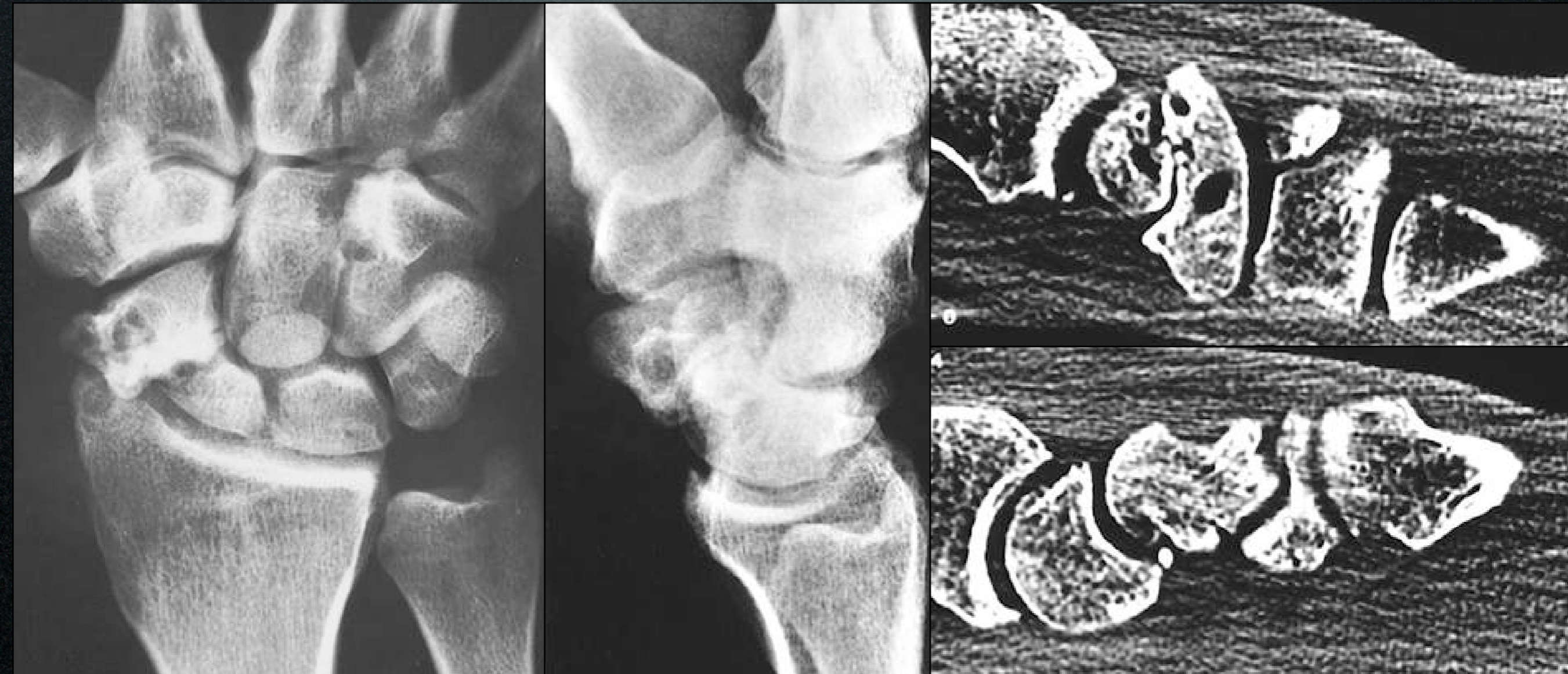PSEUDARTHROSE DU SCAPHOÏDE



Il existe deux types de pseudarthrose

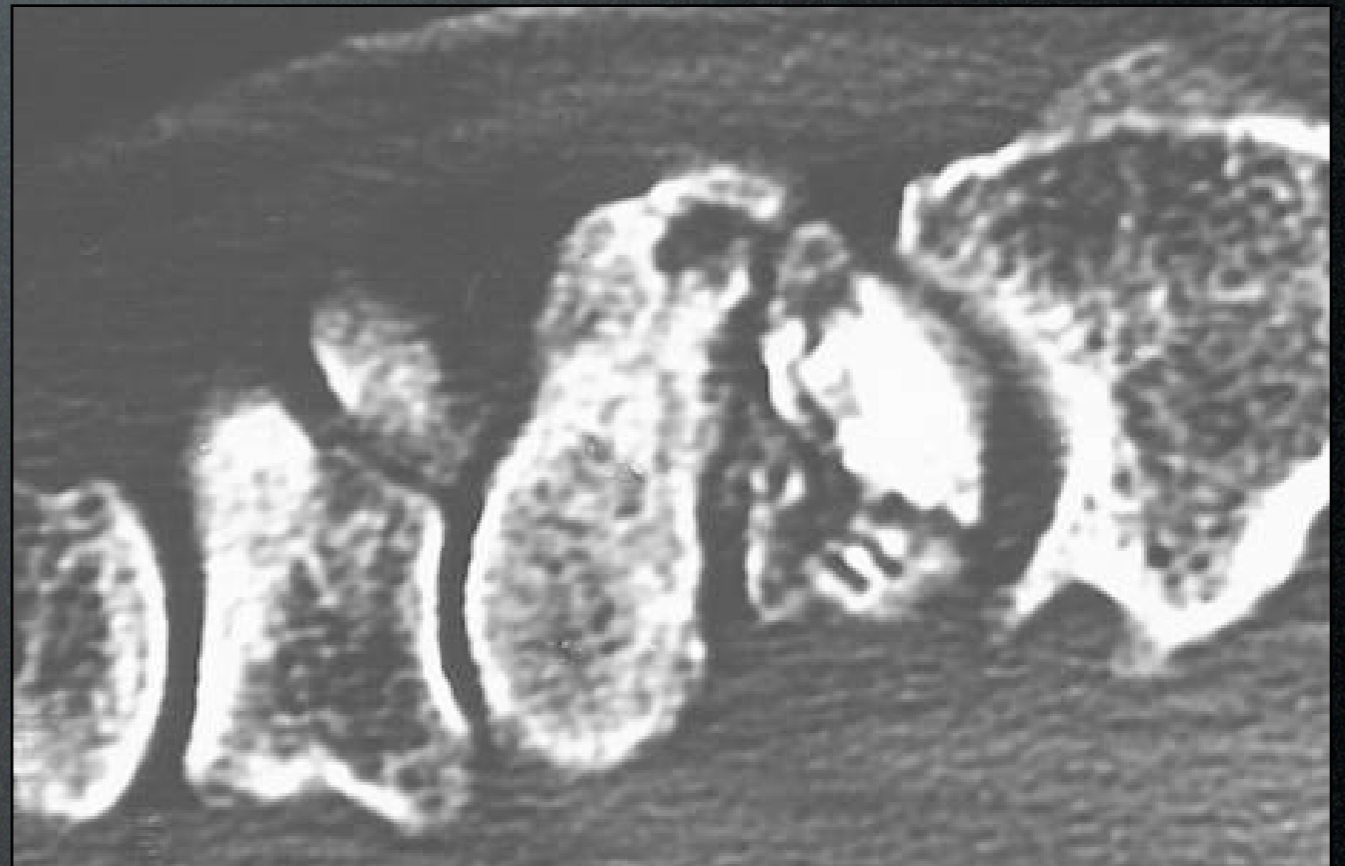
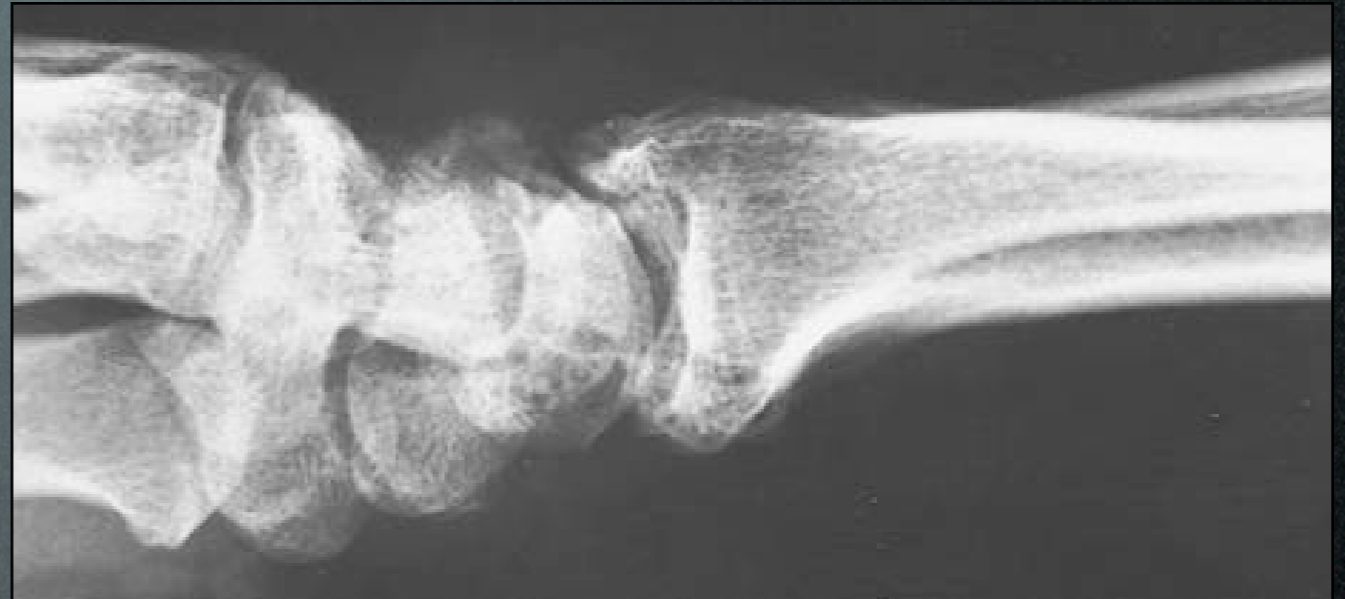
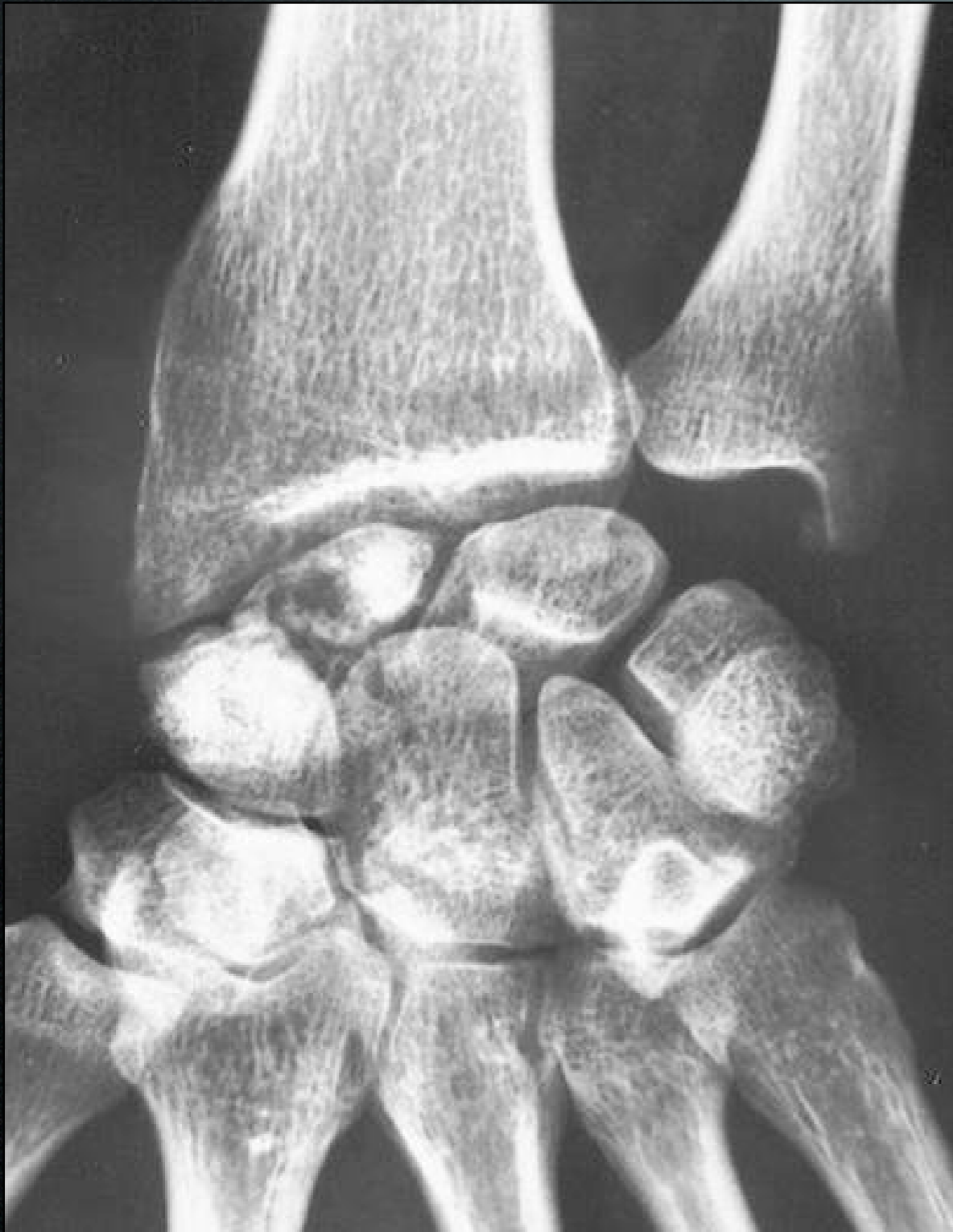Type palmaire, évolution à long terme



Modification entre la styloïde radiale et le scaphoïde (arthrose fréquente) et déformation fréquente en DISI

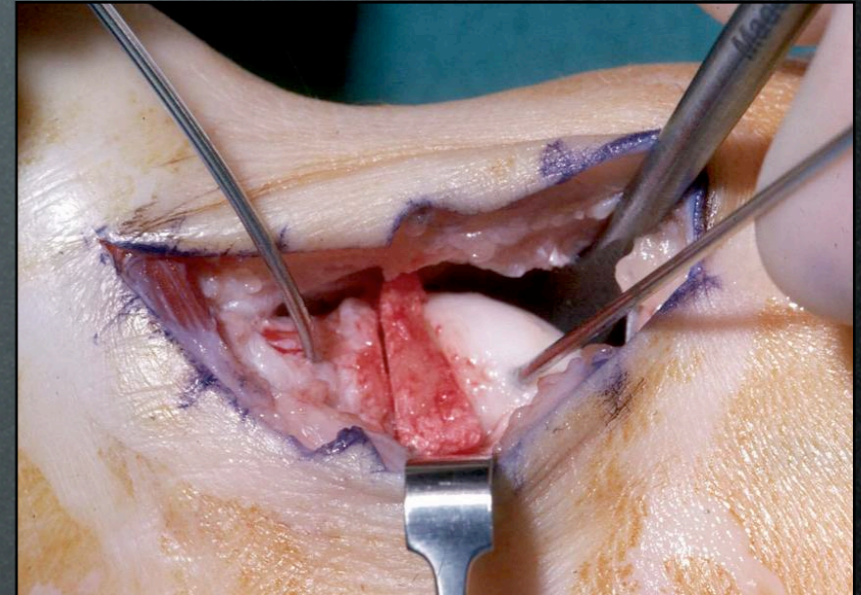
Type dorsal, évolution à long terme



Conflit dorso-radial, Déformation en DISI plus rare

Les techniques possibles

- Multiples !
- Per-cutanée ou vidéo-assistée
- Greffes osseuses, avec ou sans fixation
- Greffes osseuses vascularisées
- Interventions de sauvetage



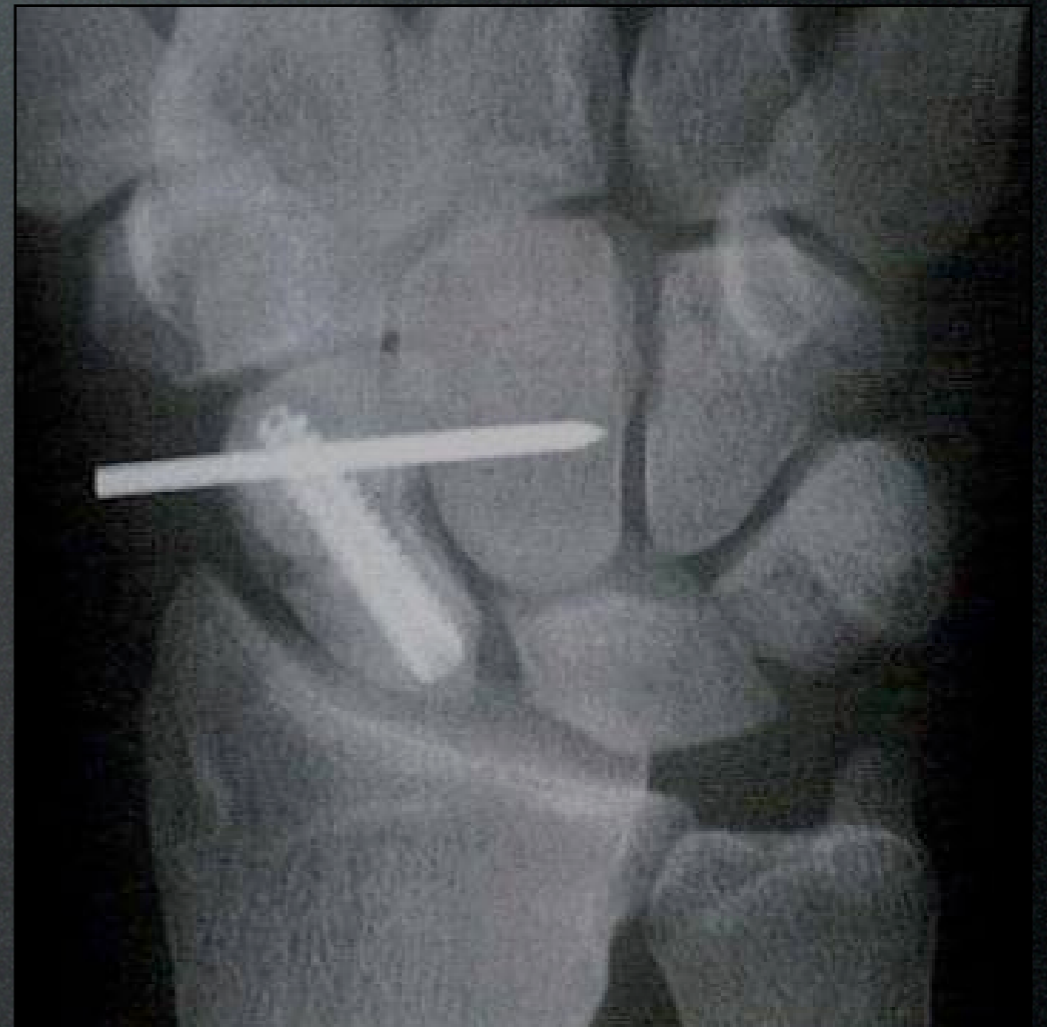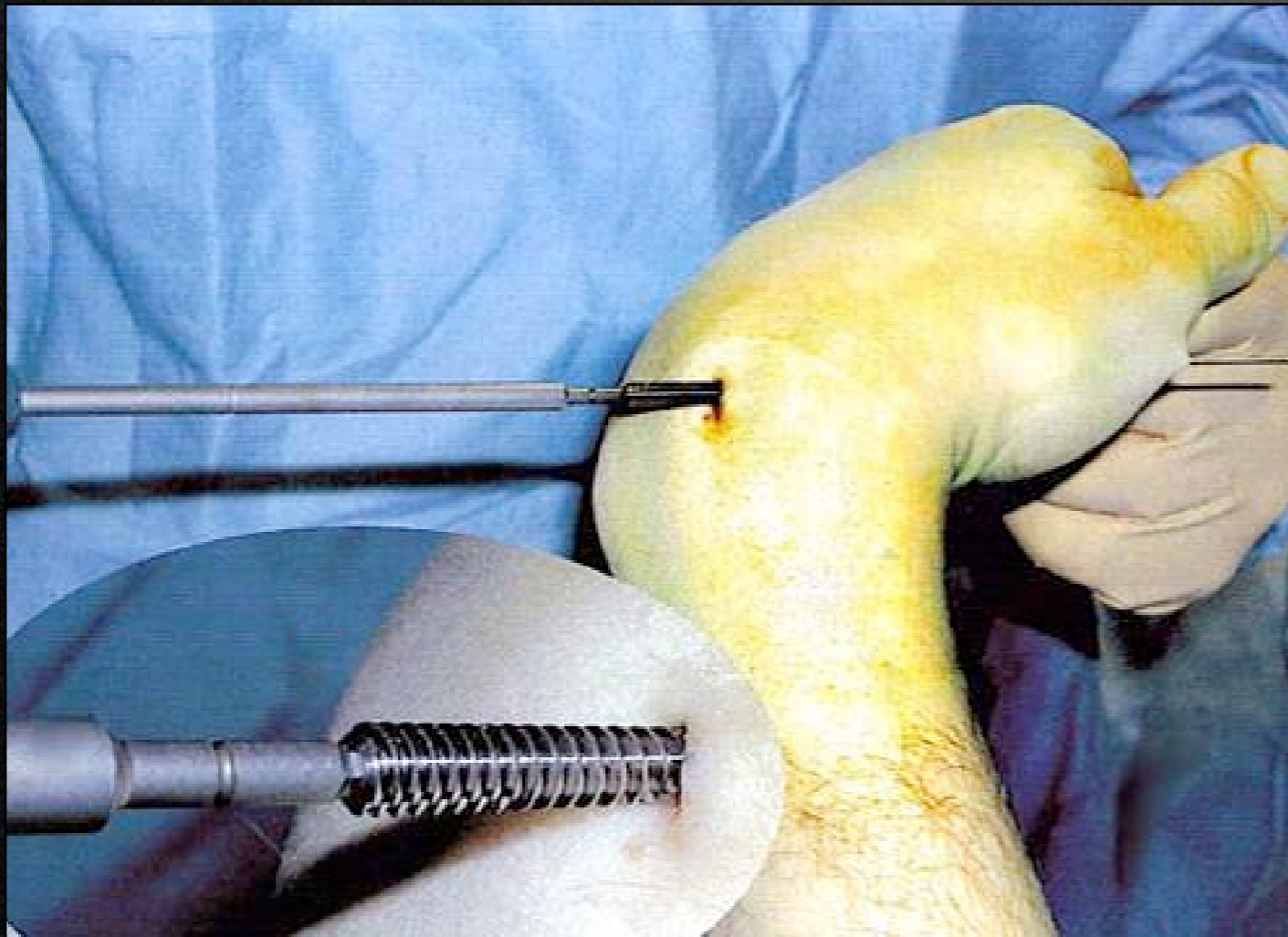
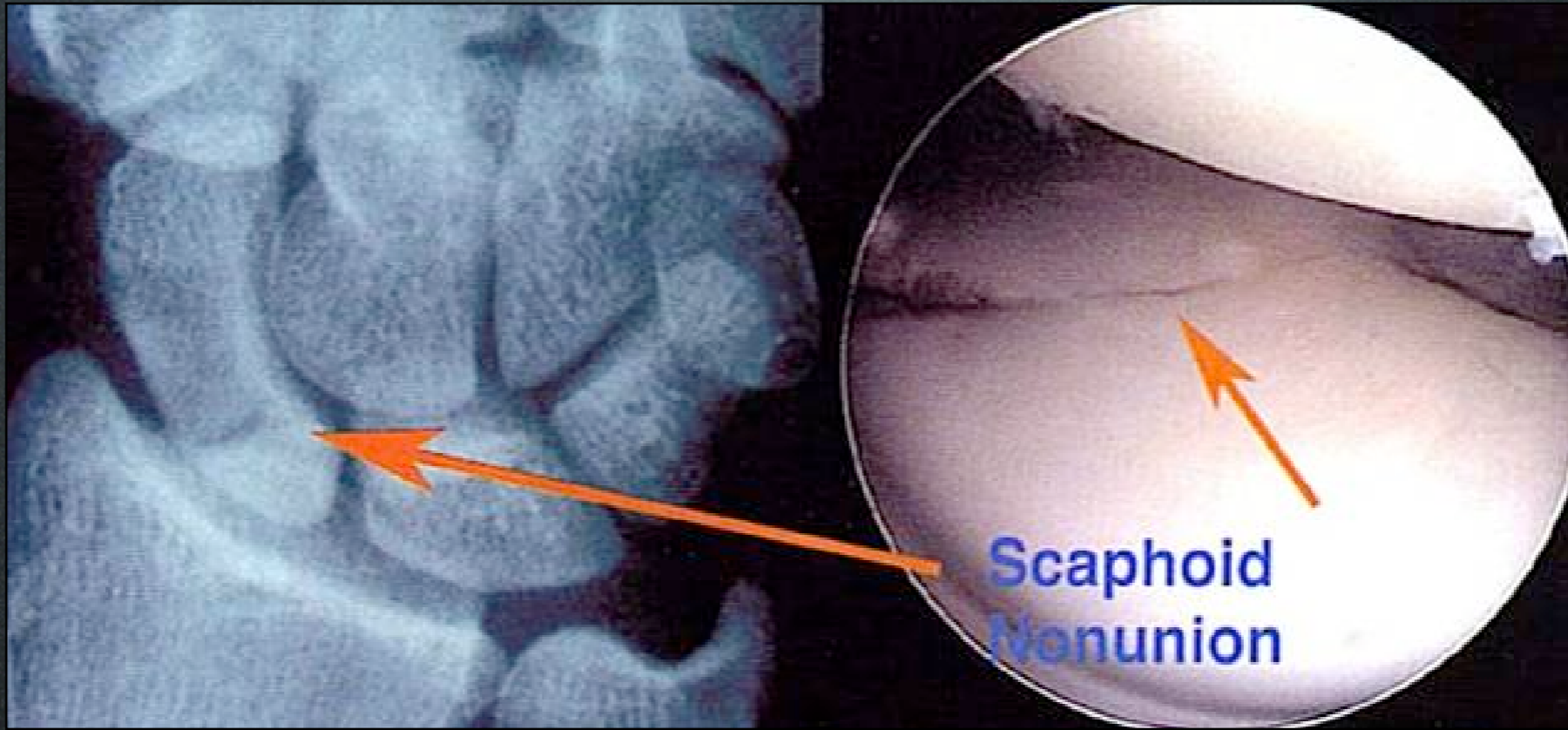
Traitement sans greffe osseuse


**PERCUTANEOUS INTERNAL FIXATION OF SELECTED
SCAPHOID NON-UNIONS WITH AN ARTHROSCOPICALLY
ASSISTED DORSAL APPROACH**

Slade JF, Geissler WB, Gutow AP, Merrell GA

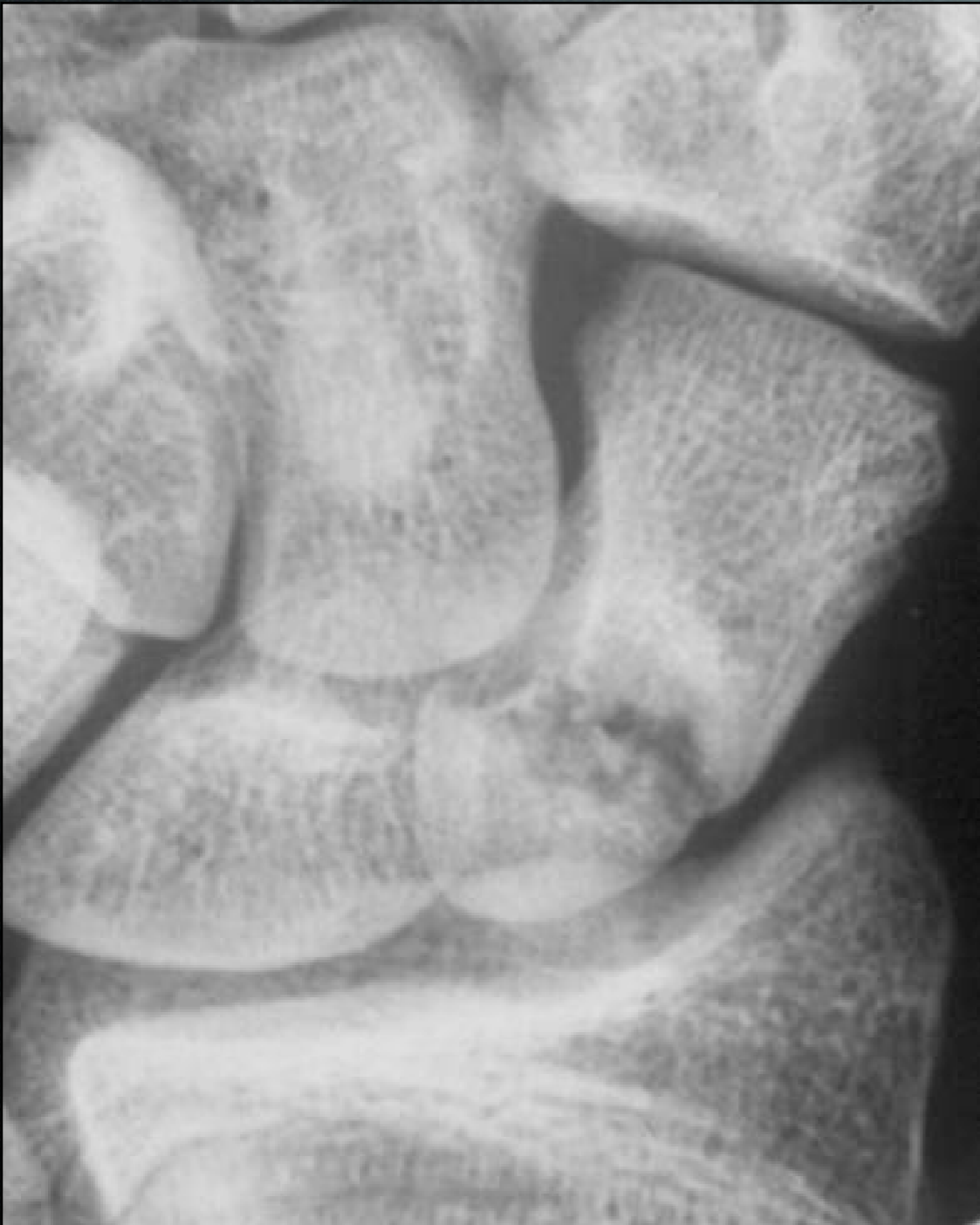JBJS 85-A Suppl 4: 20-32, 2003

- Pseudarthroses bien alignées, sans sclérose ou résorption
- 15 patients consécutifs, 100% consolidation en 14 semaines en moyenne
- Ceux traités dans les 6 mois suivant la fracture consolident plus vite
- 12 excellents et 3 bons résultats (Mayo Wrist Score)

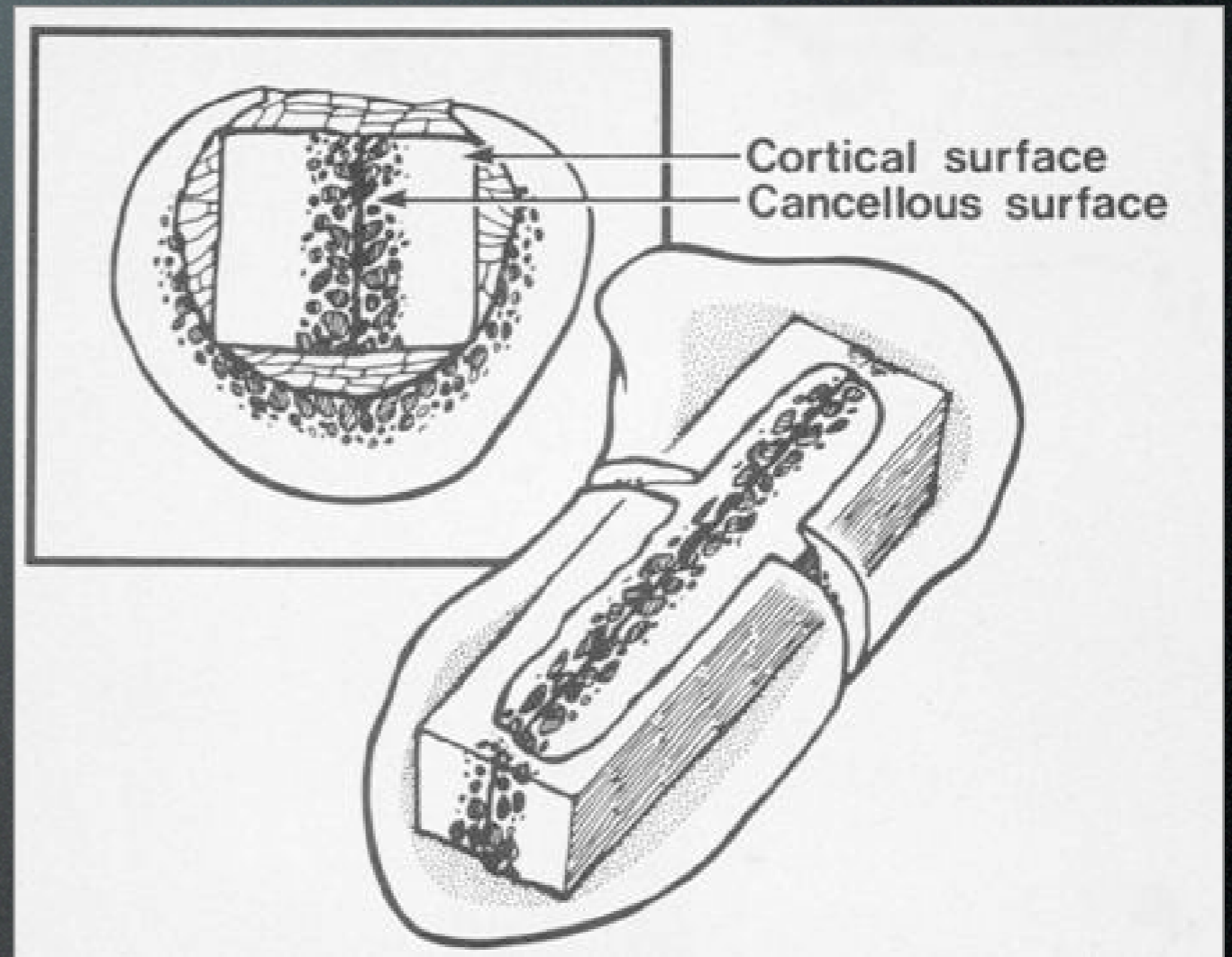




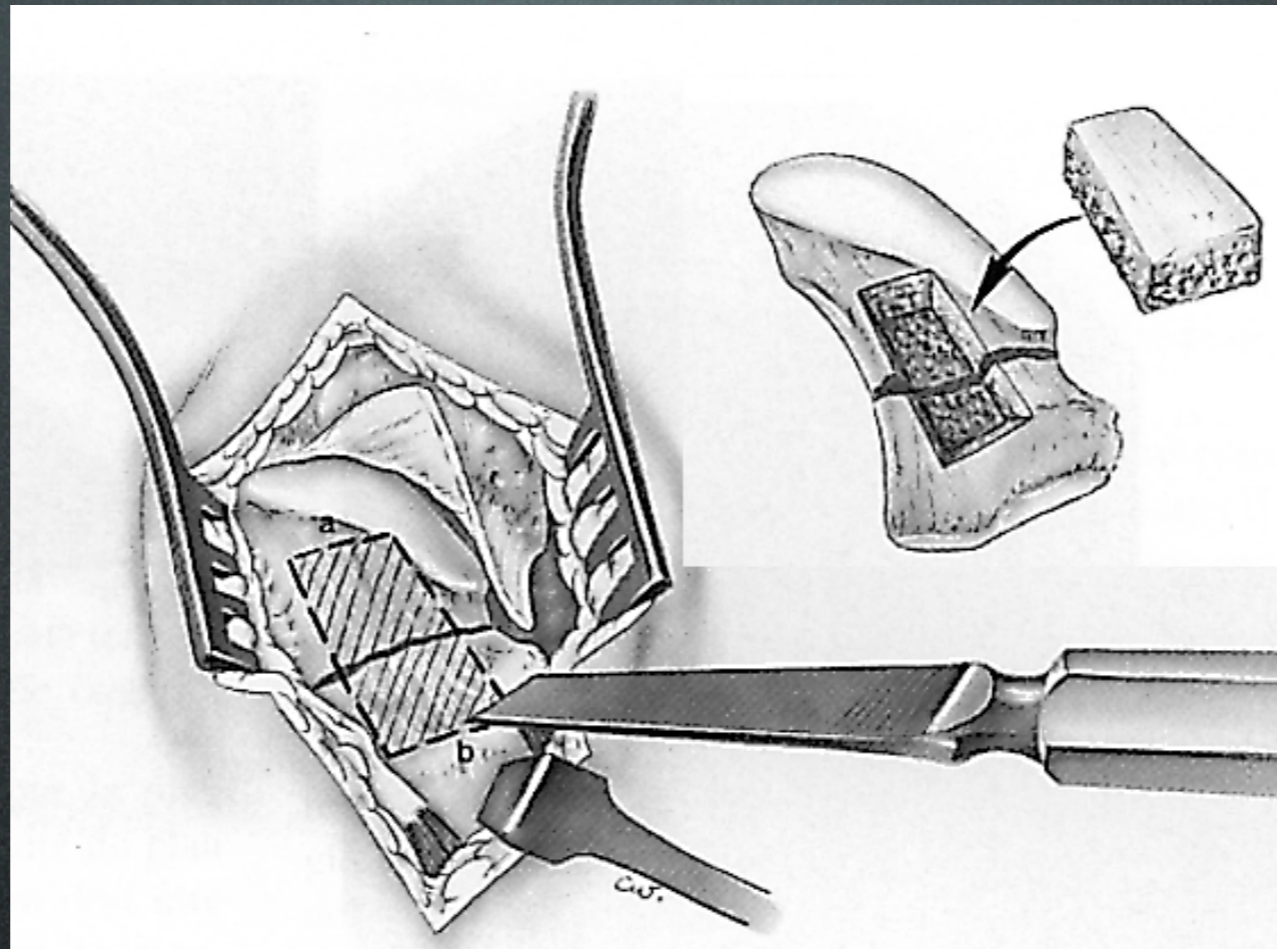
Les greffes osseuses conventionnelles



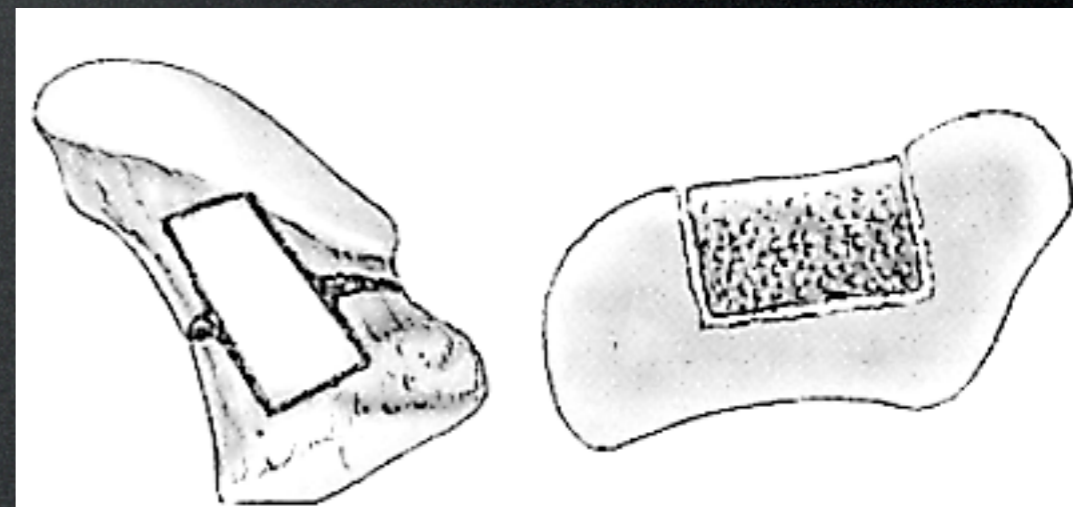
Matti-Russe

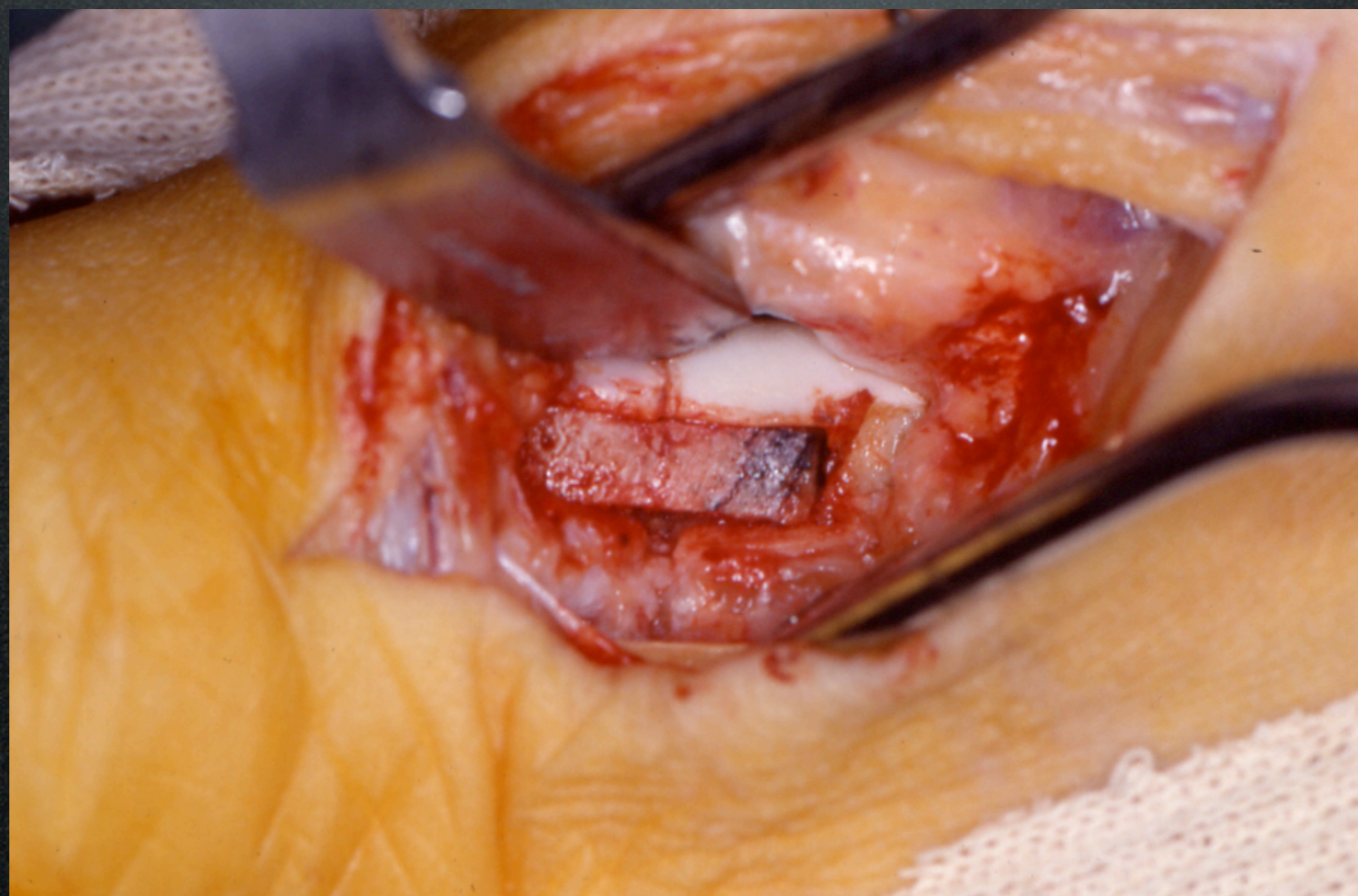
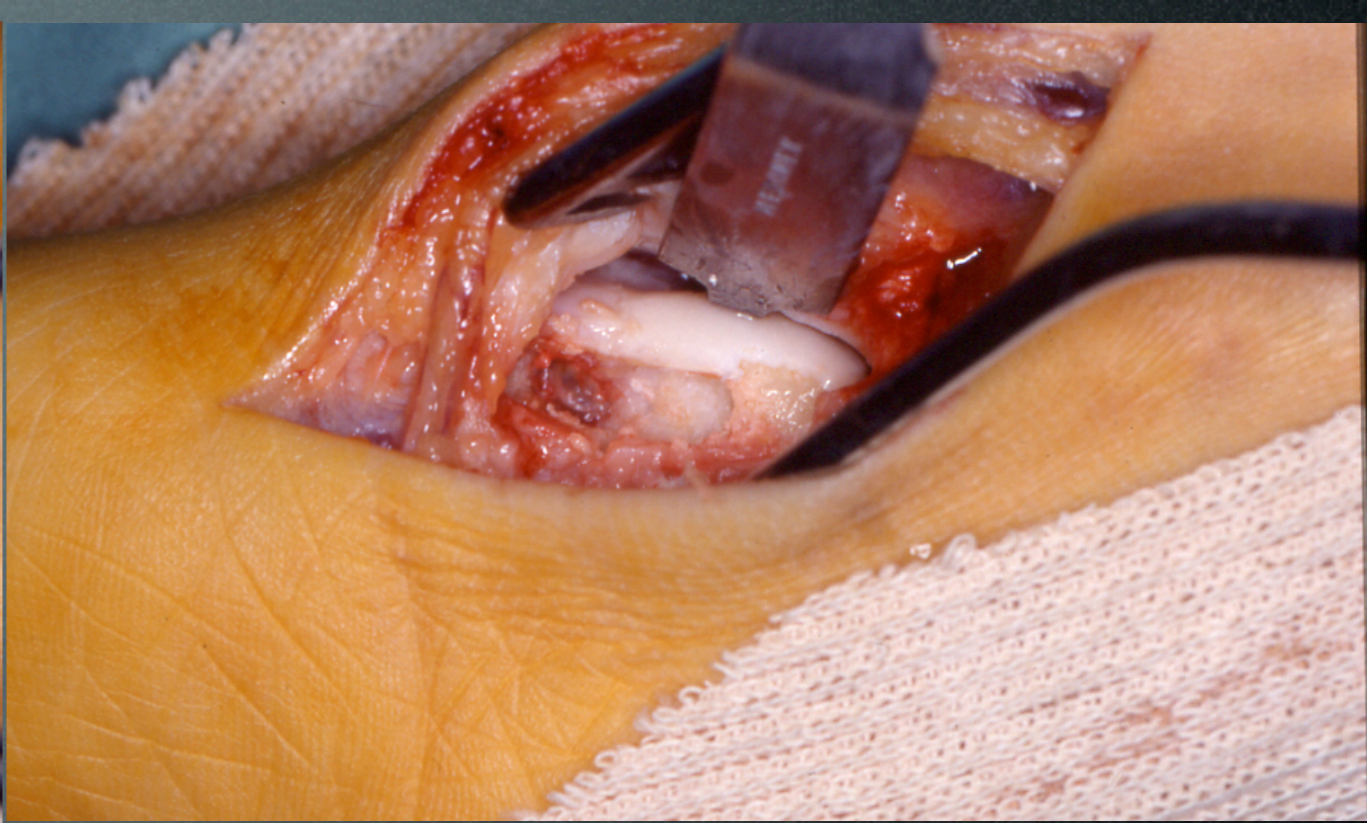
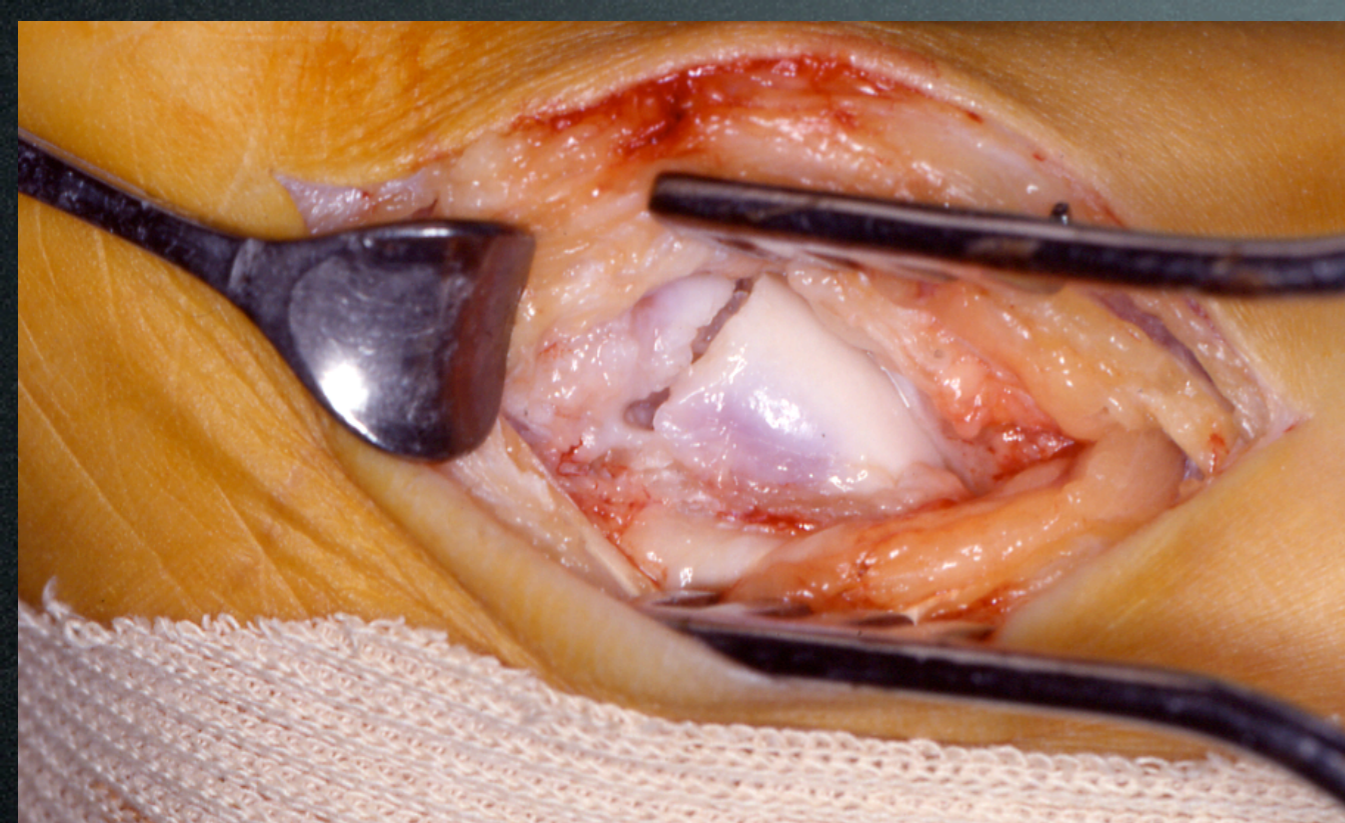


Matti-Russe



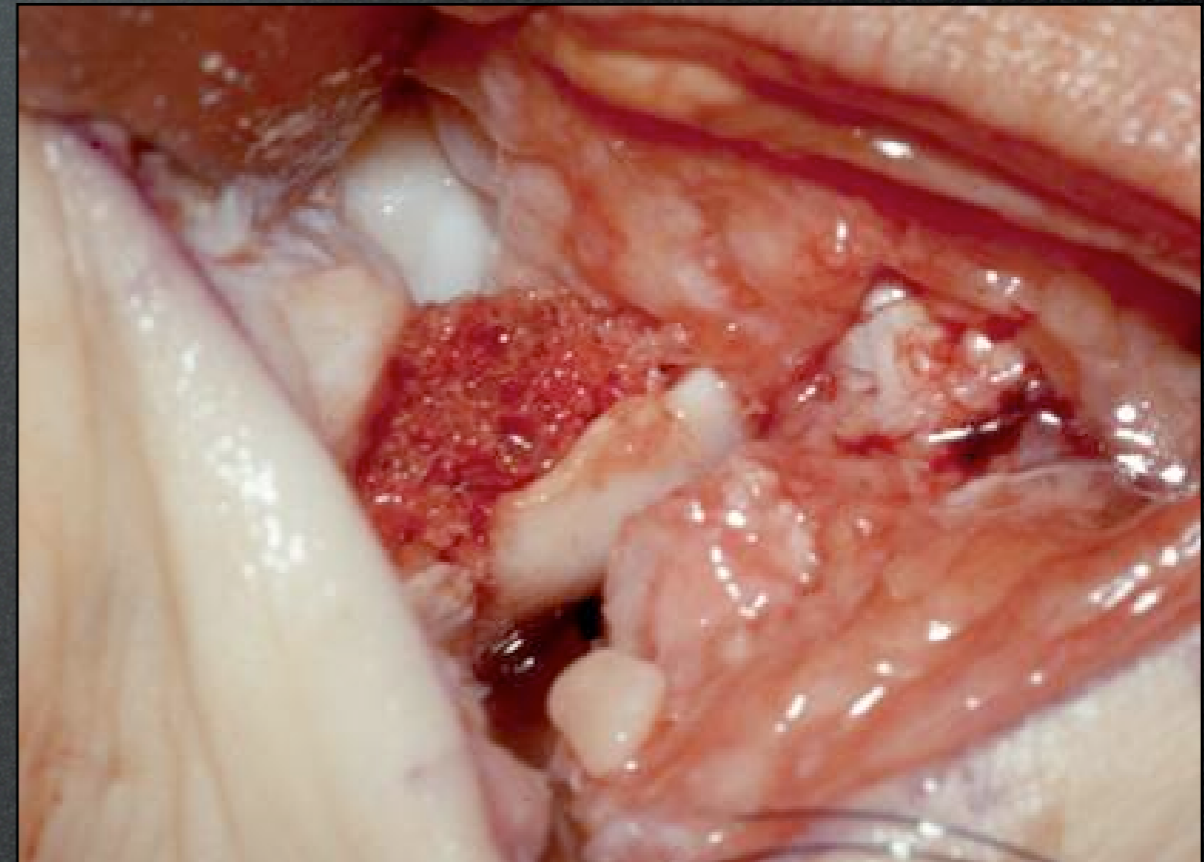
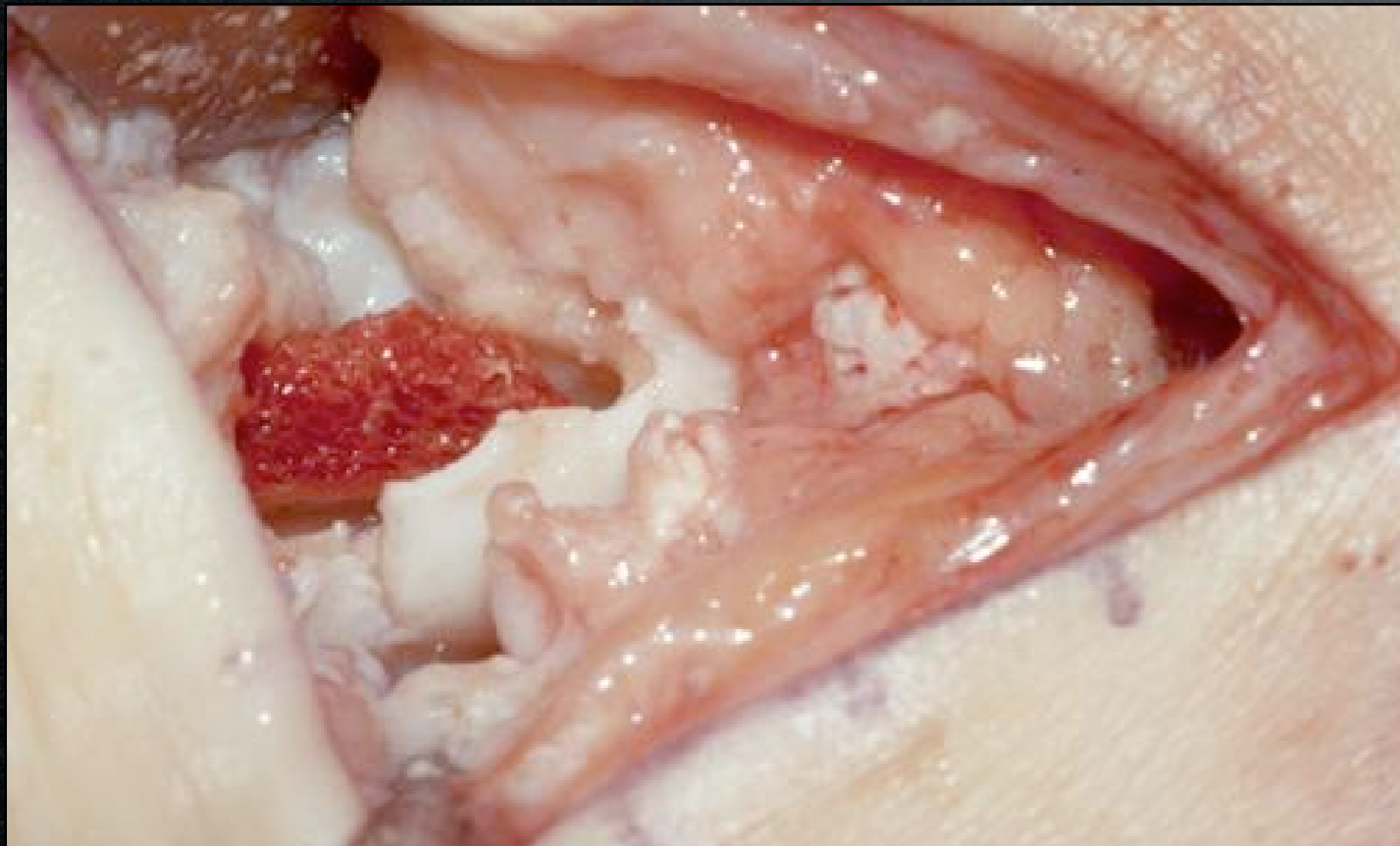
- Voie d'abord antérieure
- Creuser une tranchée
- Greffon en étais





MATTI-RUSSE

Bonne indication dans les pseudarthrose bien alignées dont le fragment proximal est bien vascularisé.
Inconvénients: immobilisation plâtrée 3-4 mois

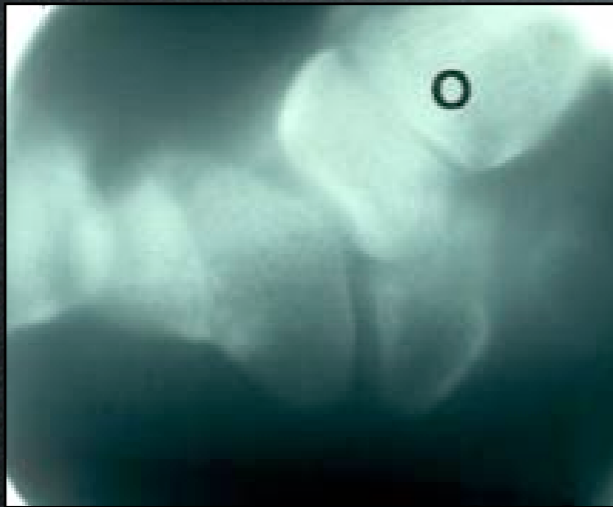

La greffe intercalée avec stabilisation est actuellement préférée

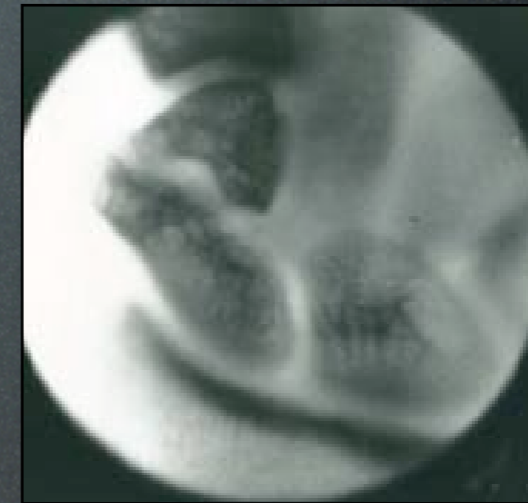- Meilleur bilan des déformations
- Permet de reconstruire l'anatomie
- Limite le risque de cal vicieux
- Corrige et arrête la progression du collapsus carpien
- Améliore les résultats fonctionnels
- Diminue la progression arthrosique

Déformation des pseudarthroses en fonction de la position du fragment distal

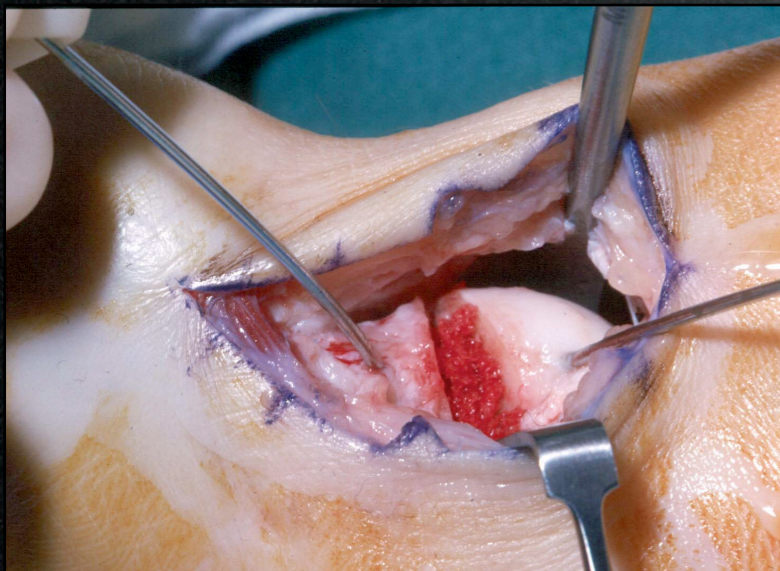
FLEXION (humpback)



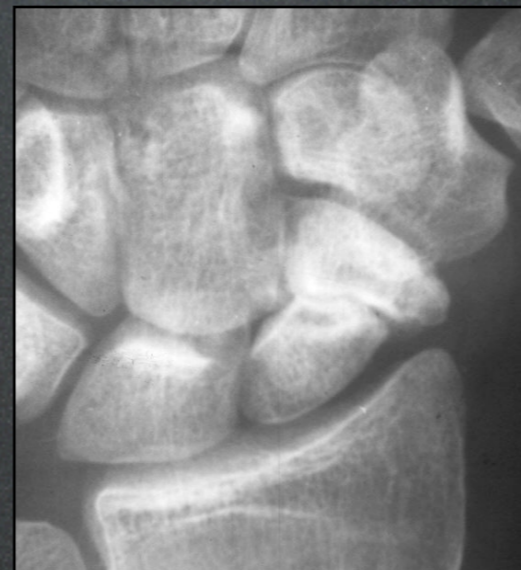Inclinaison ulnaire



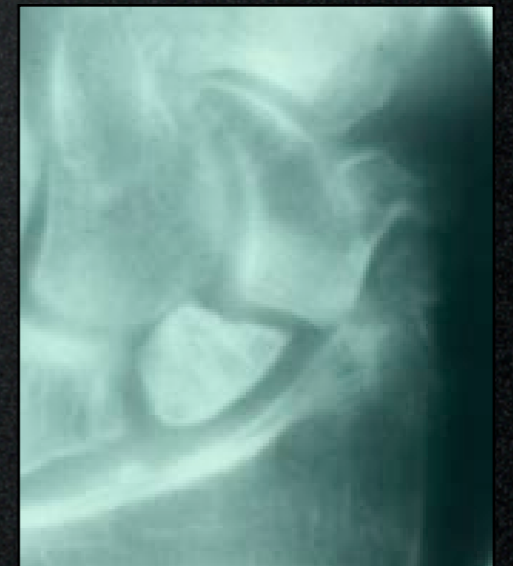PRONATION

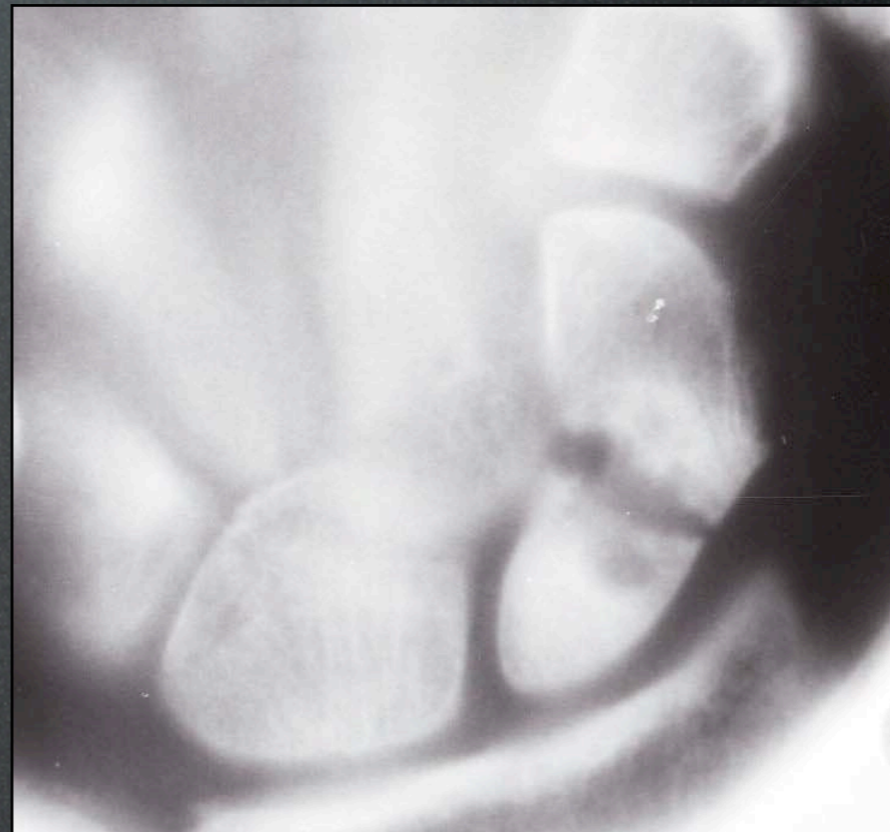
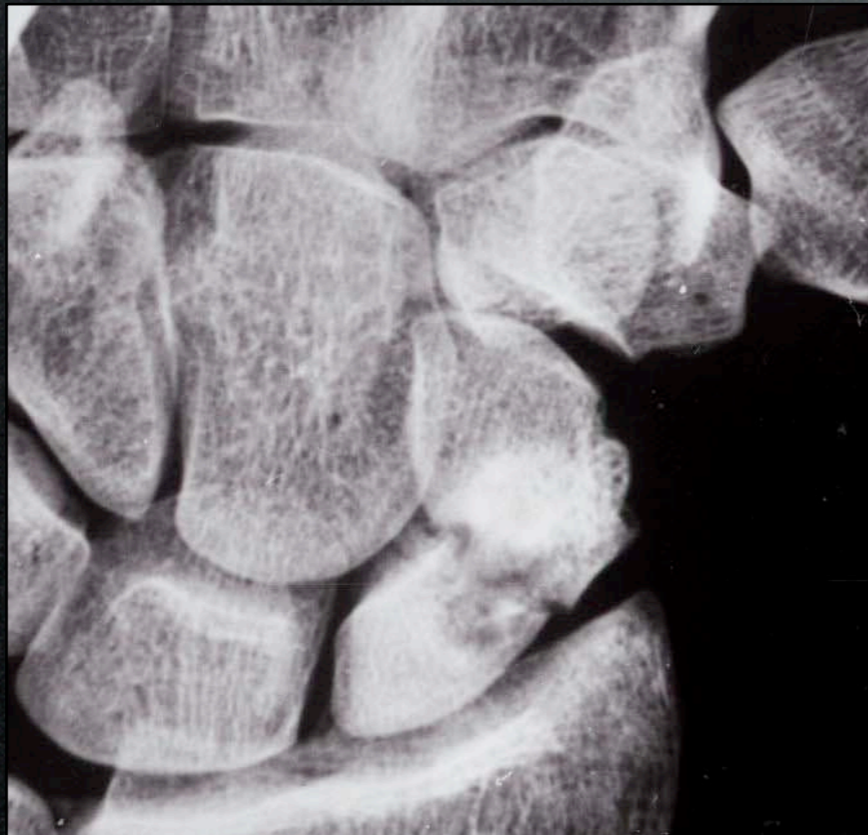
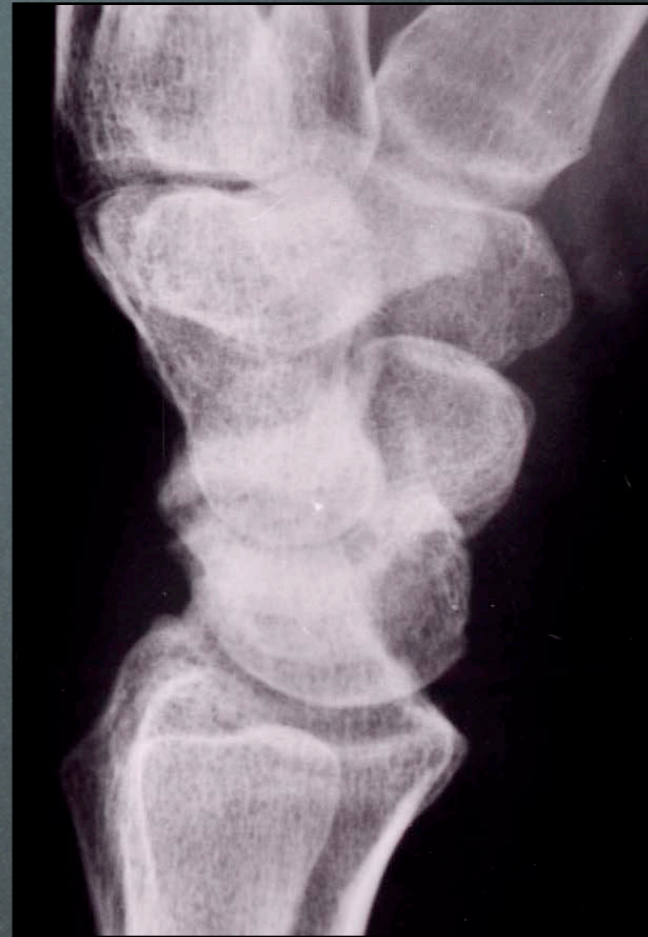
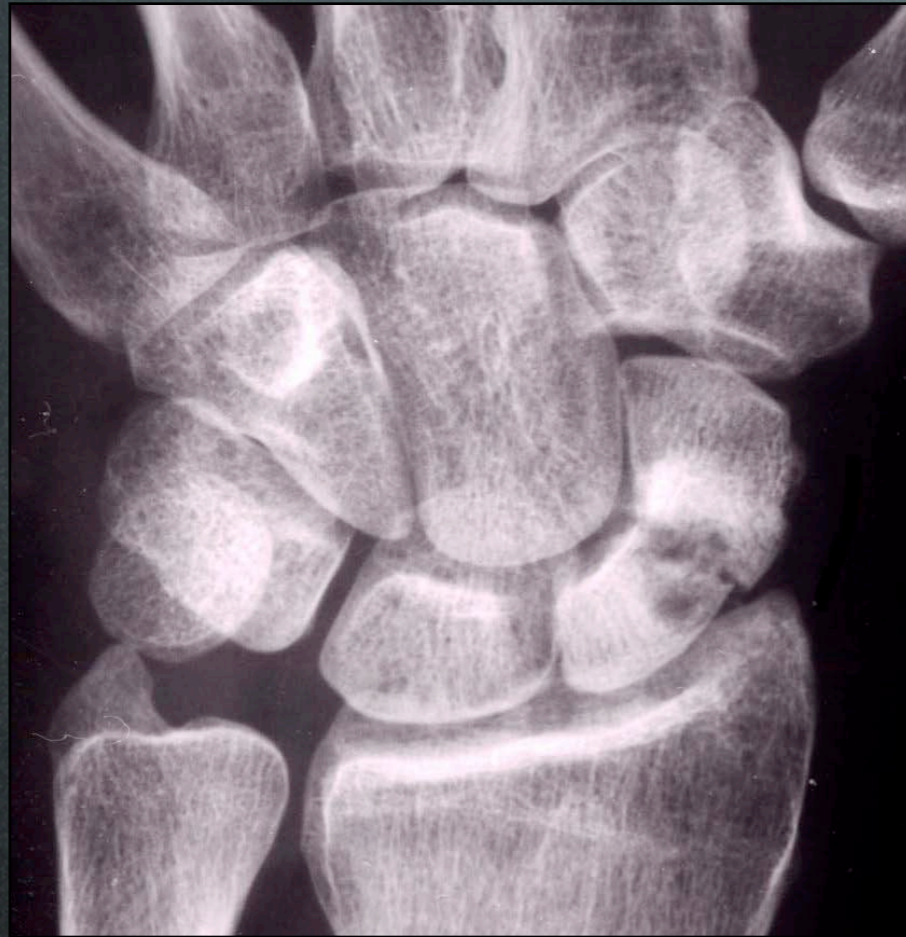Raccourcissement



TRANSLATION





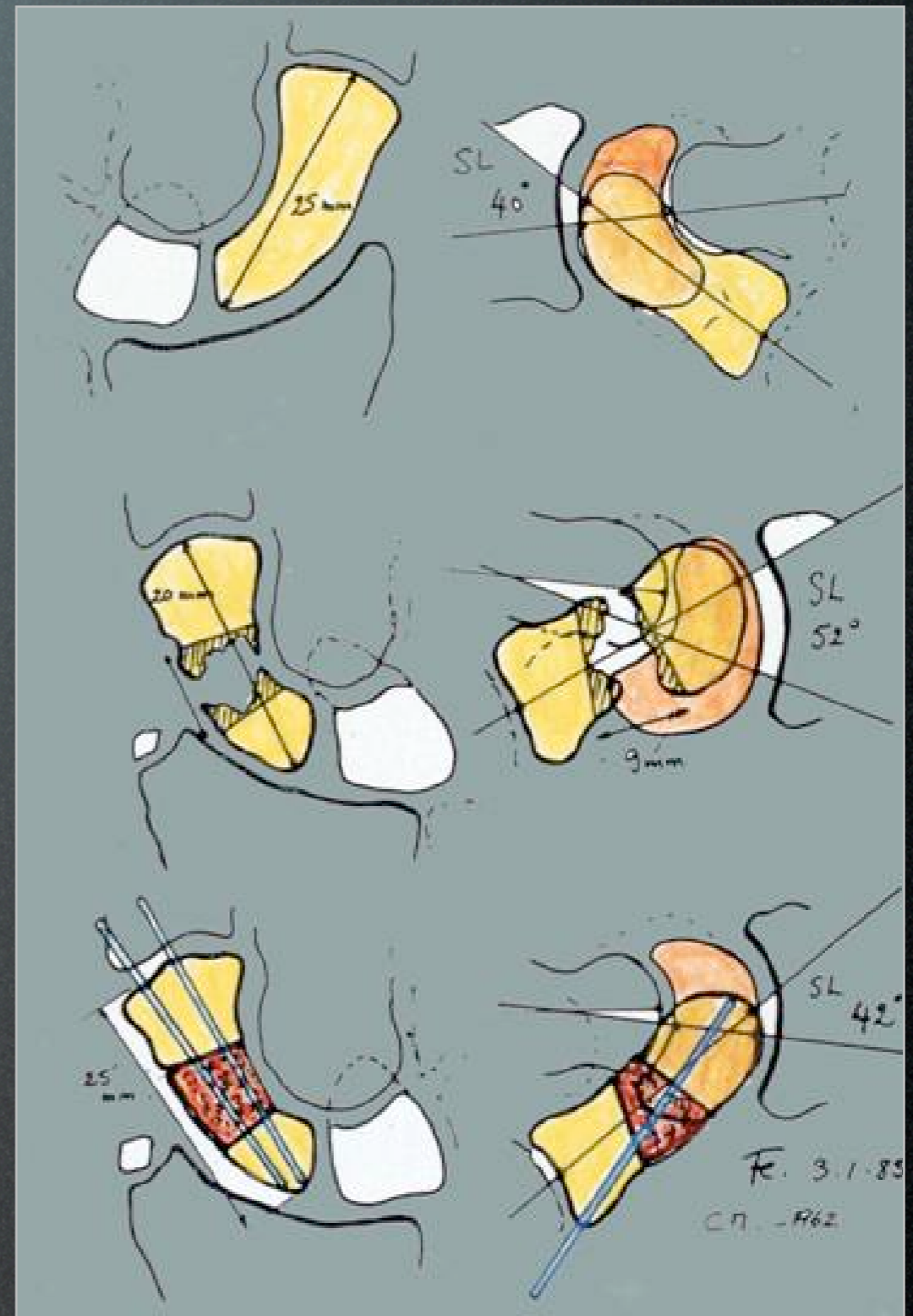
A TECHNIQUE FOR ANTERIOR WEDGE-SHAPED GRAFTS FOR SCAPHOID NONUNIONS WITH CARPAL INSTABILITY

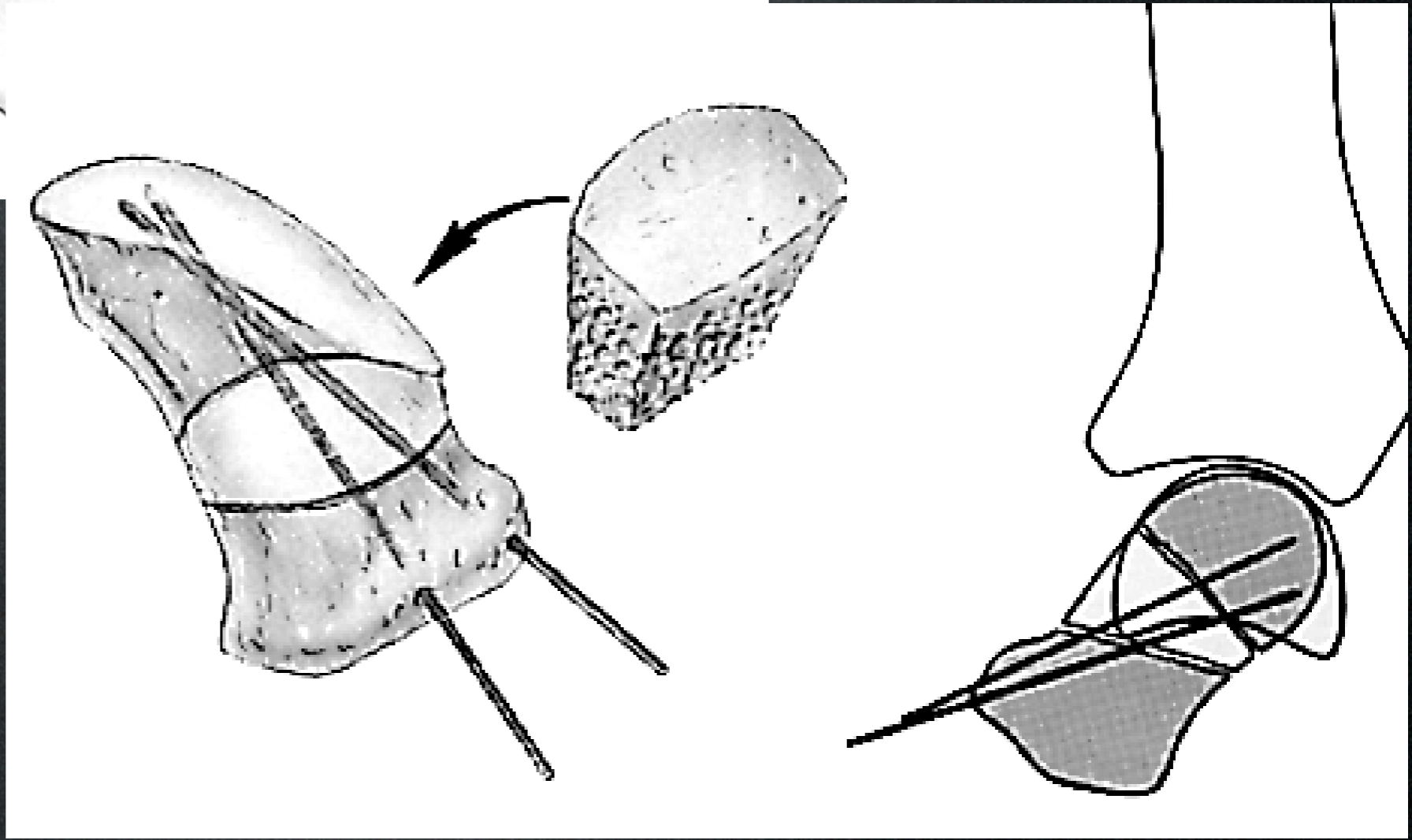
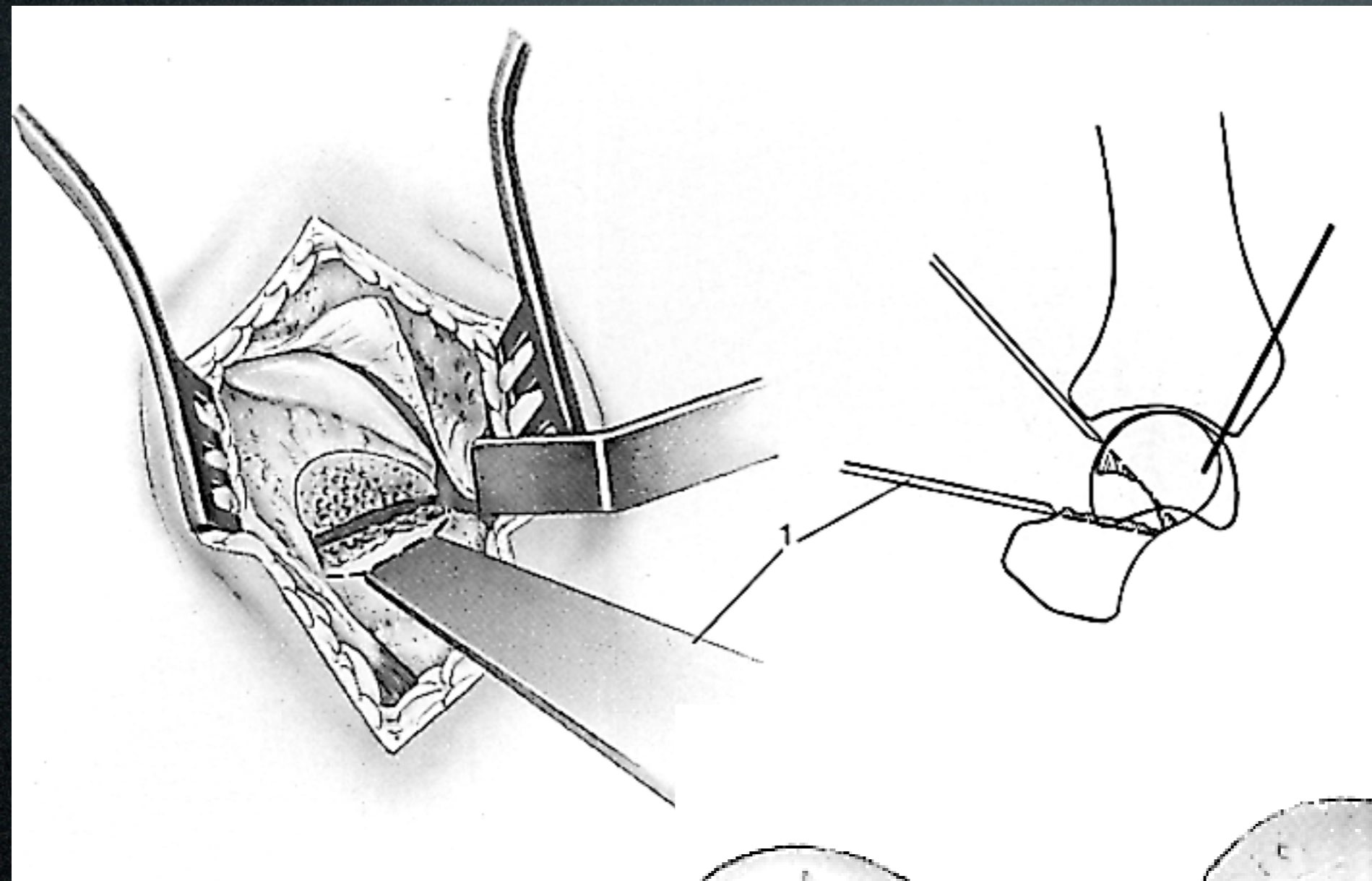
DIEGO L. FERNANDEZ, M.D.,
Aarau, Switzerland

From the Traumatology Section, Department of
Surgery, Kantonsspital, Aarau, Switzerland.

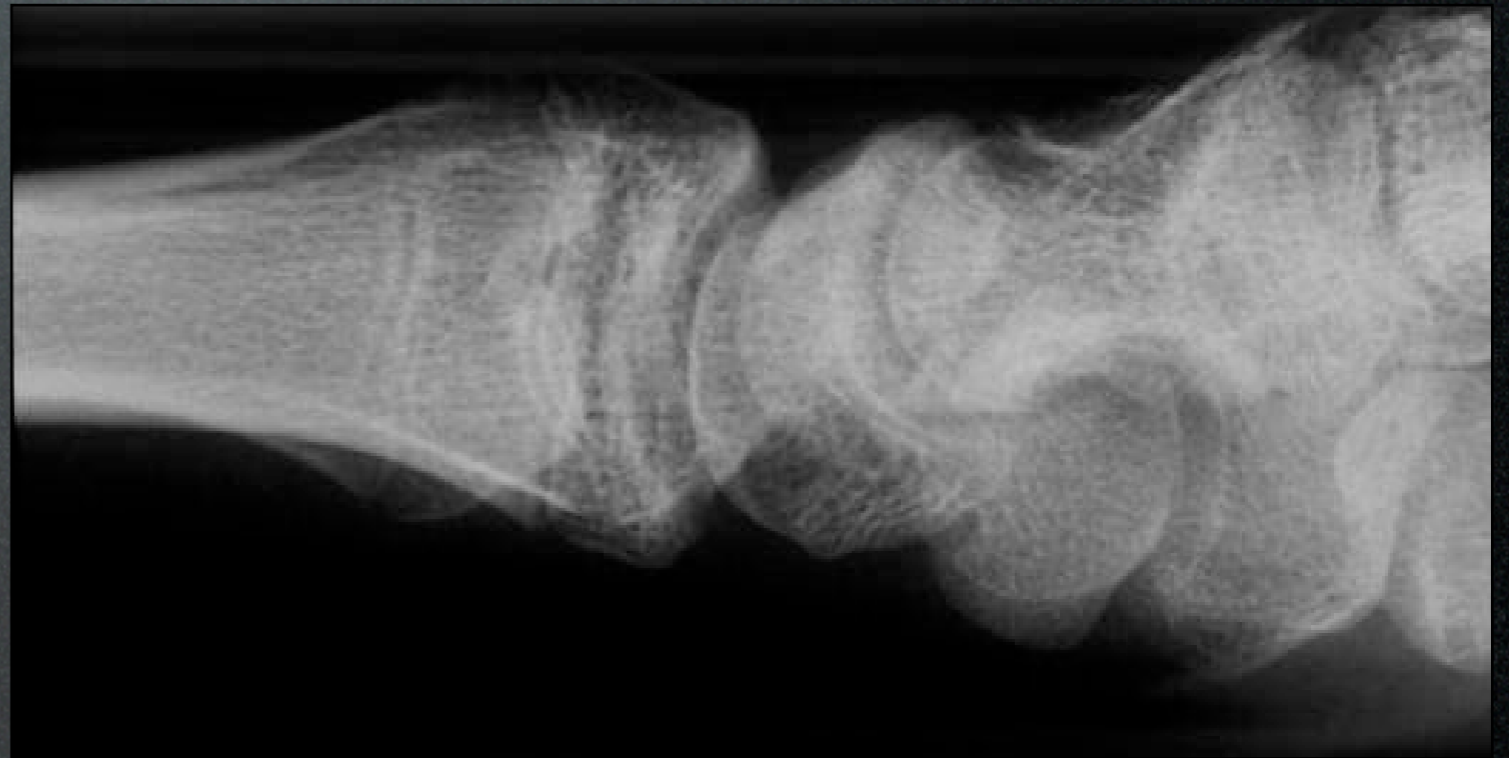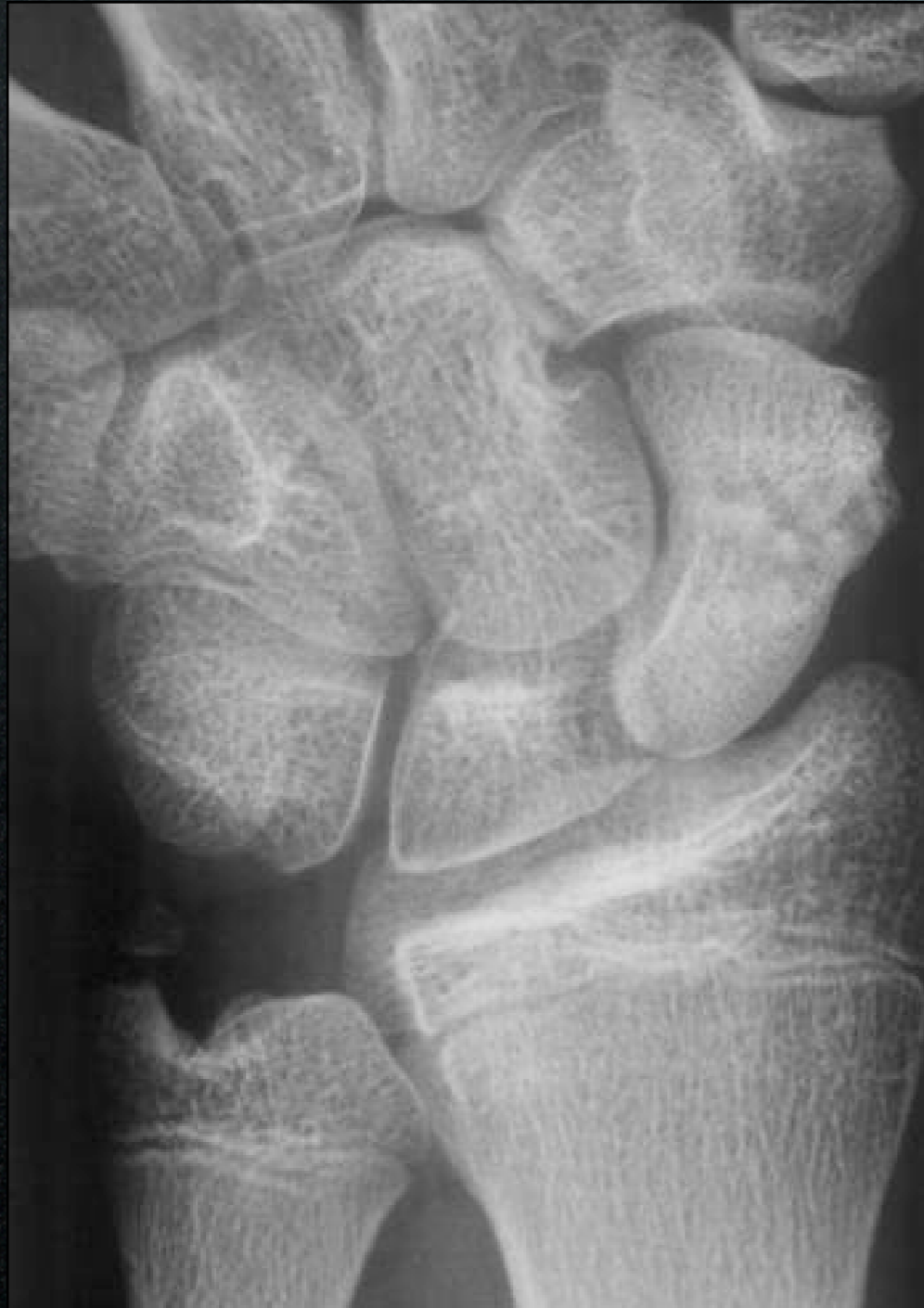Reprinted from
THE JOURNAL OF HAND SURGERY,
St. Louis

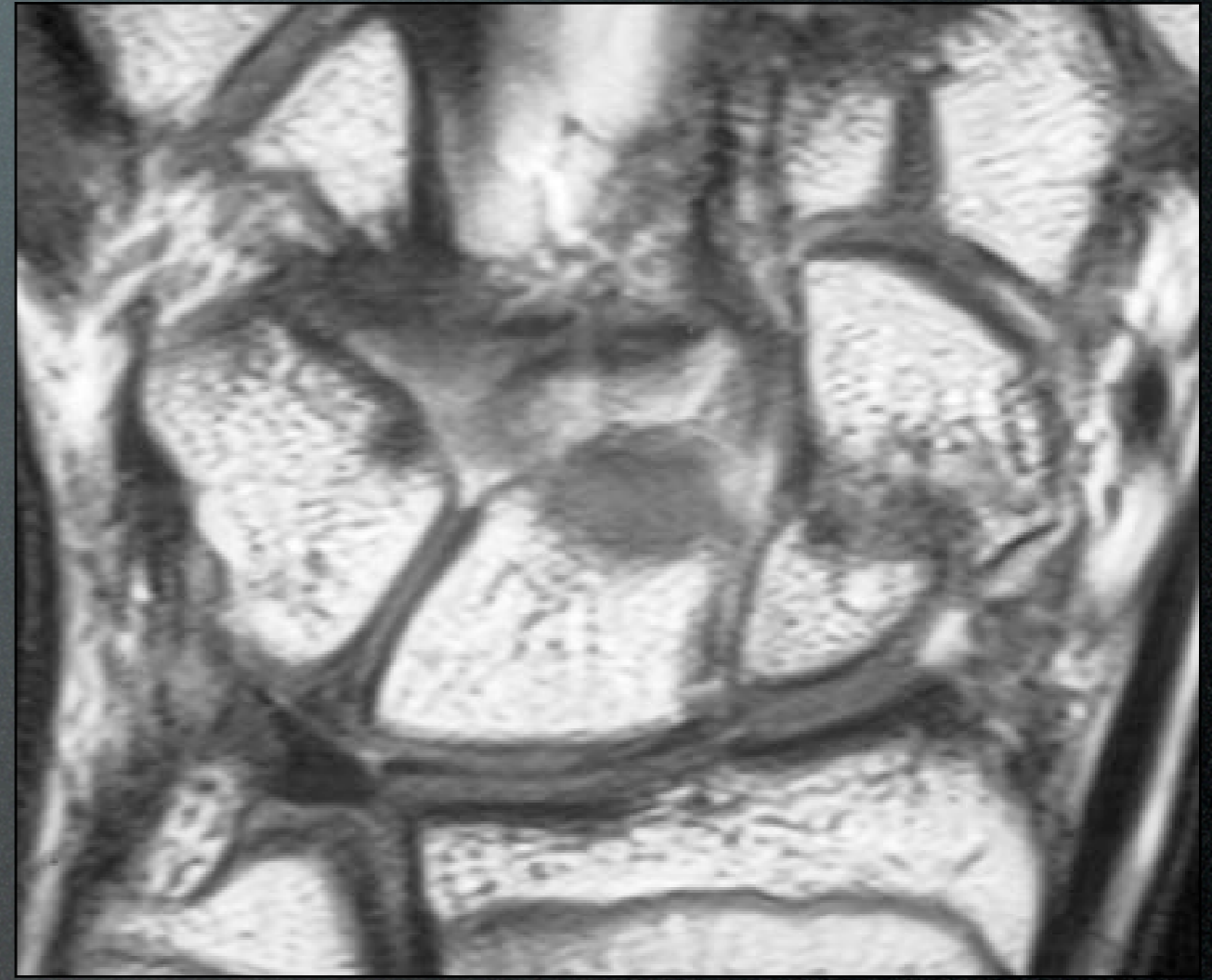
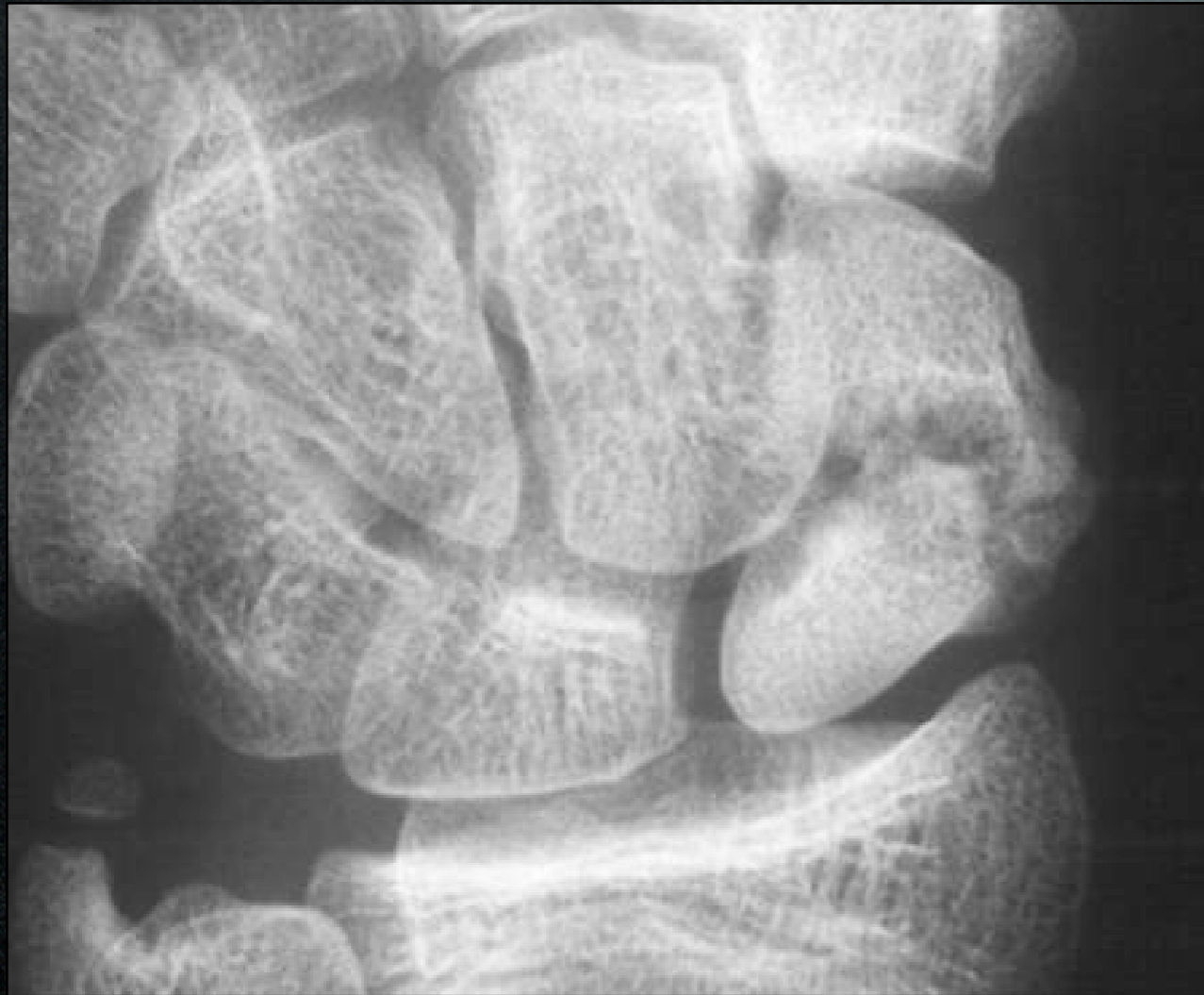Vol. 9A, No. 5, pp. 733-737, September, 1984
(Copyright © 1984, by The C.V. Mosby Company)
(Printed in the U.S.A.)



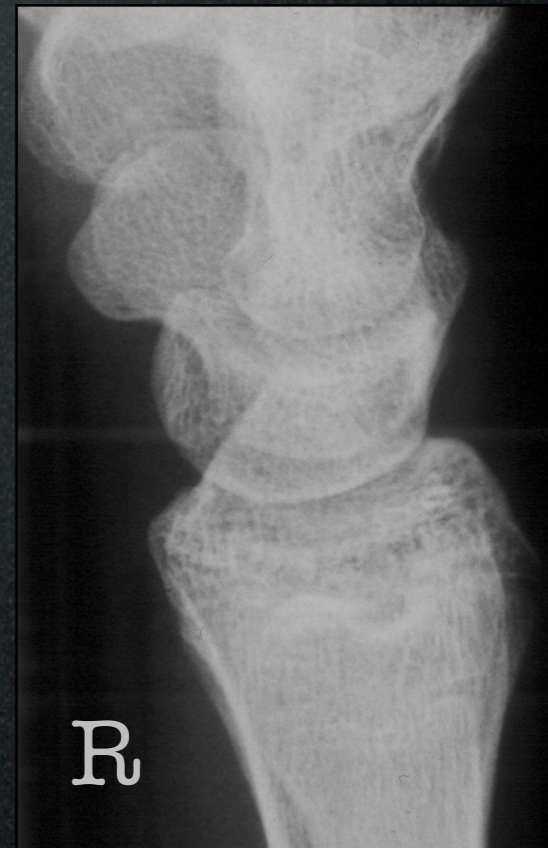
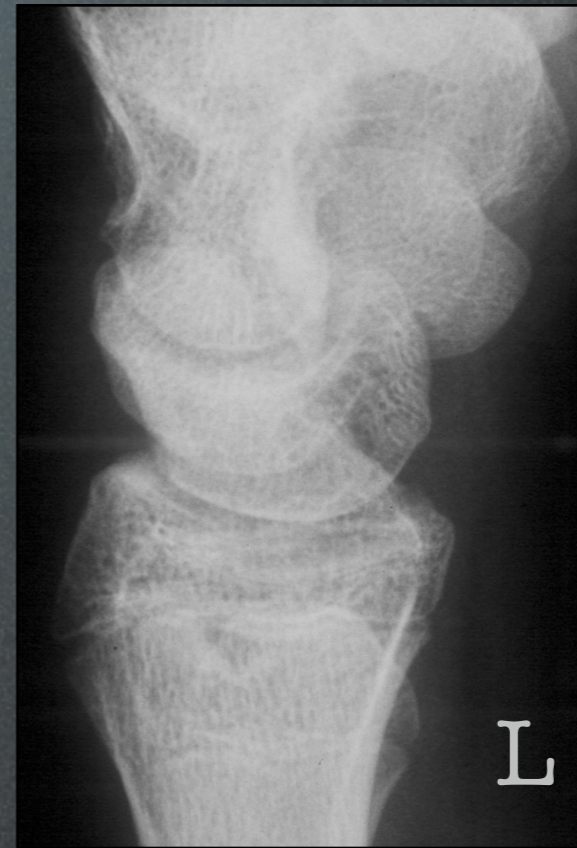
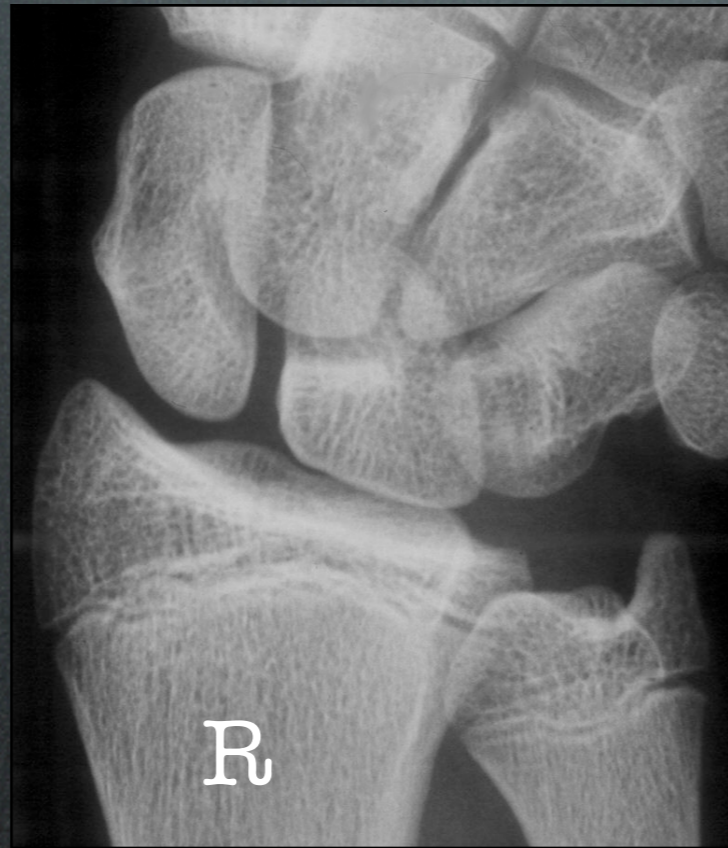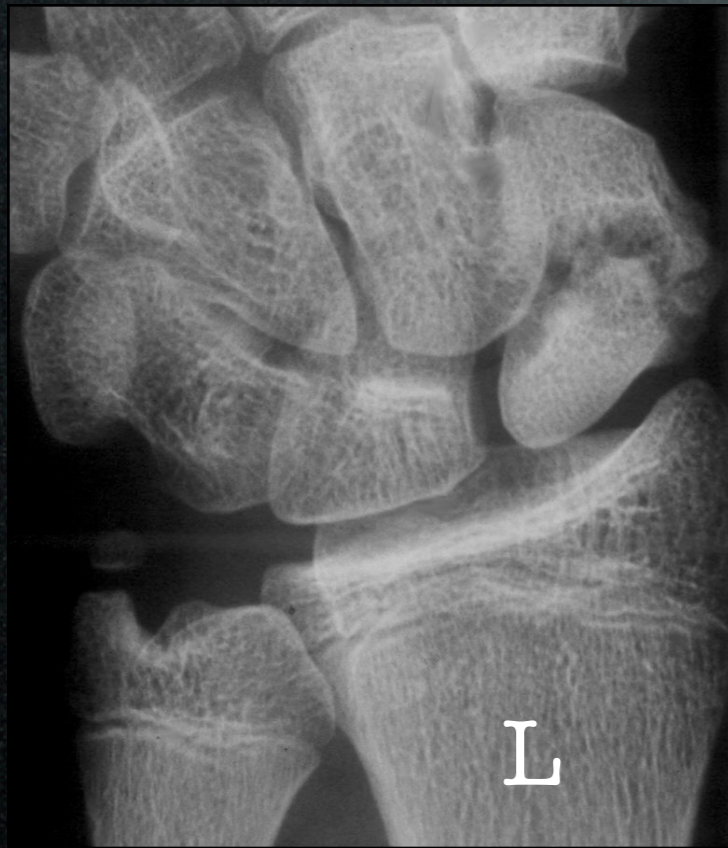**PSA du scaphoïde avec
déformation en DISI**



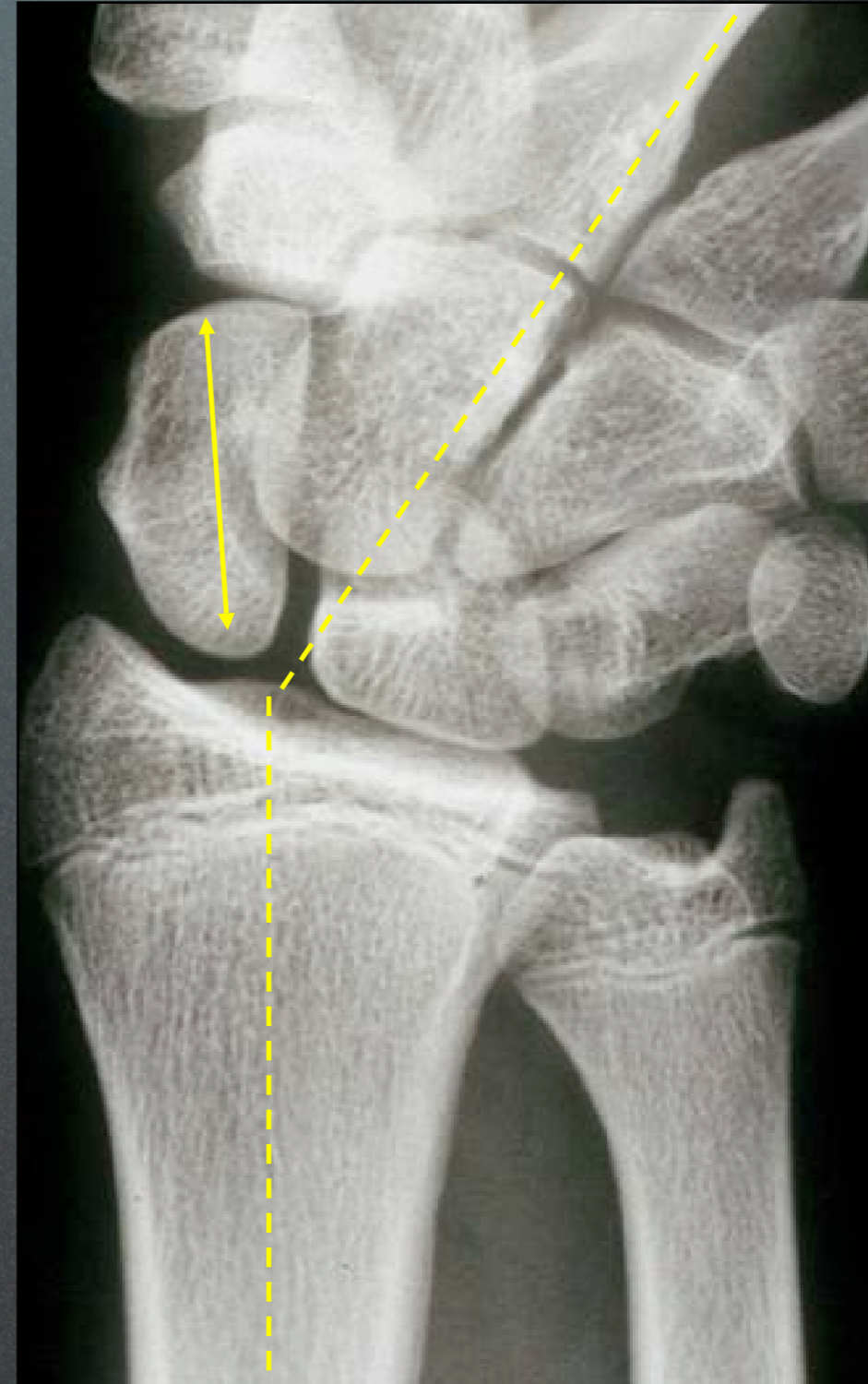
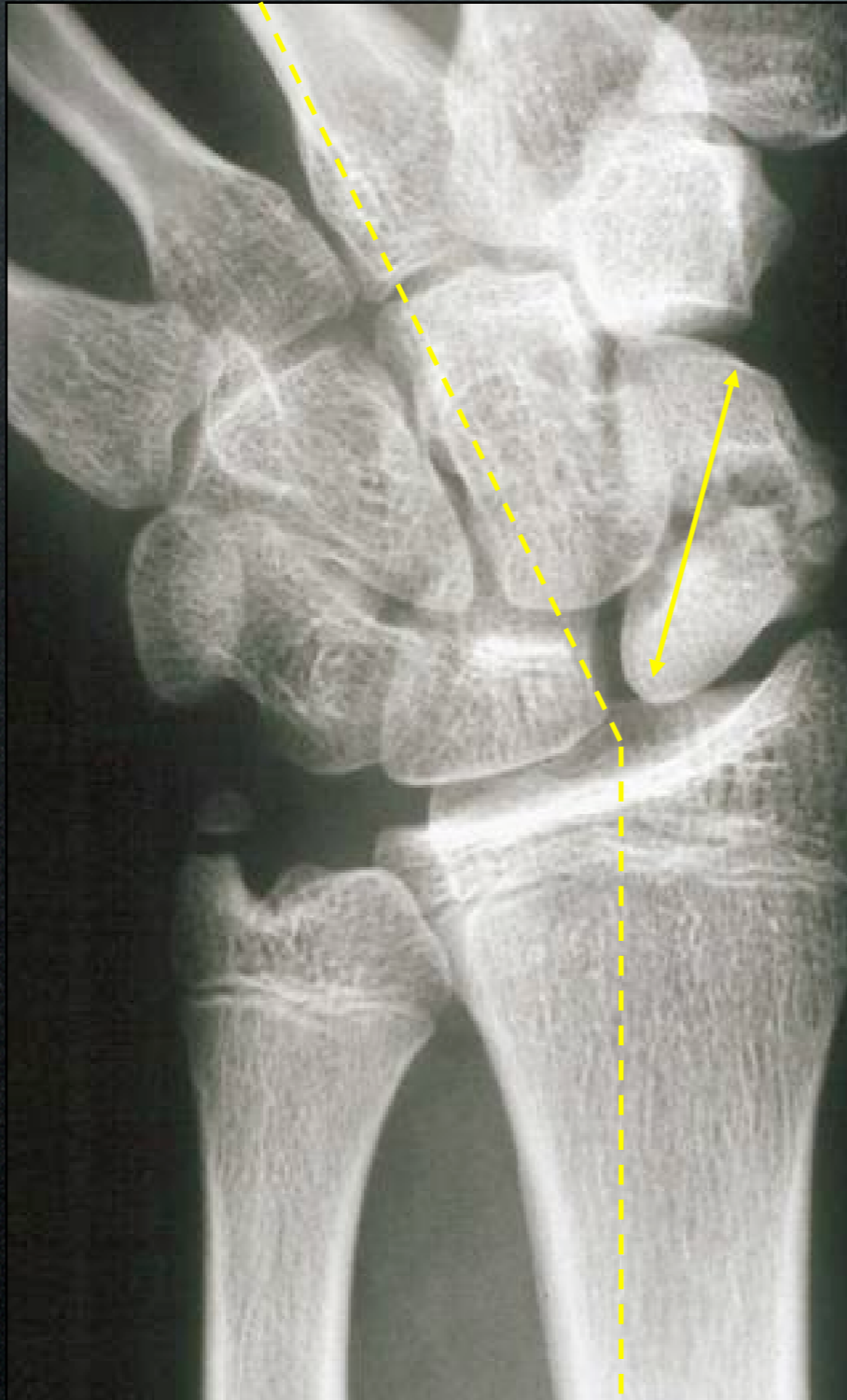
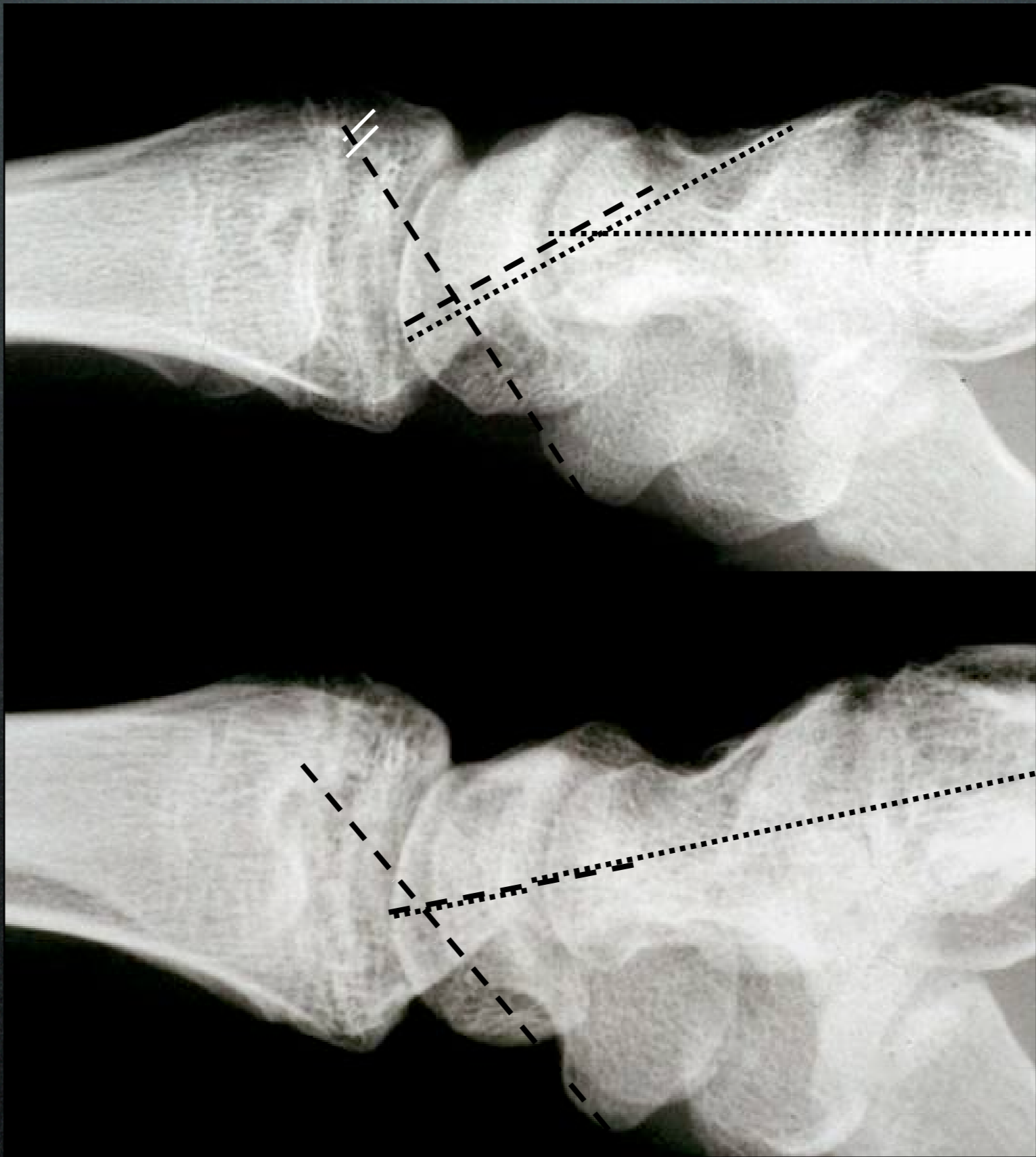
fragment proximal bien vascularisé

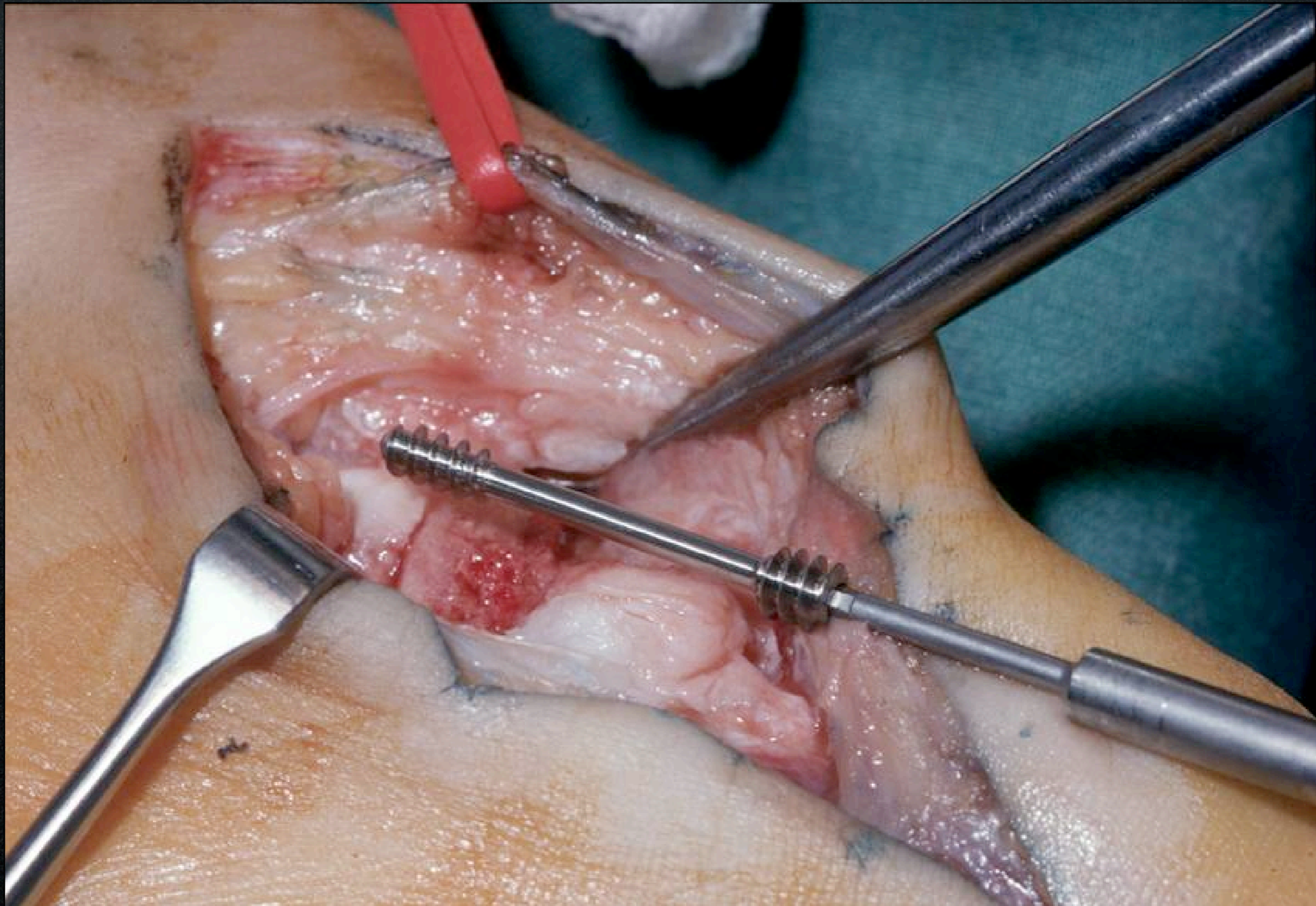


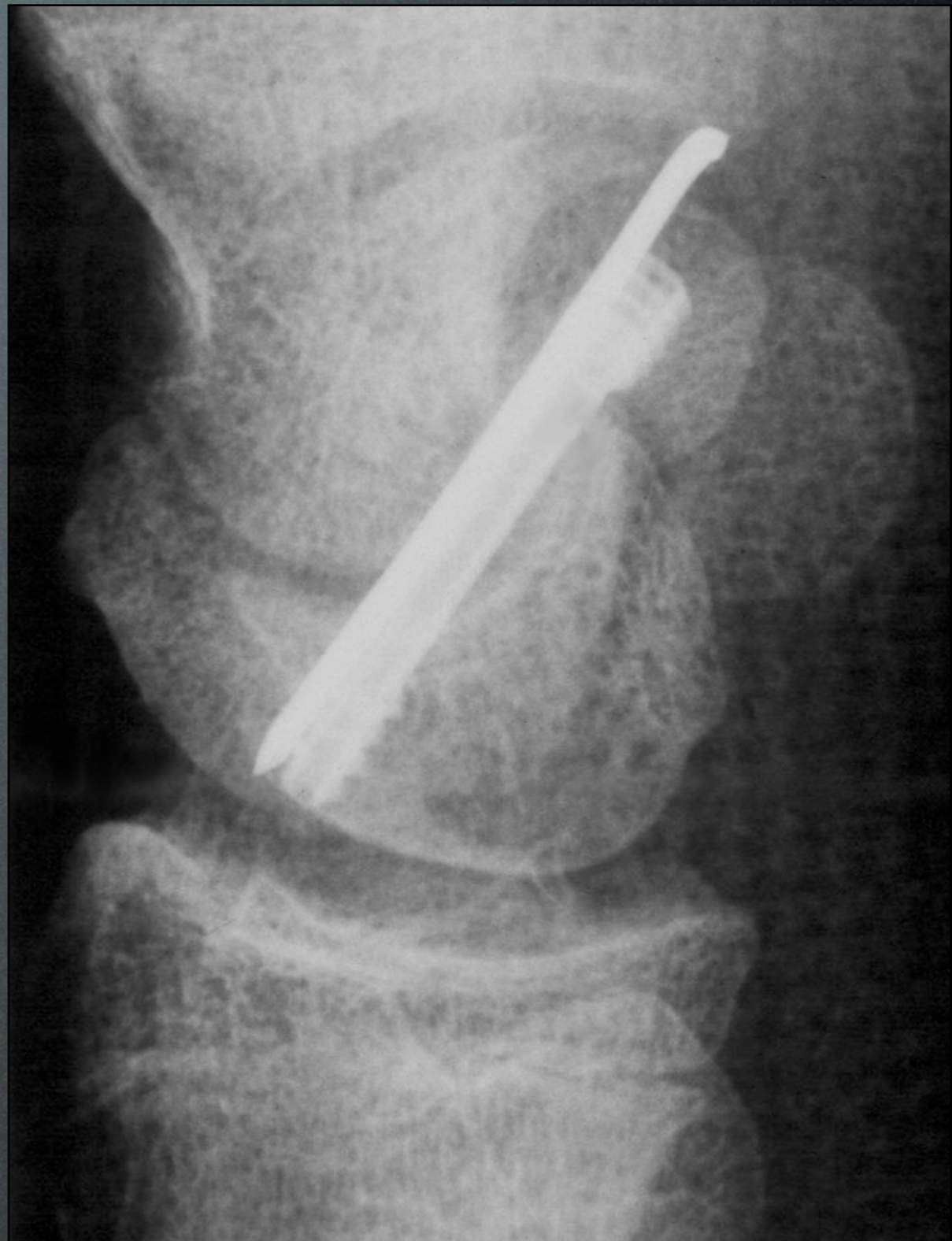
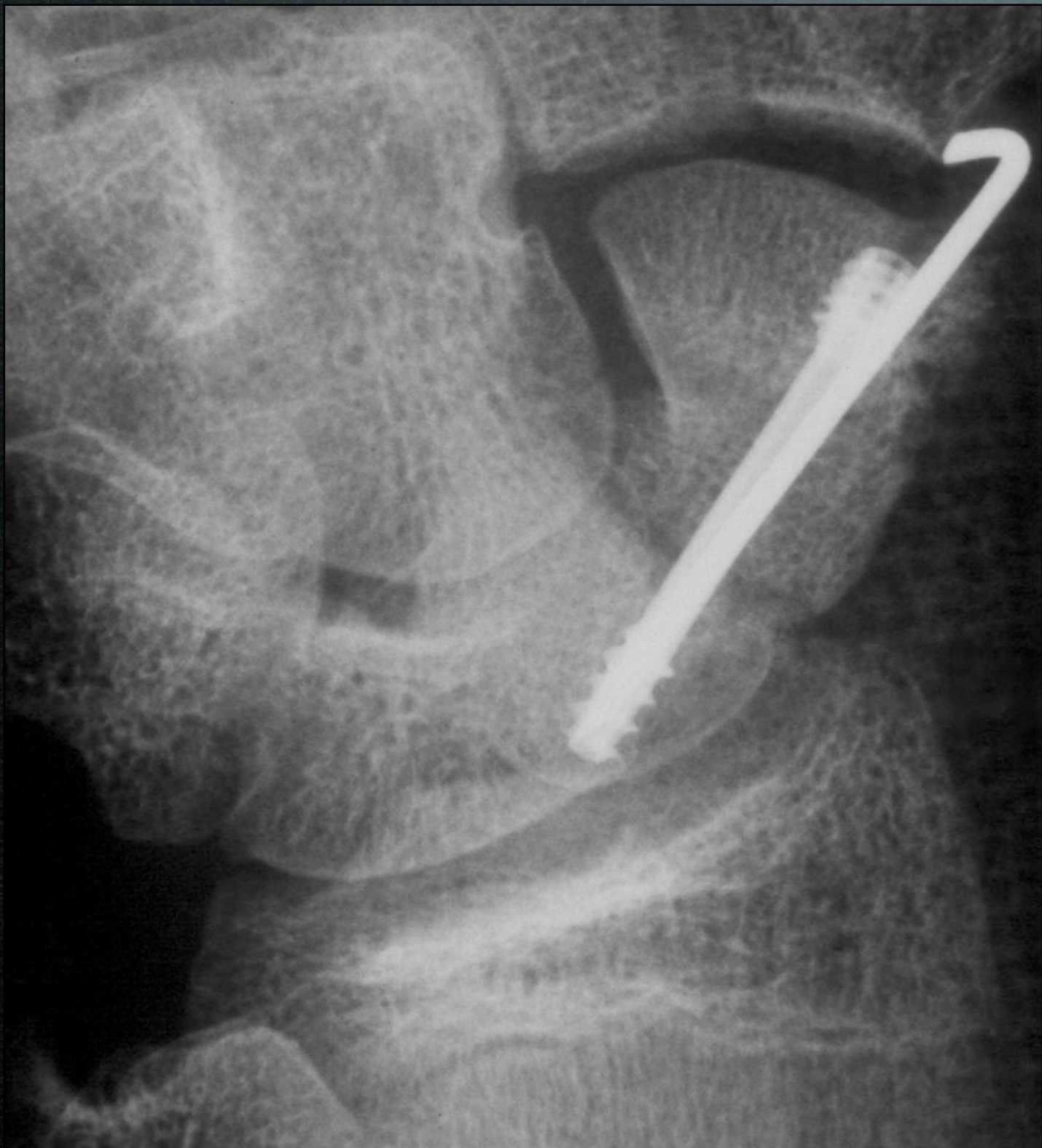Radiographies comparative

**Vues comparatives de face
(en inclinaison ulnaire maximum)**

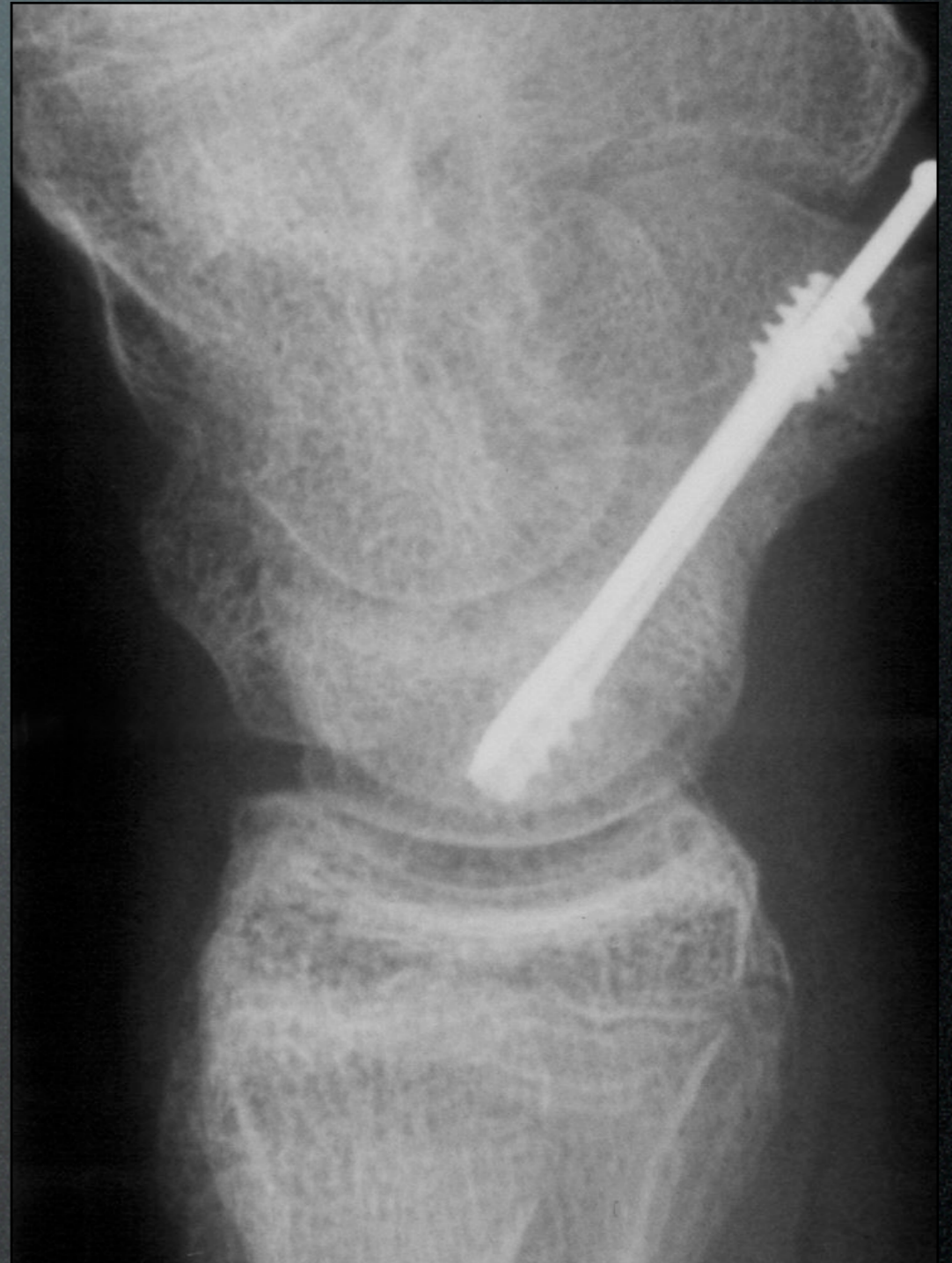
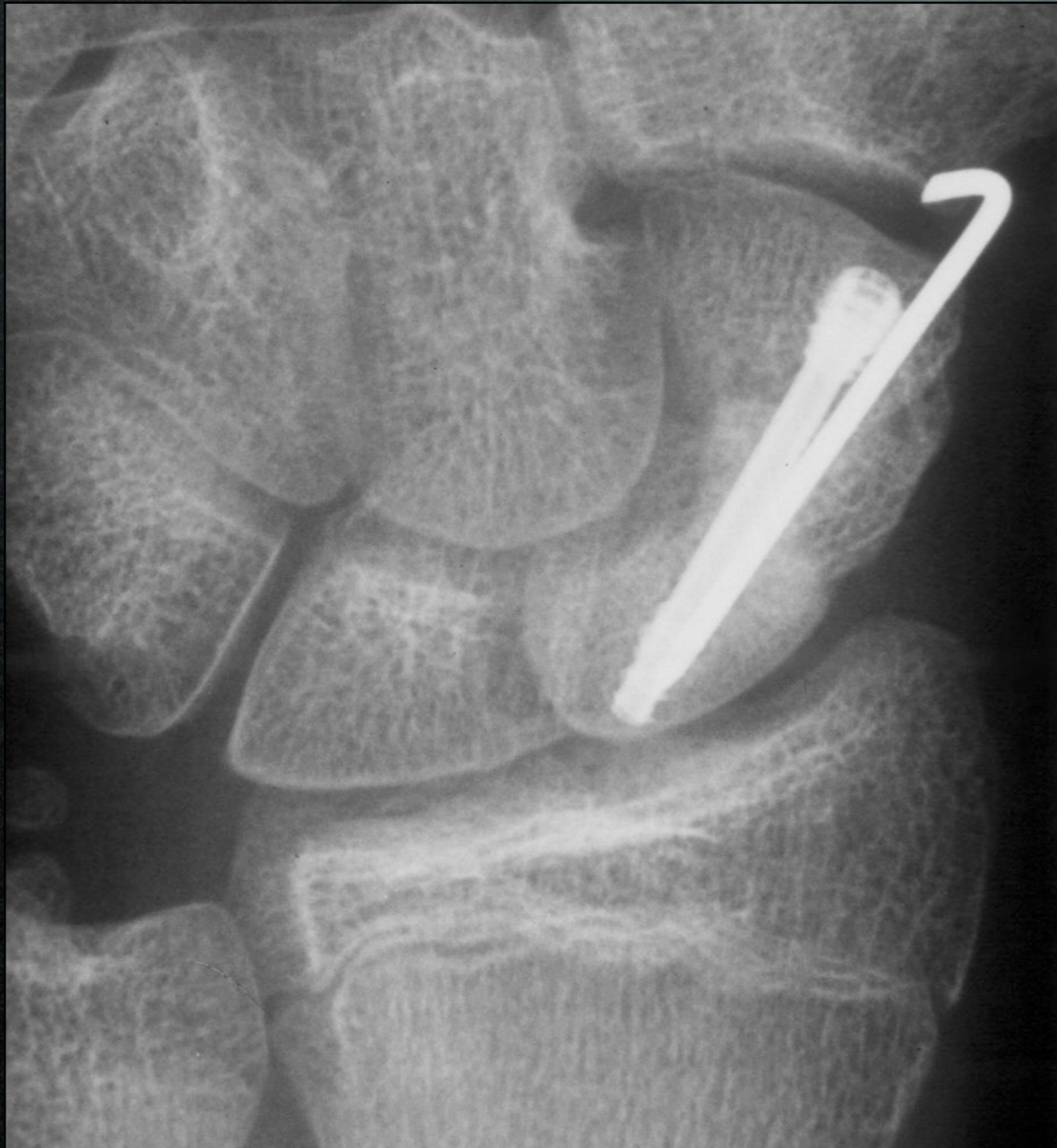




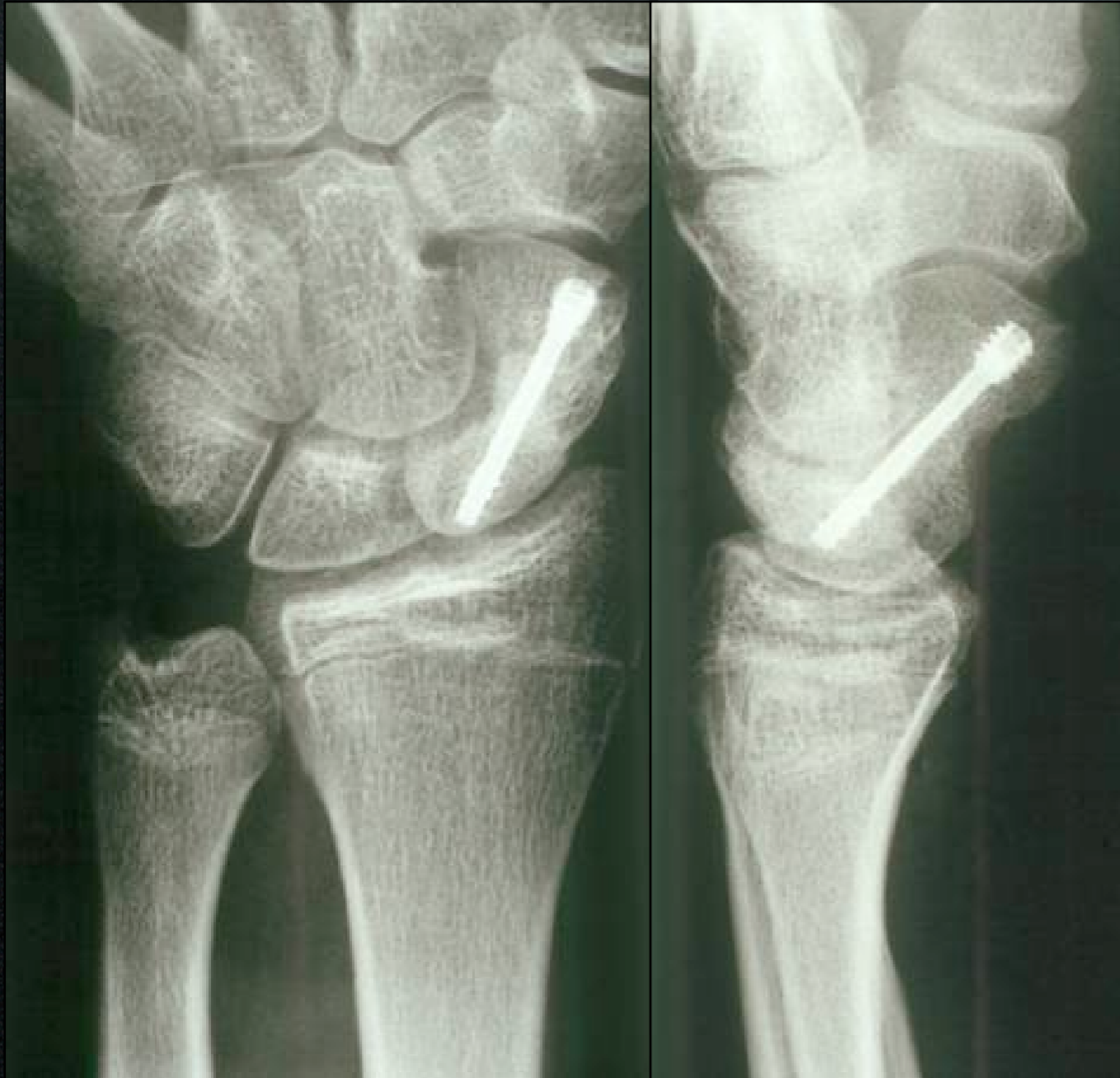

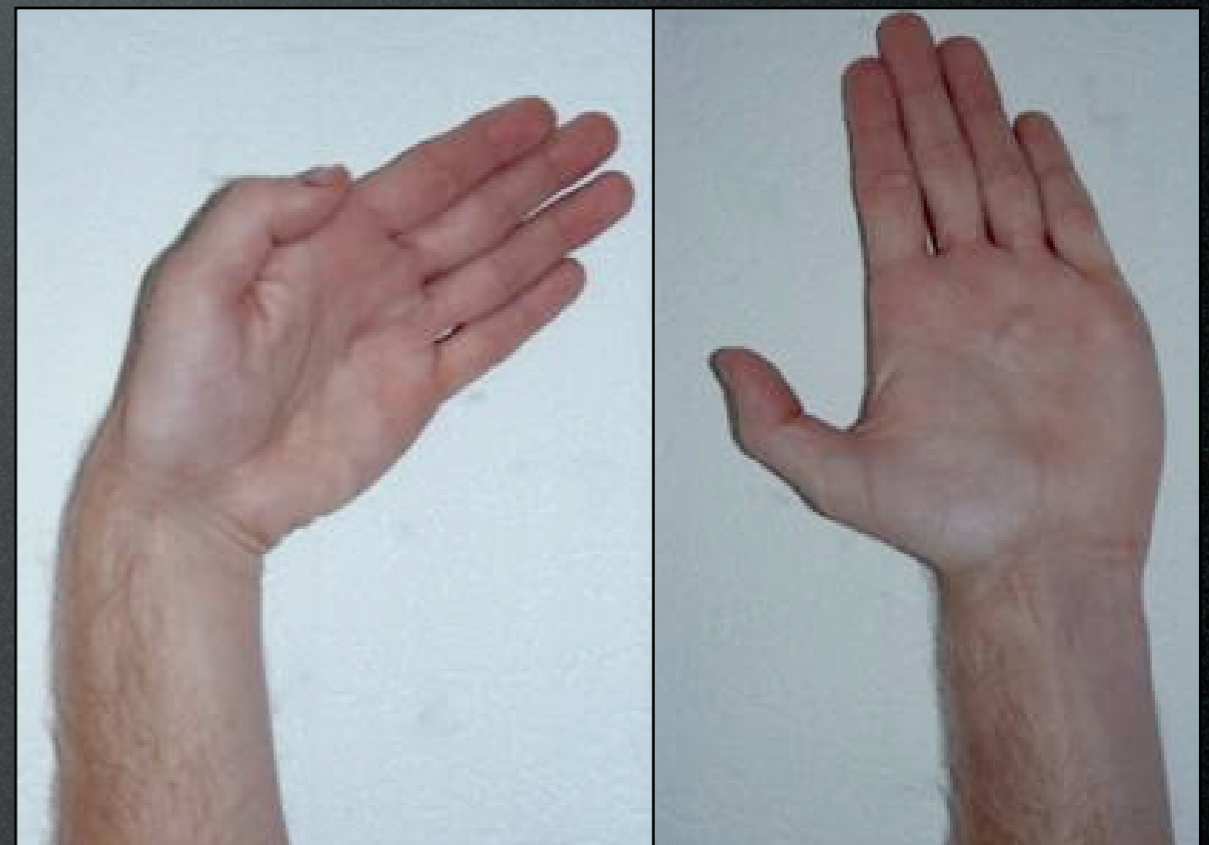
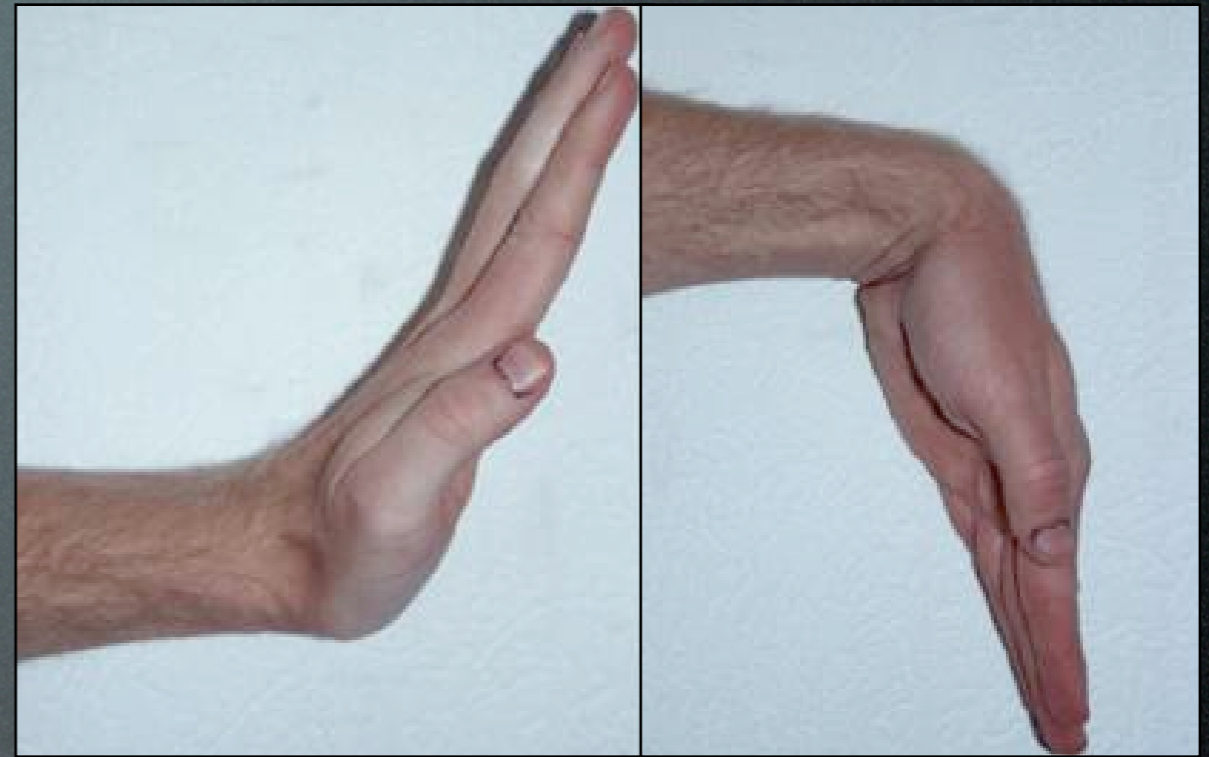
Radios post-op



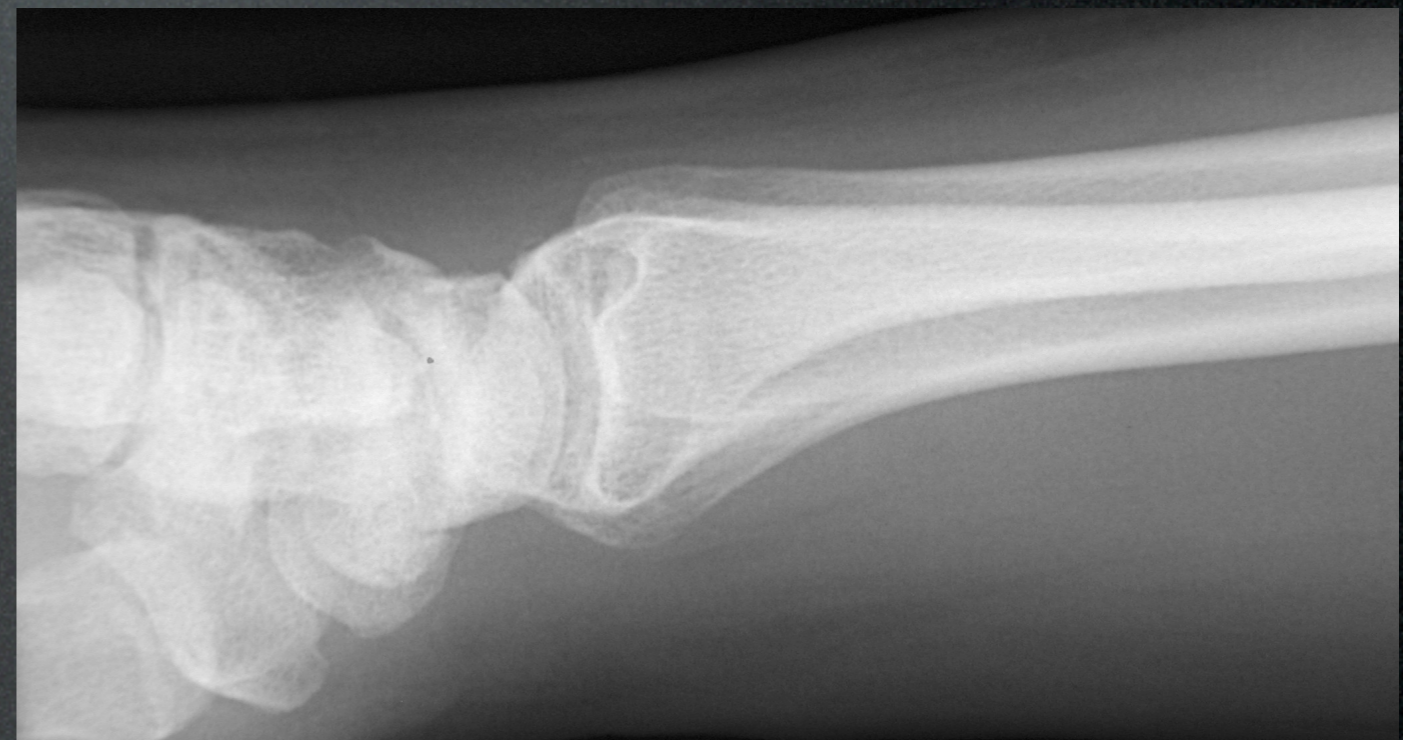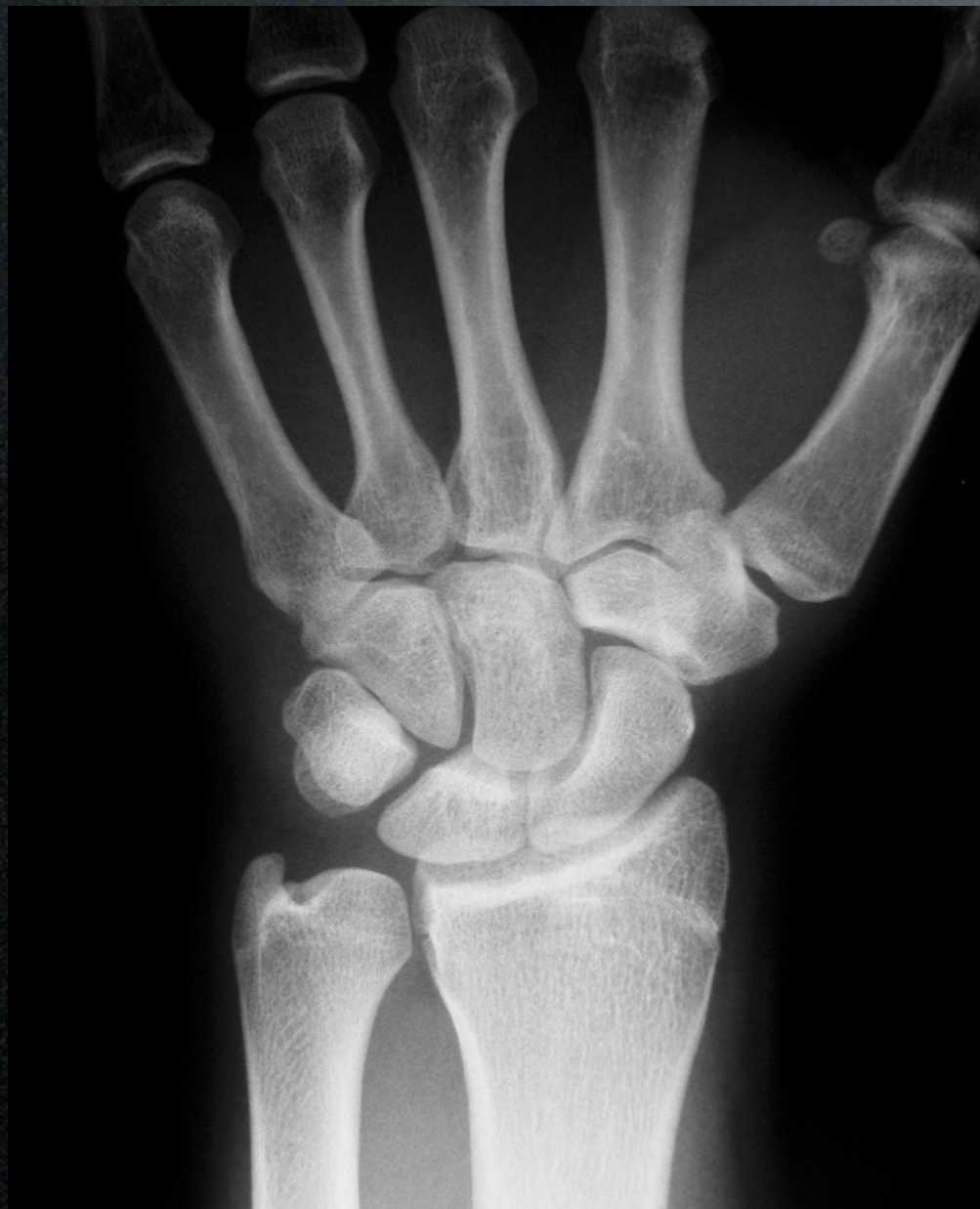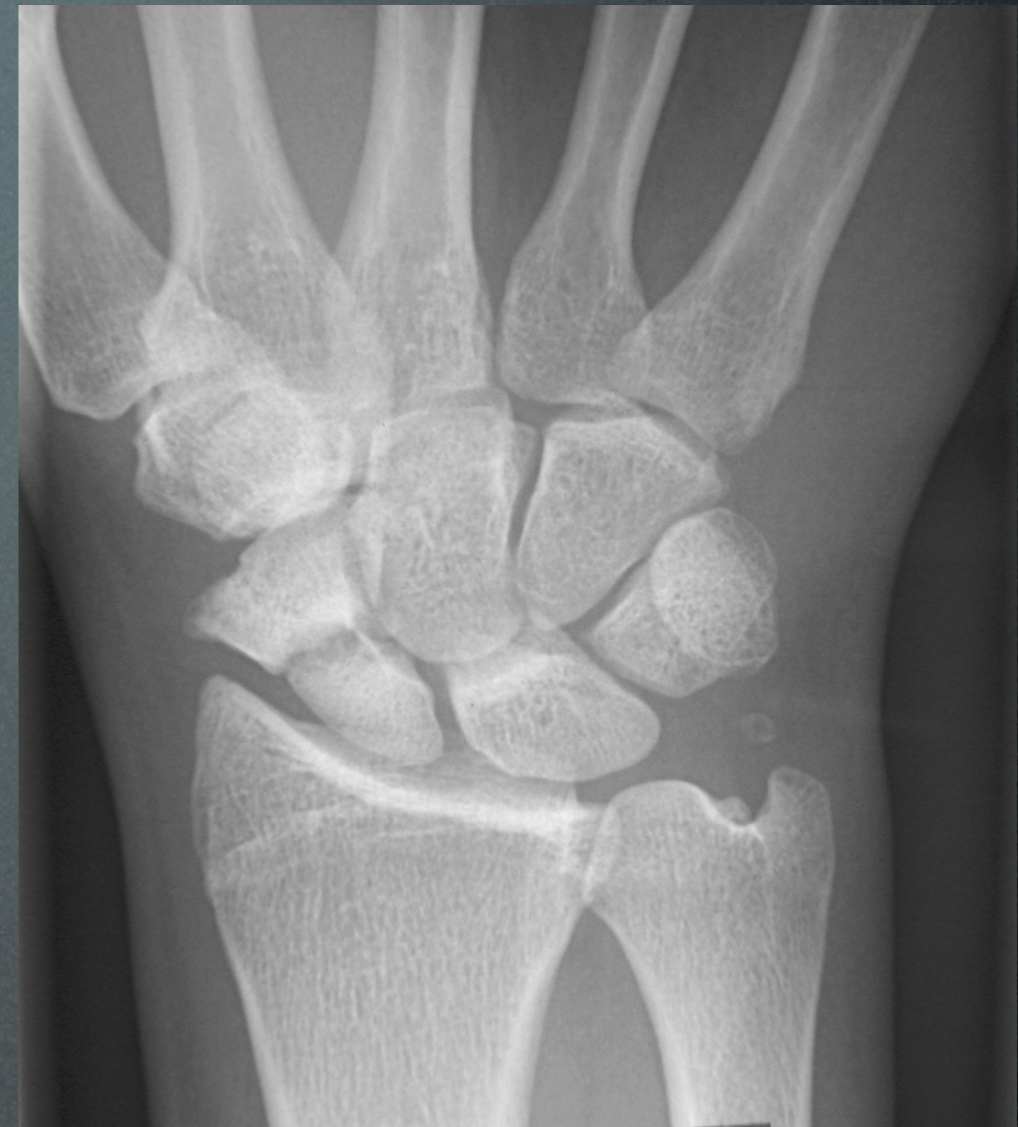8 semaines post-op




1.5 an



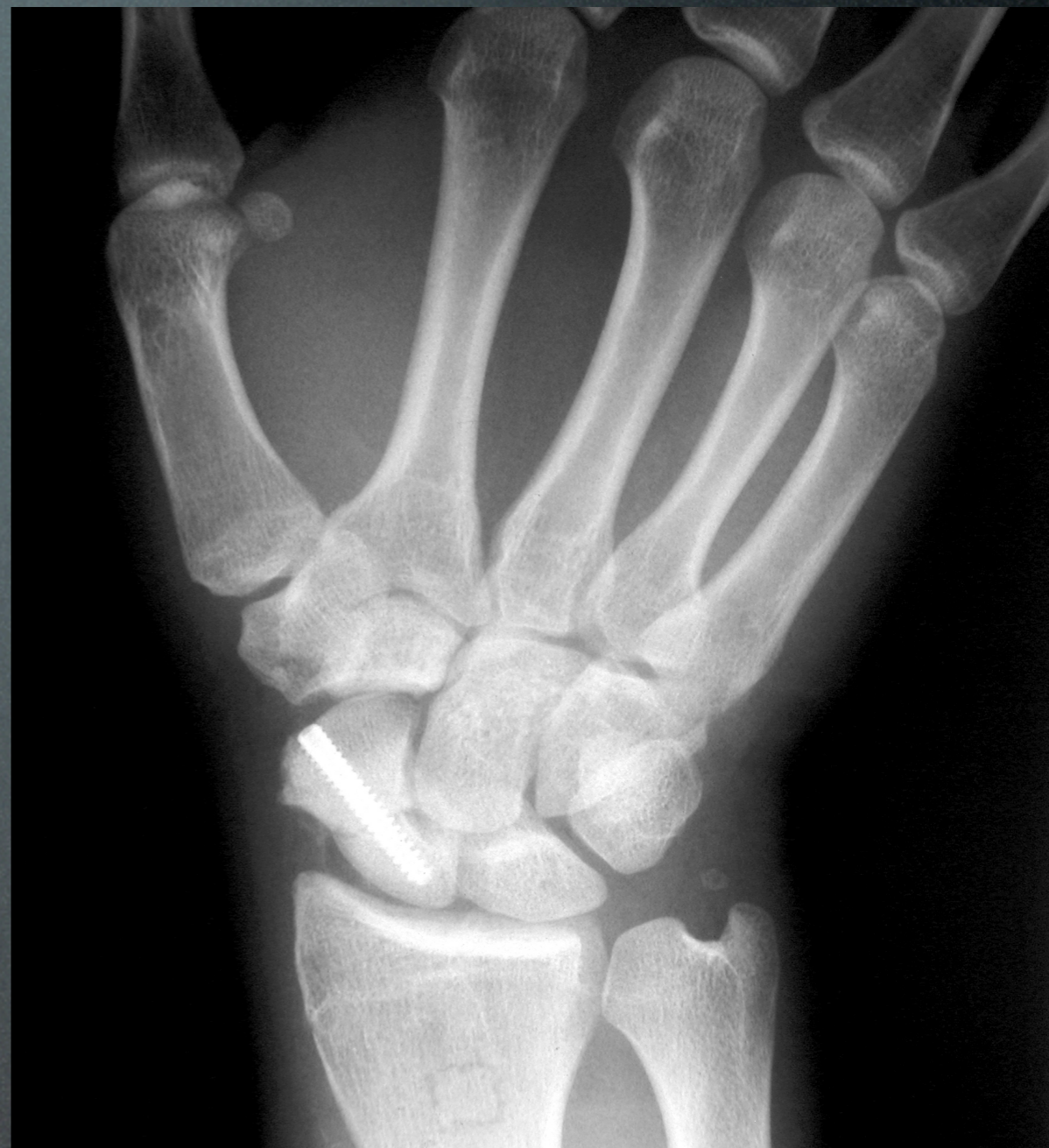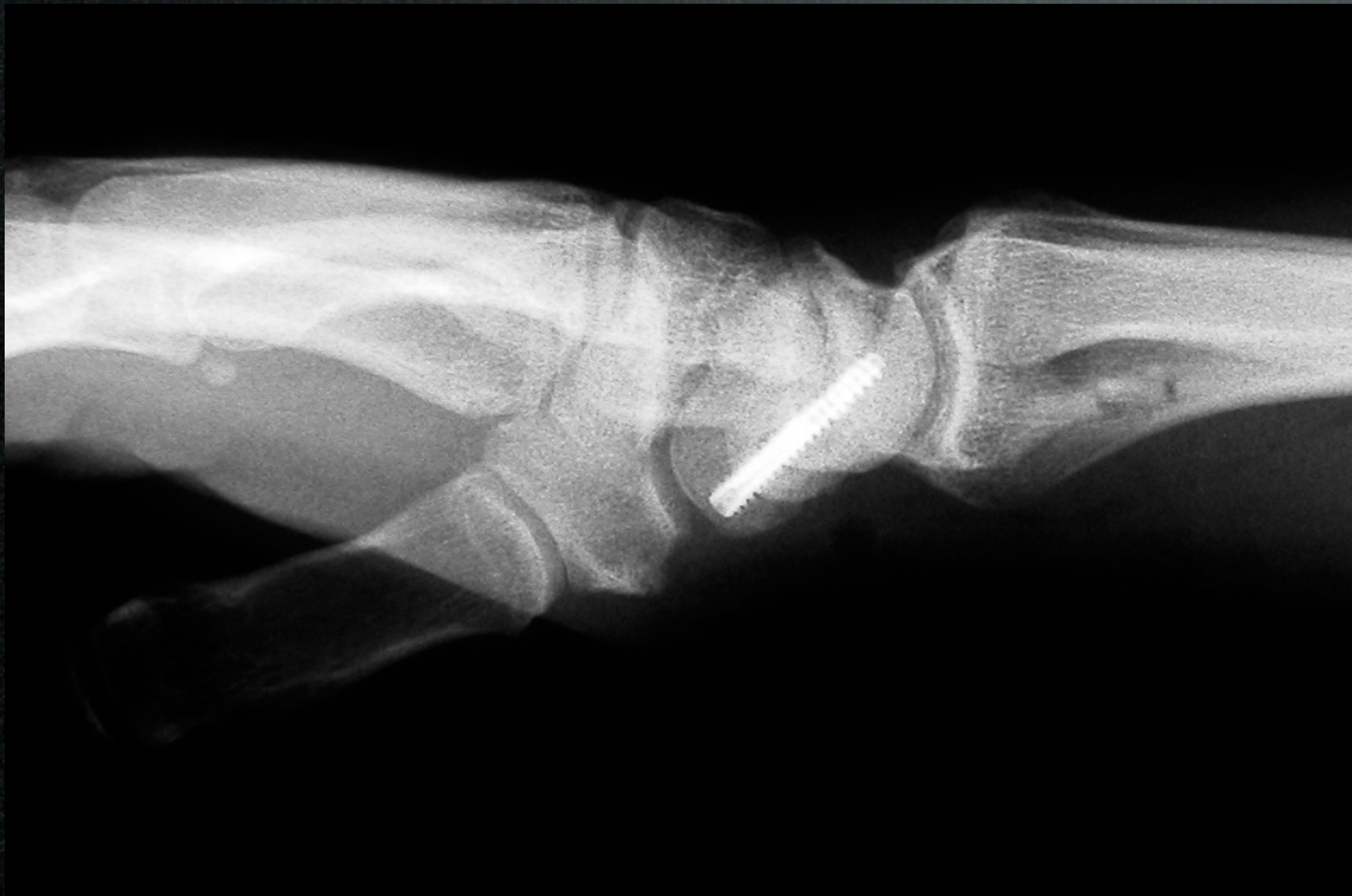Athlète de 16 ans,
accident il y a 6 mois



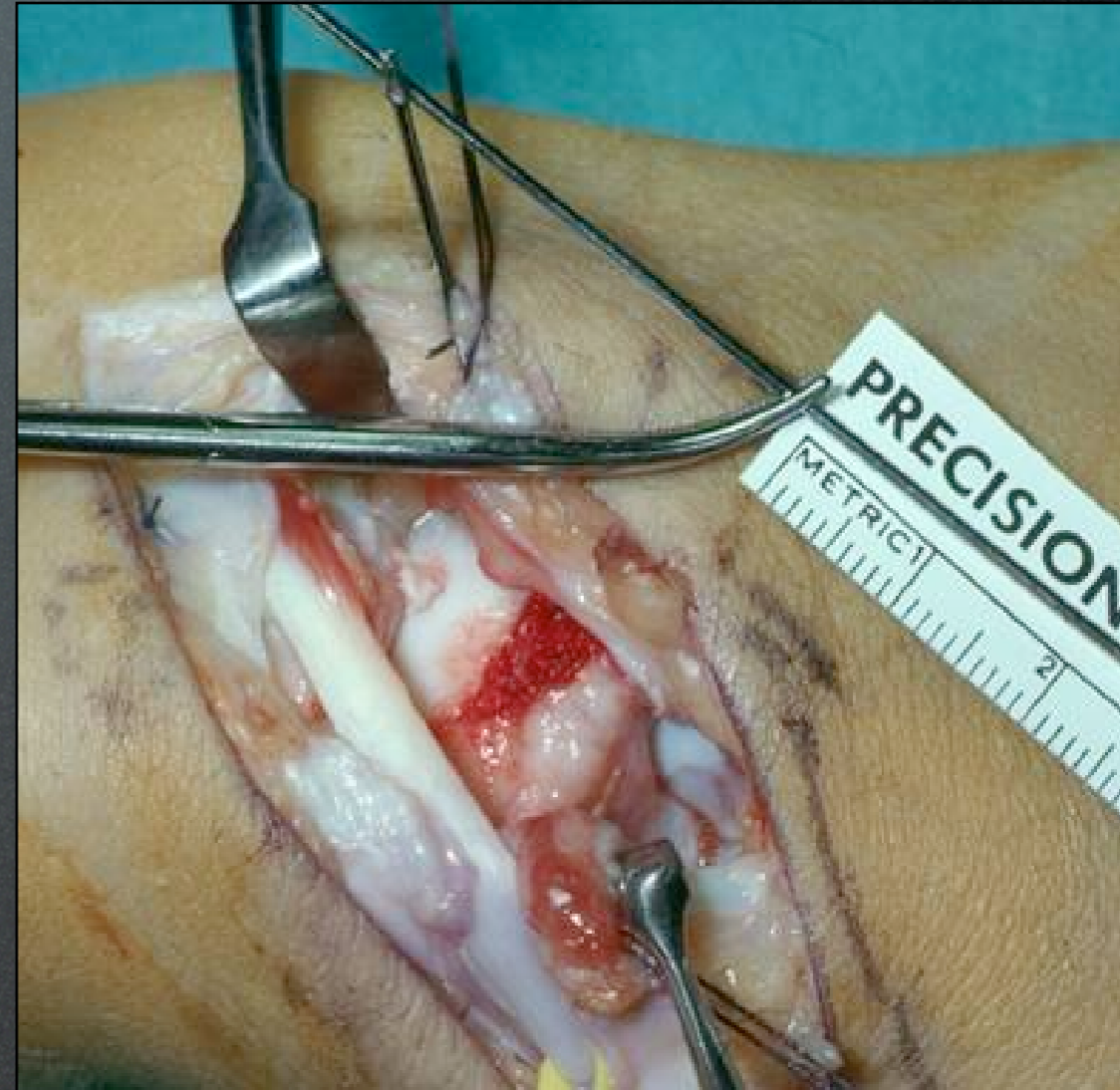
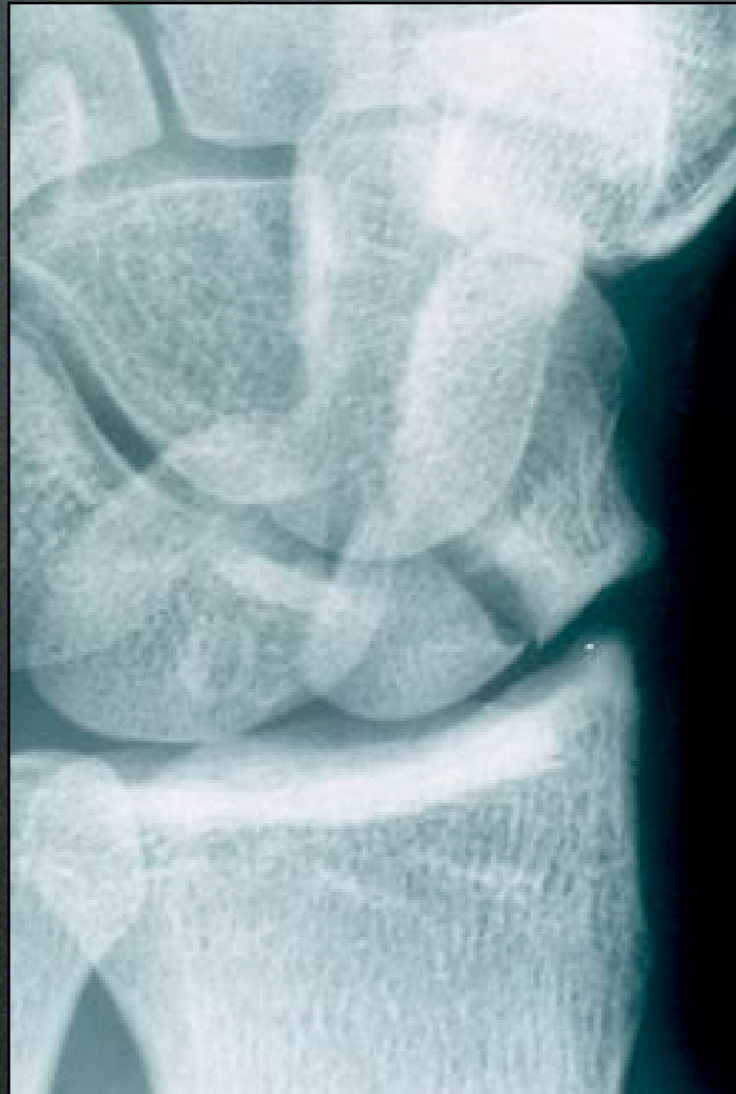
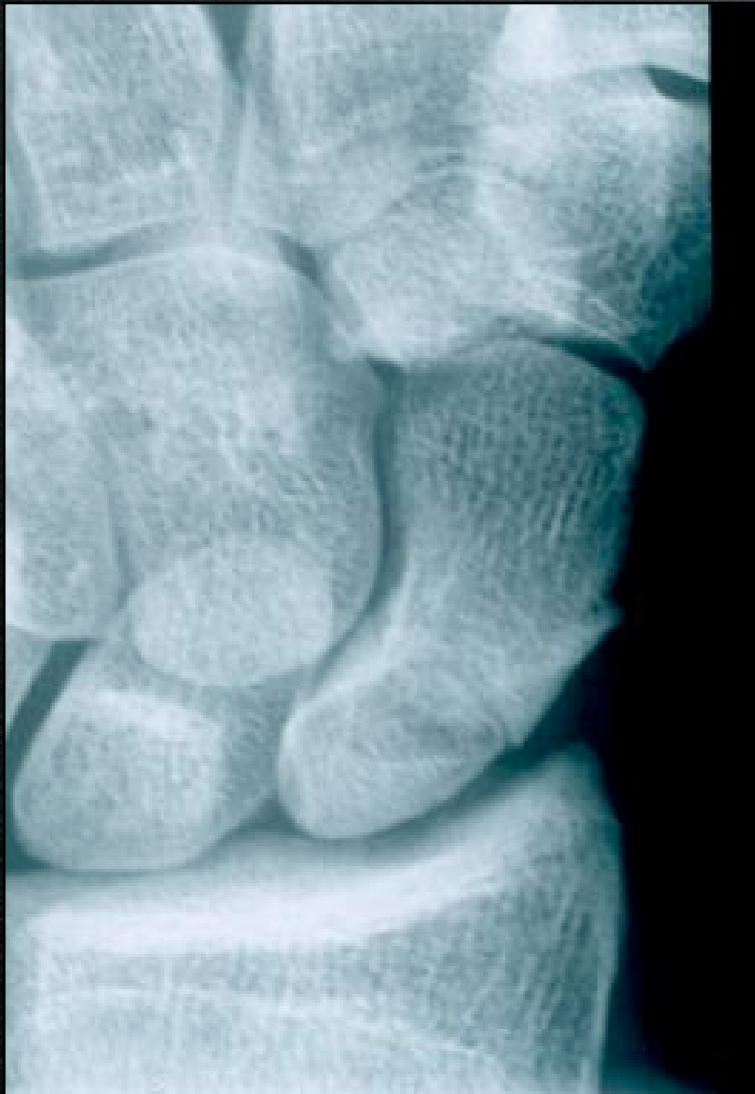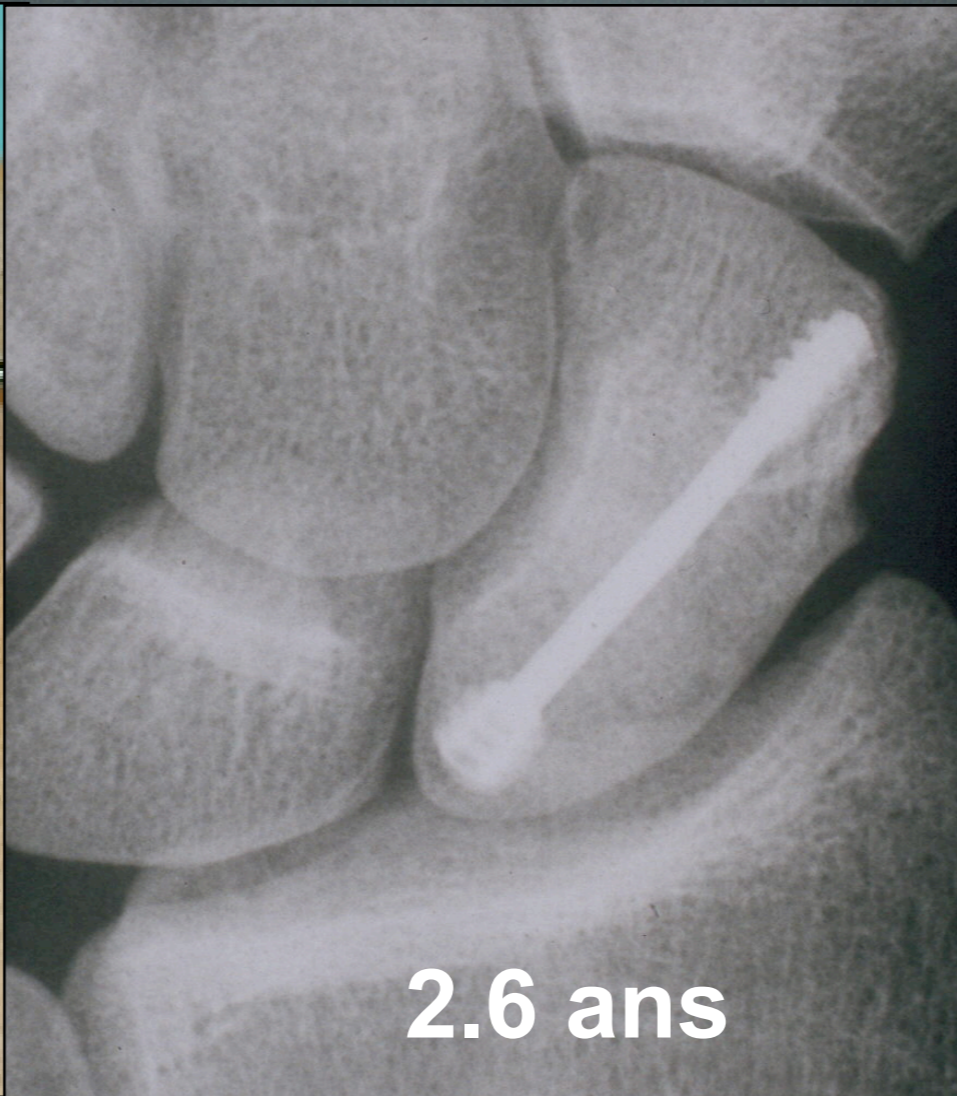
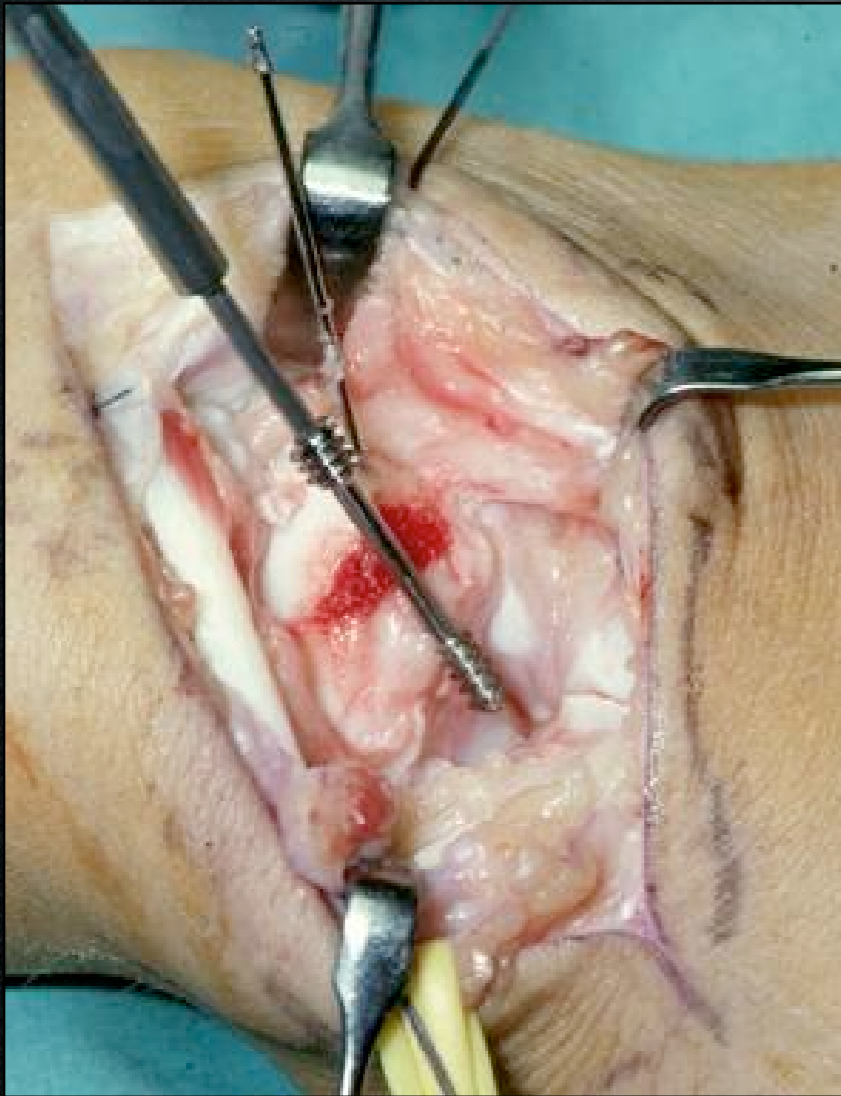Cas du Dr Kozin

Radios post-op

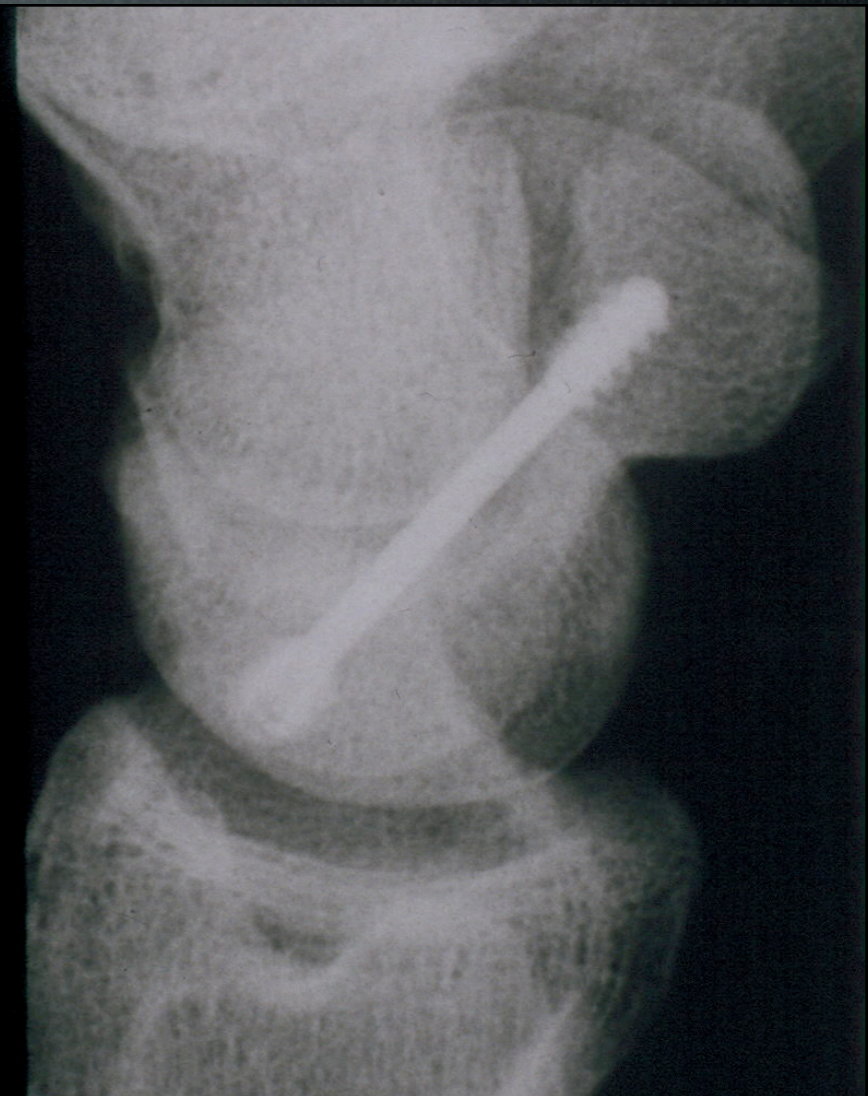

Pseudarthrose du pôle proximal: Greffe et fixation se font par une voie dorsale



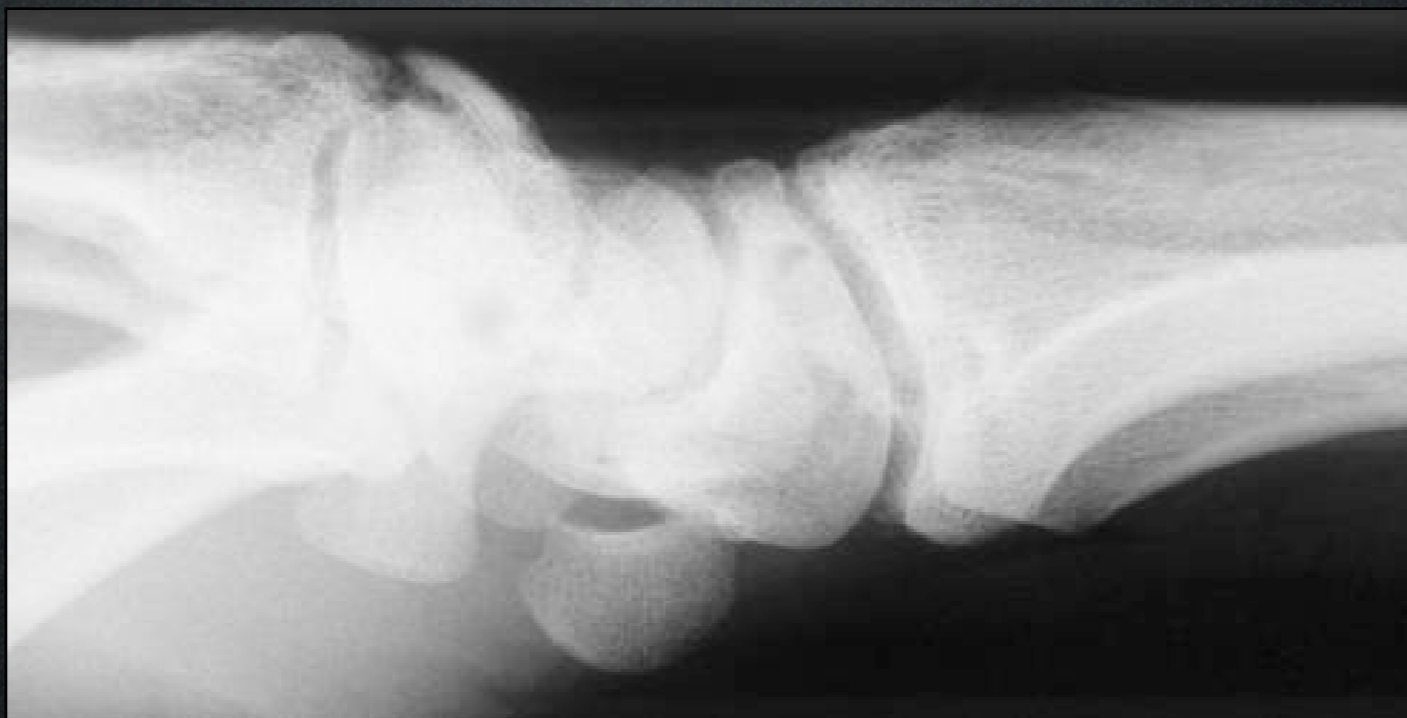
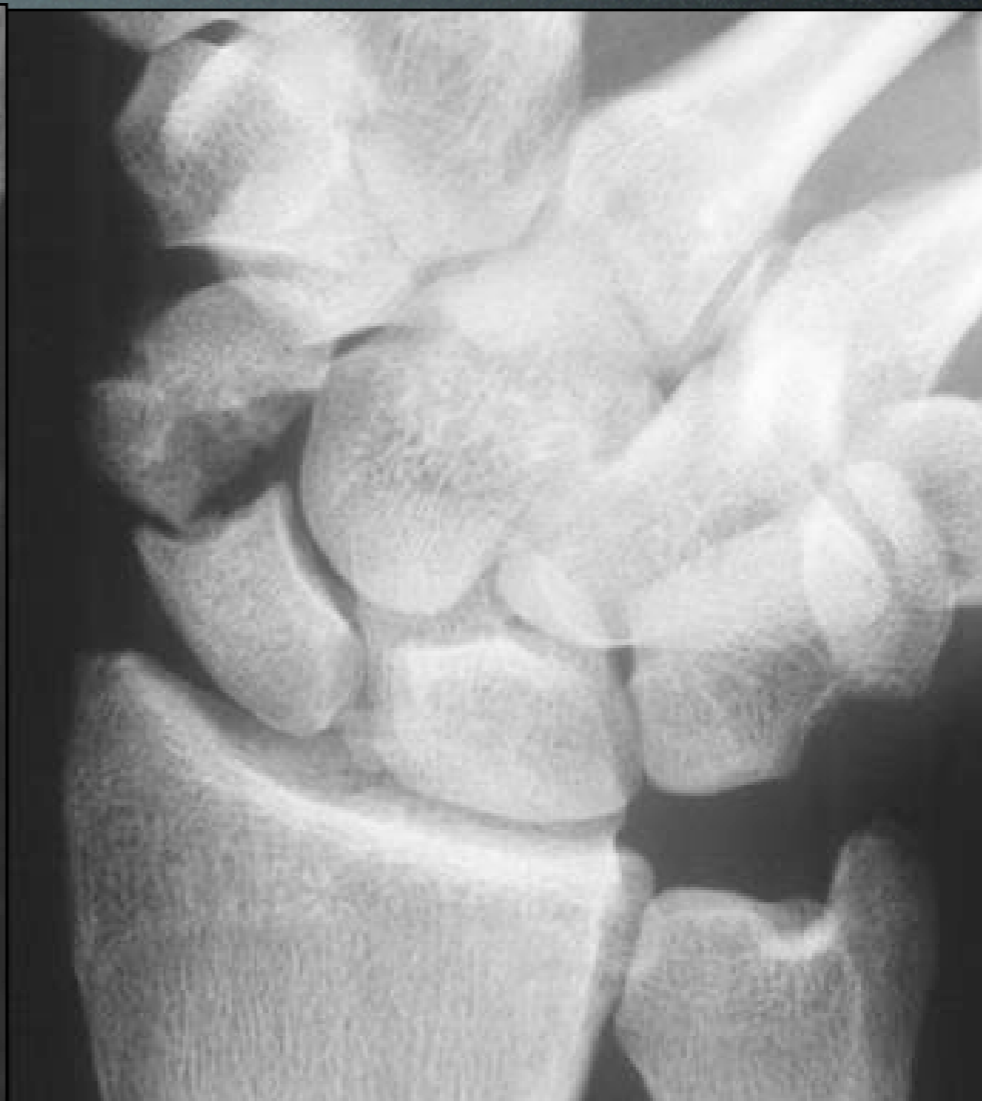
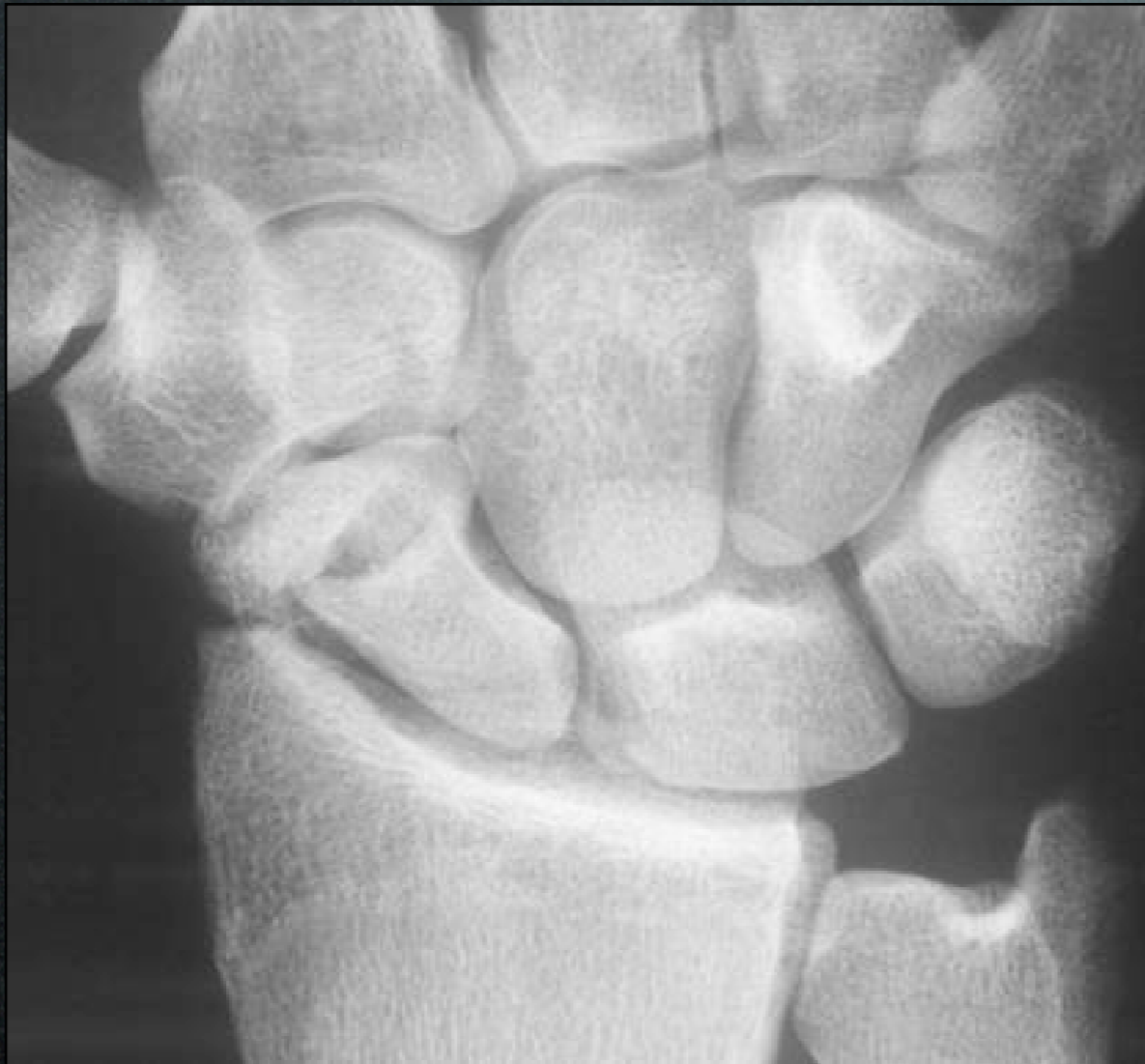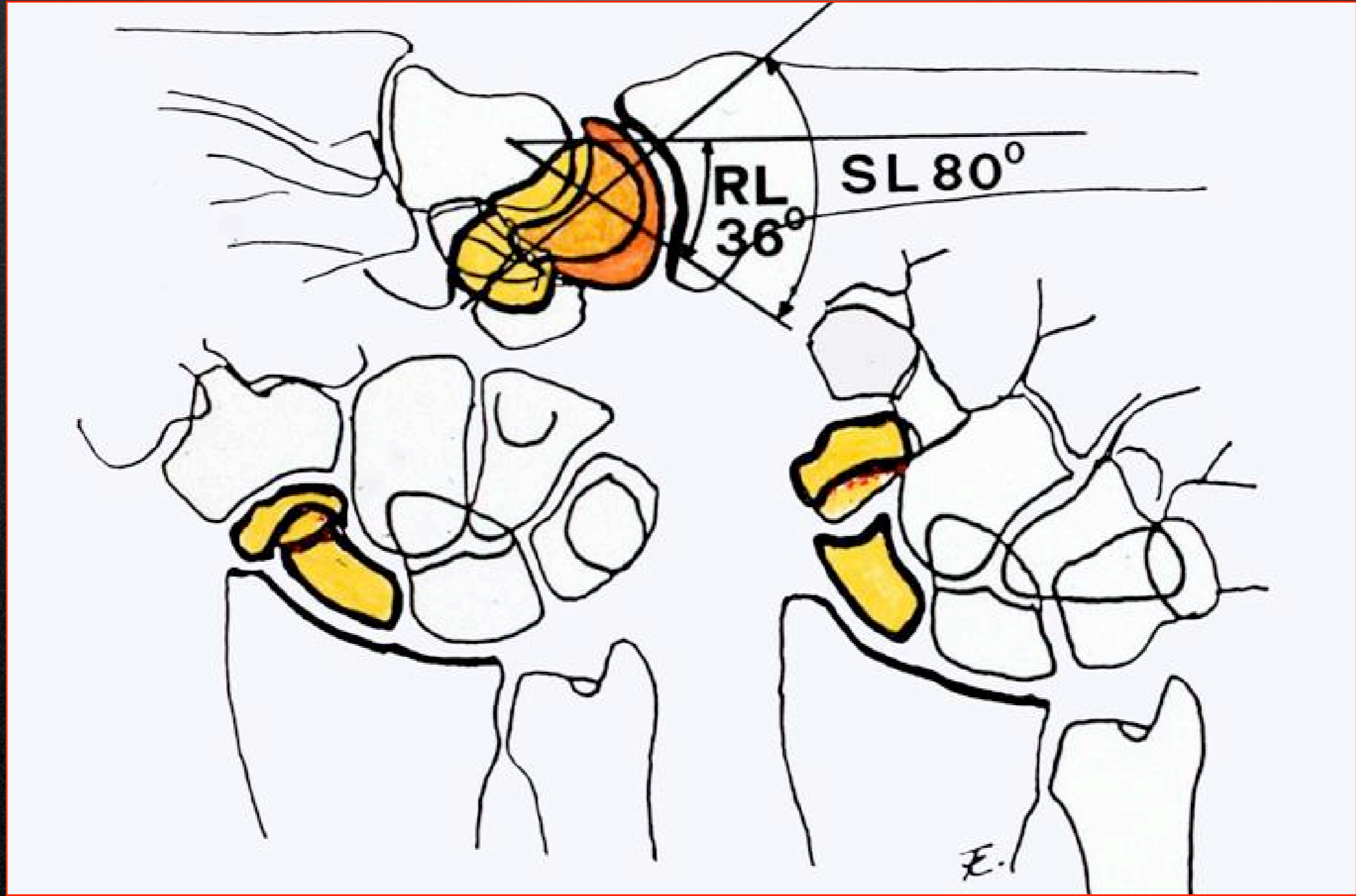
2.6 ans

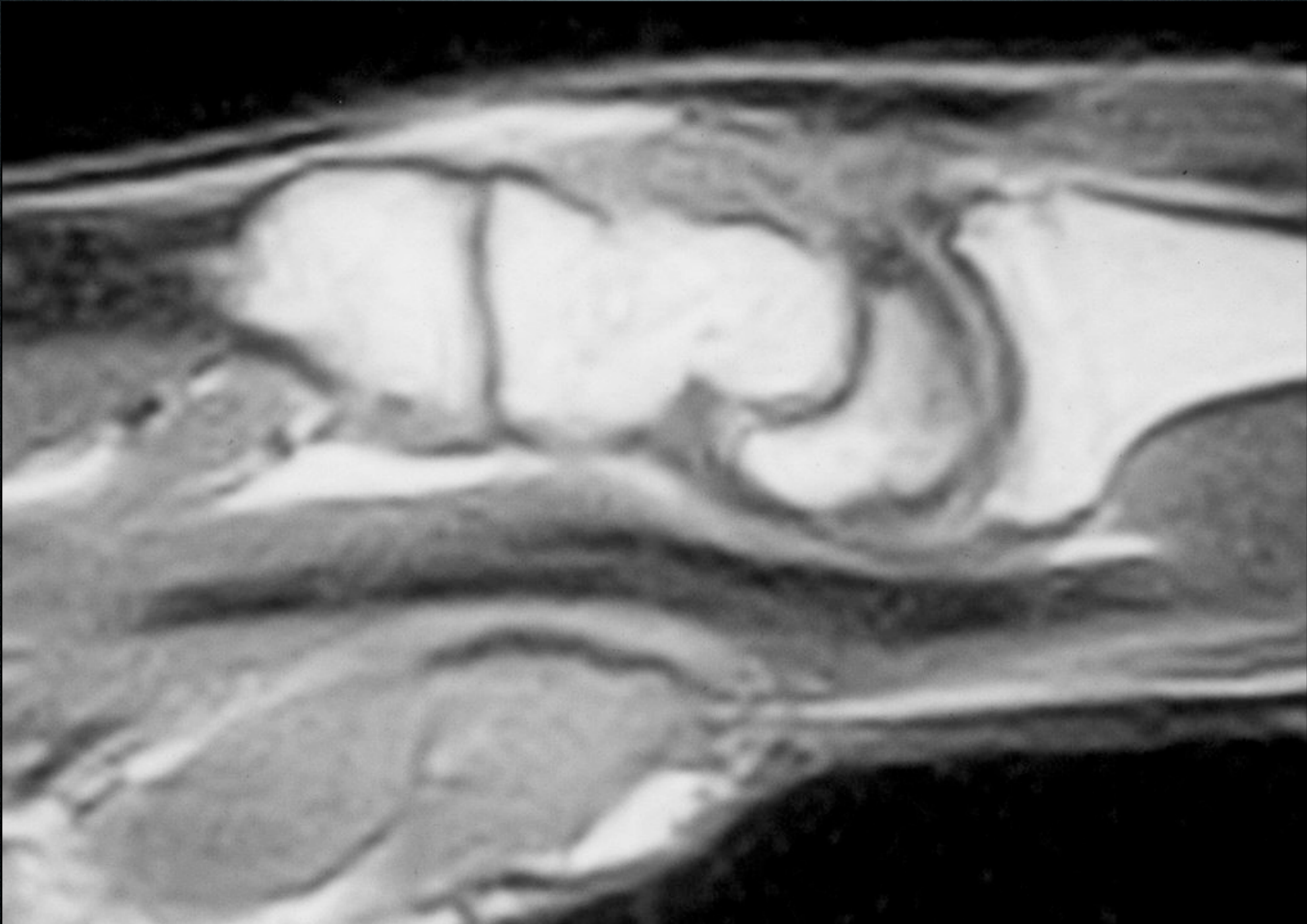


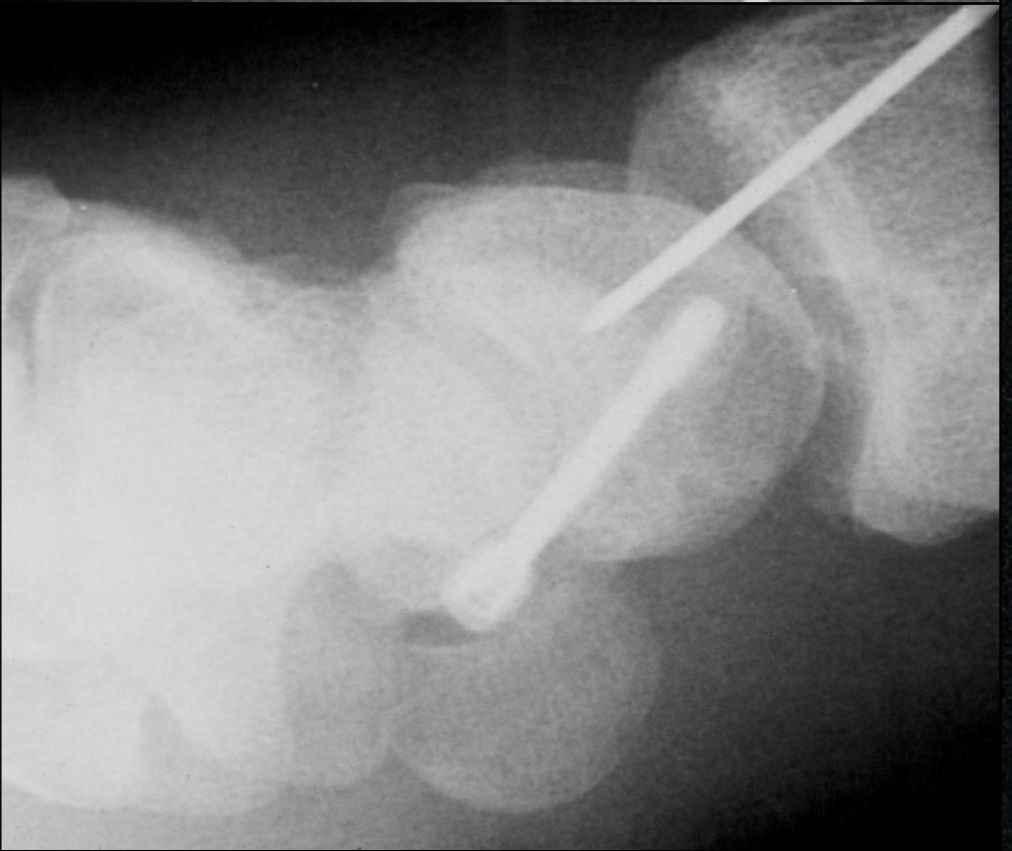
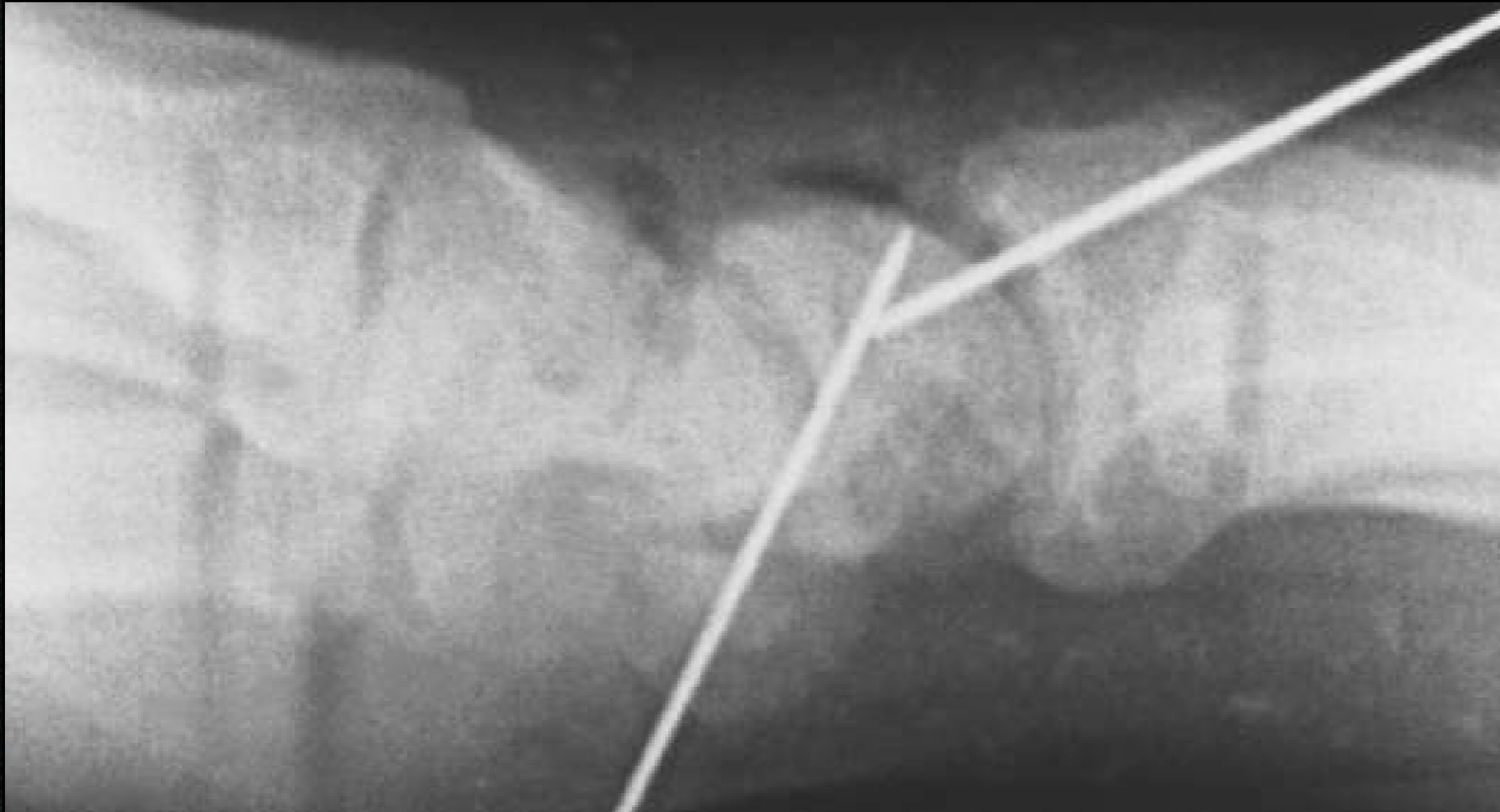
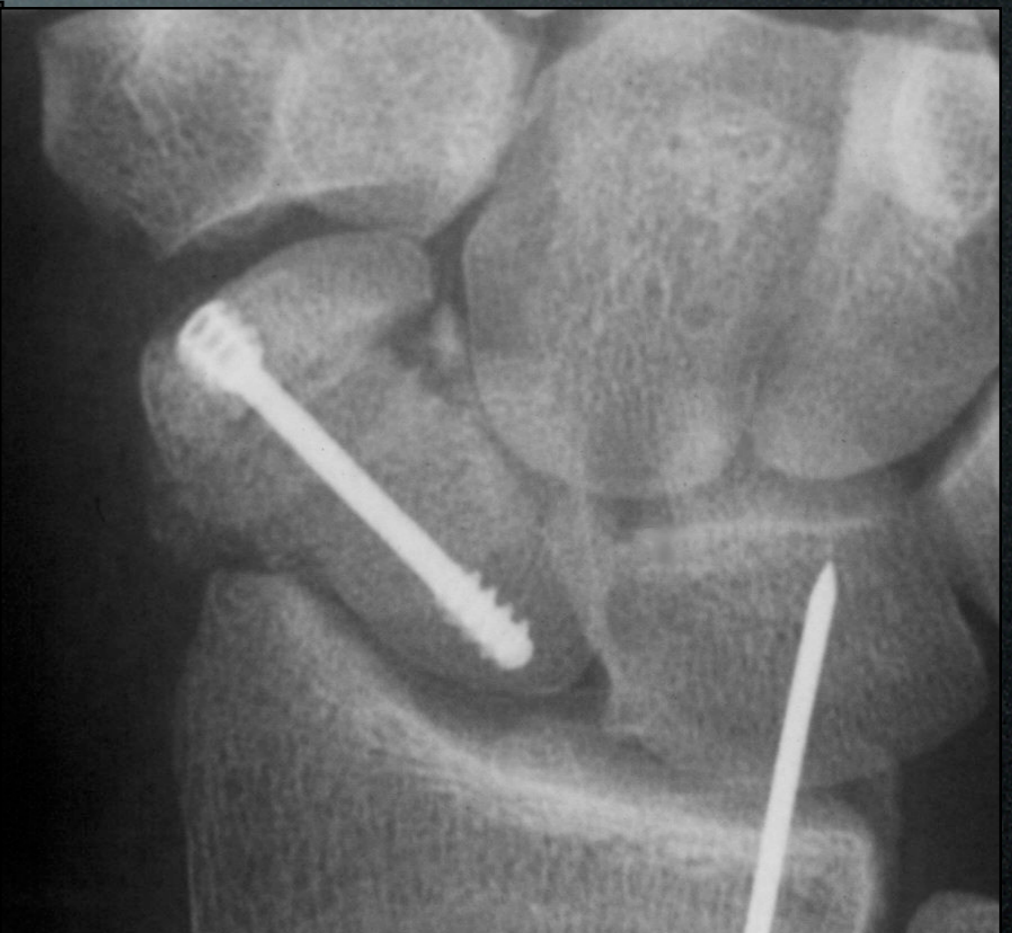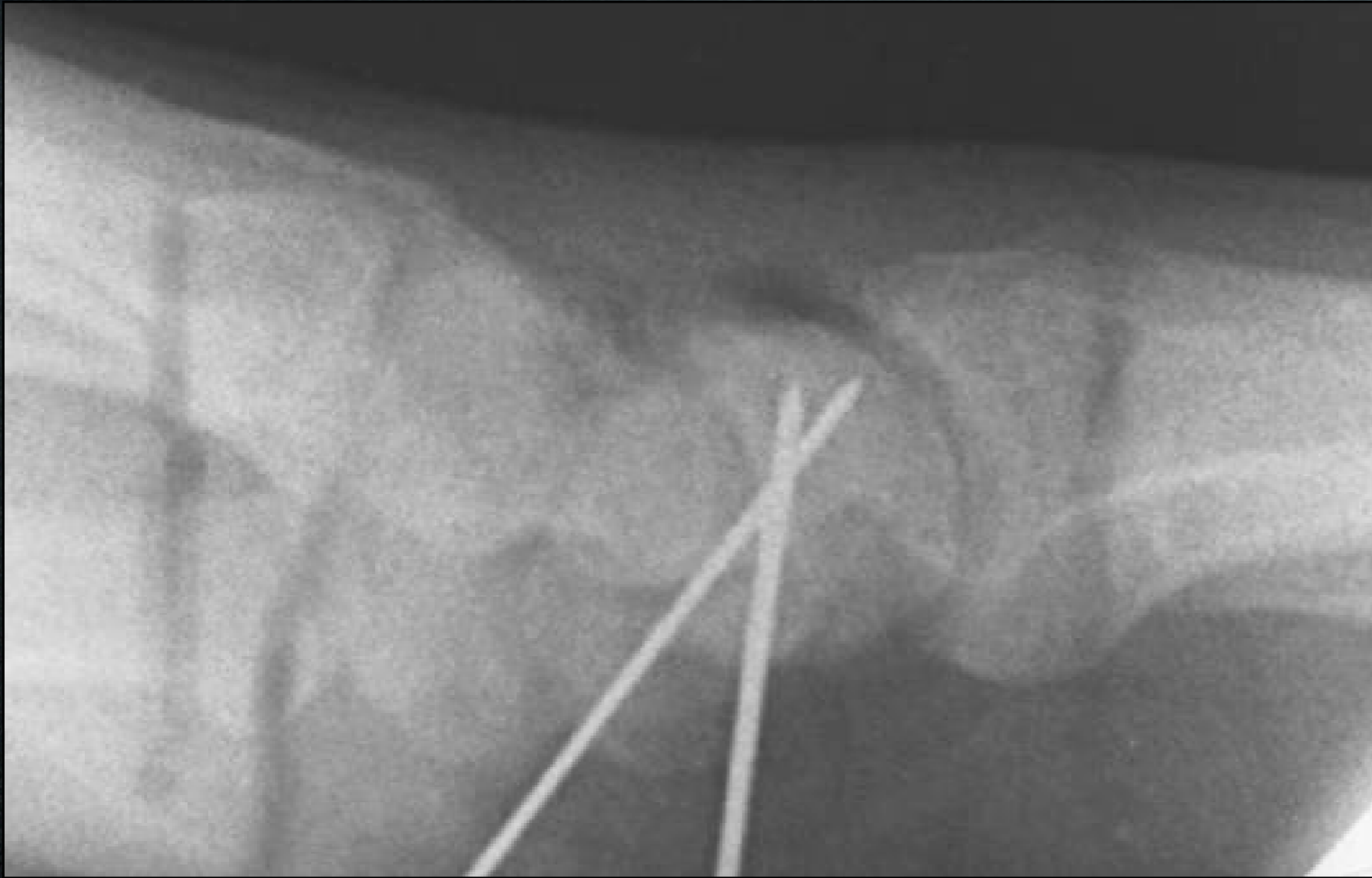En cas de DISI irréductible

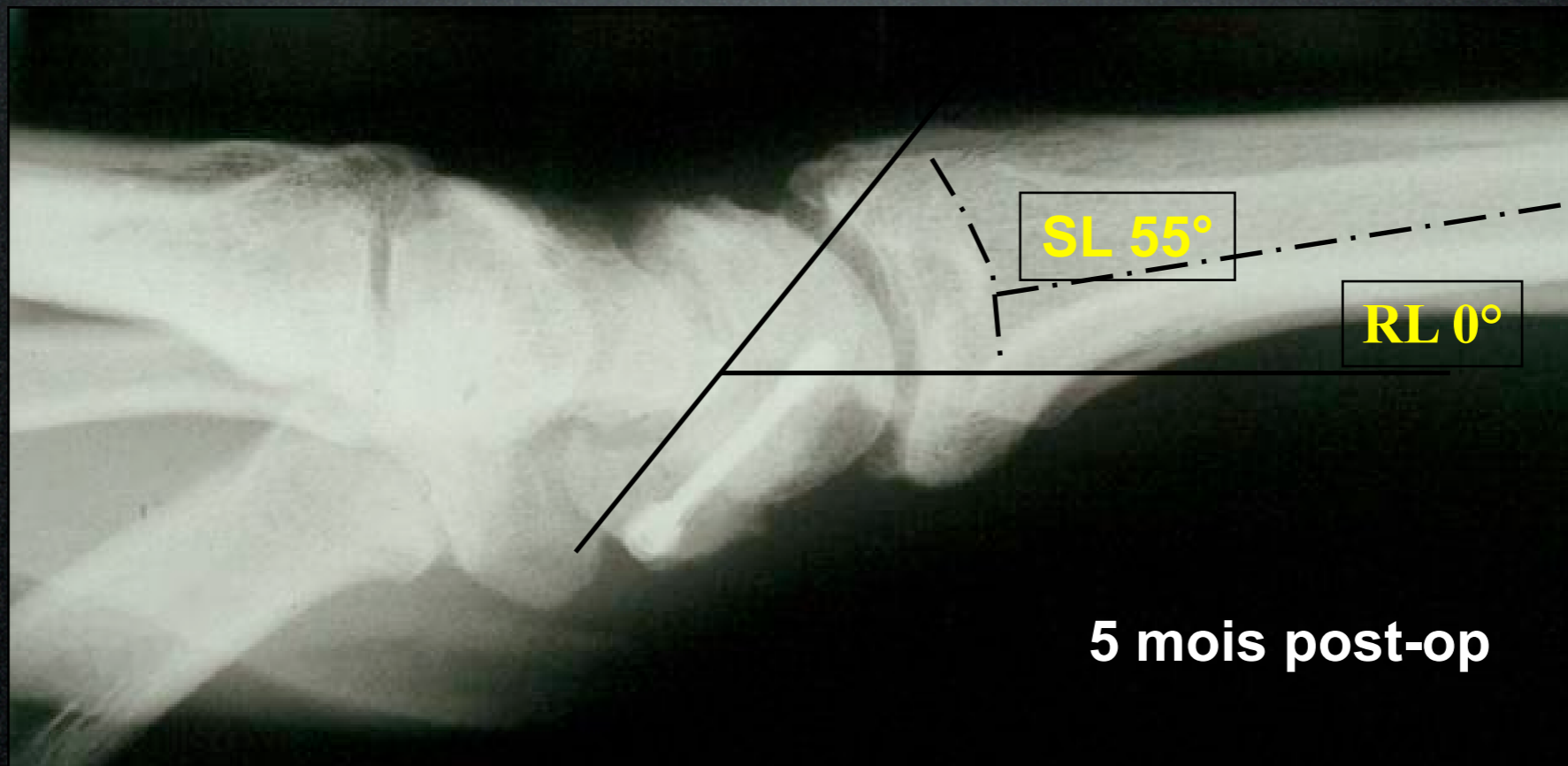
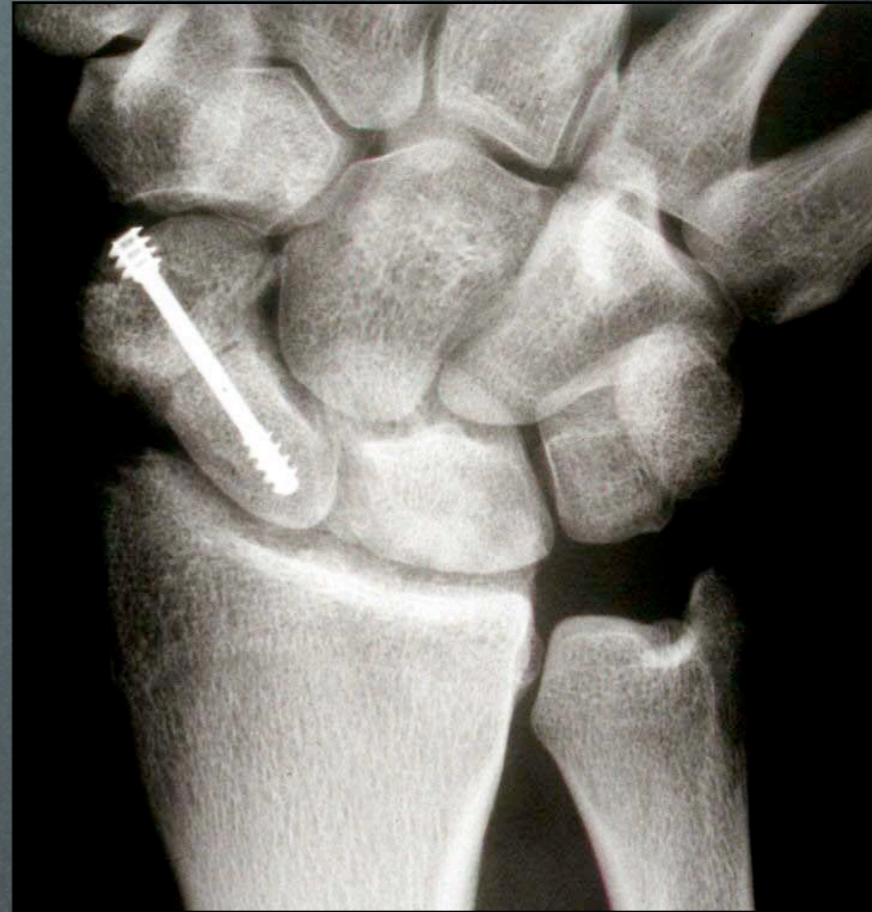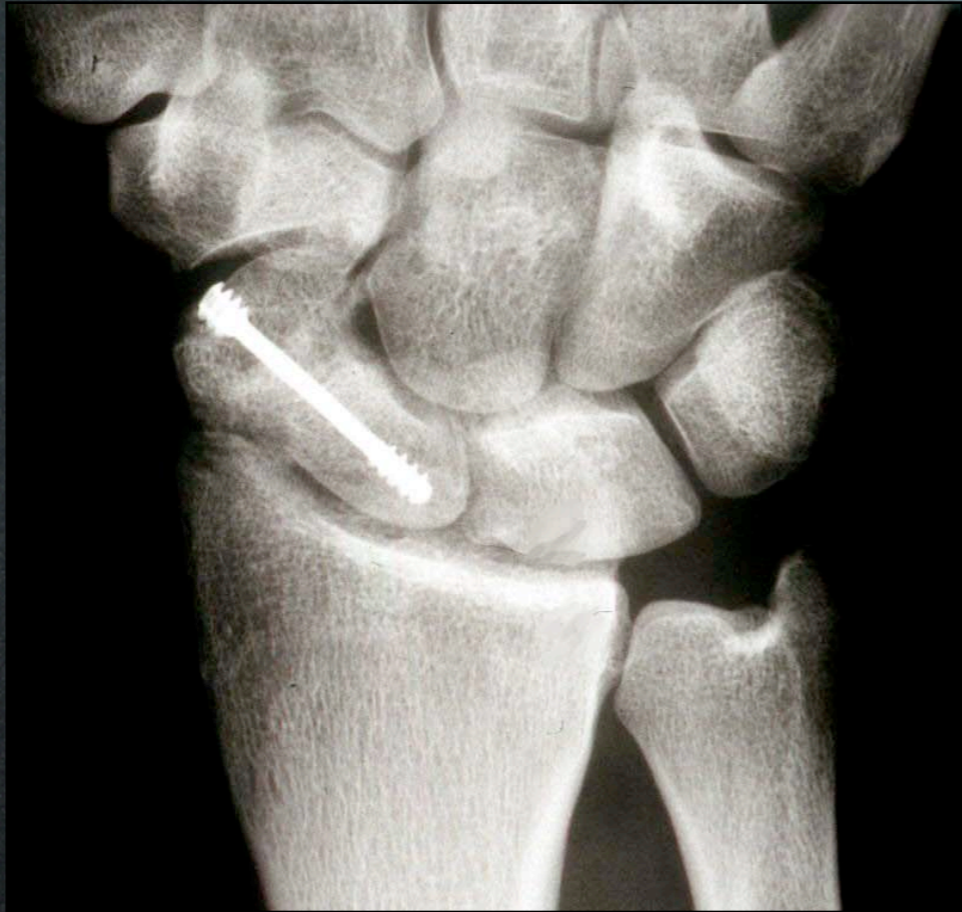- **Corriger le lunatum en DISI**
- **Fixation du lunatum avec une broche à travers le radius**
- **Reconstruire le scaphoïde**
- **Immobilisation plâtrée (manchette) 6-8 S**
- **(Retirer les broches)**







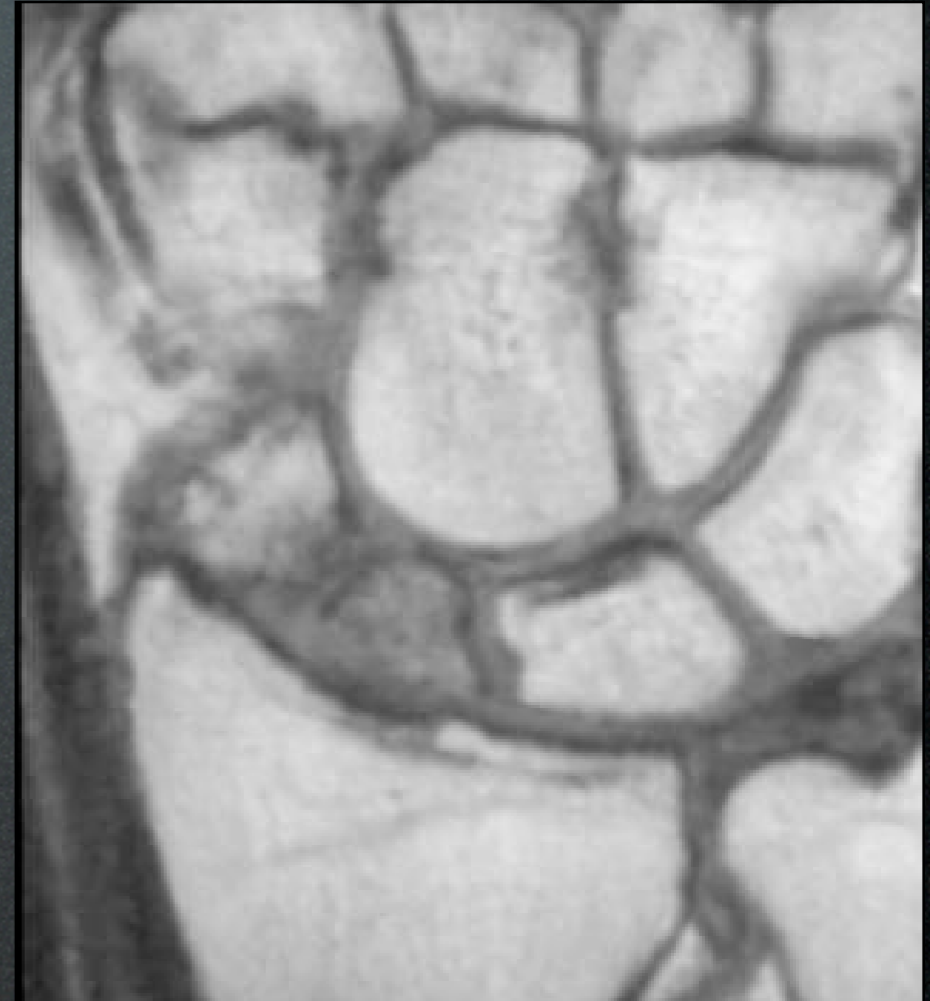
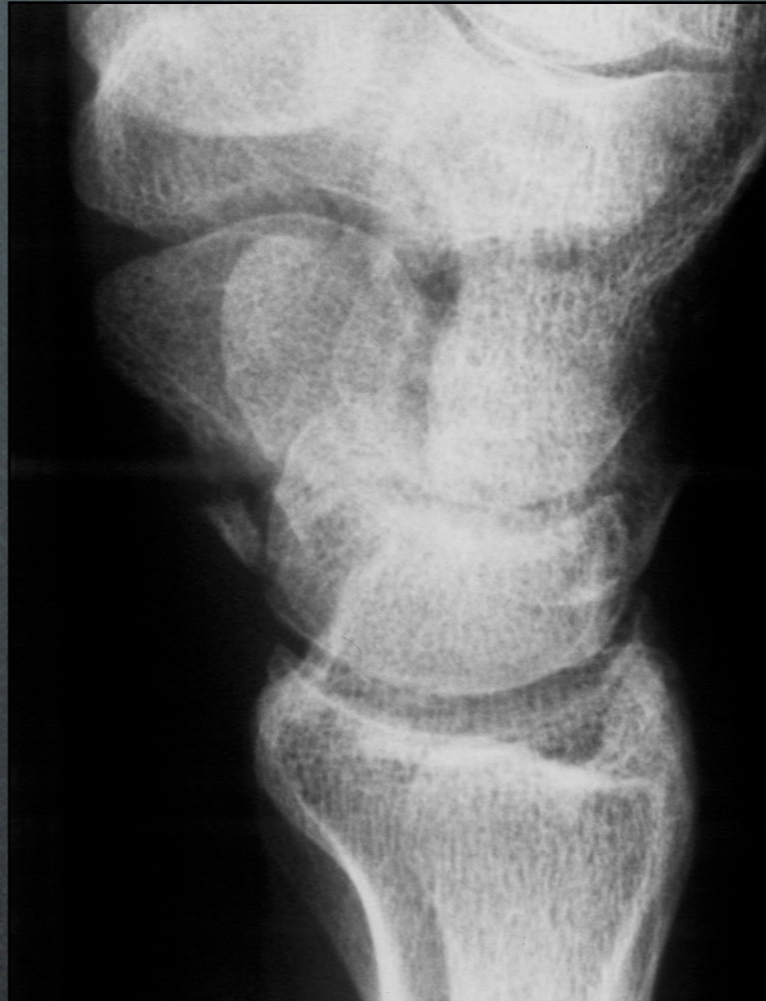
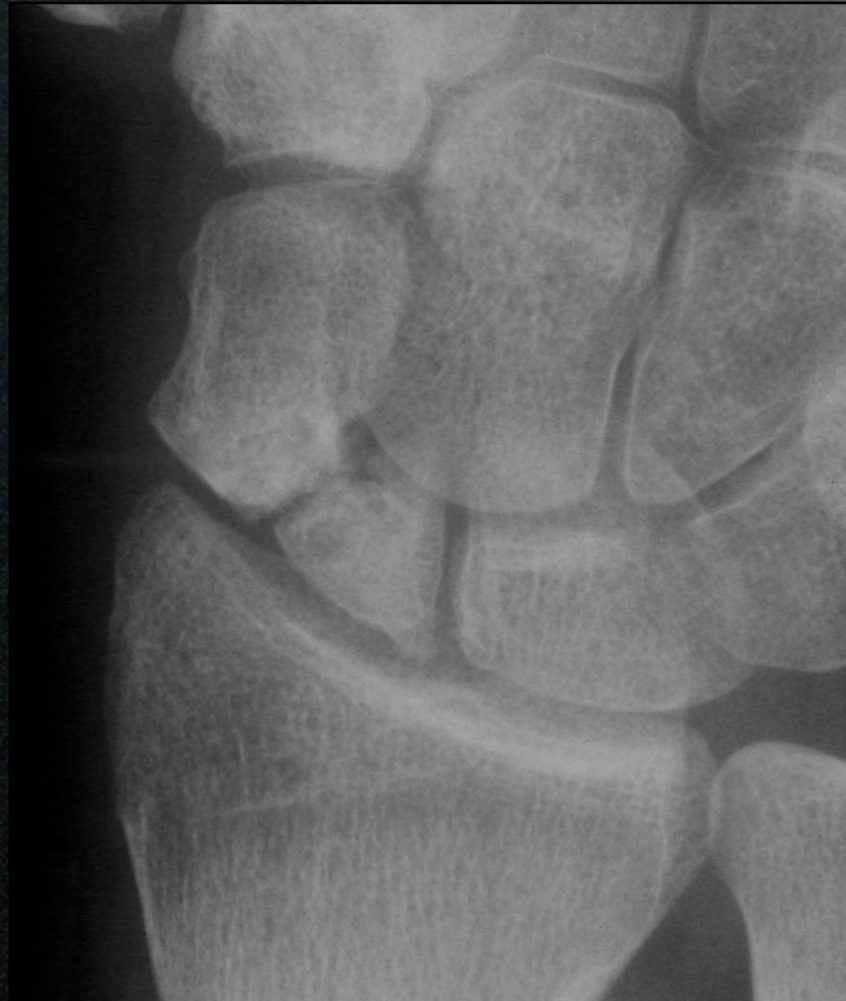

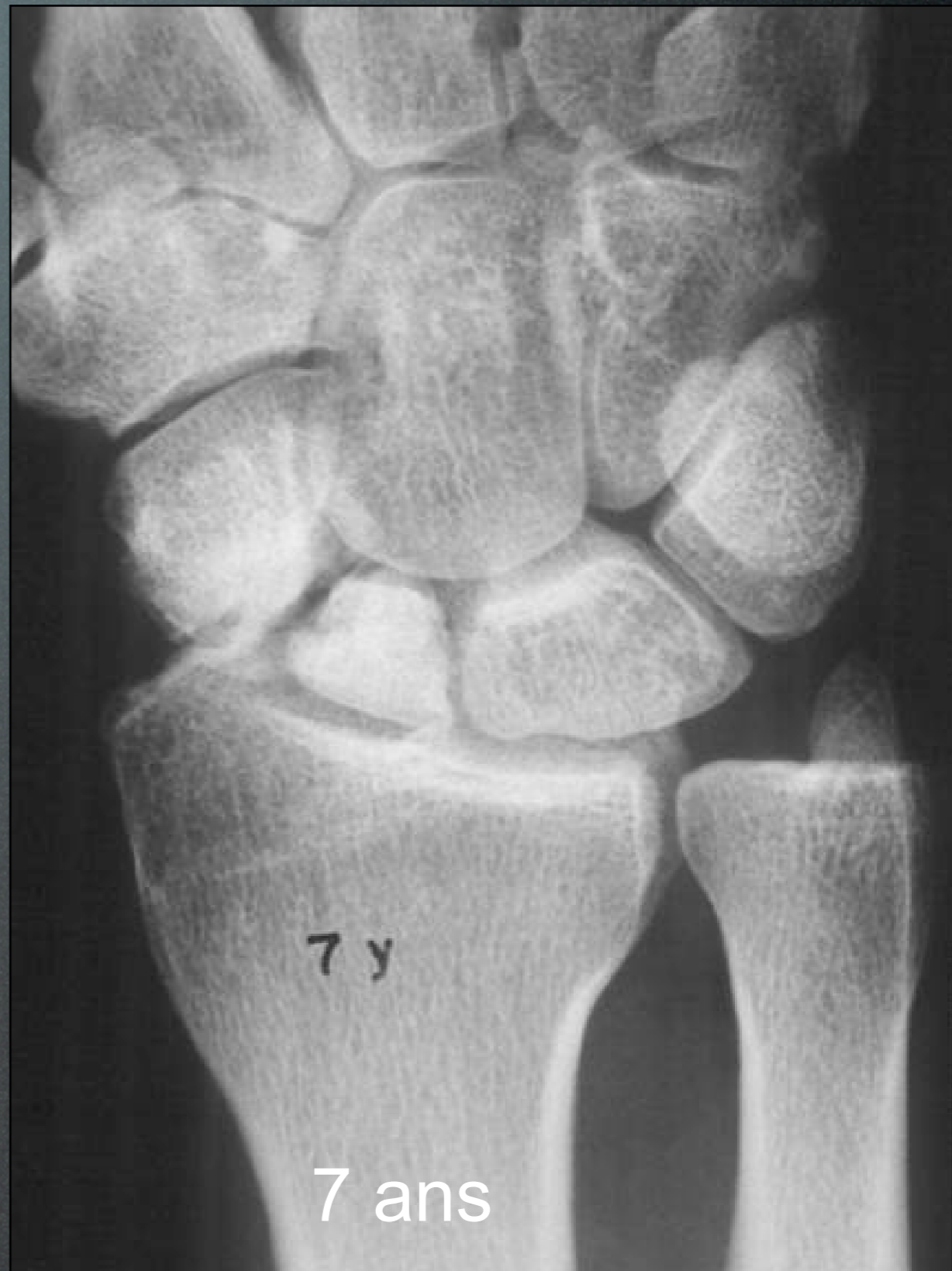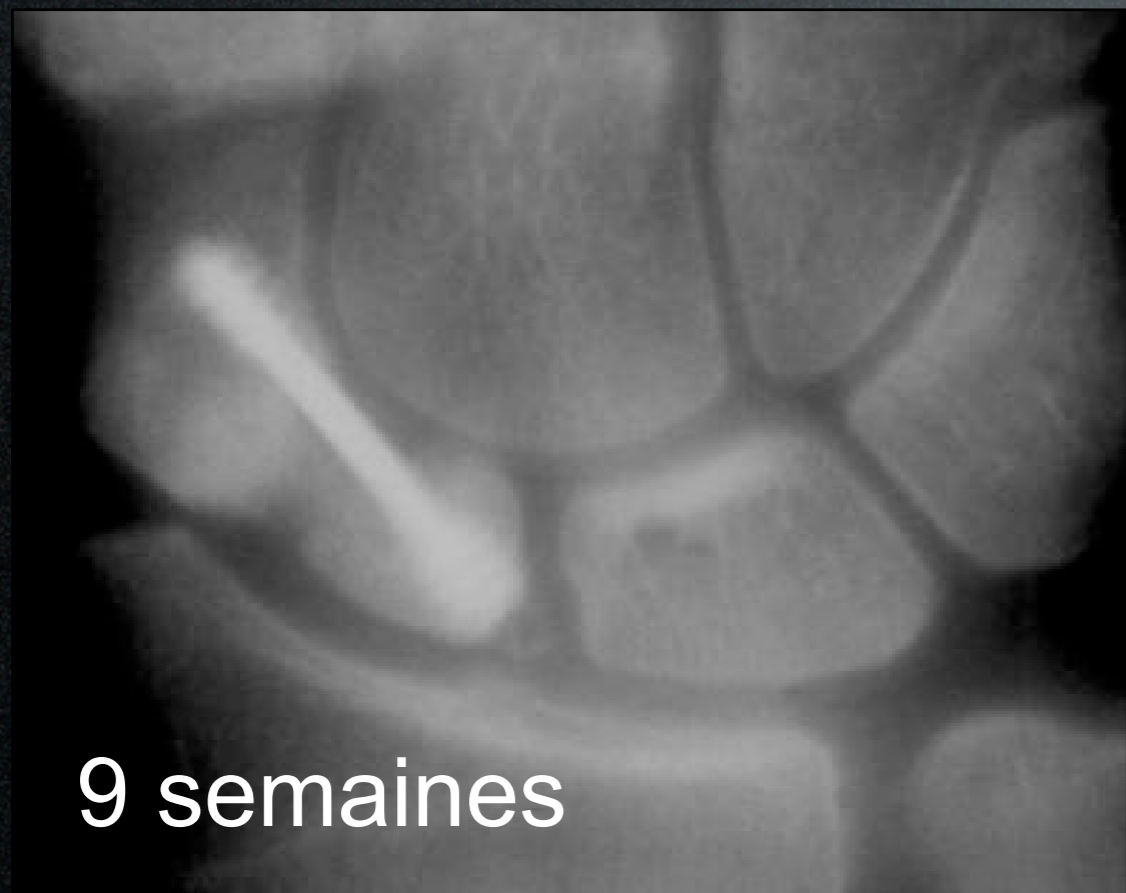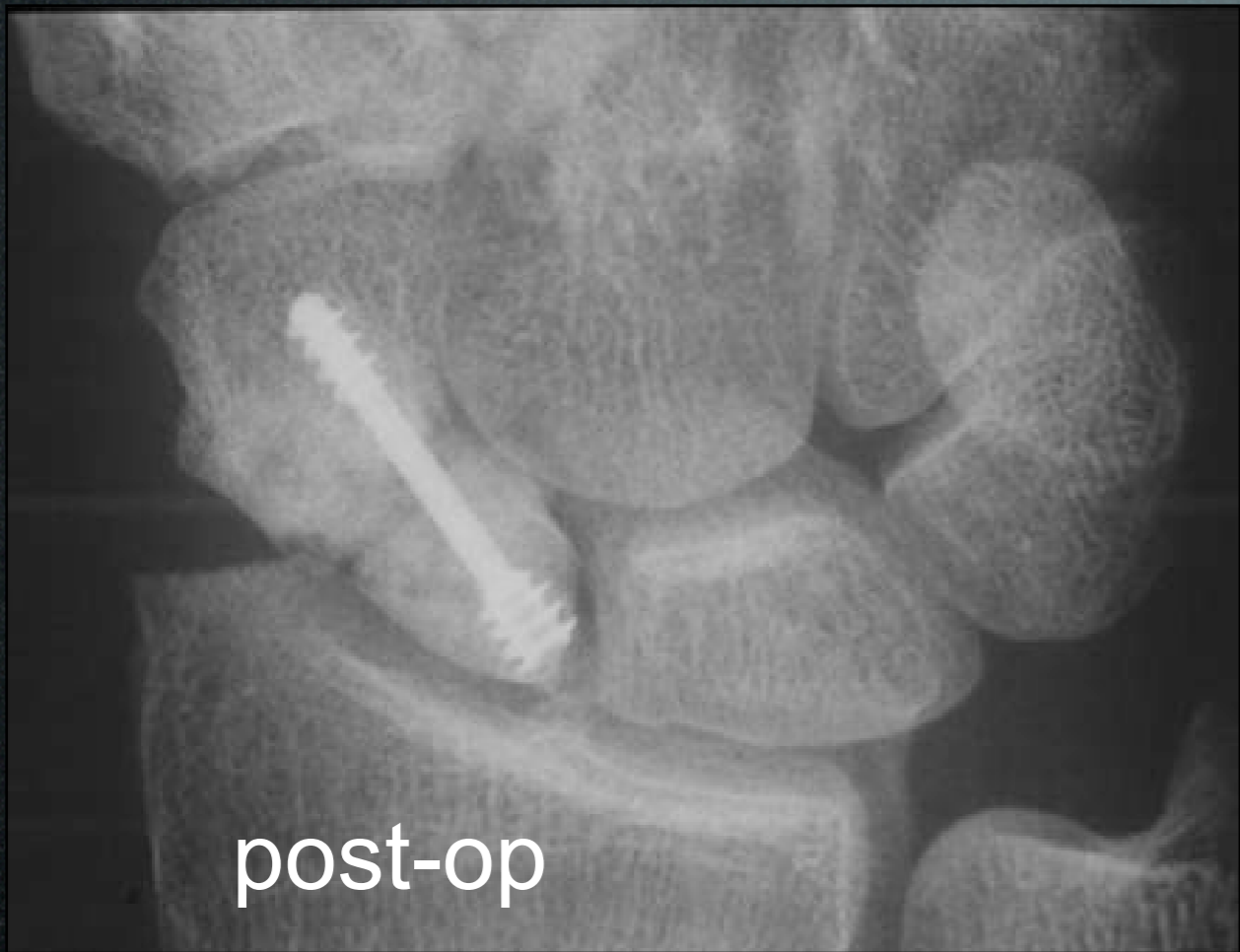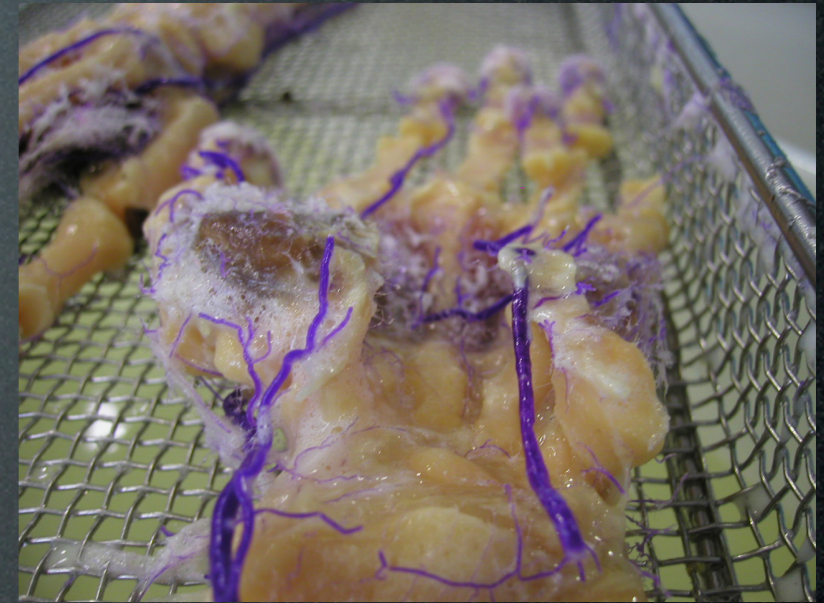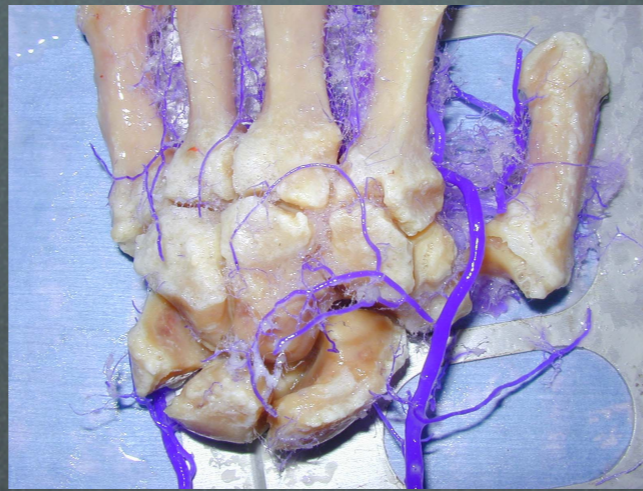
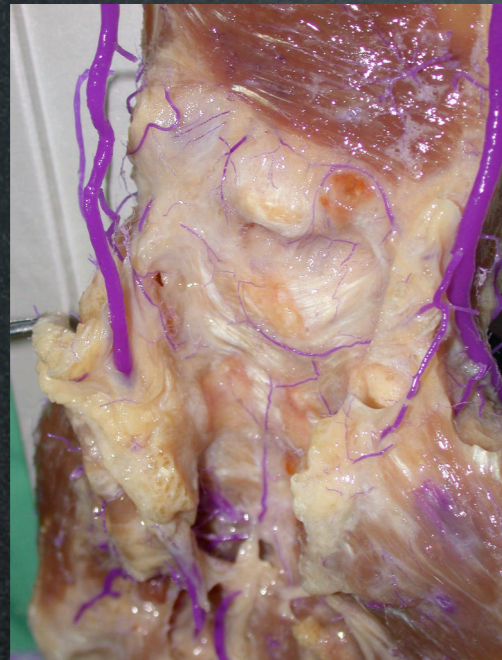Les limites

- Les greffes conventionnelles donnent de bons résultats (80-90% dit-on)
- Si et seulement si le fragment proximal est suffisamment vascularisé
- (Green 1985, Hull et al 1976, Mulder 1968, Pechlaner et al 1987)

pôle proximal avasculaire



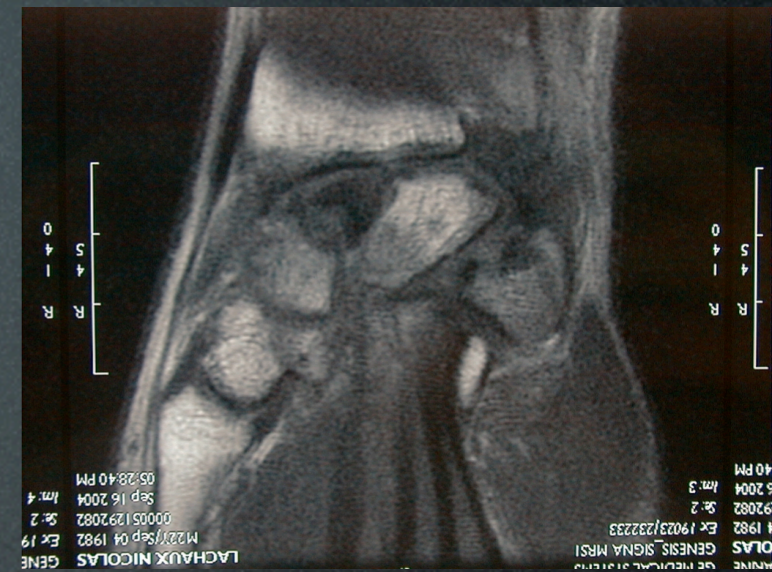



Les revascularisations

Merci à Mathoulin, Lebreton, Saint-Cast

Pourquoi des greffes vascularisées ?



Auteurs	Taux de PSA	Grefe
Cooney	24%	Iliaque
Barton	27%	Radius/iliaque
Daly	5%	Iliaque
Warren Smith	30%	Iliaque
Christodoulou	15-45%	Radius/iliaque
Davis	25-34%	Iliaque

Quels sont les principes ?

- Les greffes conventionnelles perdent une grande partie de leur solidité pendant le processus de “creeping substitution” et ne la retrouve qu’en 1 an ou 2
- La conservation d’une vascularisation endostale permet une consolidation osseuse de première intention par ostéogénèse

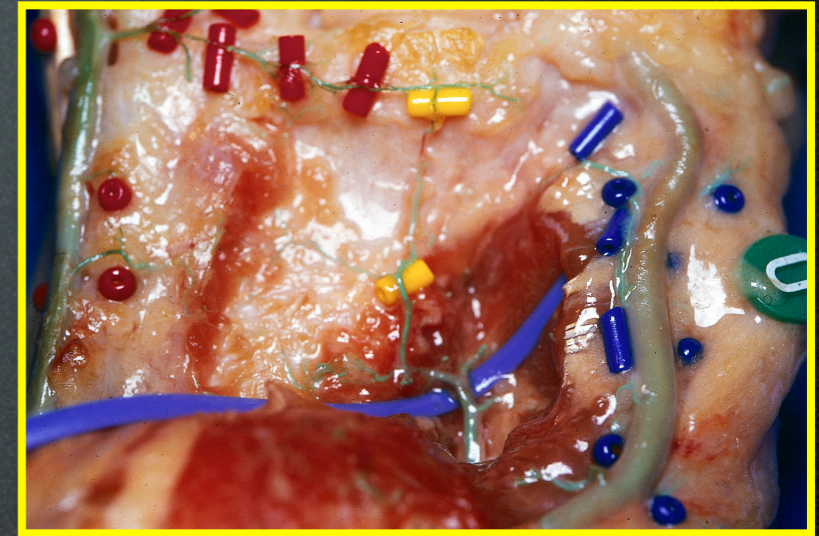
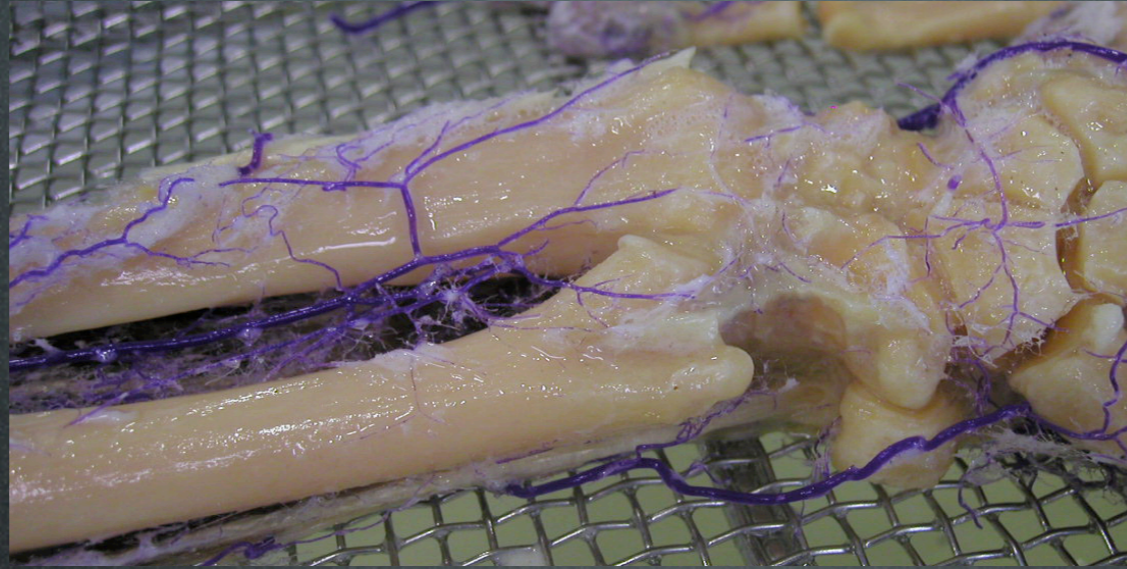
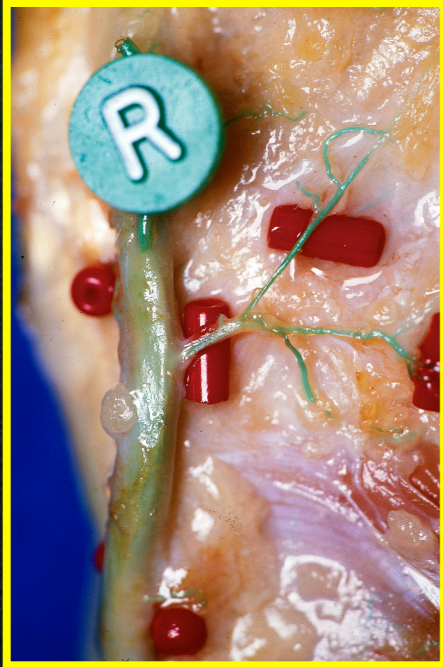Les travaux expérimentaux

- Ont montré que les greffes osseuses vascularisées consolidaient mieux, plus vite, que les greffes conventionnelles
- Qu'elles conservaient leur vascularisation en post-opératoire

Historique

- Roy-Camille et Judet (1965)
- Kuhlman (1987) vascularisation palmaire du radius distal
- Zaidenberg (1991) puis l'équipe de la Mayo (1995) ont décrit la vascularisation dorsale du radius
- Pierer (1992), Brunelli (1992), Bertelli (1992) ont décrit la vascularisation des métacarpiens

Les travaux anatomiques



- Ont montré que l'anatomie était assez constante
- Que la corticale et le spongieux étaient richement vascularisés par ces vaisseaux

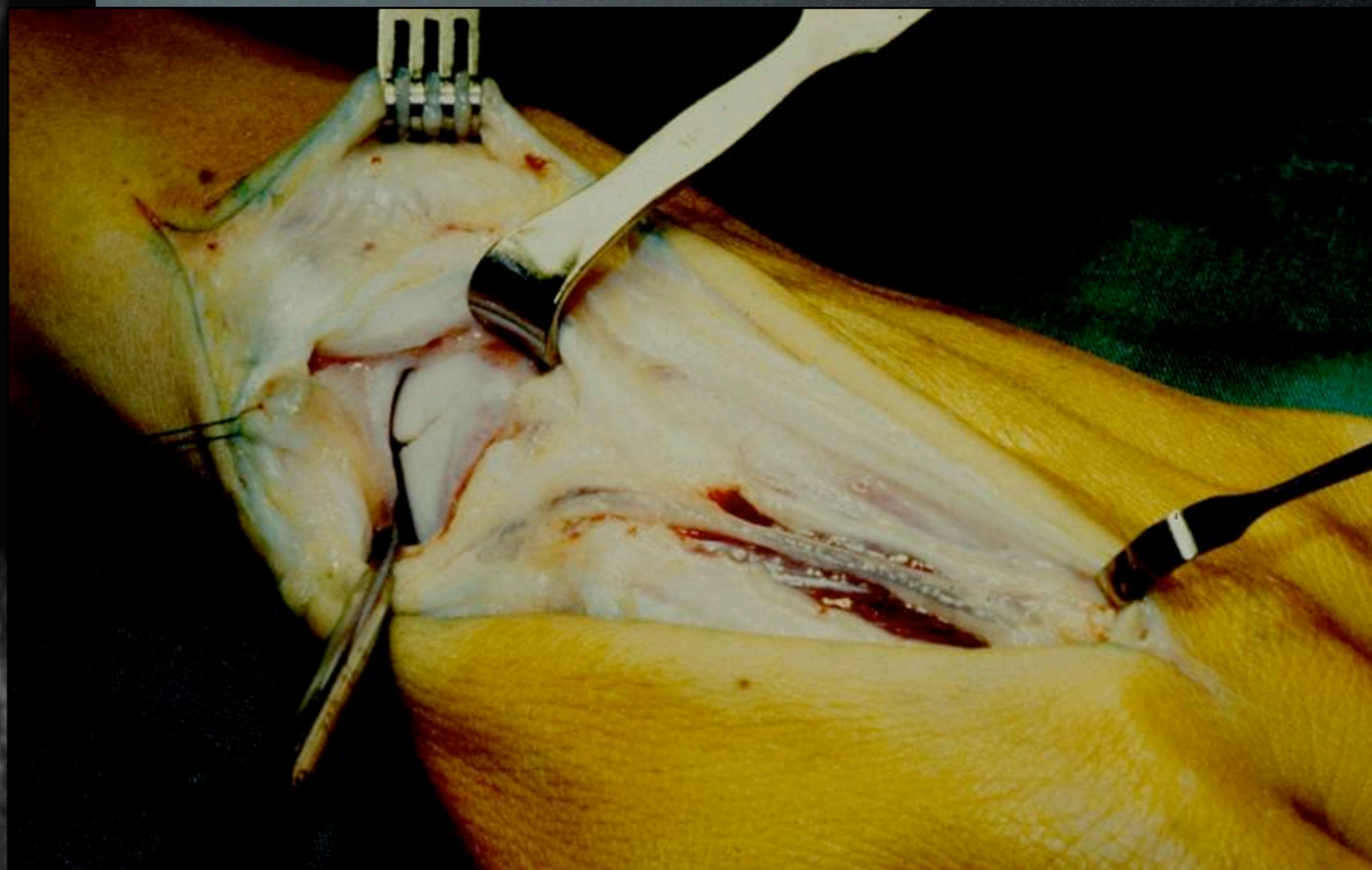
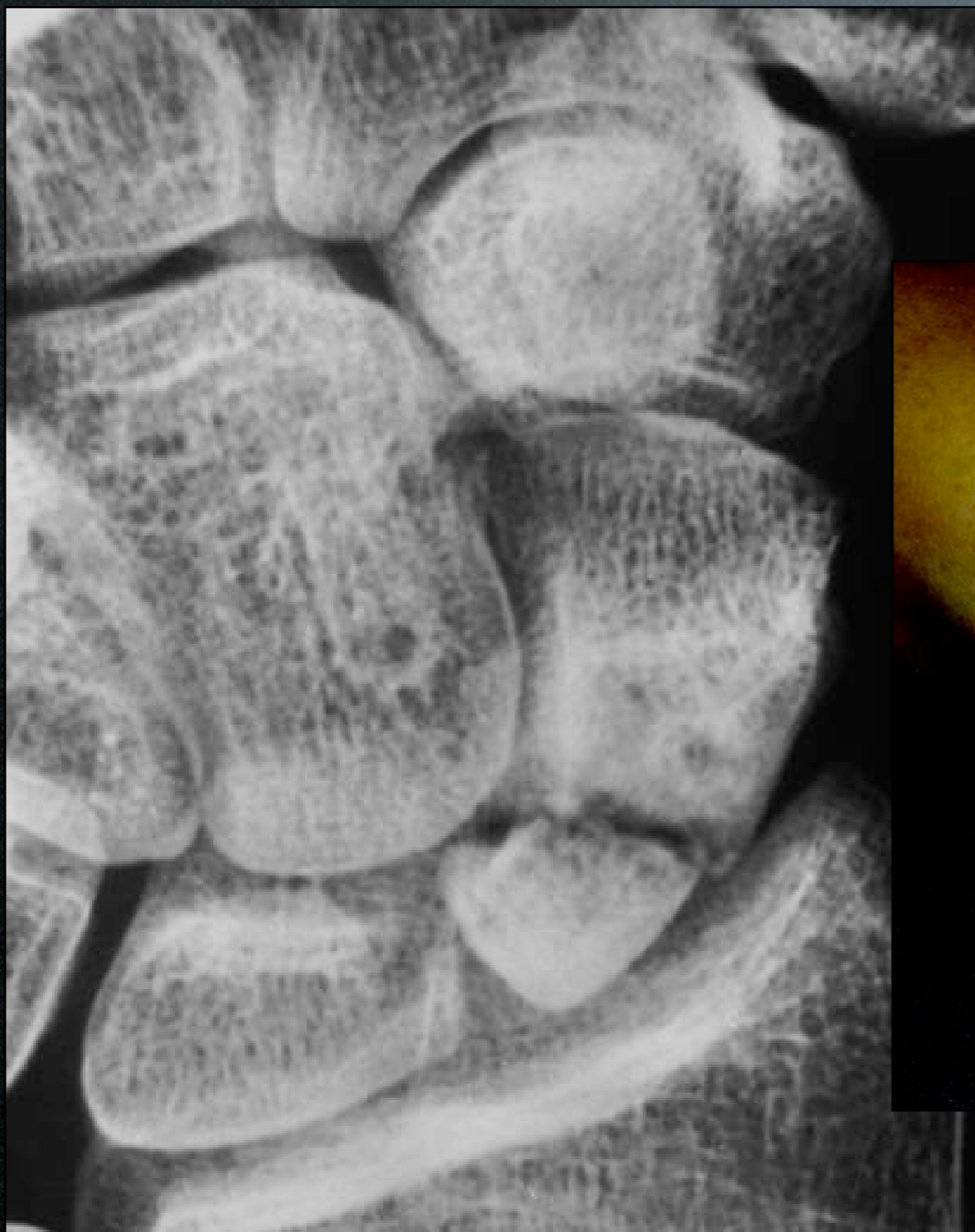
Les travaux anatomiques

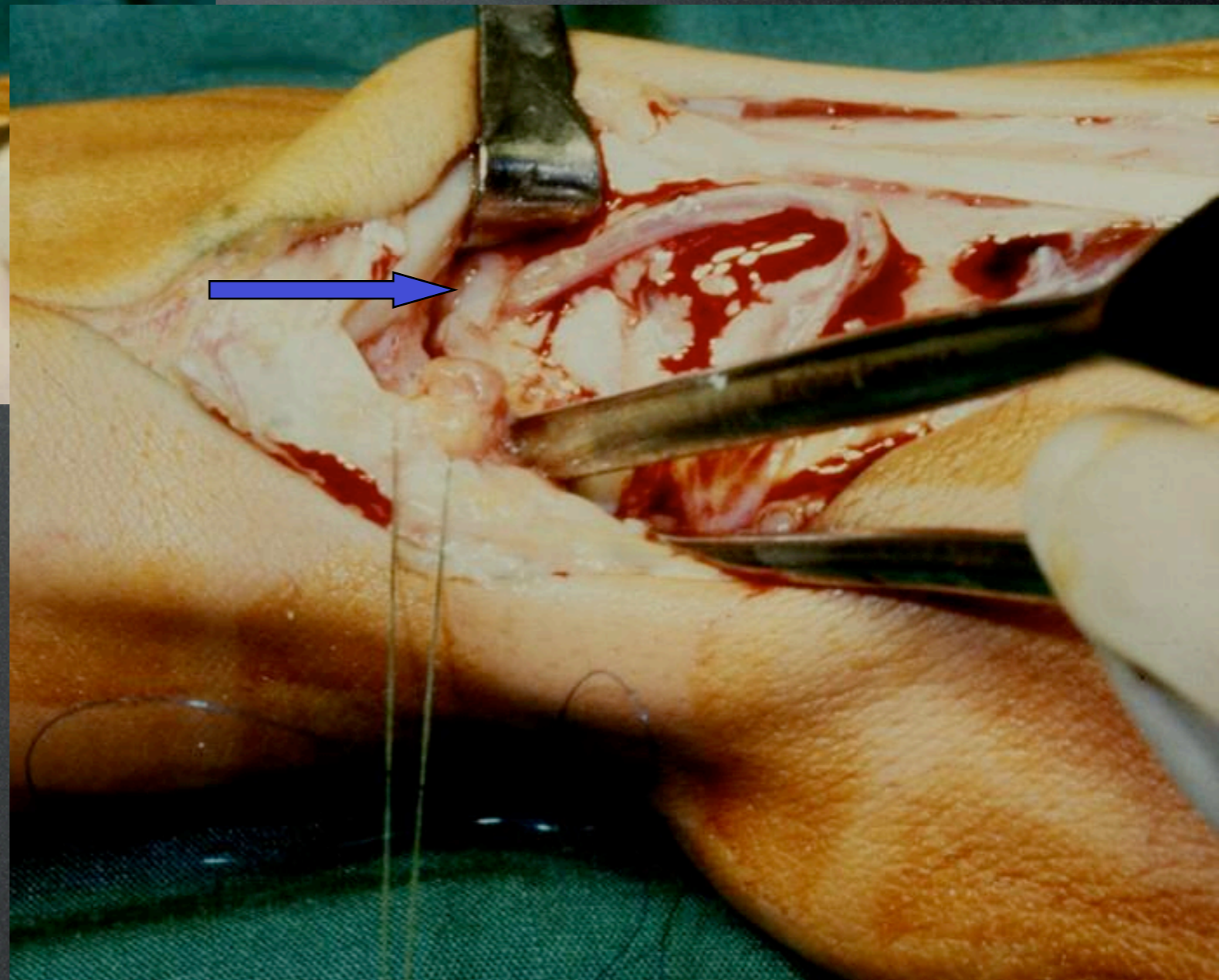
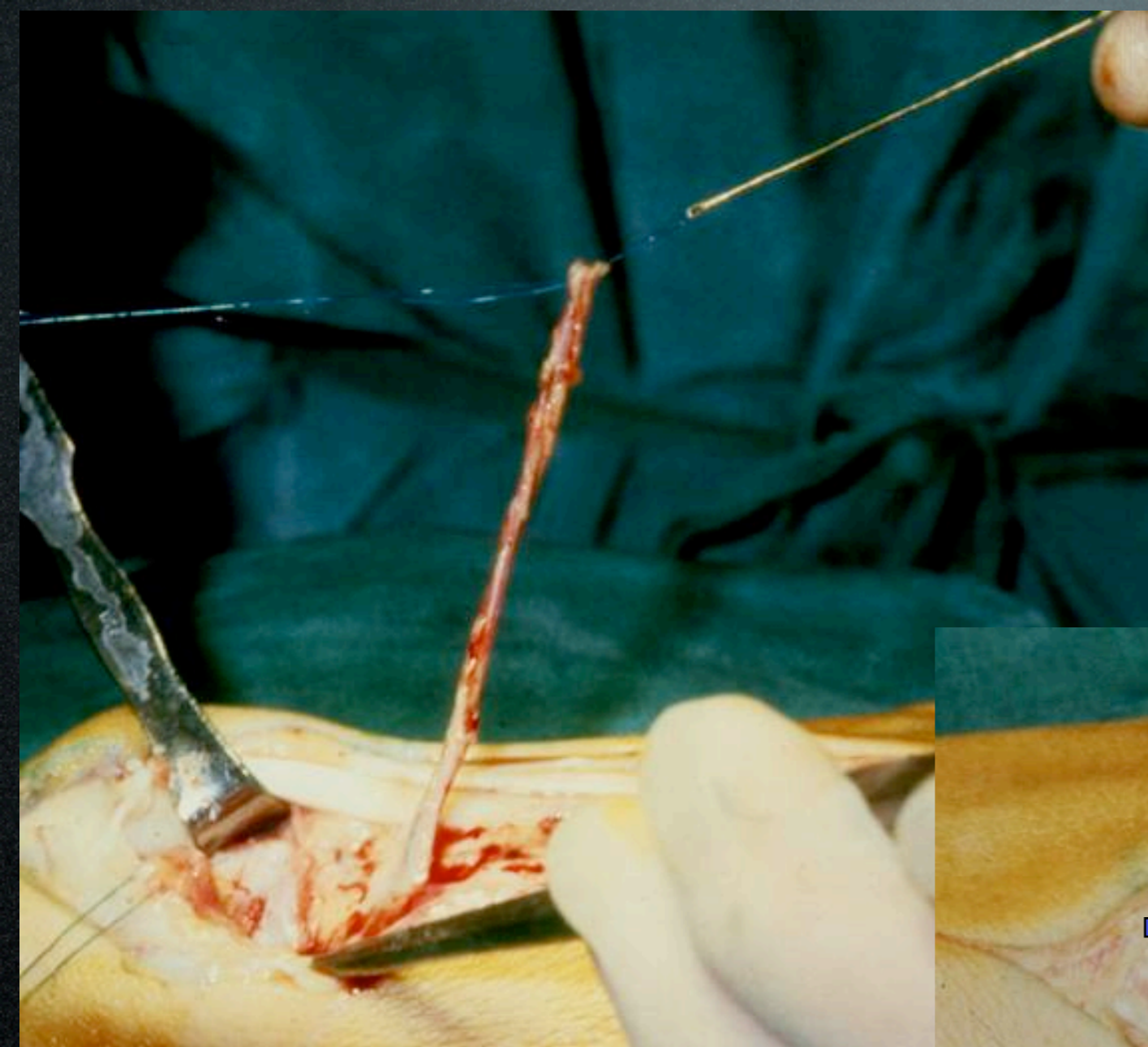
- Ont montré qu'il existait des repères anatomiques précis pour la dissection
- Ce qui permet de lever des greffons vascularisés qui peuvent atteindre les os du carpe sans tension excessive

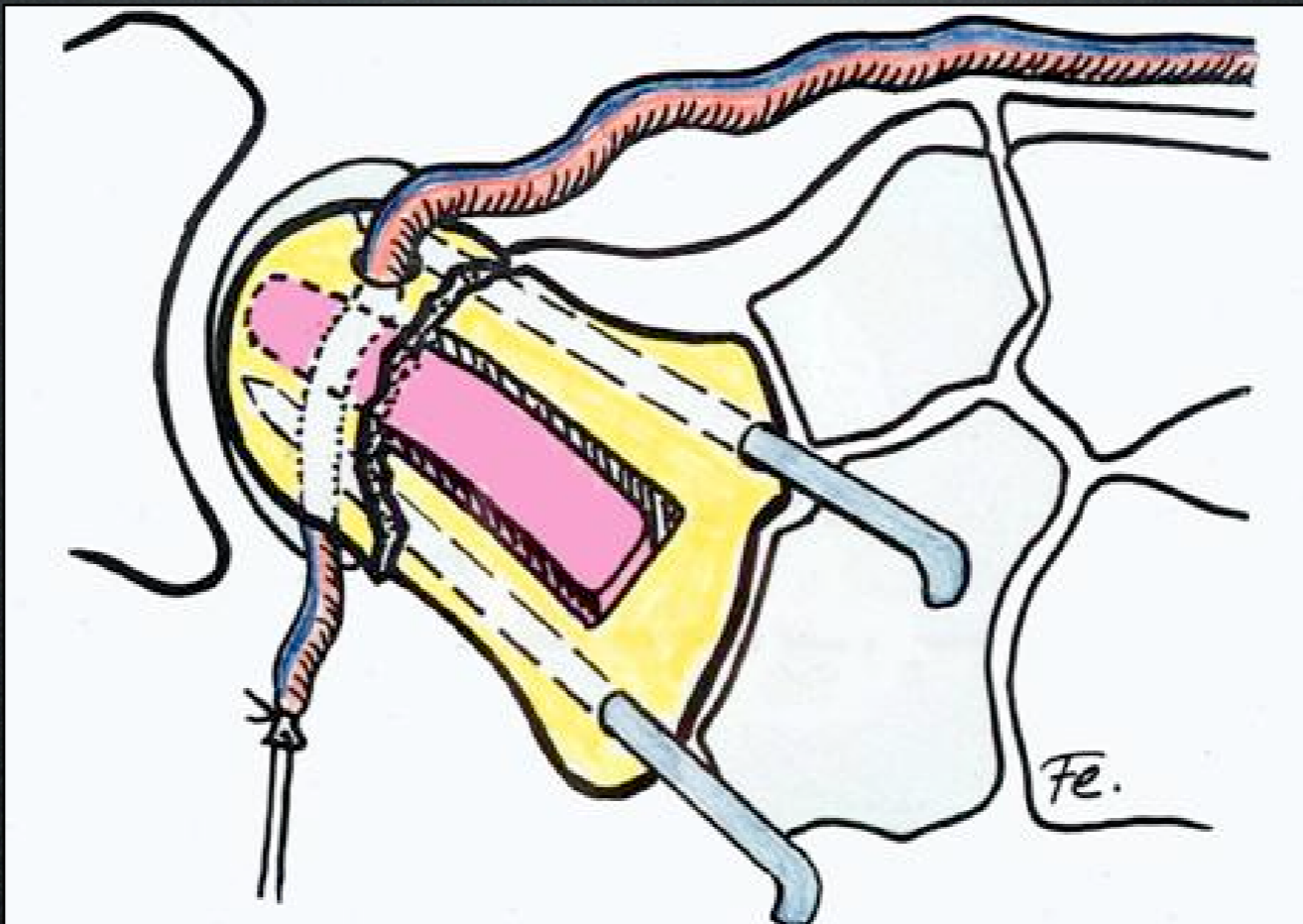
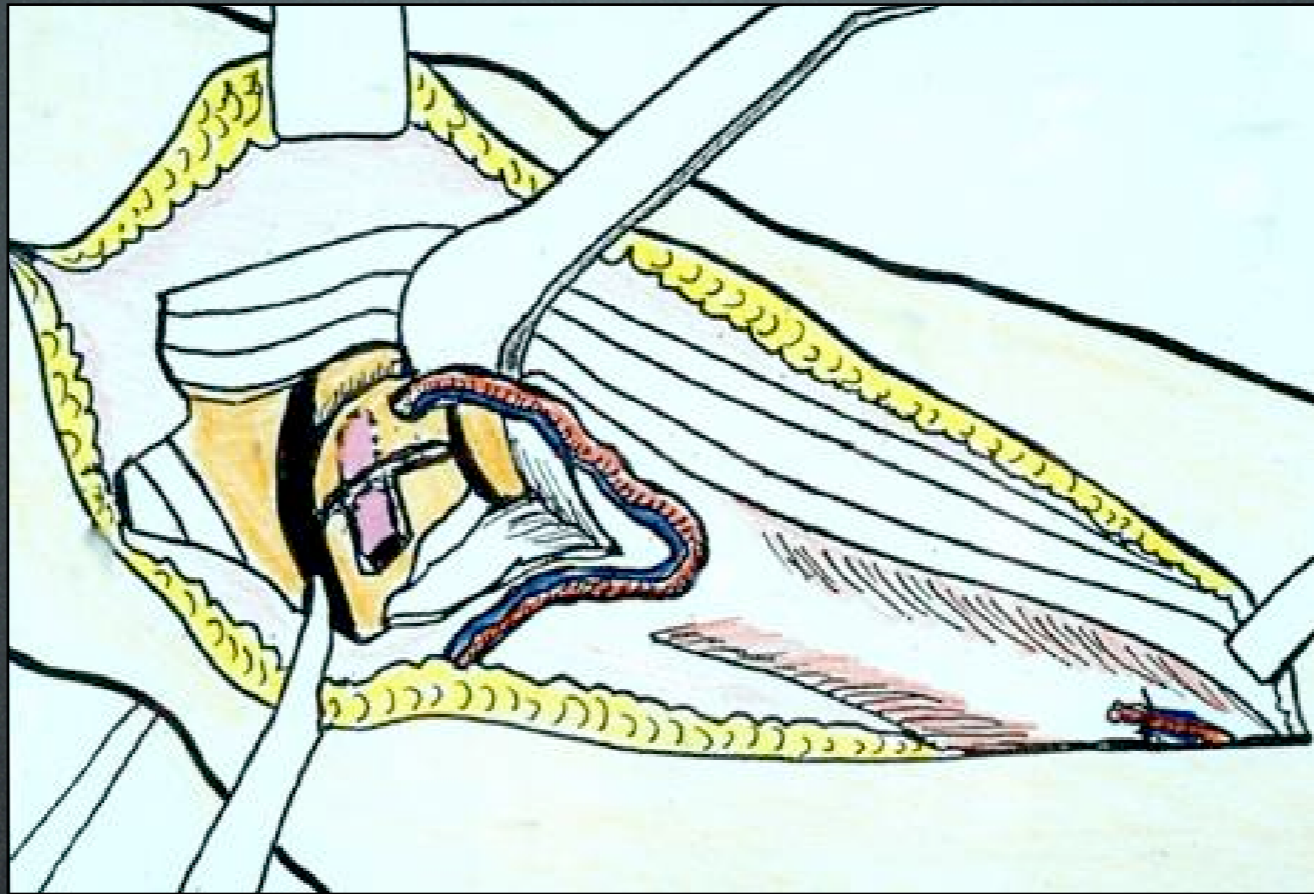
Quels sont les greffes vascularisées possibles ?

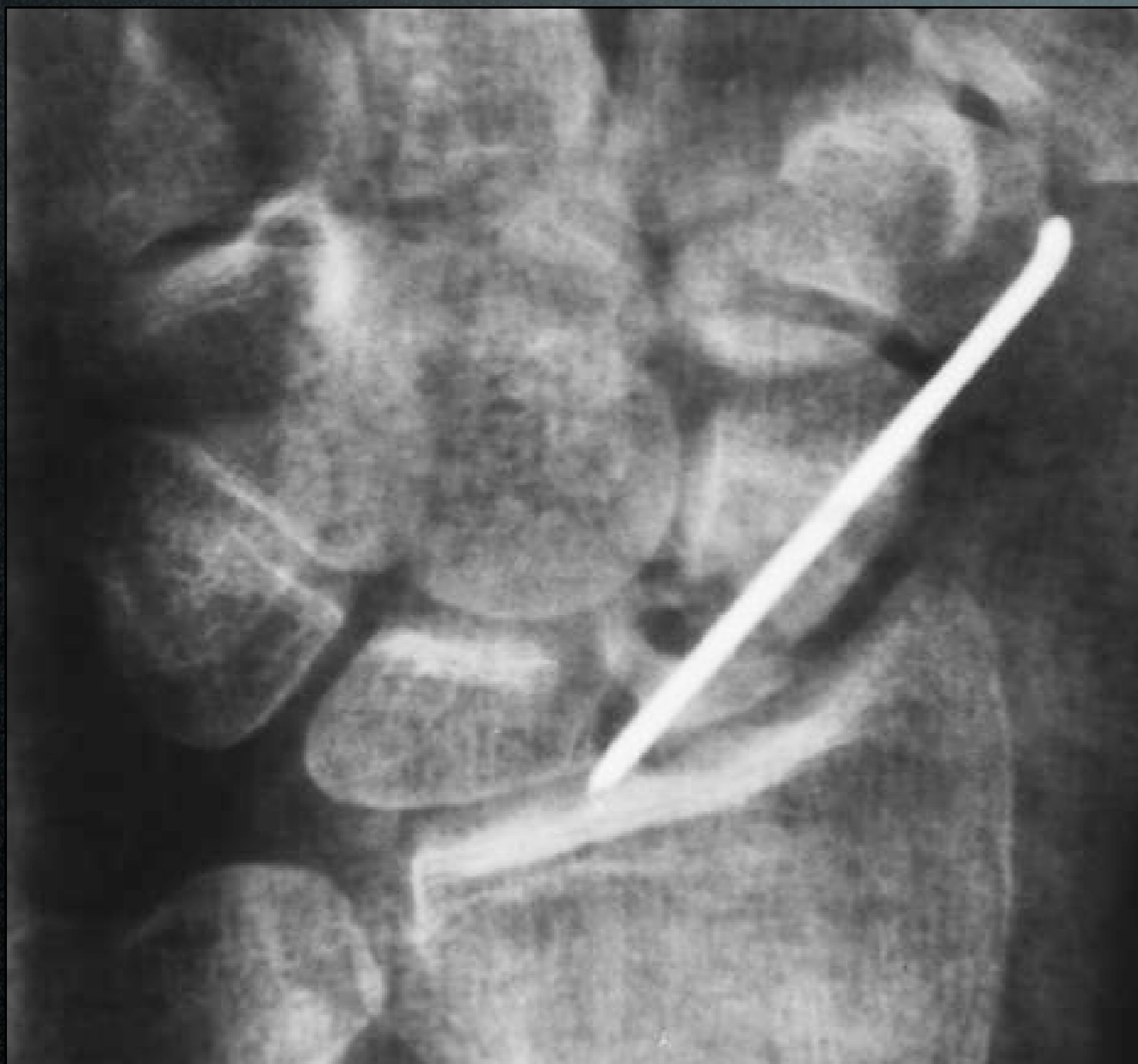- Greffes osseuses conventionnelles + pédicule libre (Hori, Fernandez)
- Basé sur le Pronator quadratus (Kawai)

Pédicule libre

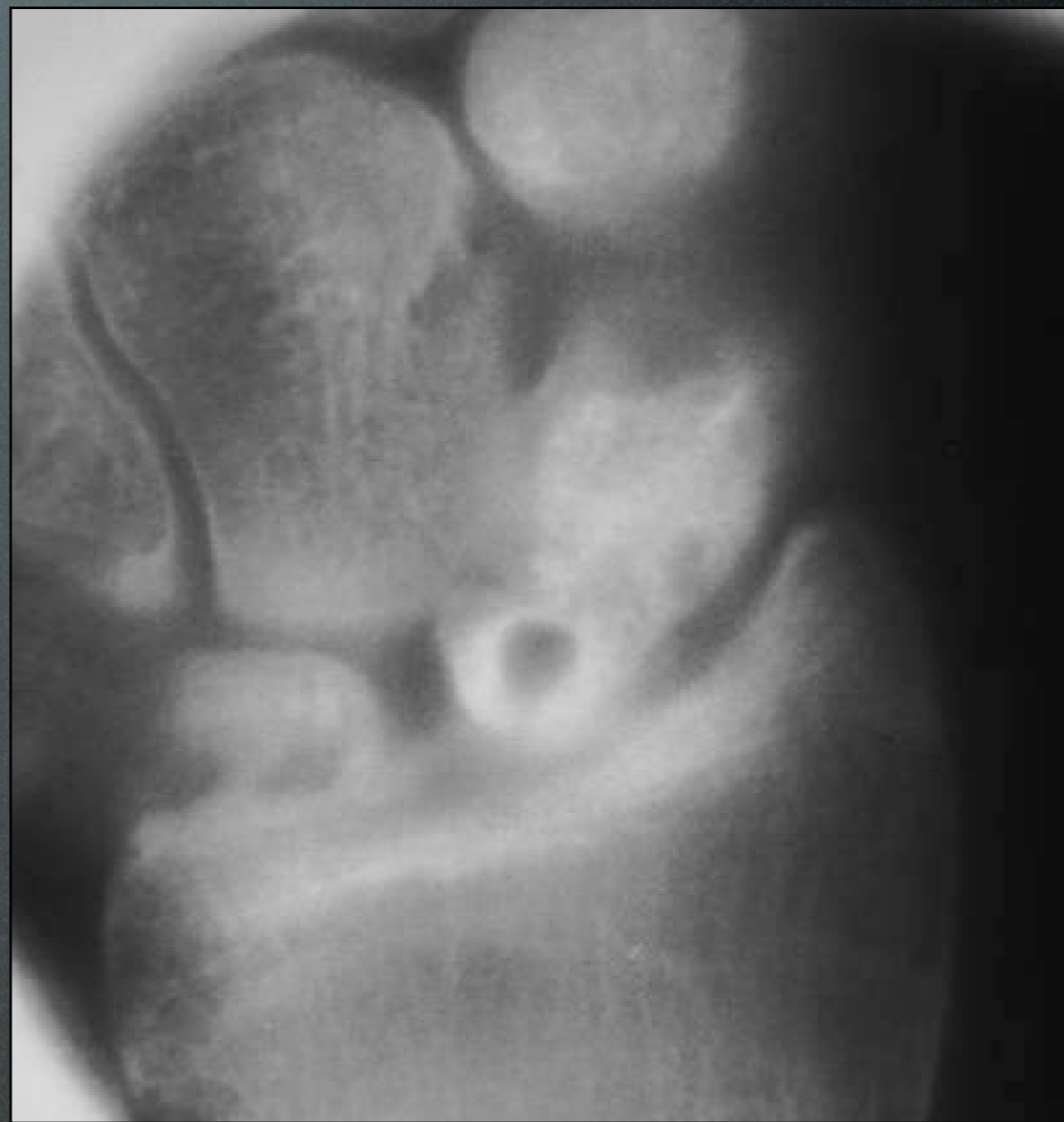




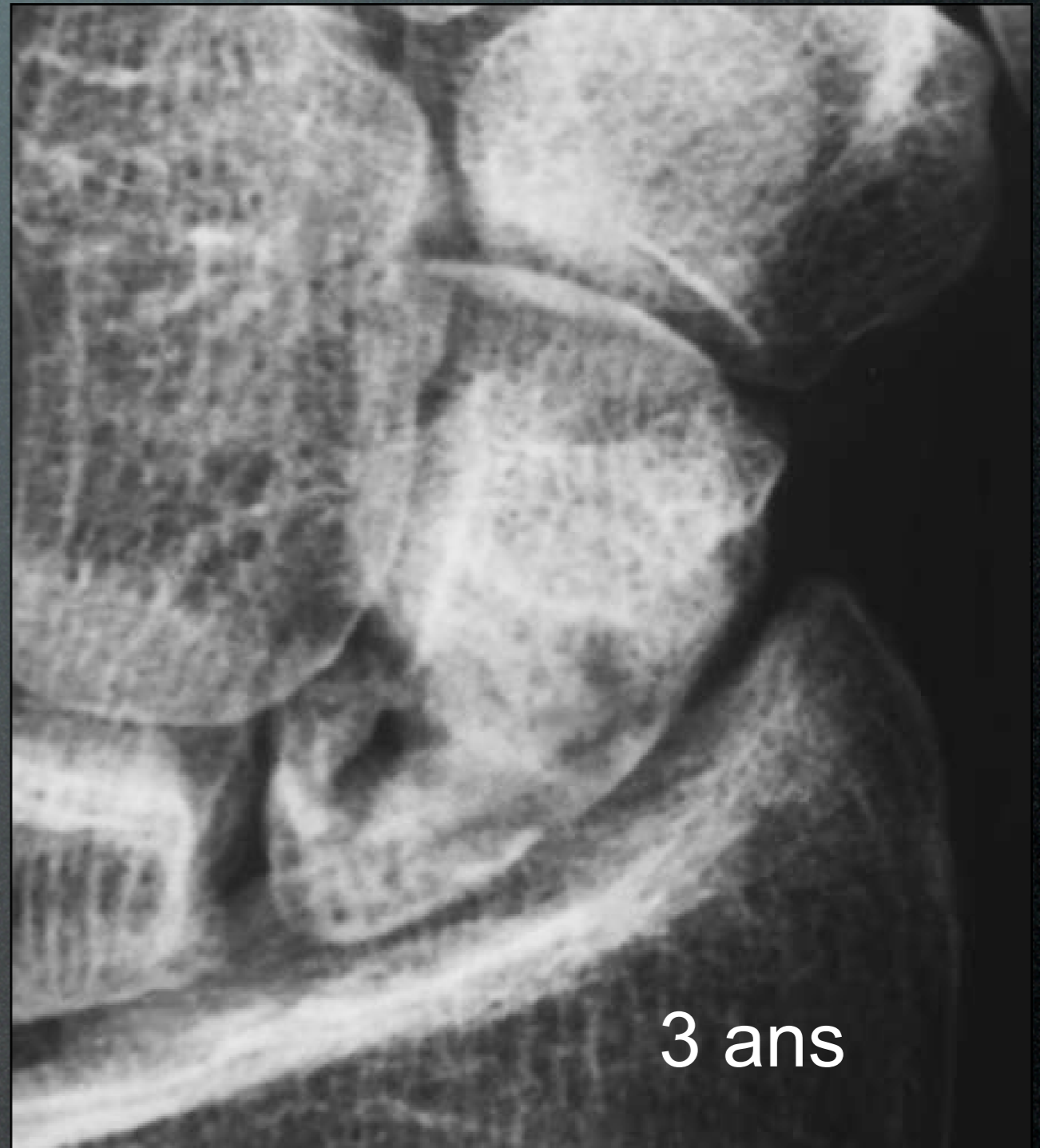
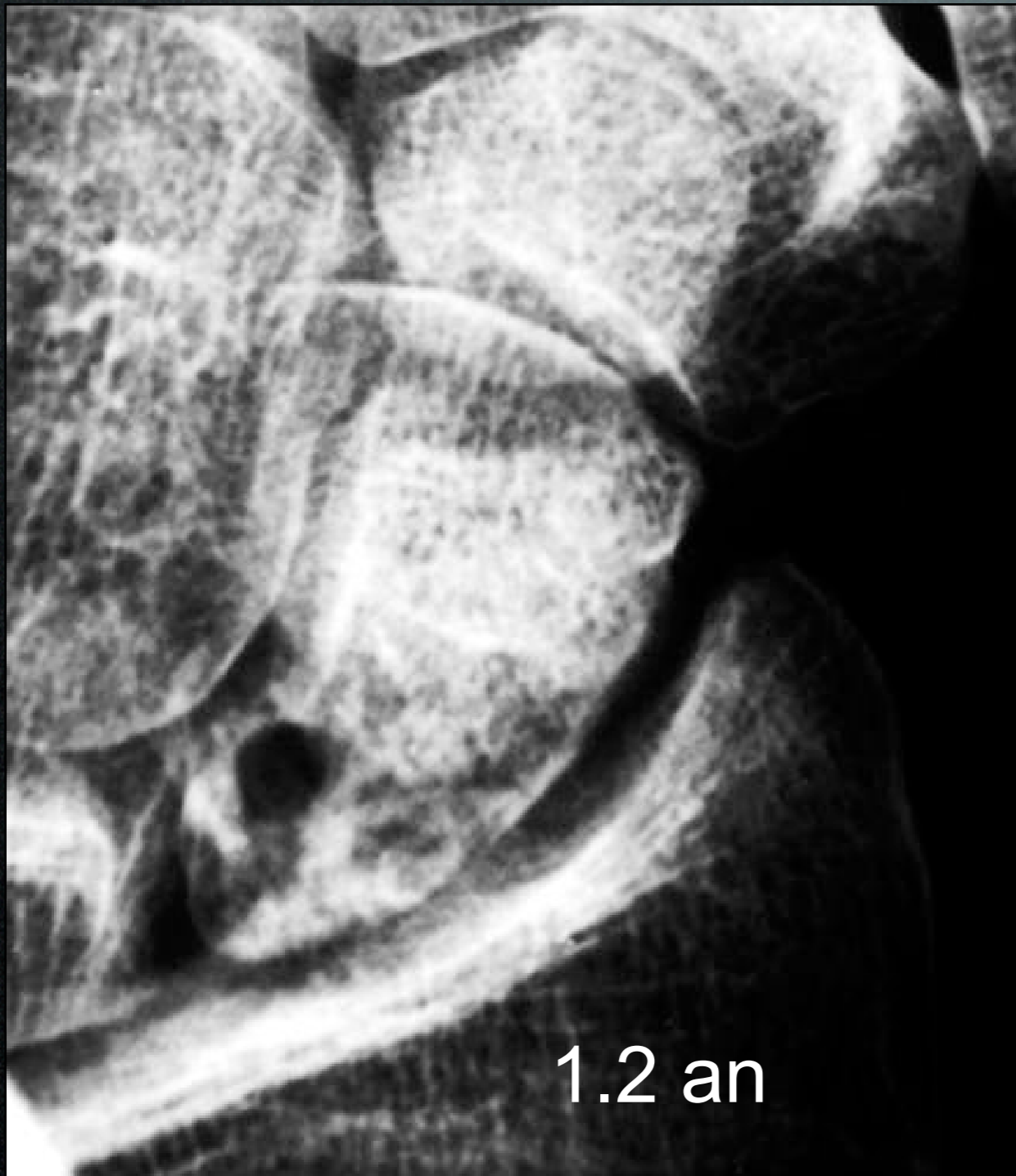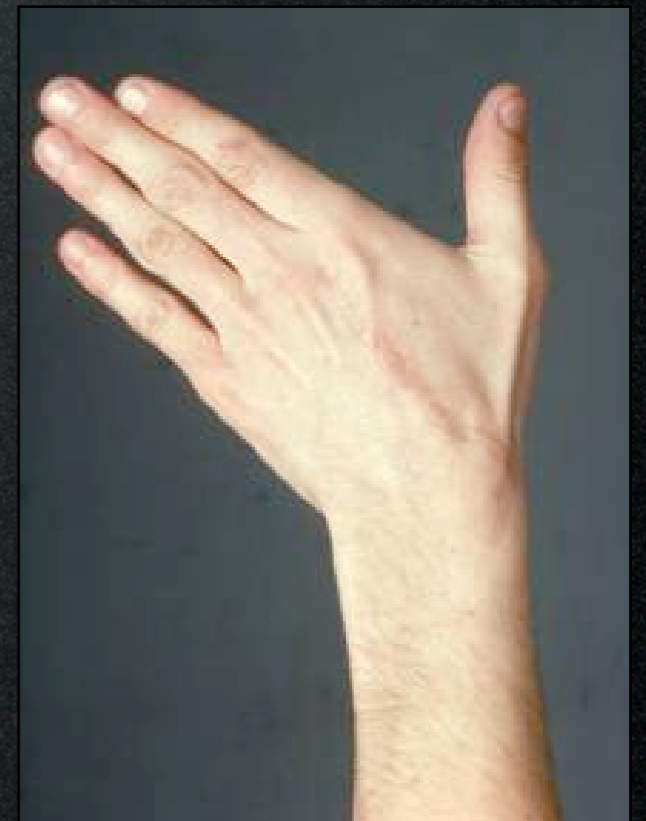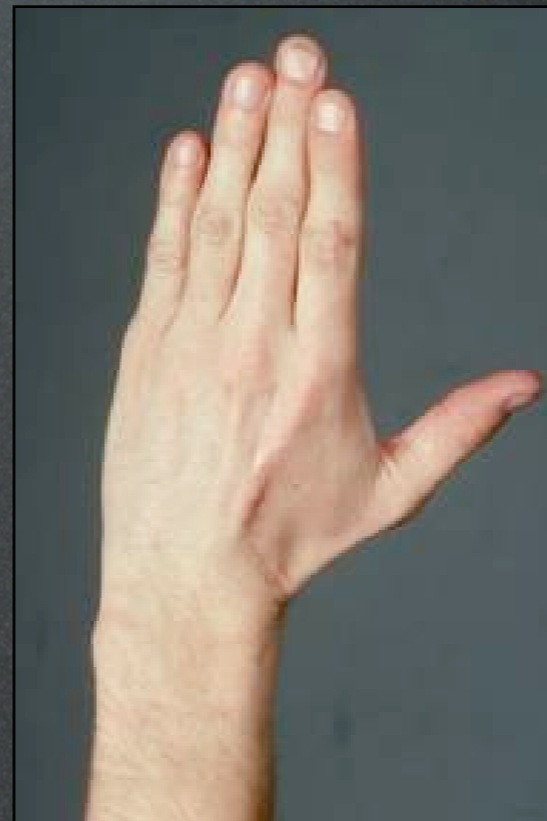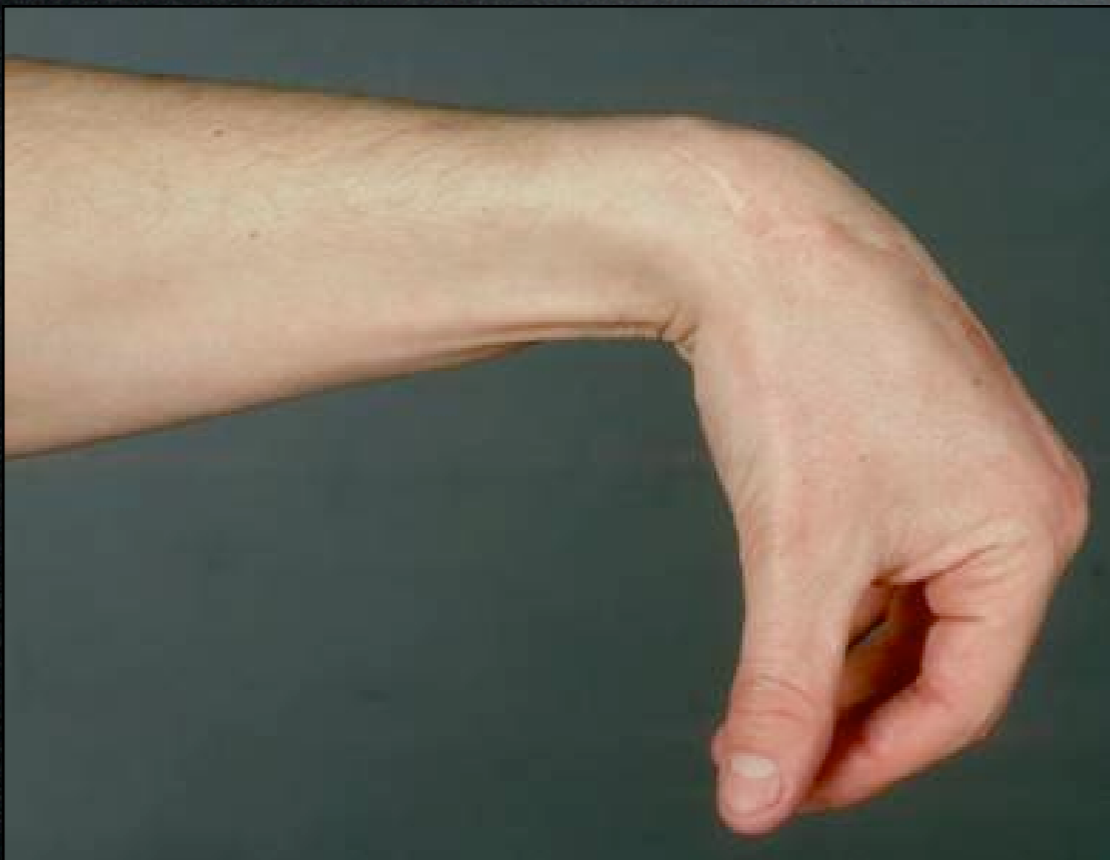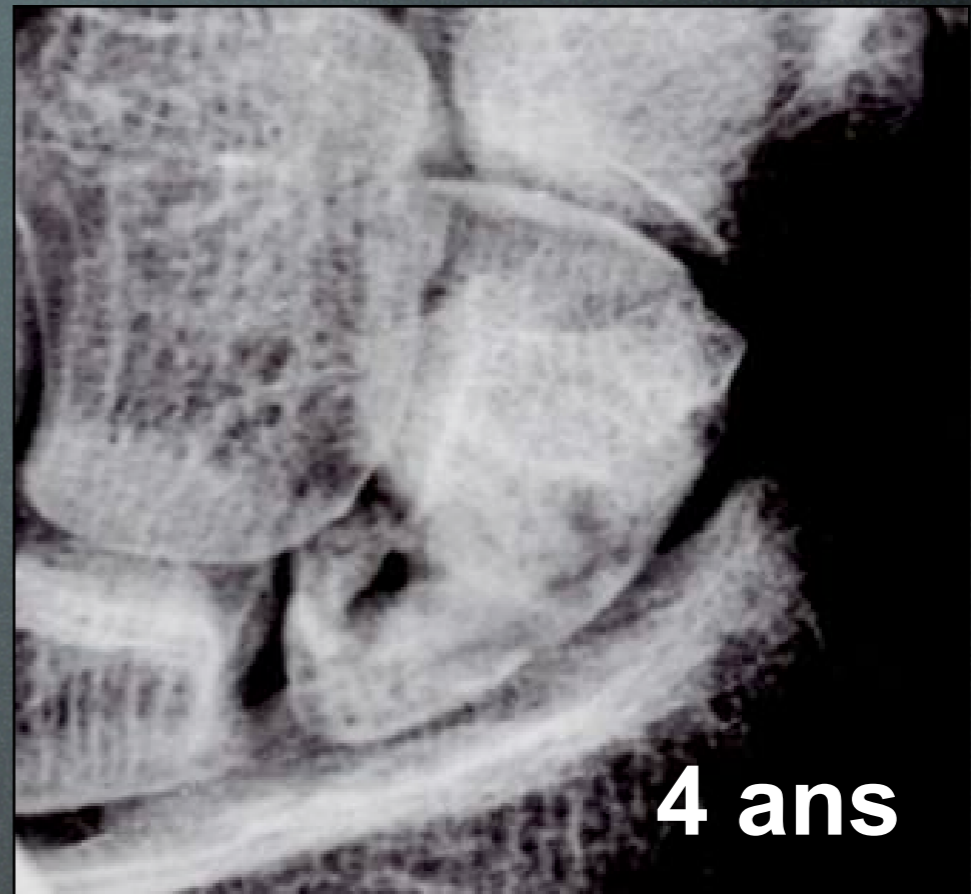
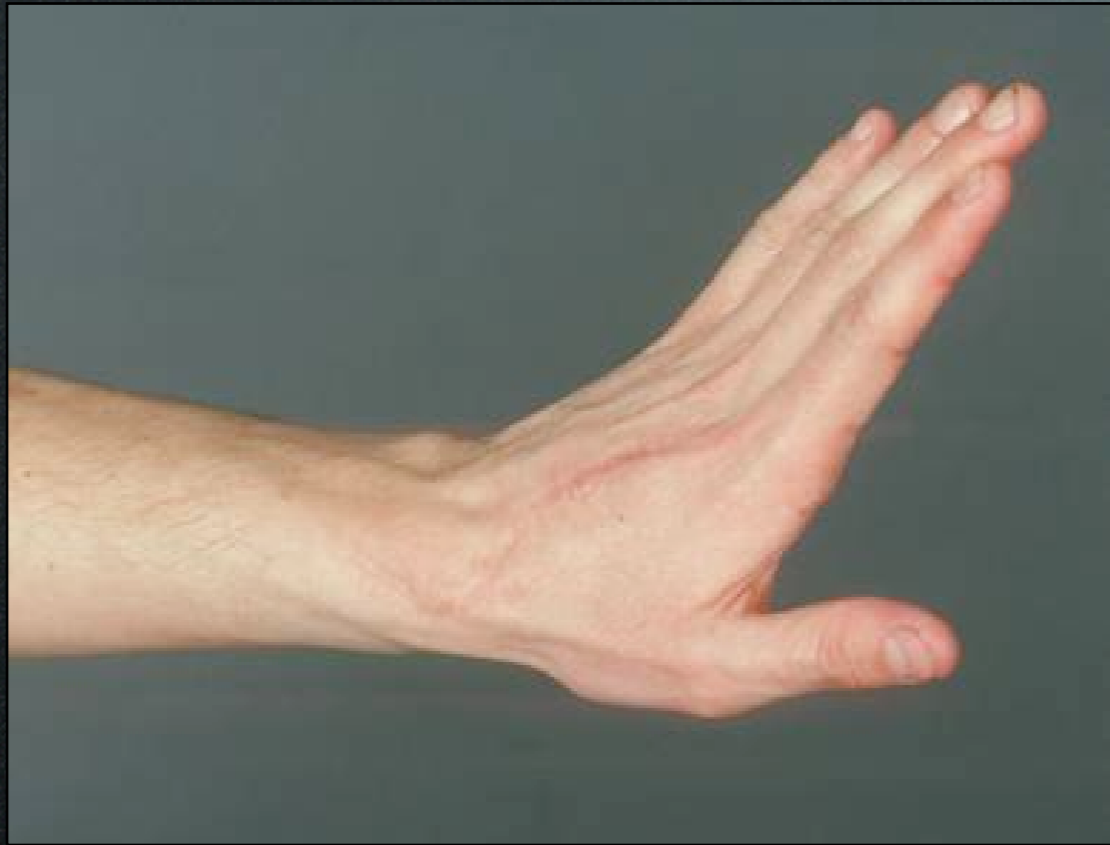


Radios post-op



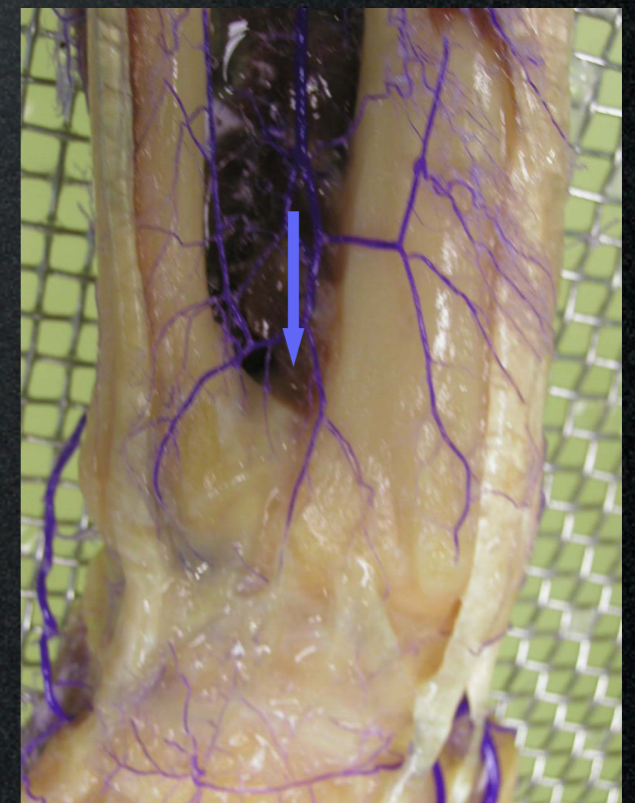
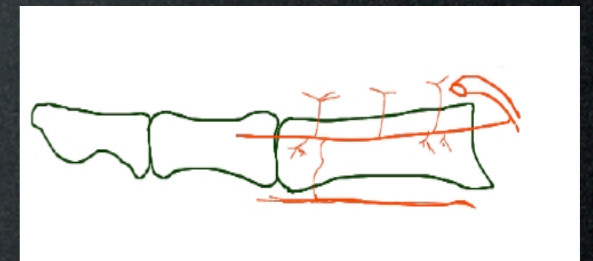
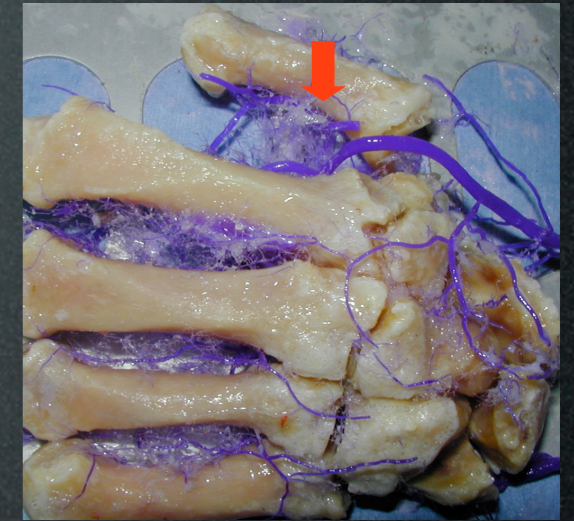
8 semaines (tomographies)

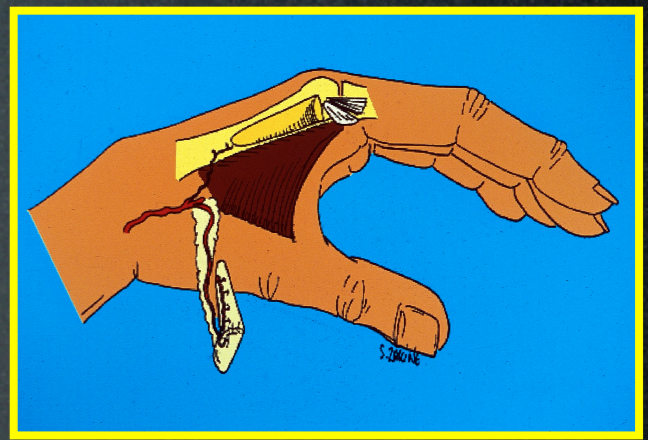




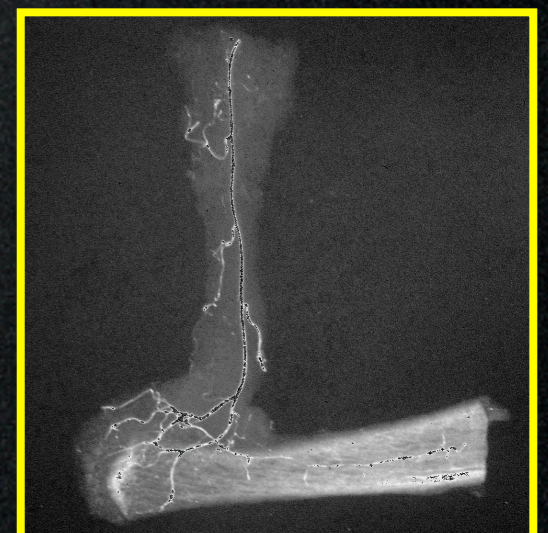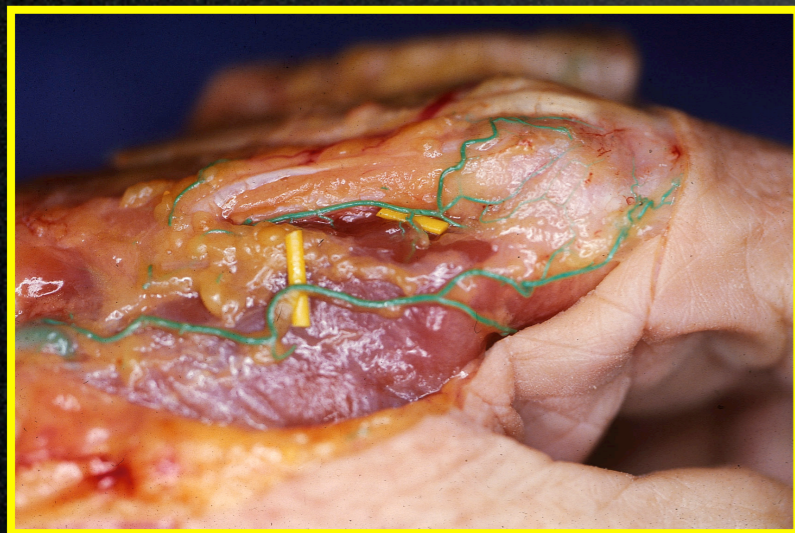
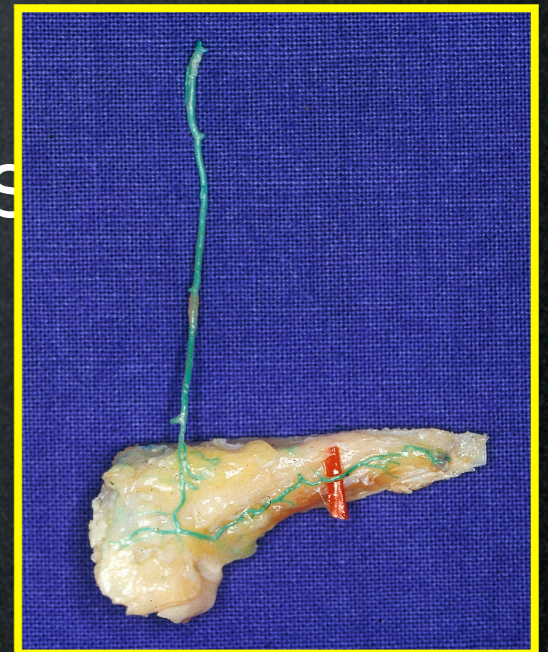
Greffes possibles

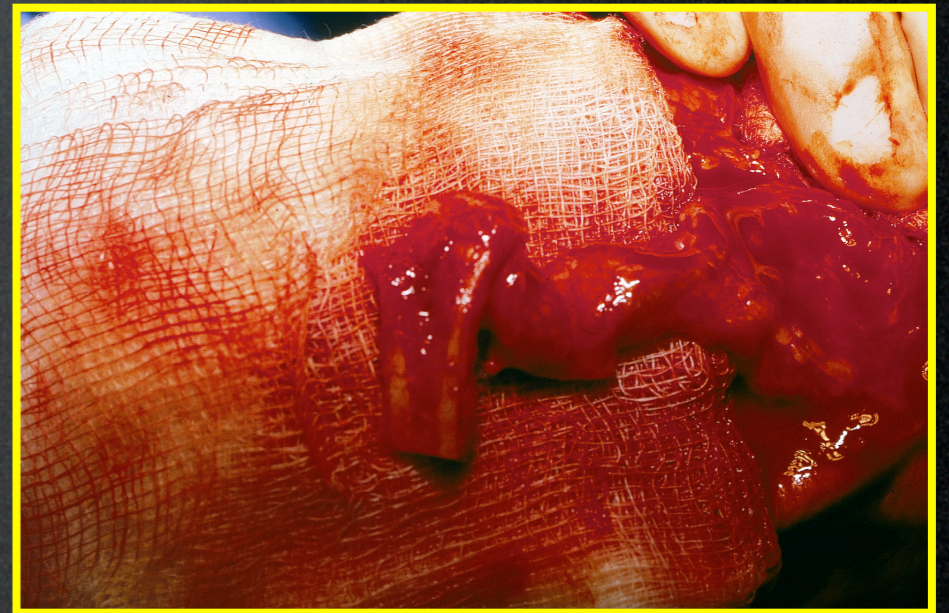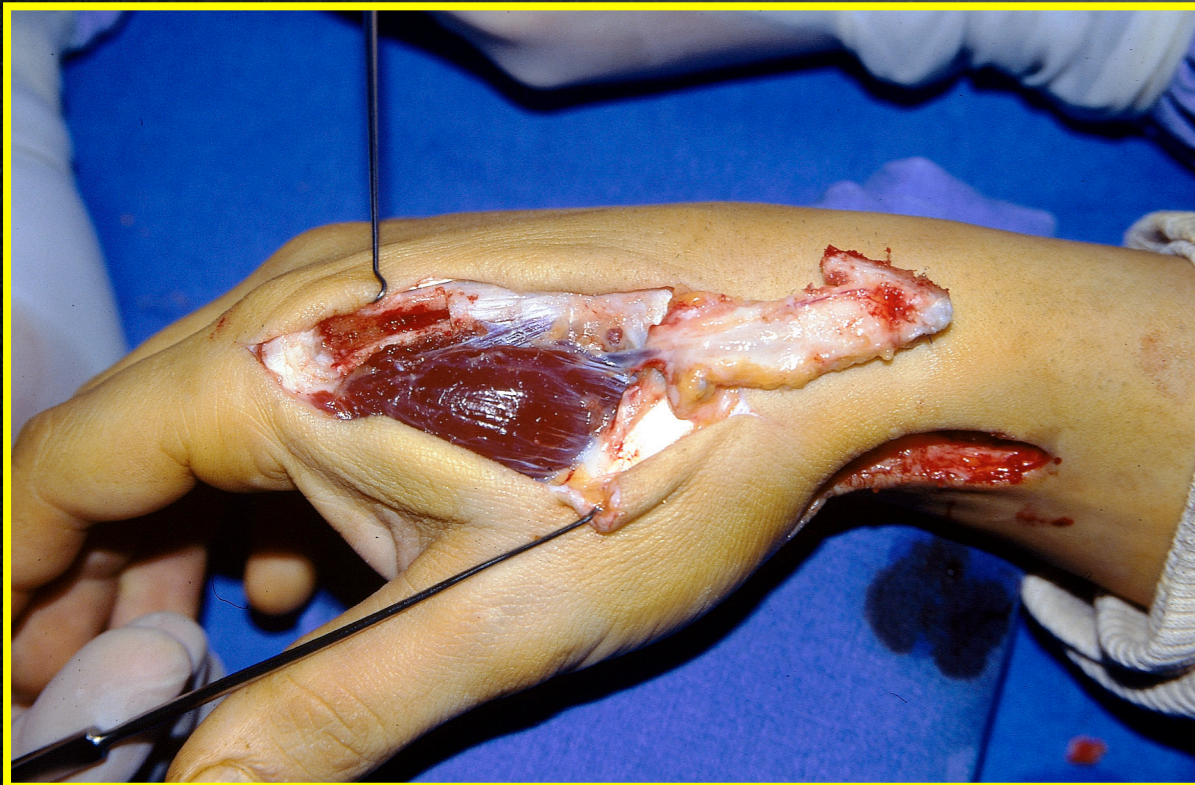
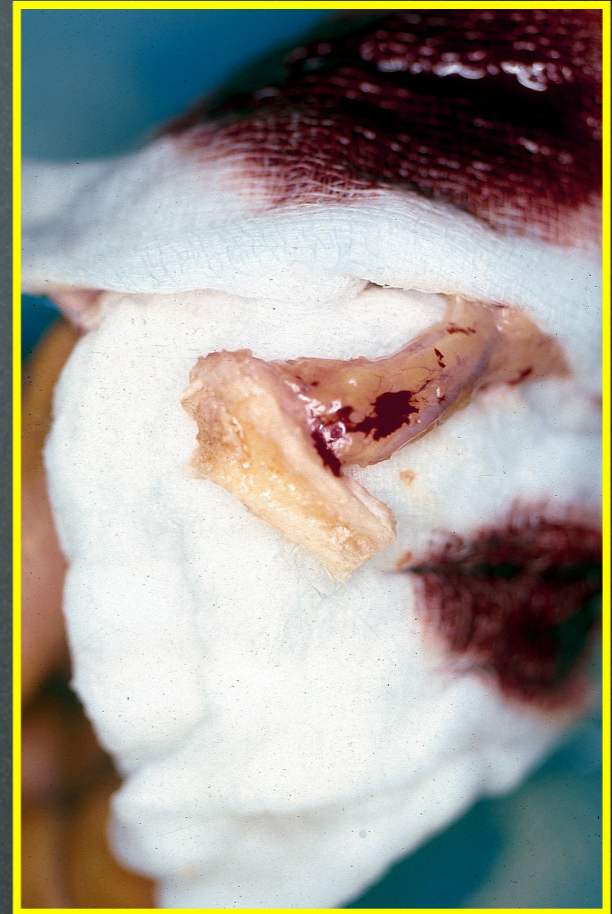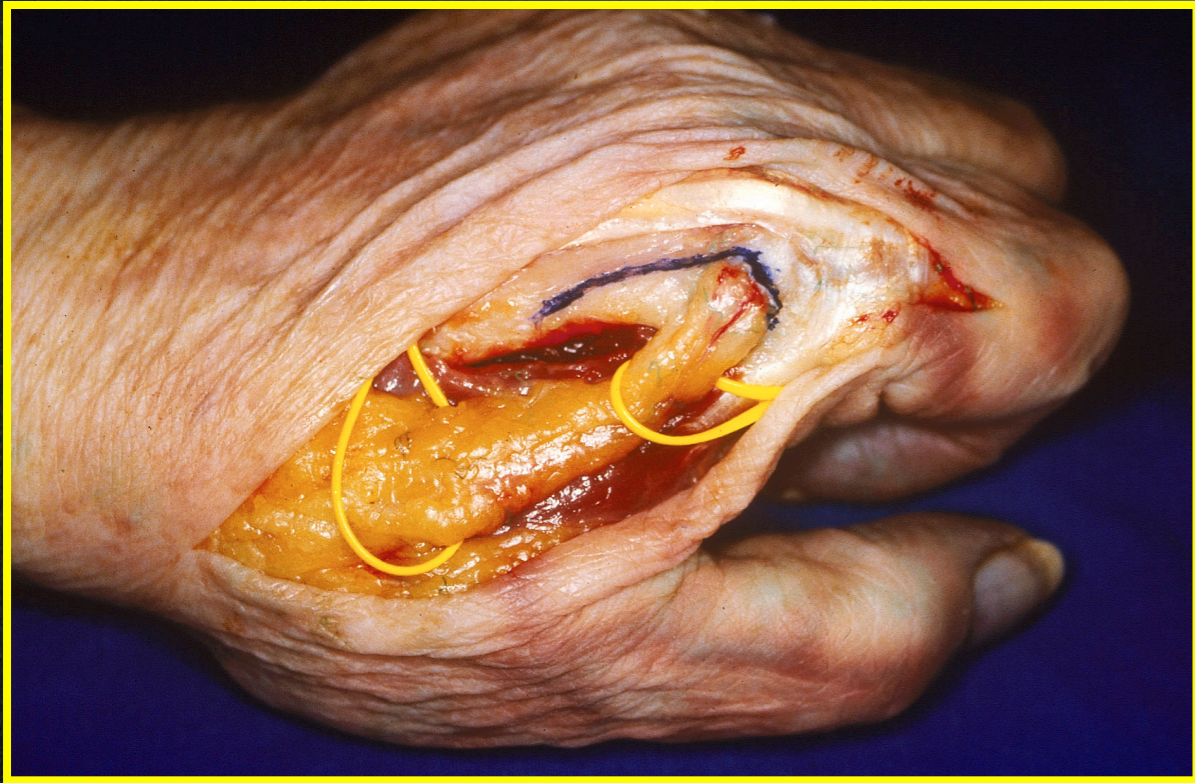- 1ère artère intermétacarpienne dorsale
 - 1er métacarpien (Yuceturk)
 - 2ème métacarpien (Bertelli, Brunelli,
- Transfert articulaire (radio-ulnar, Trapezio-metacarpal joint) (Roux)
- Artère ulnaire (Guimberteau)





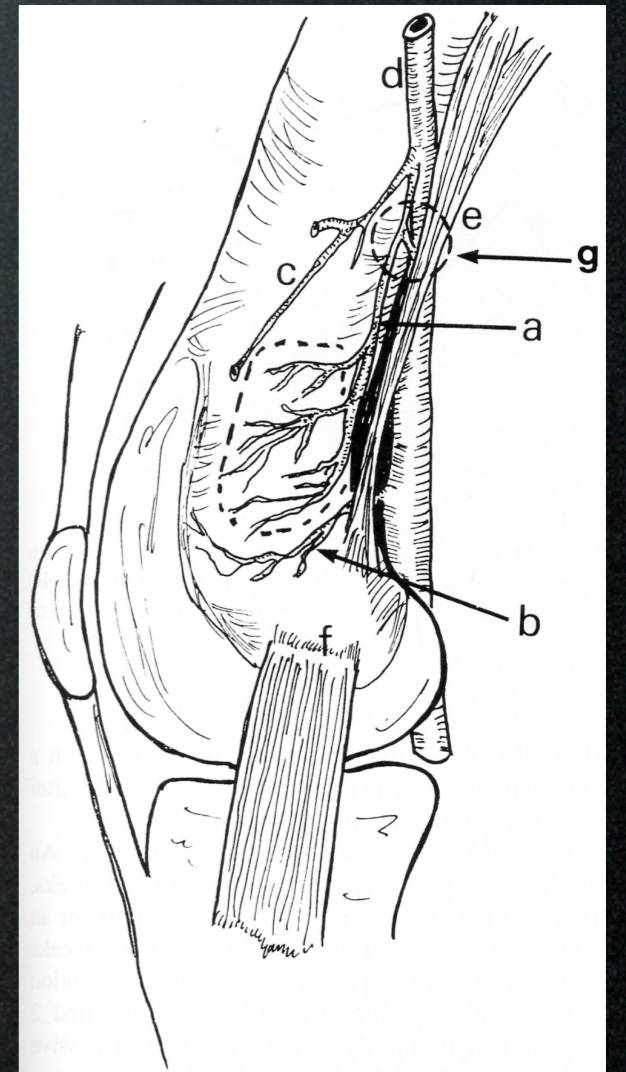
- Une partie de la tête du 2ème métacarpien peut être prélevée sur les anastomoses entre les artères intermétacarpiennes profondes et superficielles (Brunelli, 1988)





Greffes possibles

- Greffes libres vascularisées
 - Crête iliaque (Gabl 1999)
 - 27 cas, 85% union (9 ans recul)
 - Crête supracondylienne (Doi, 2000)
 - 10 cas, 100% union (3,2 ans recul)

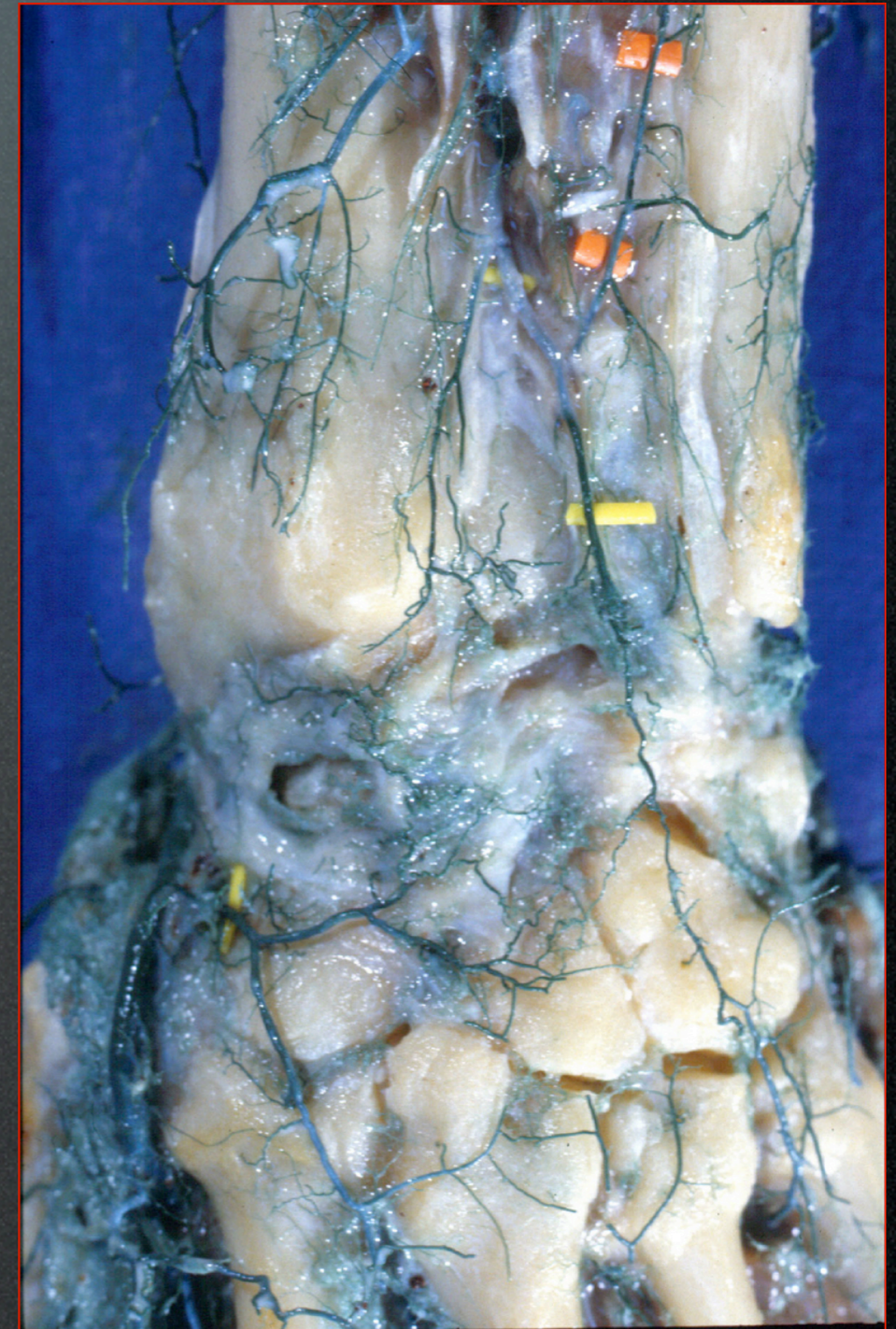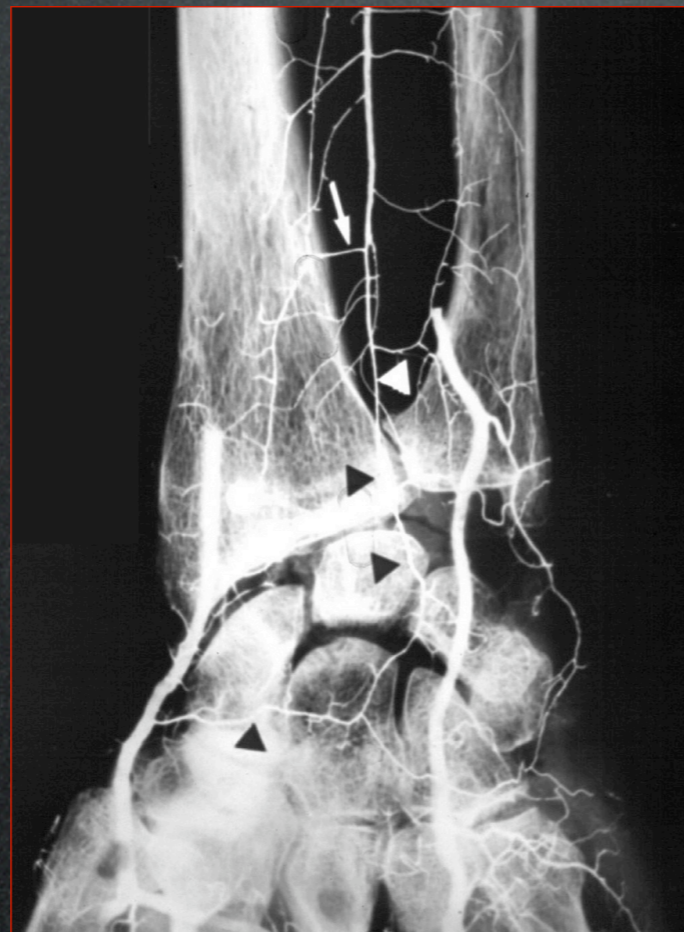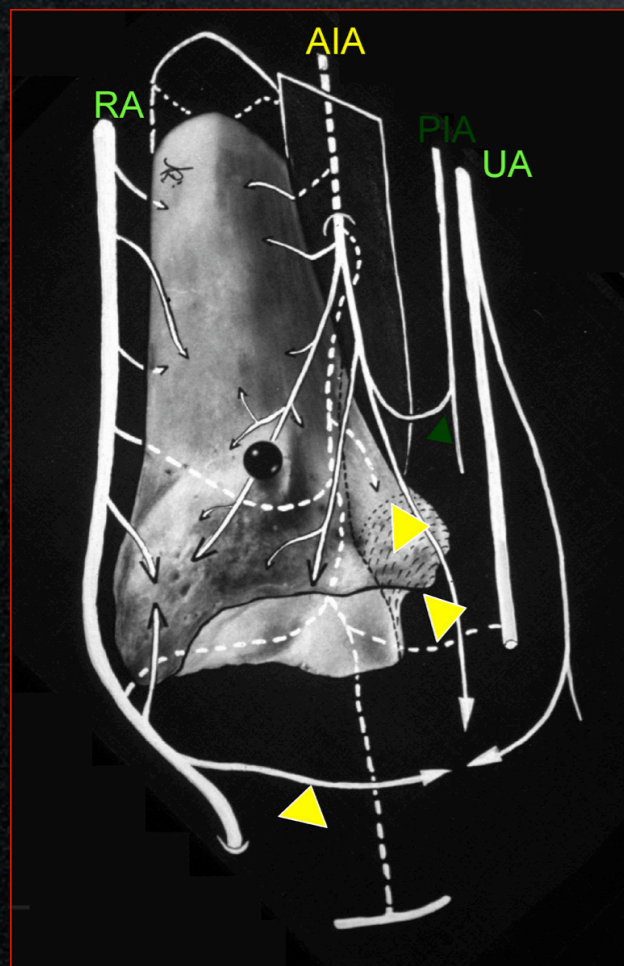


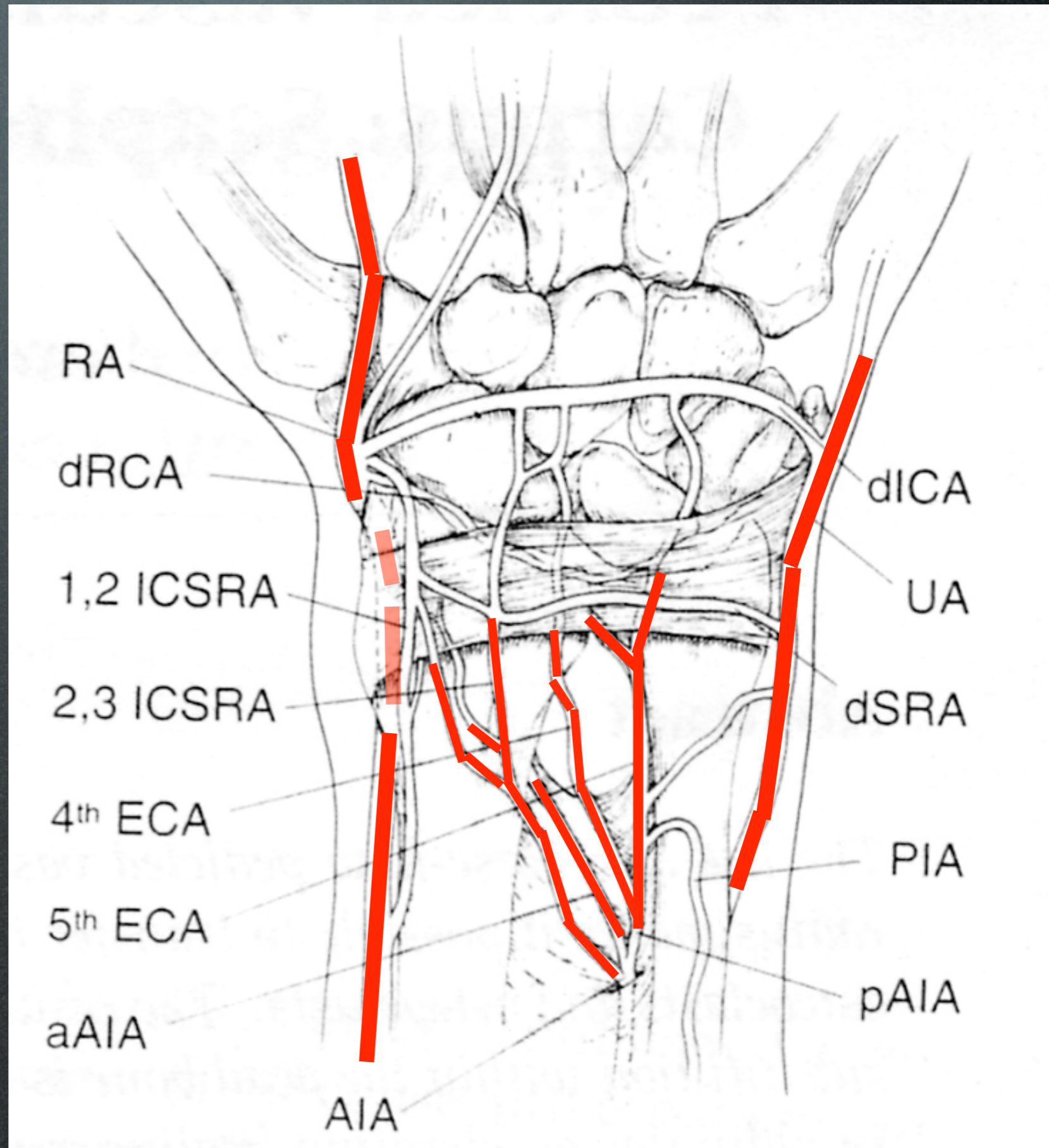
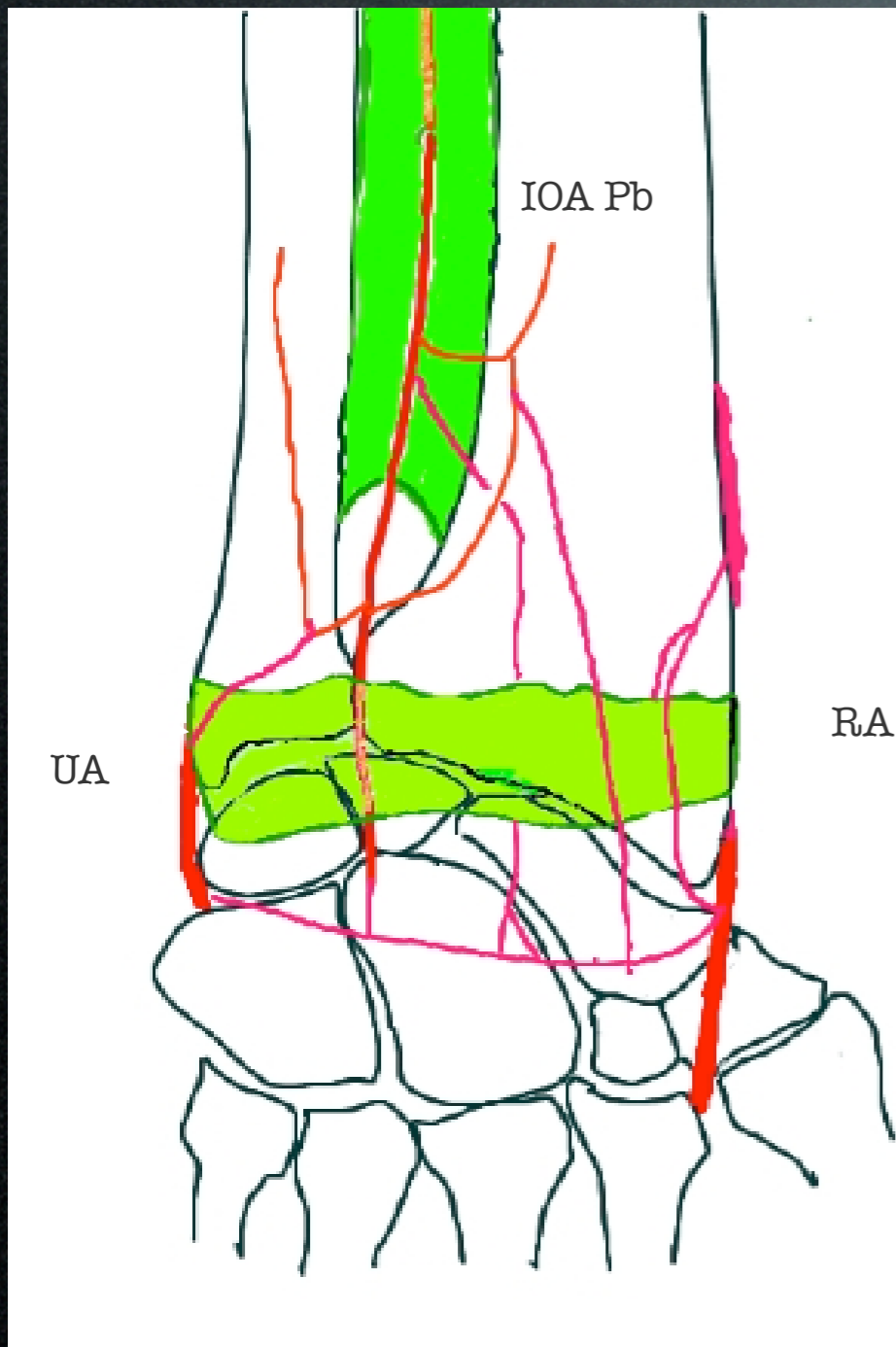
Quels sont les greffes vascularisées possibles ?

- Artère transverse carpienne (Kuhlman, Mathoulin)
- Artère intercompartimentale I-II (suprarétinaculaire) (Zaidenberg)
- Artère intercompartimentale IV-V (Sheetz)

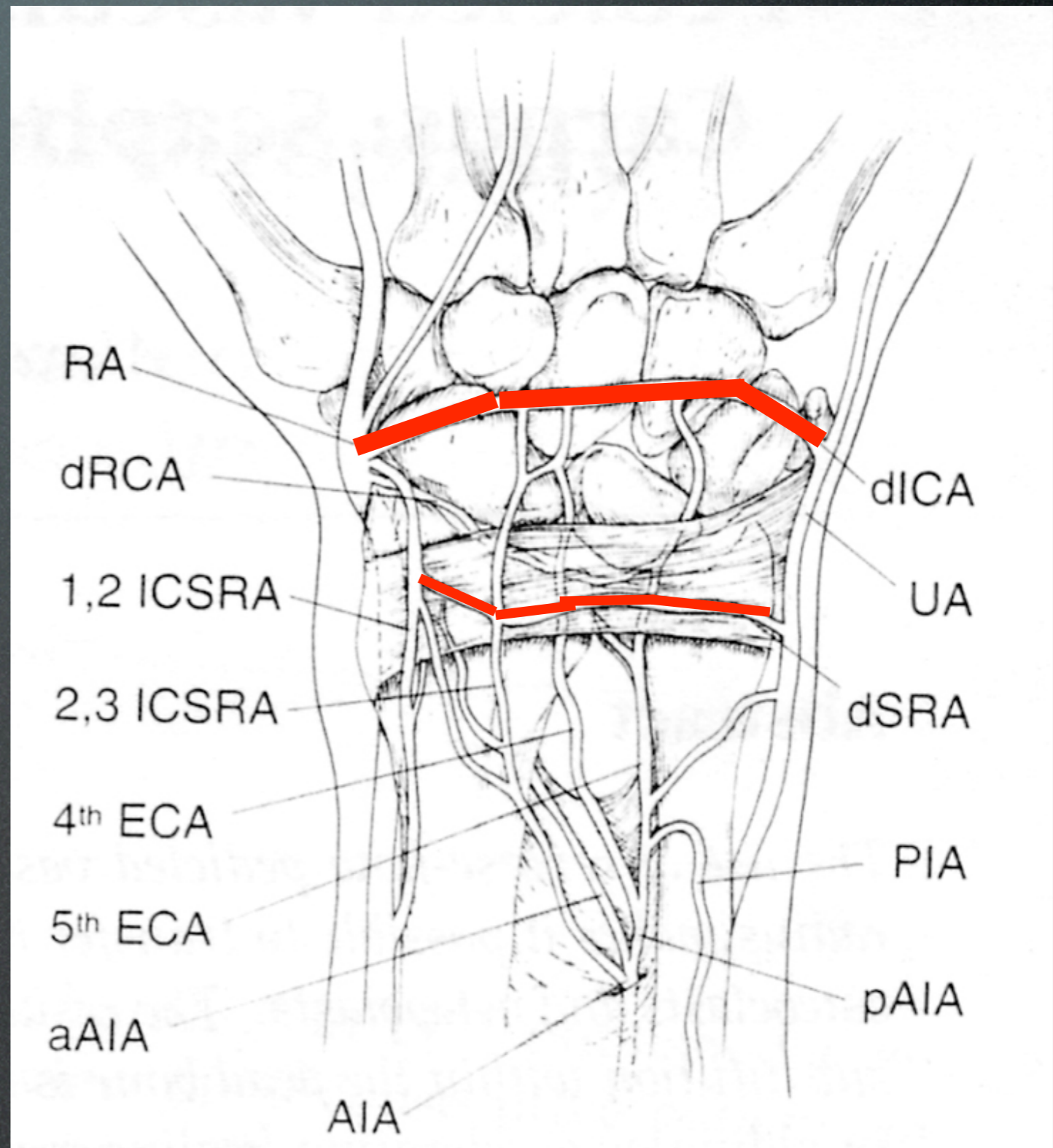
Greffes vascularisées à partir du radius dorsal

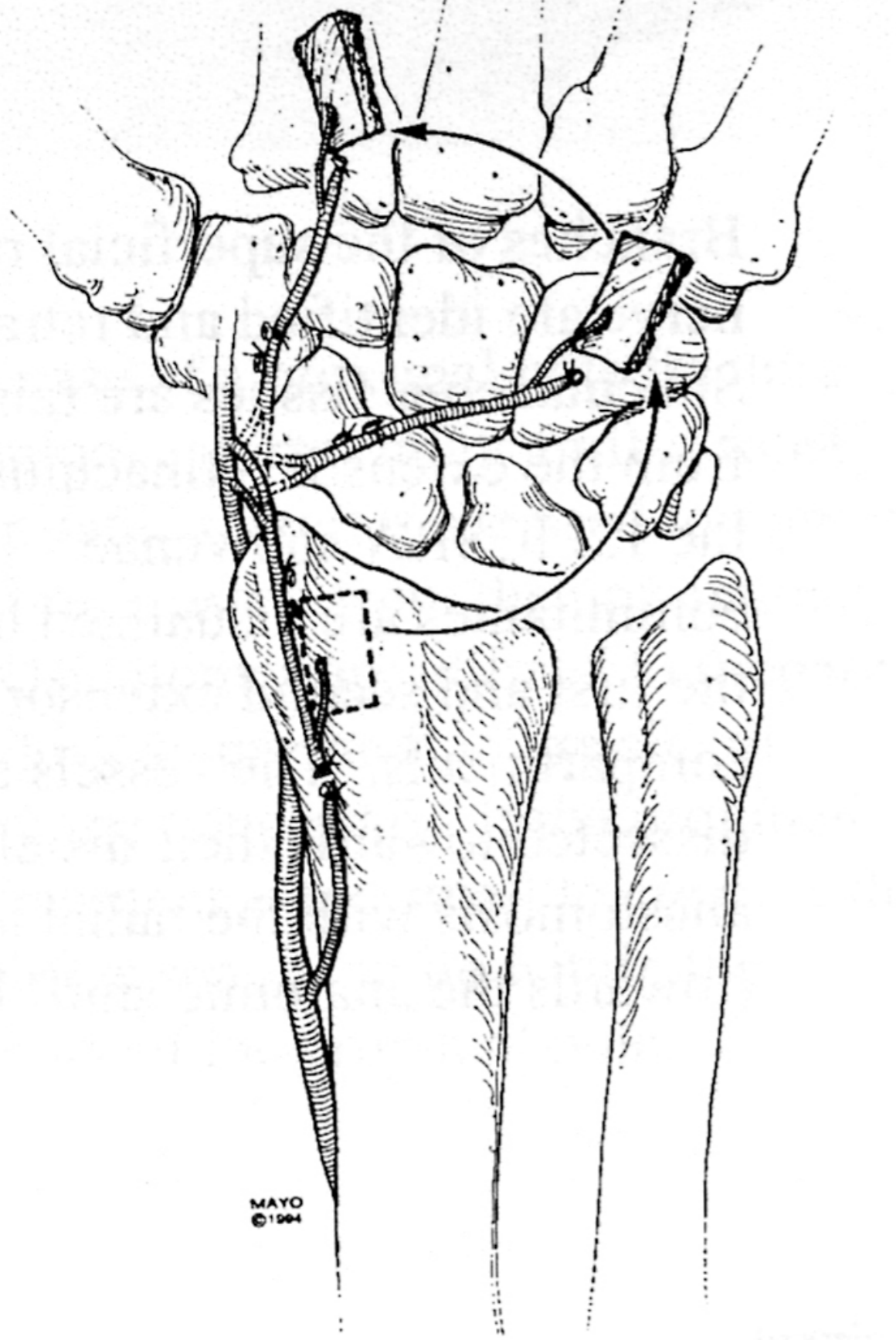
- 4 vaisseaux contribuent à la vascularisation du radius dorsal



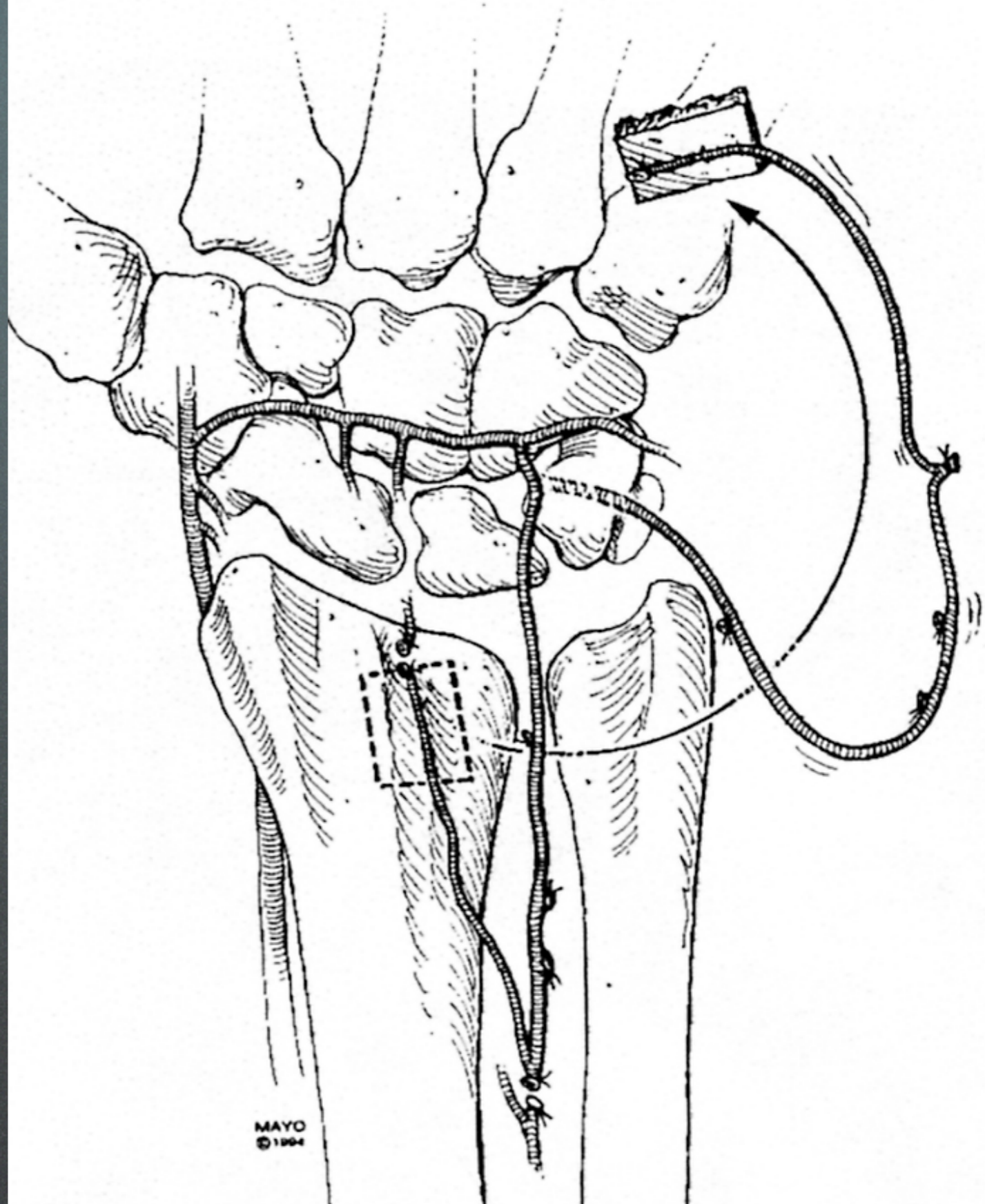


- Ces vaisseaux sont réunis par de nombreuses anastomoses





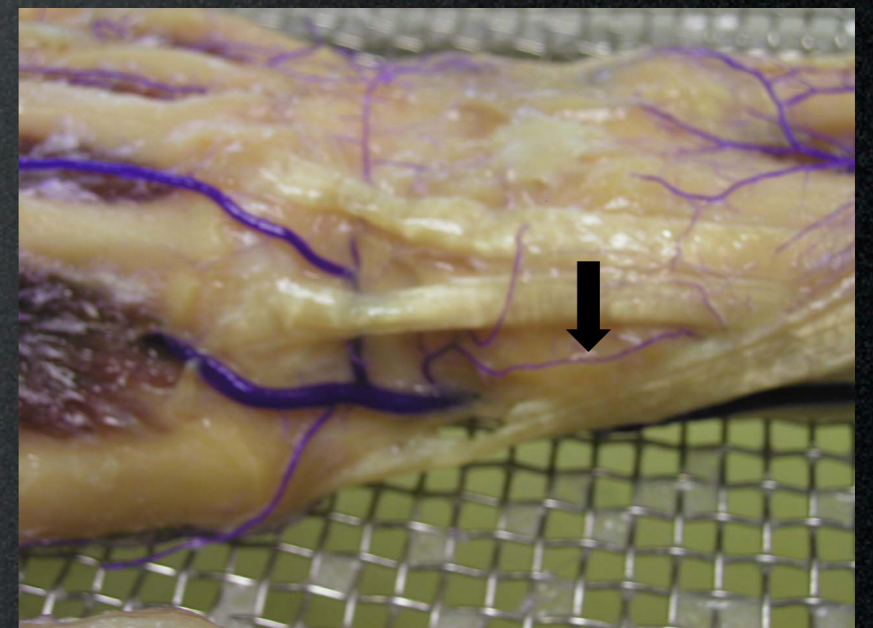
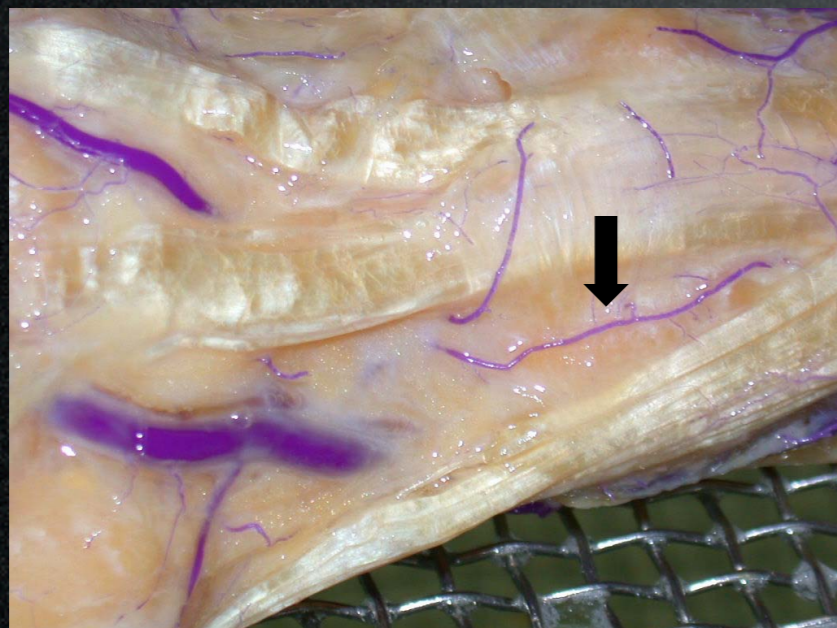
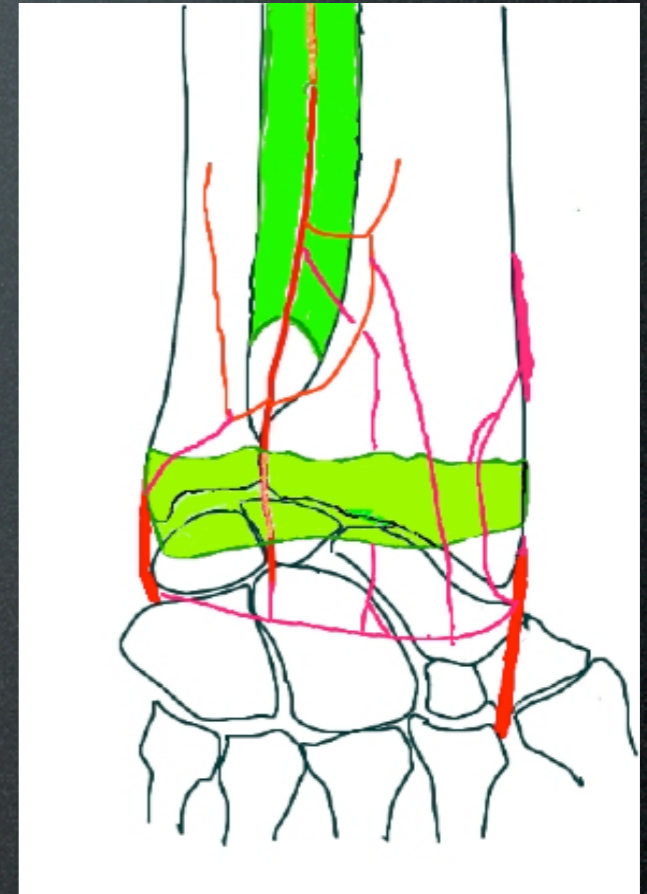
Grefte à partir de l'artère
suprarétinaculaire 1,2



Grefte à partir de l'artère
du 4ème compartiment

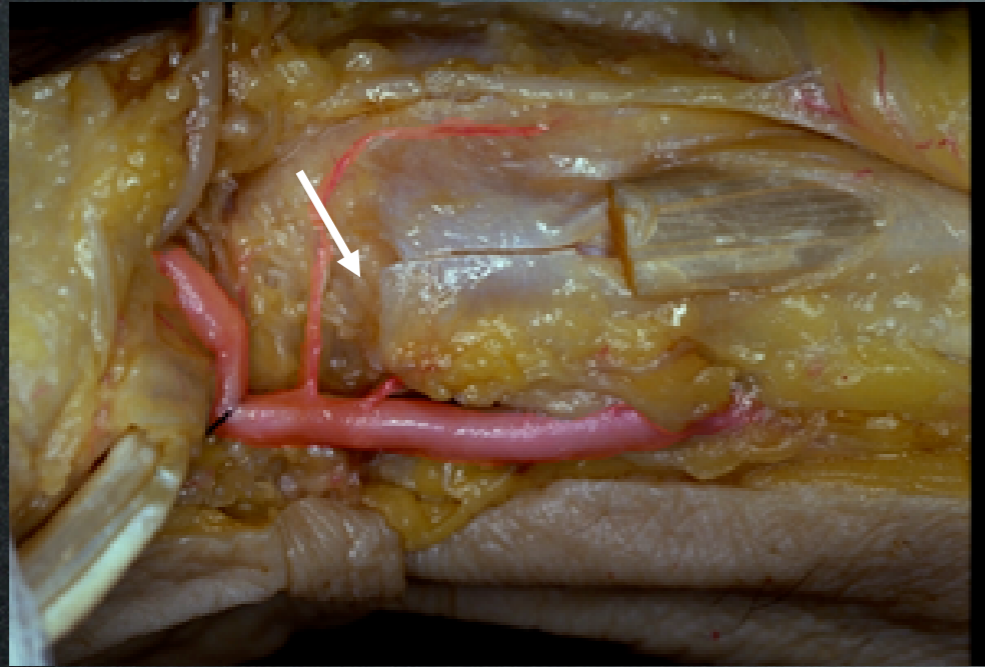
Le greffon de Zaidemberg

- Basé sur l'artère dorsal intercompartimentale (suprarétinaculaire)

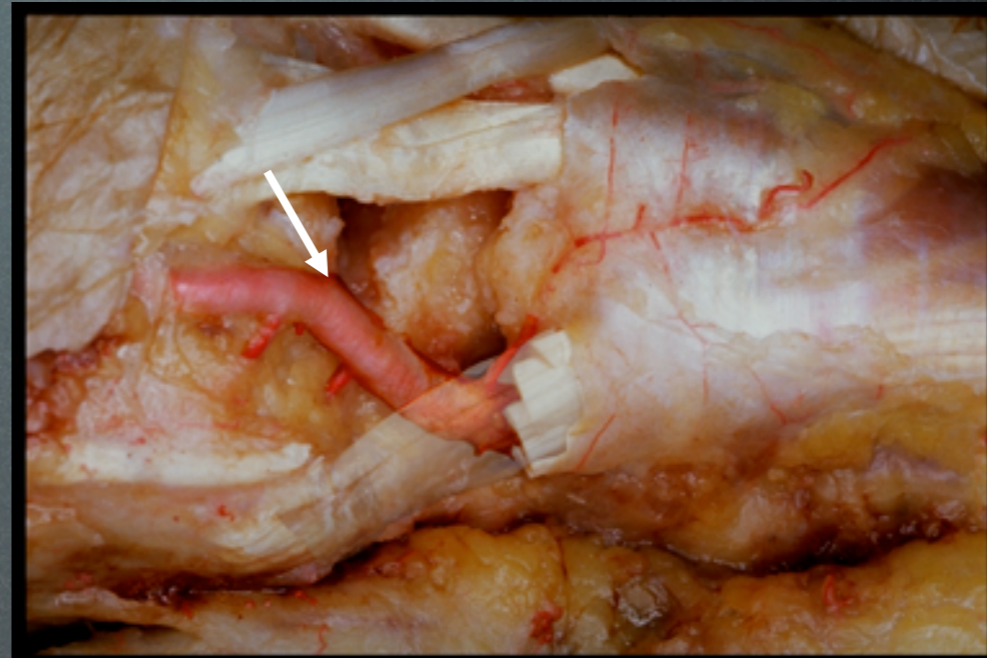


Anatomie de l'artère suprarétinaculaire 1,2

TYPE
I

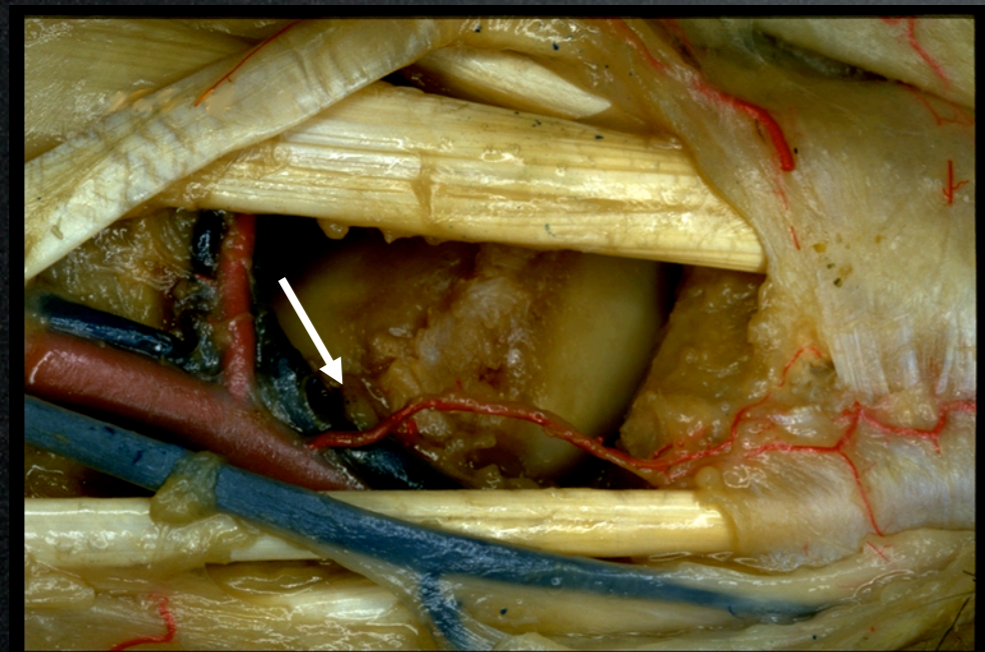


TYPE
II

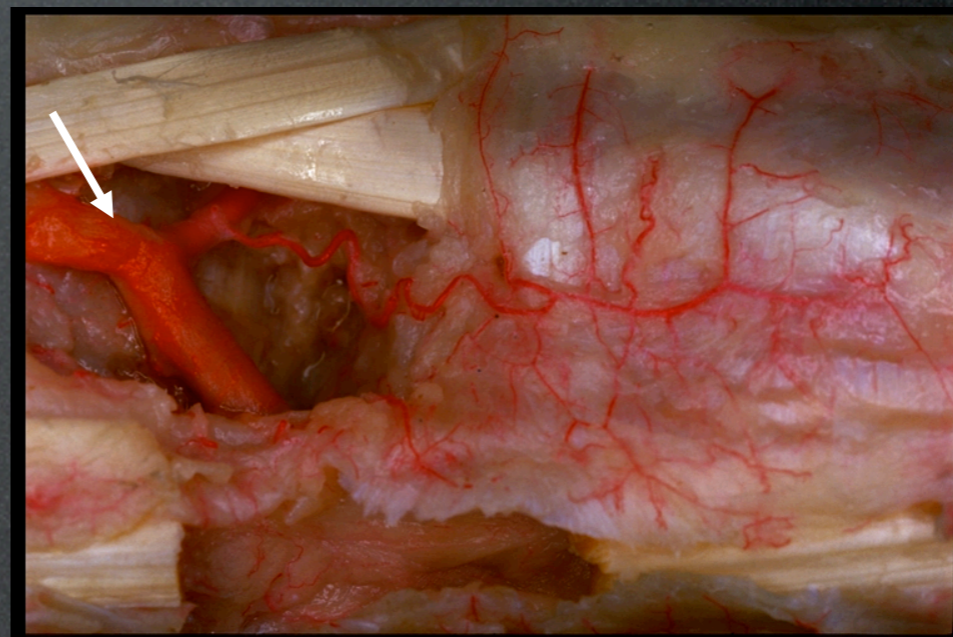


- 4 types décrits (Saint-Cast)

TYPE
III

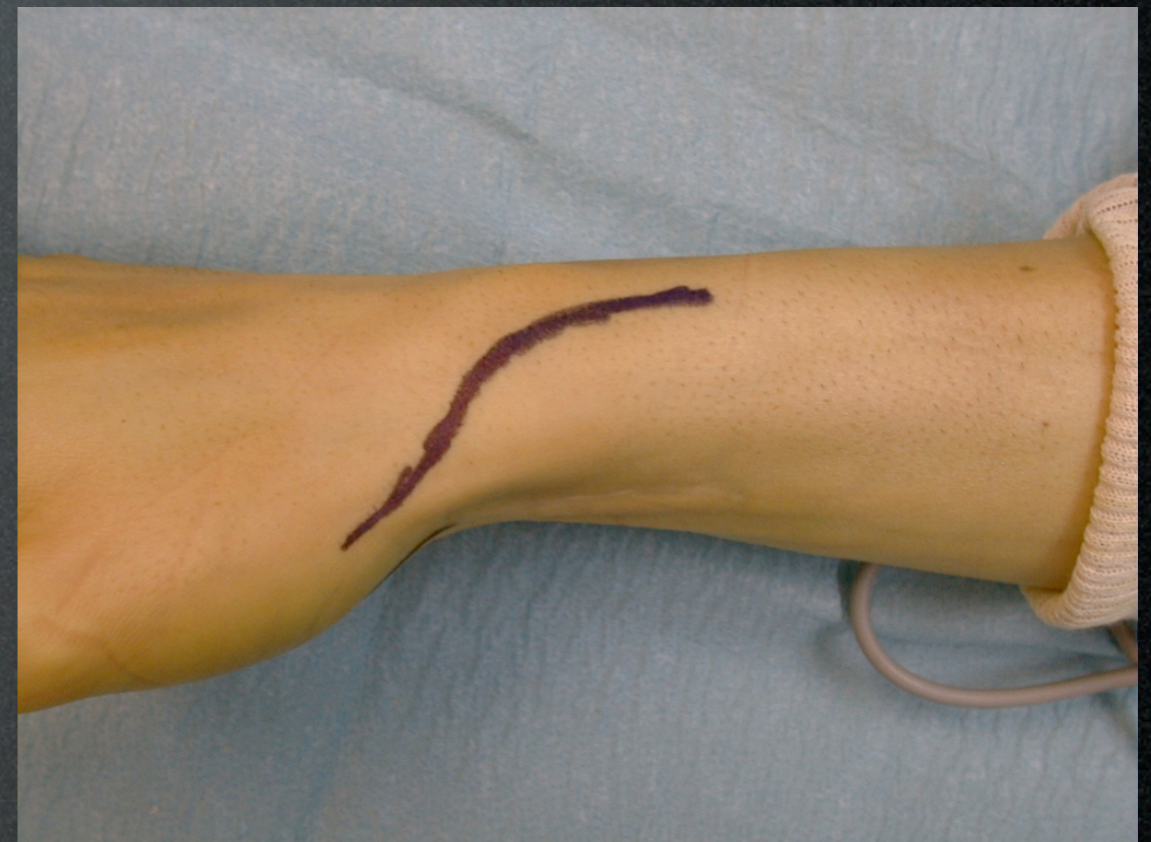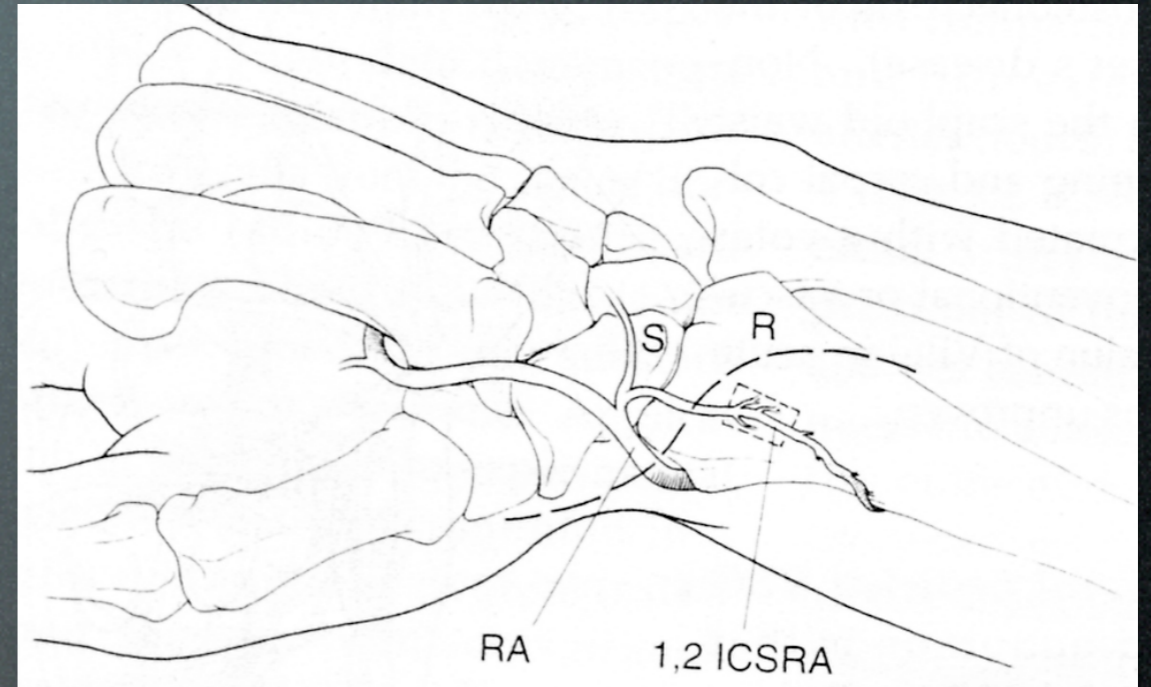


TYPE
IV

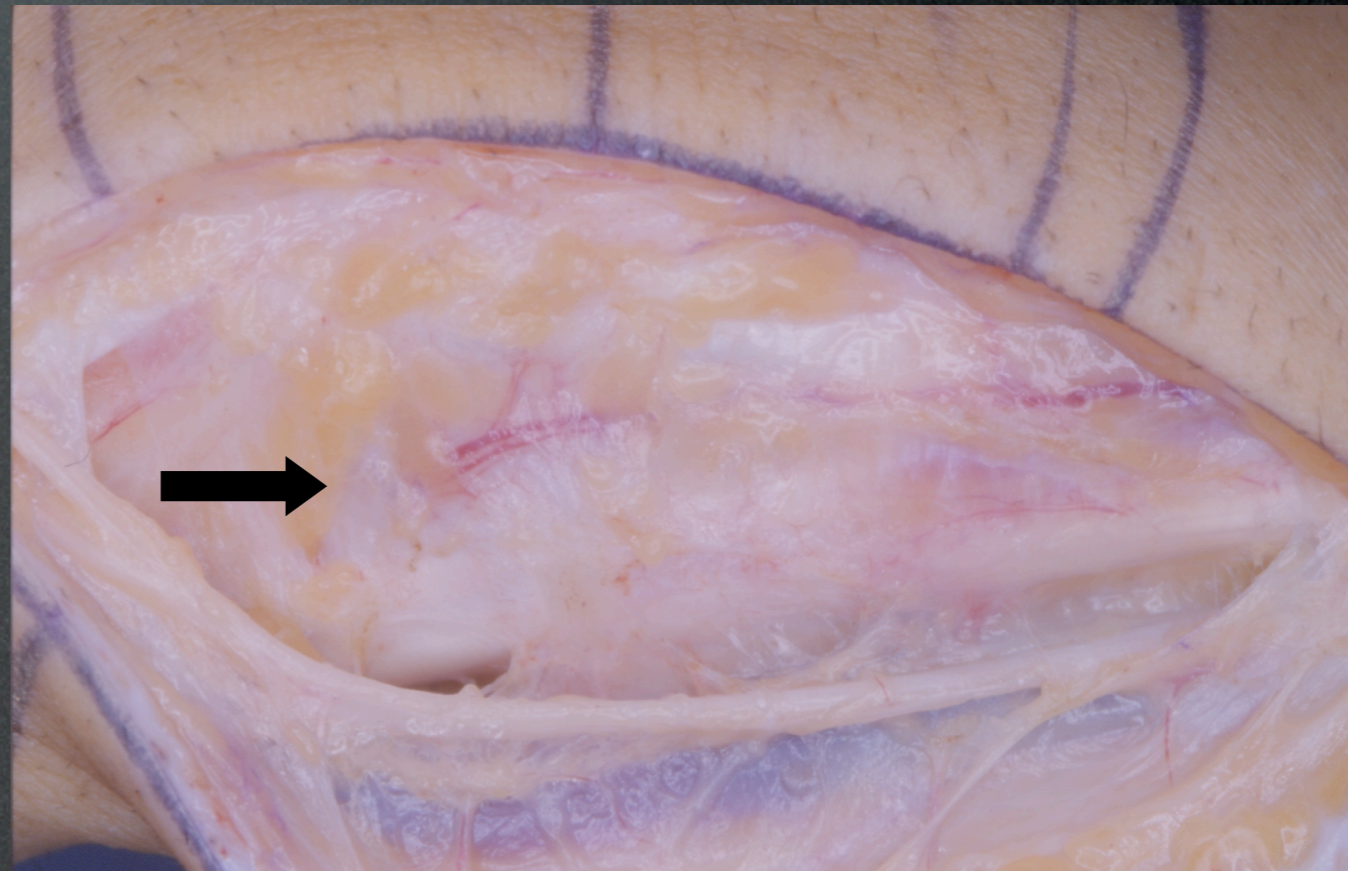
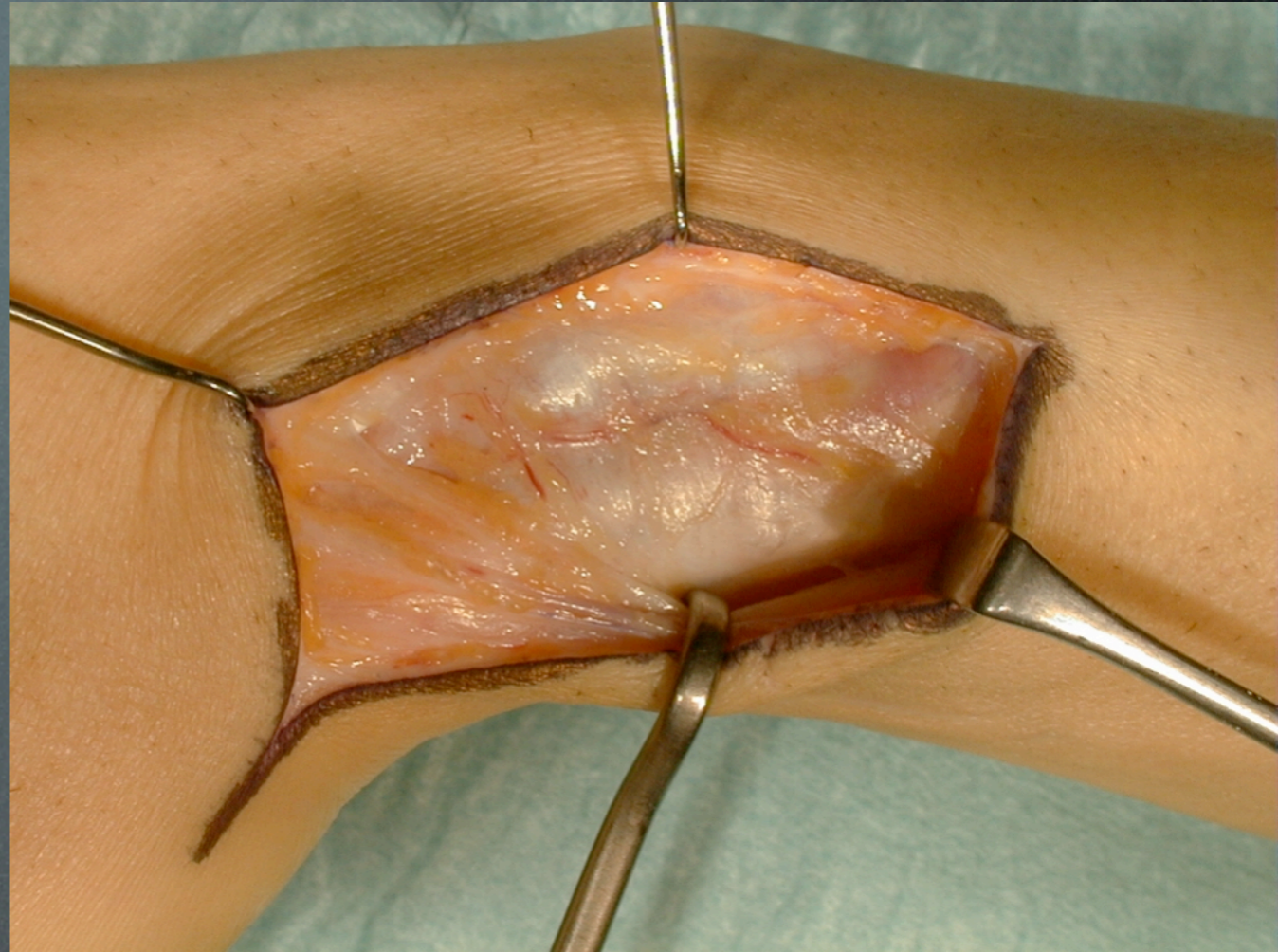


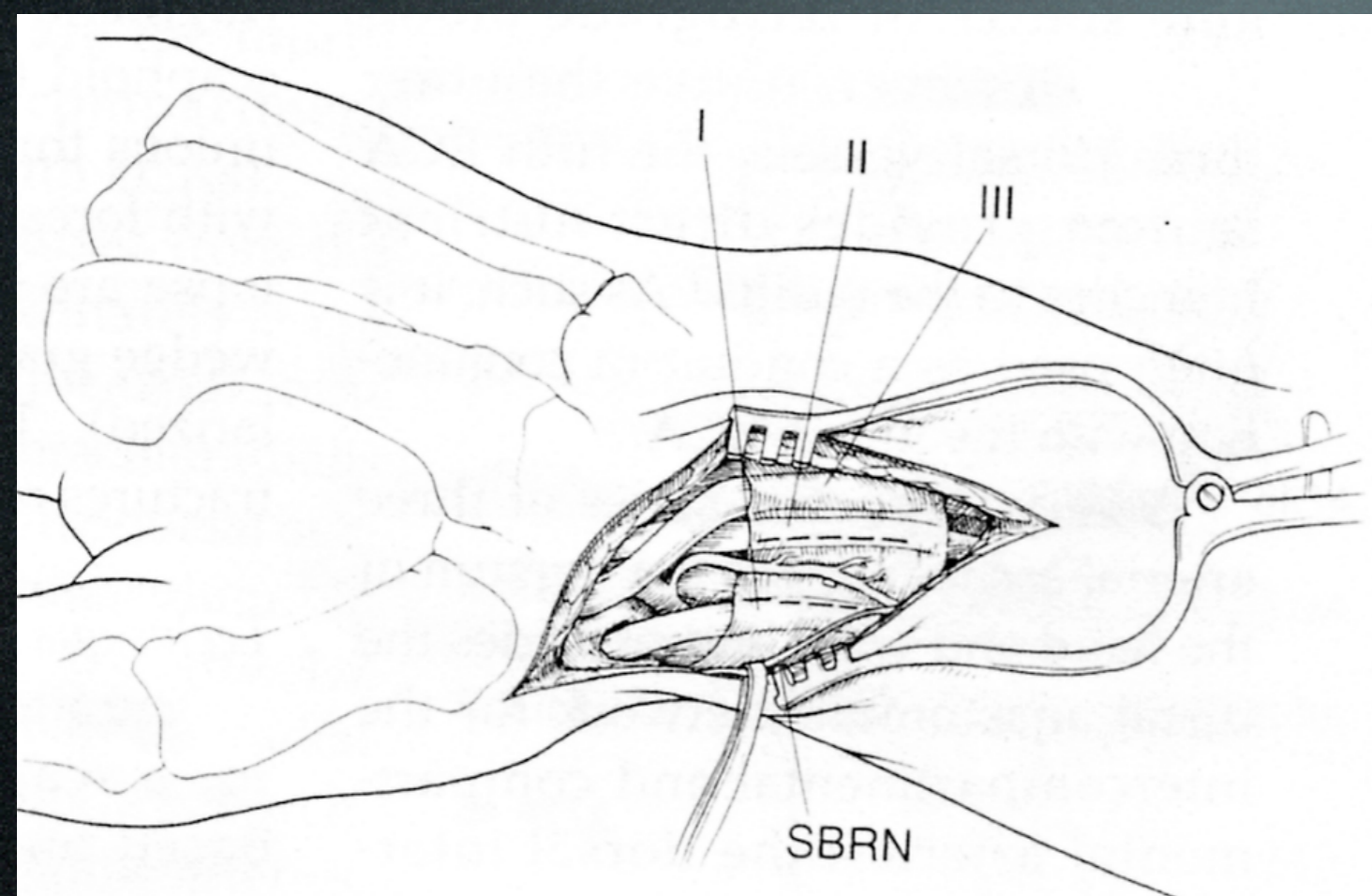
Technique chirurgicale

- Incision en S allongé
- Protection du nerf radial

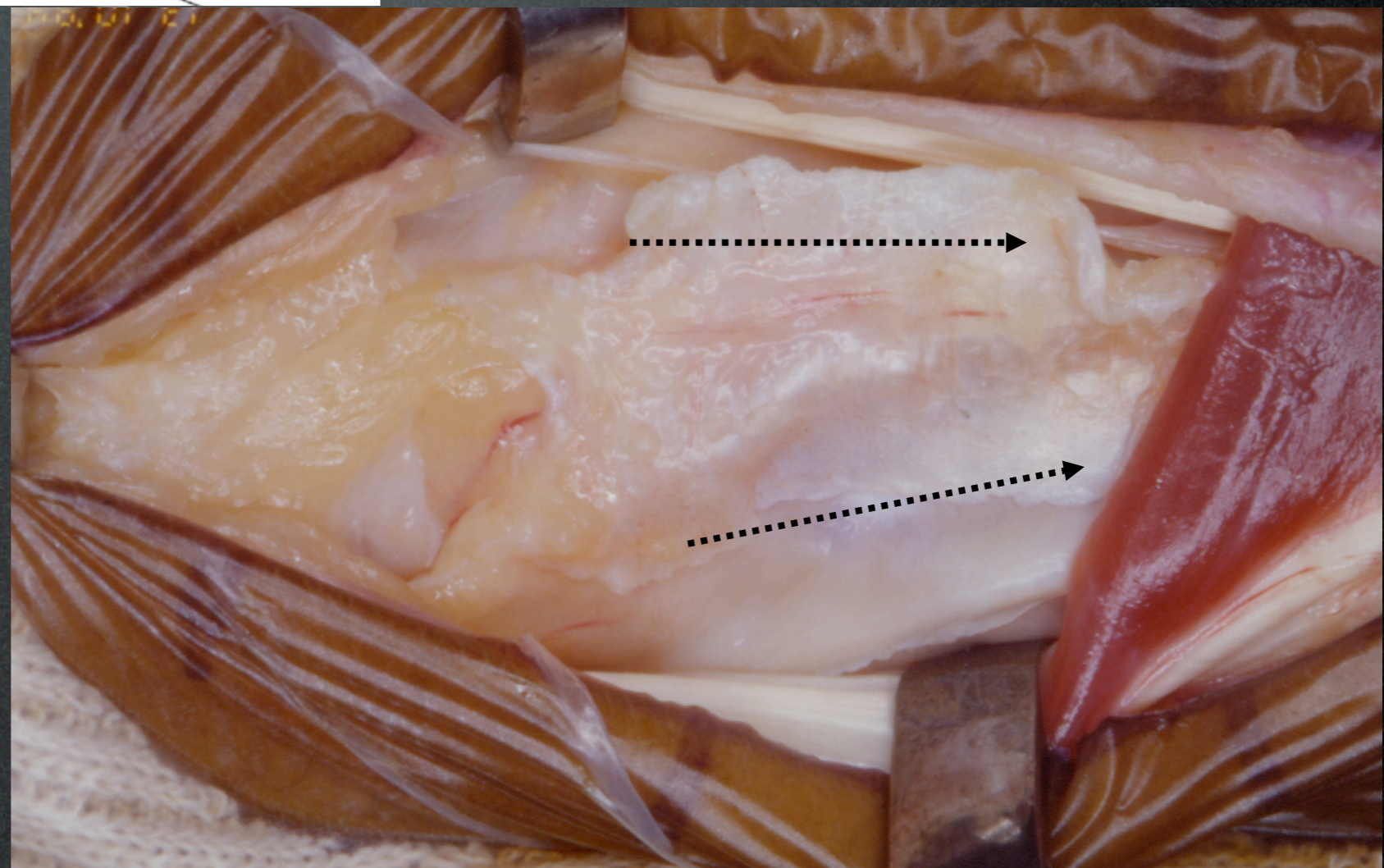


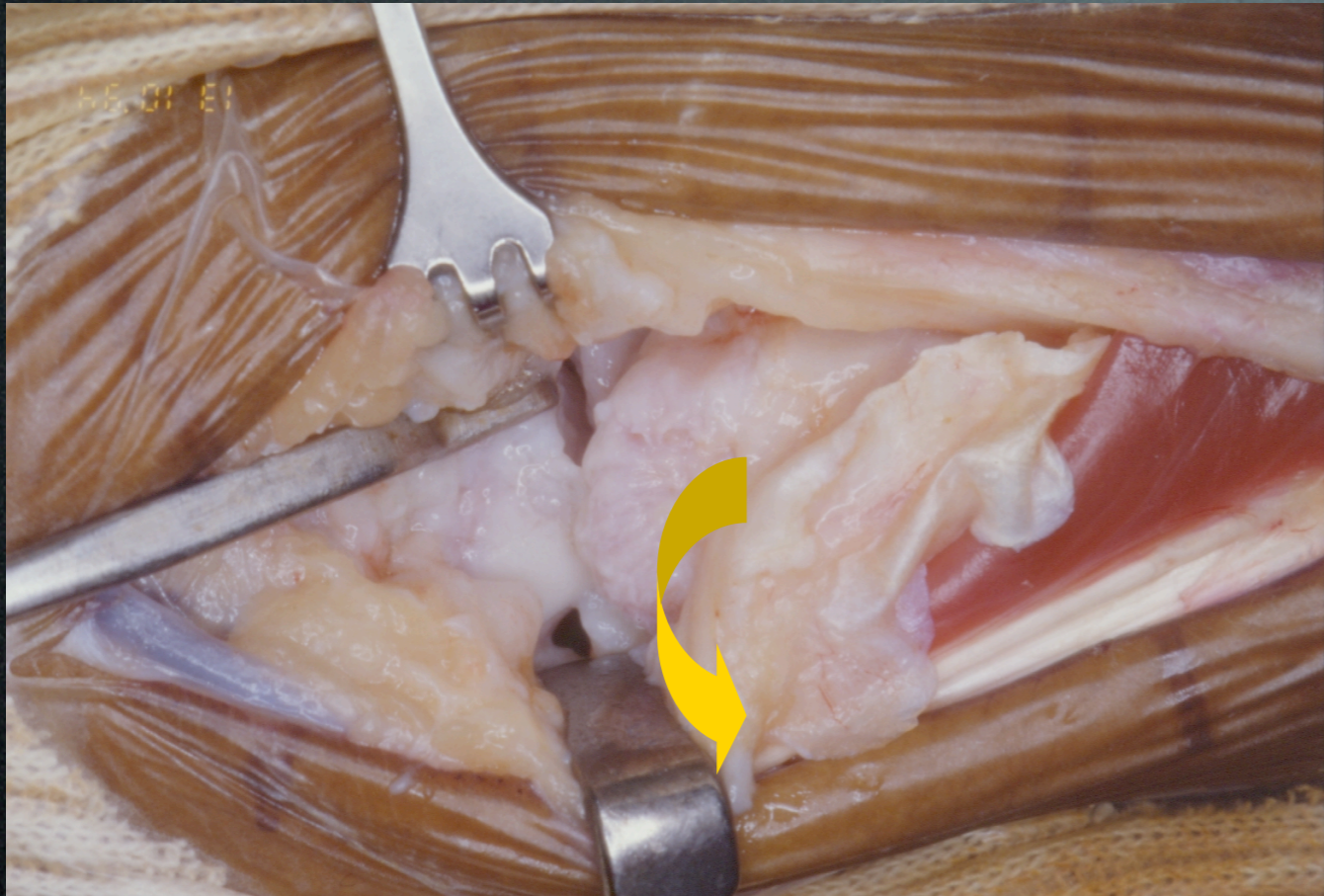
- Visualisation de l'artère 1,2 supra-rétinaculaire





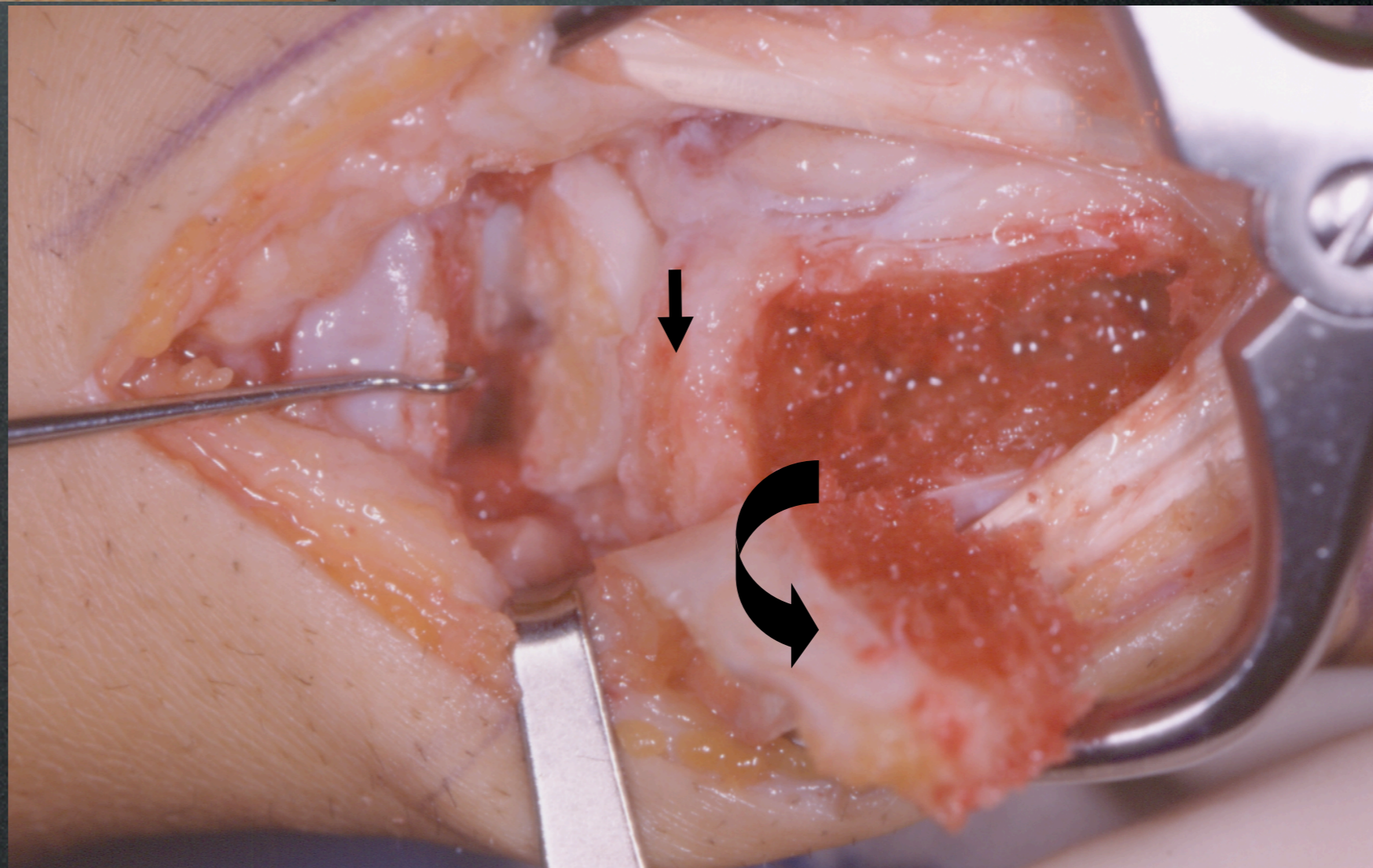
Ouverture des 1er et
2ème
compartiments des
extenseurs





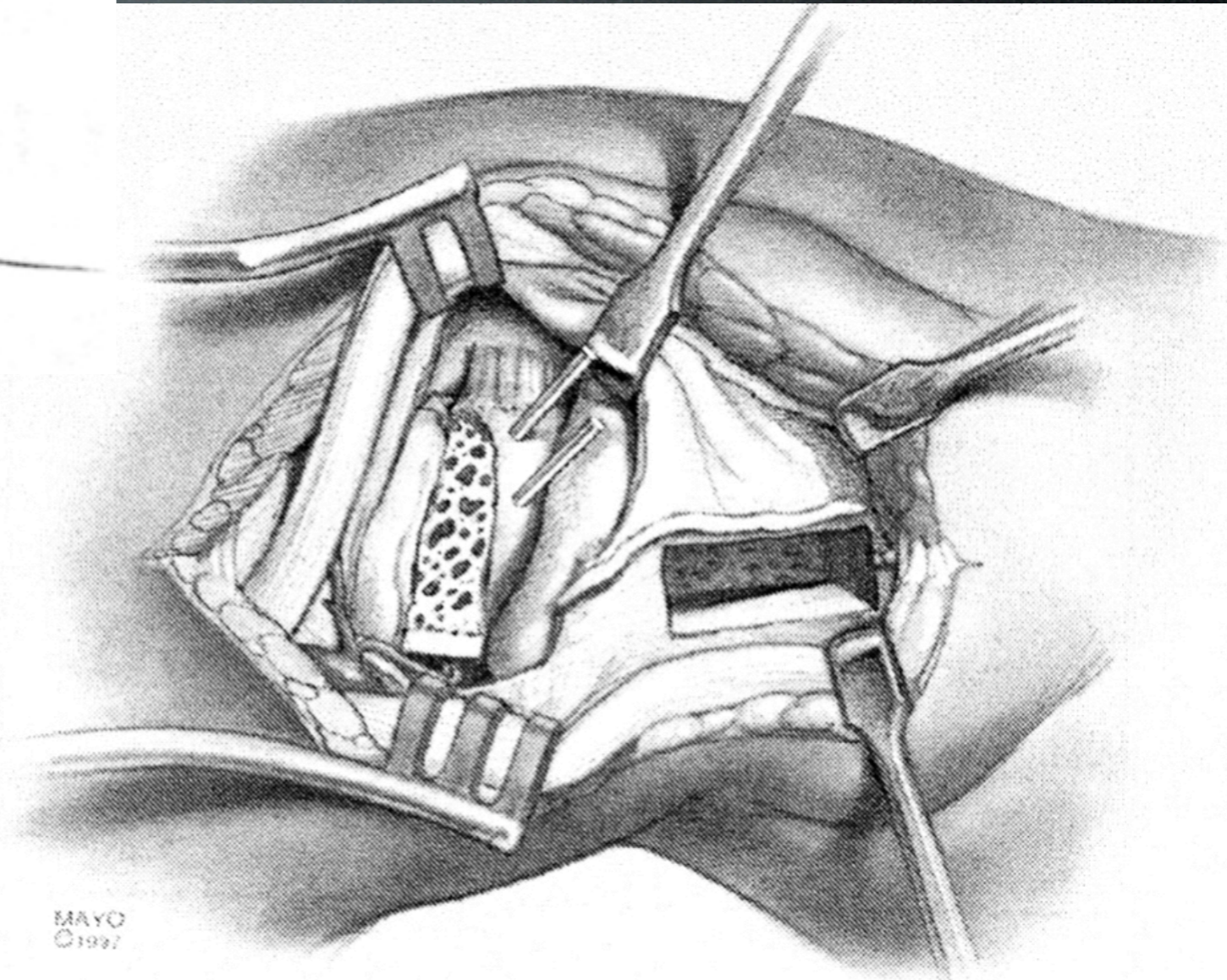
Le pédicule est levé et
laissé attaché à la capsule
et au périoste

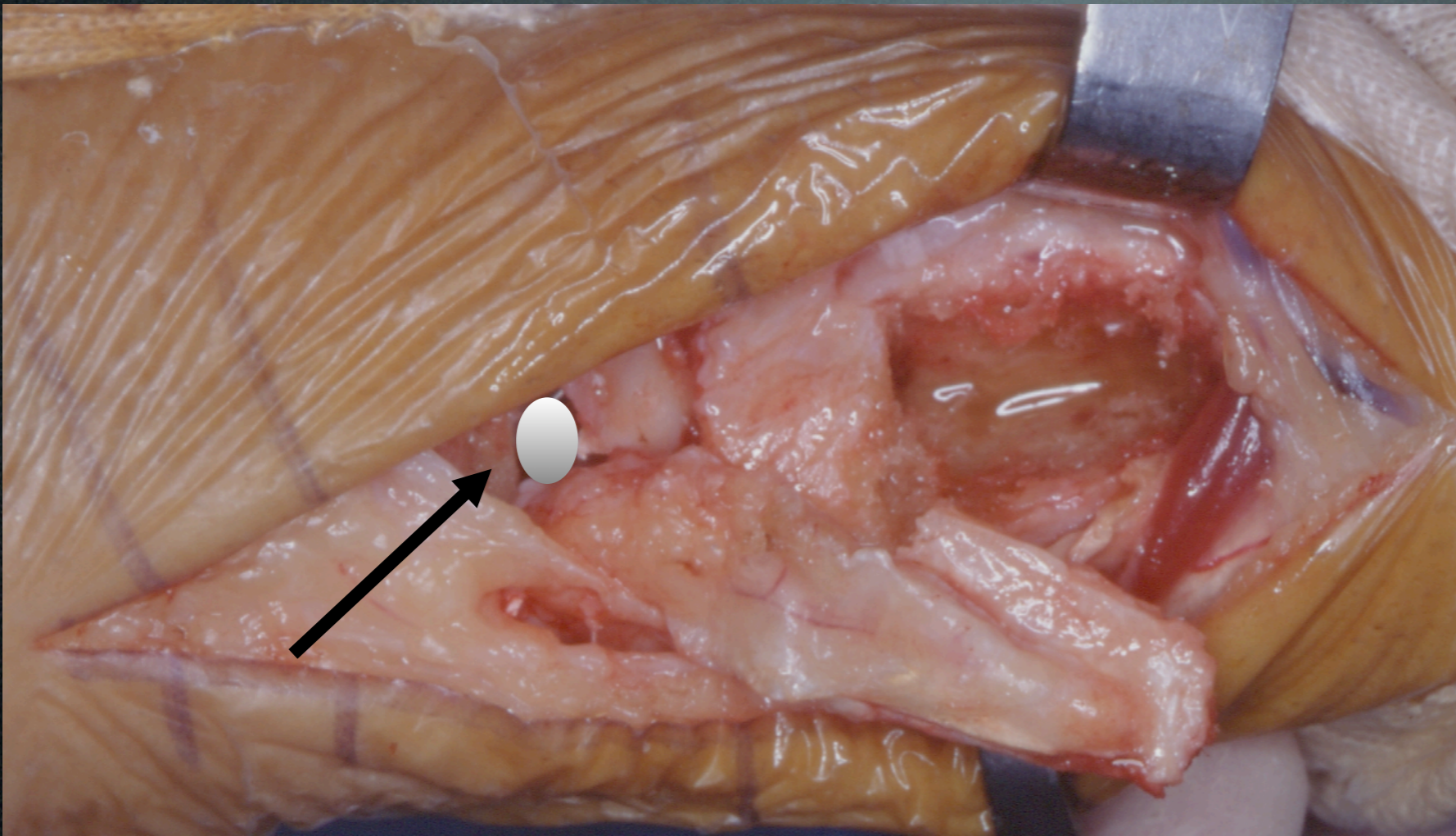
La greffe est levée
avec une
styloïdectomie
radiale



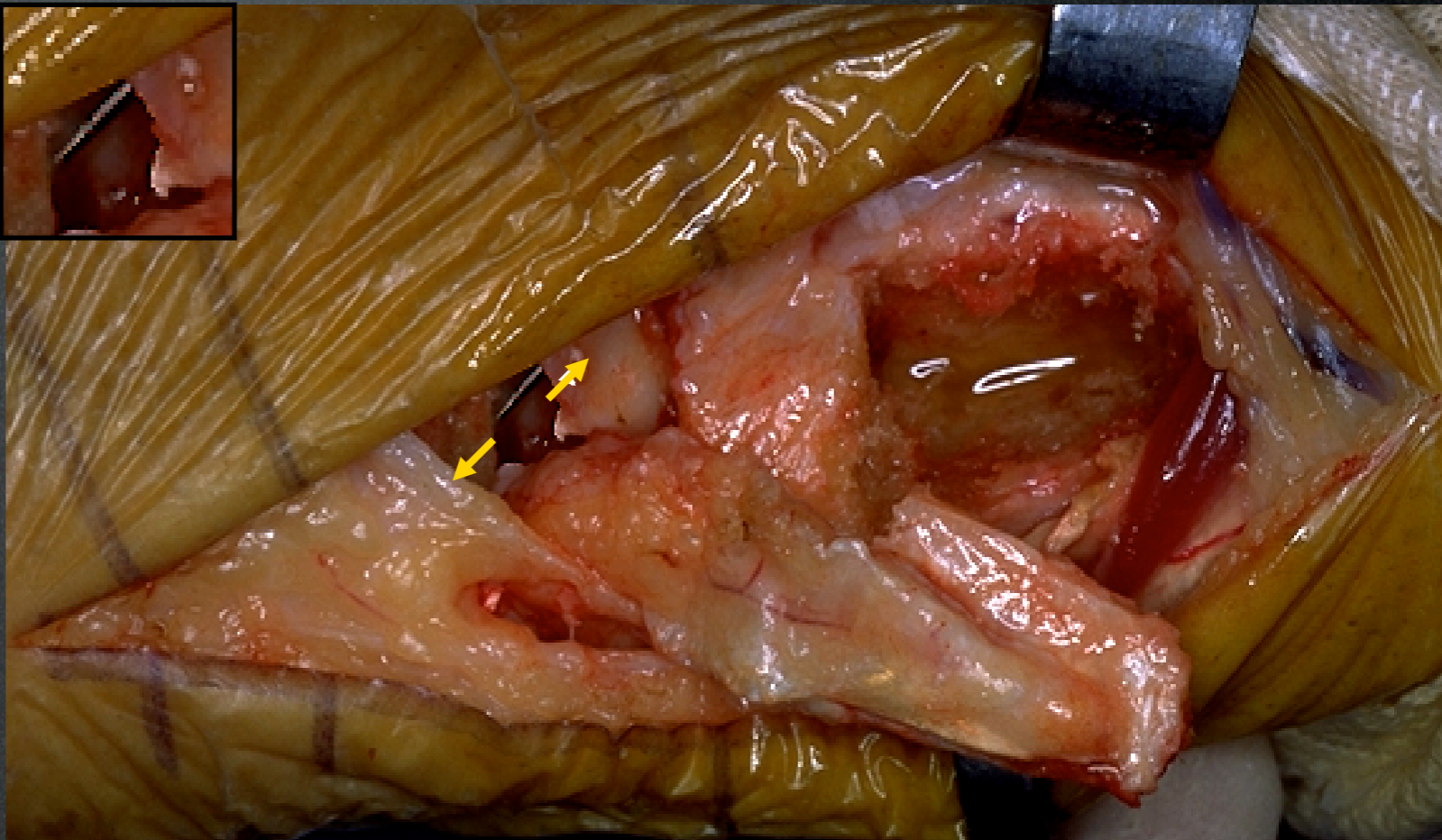
La greffe est placée
longitudinalement si
il n'y a pas de perte
osseuse

Ou introduite
transversalement
dans une perte de
substance

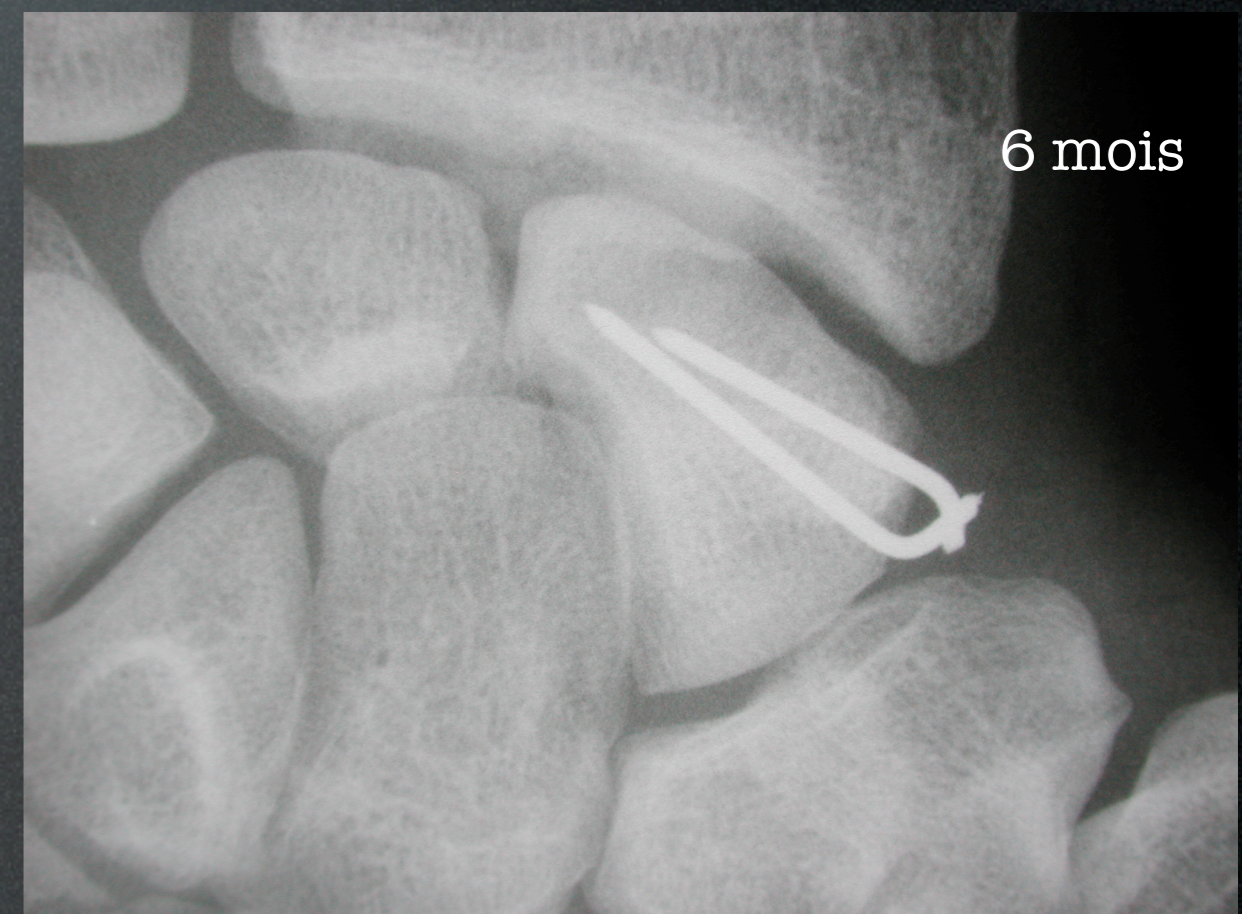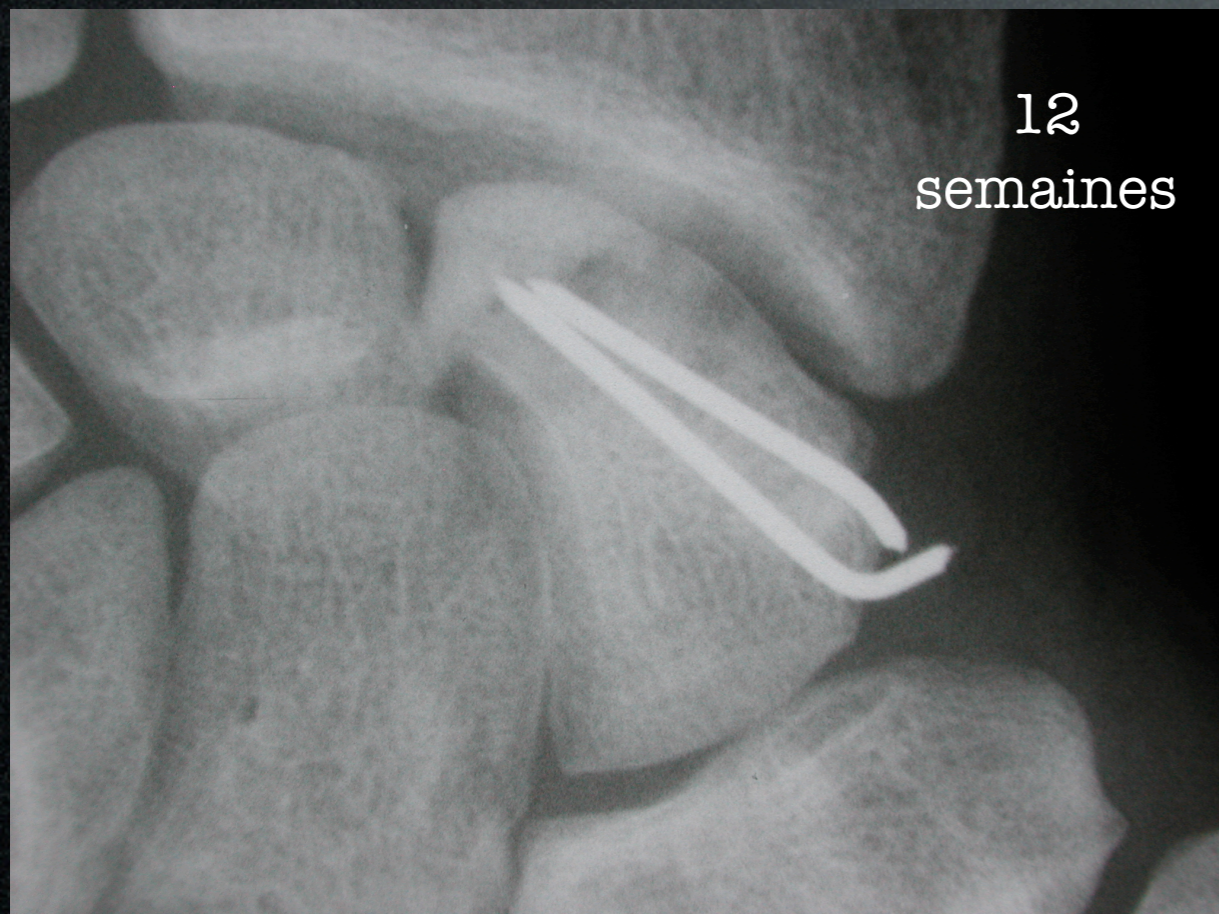
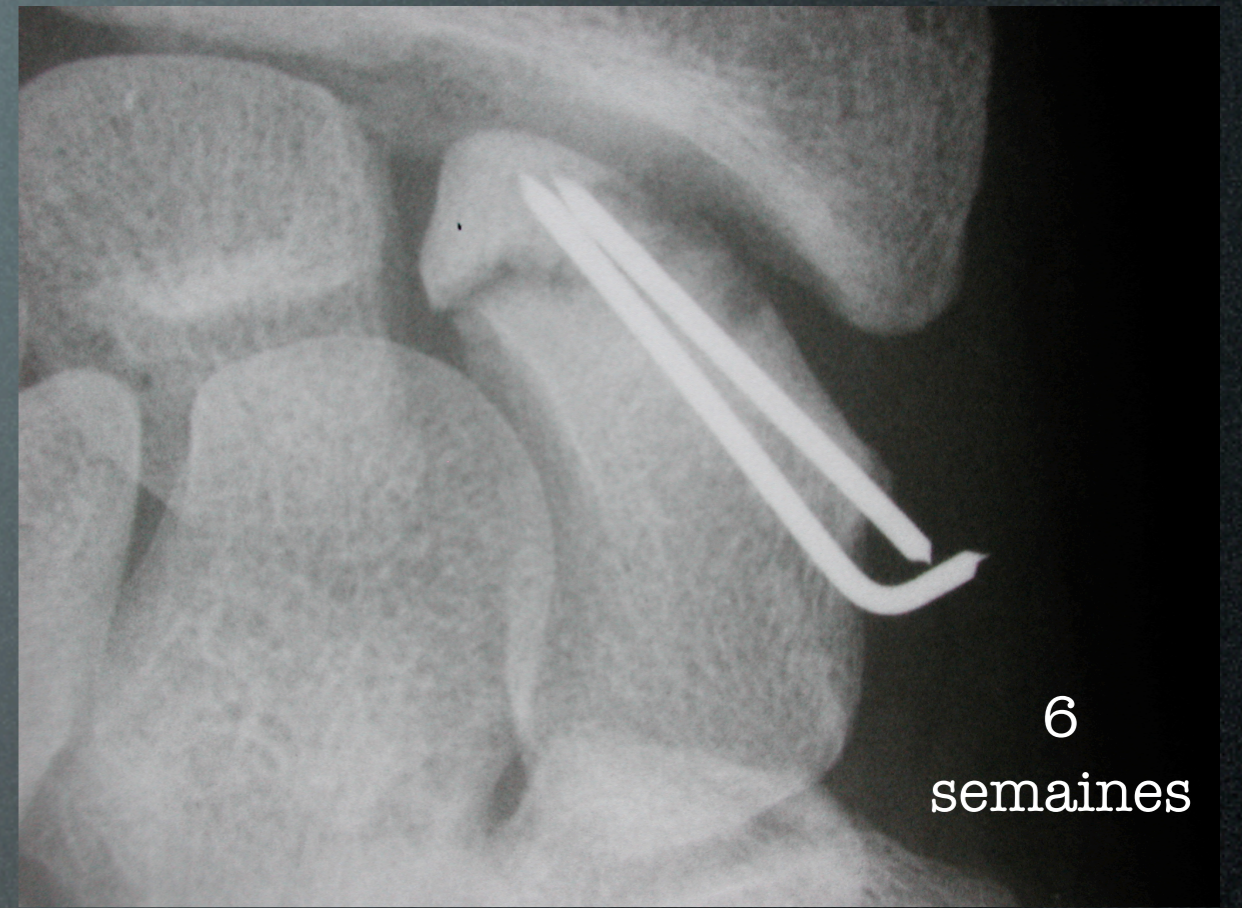

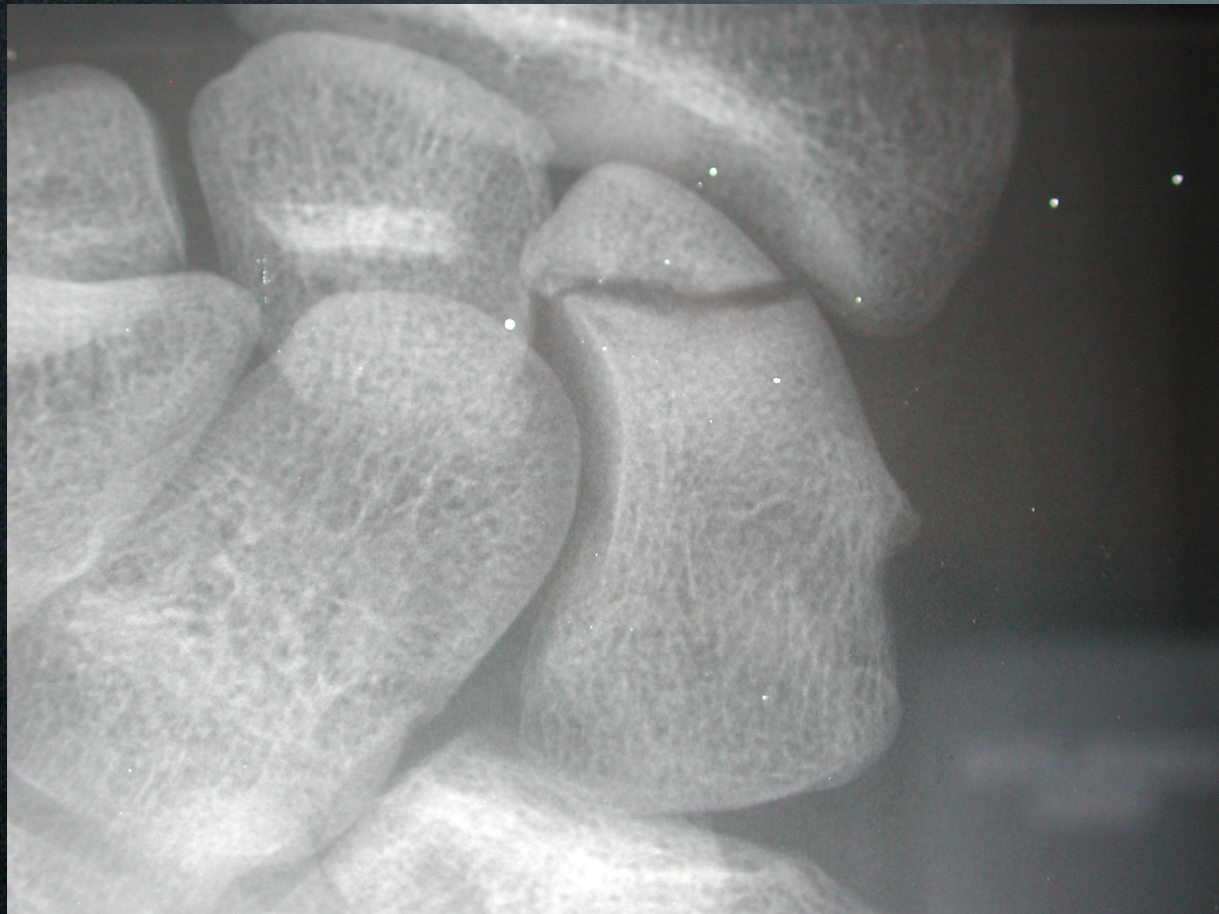


On pousse les
broches

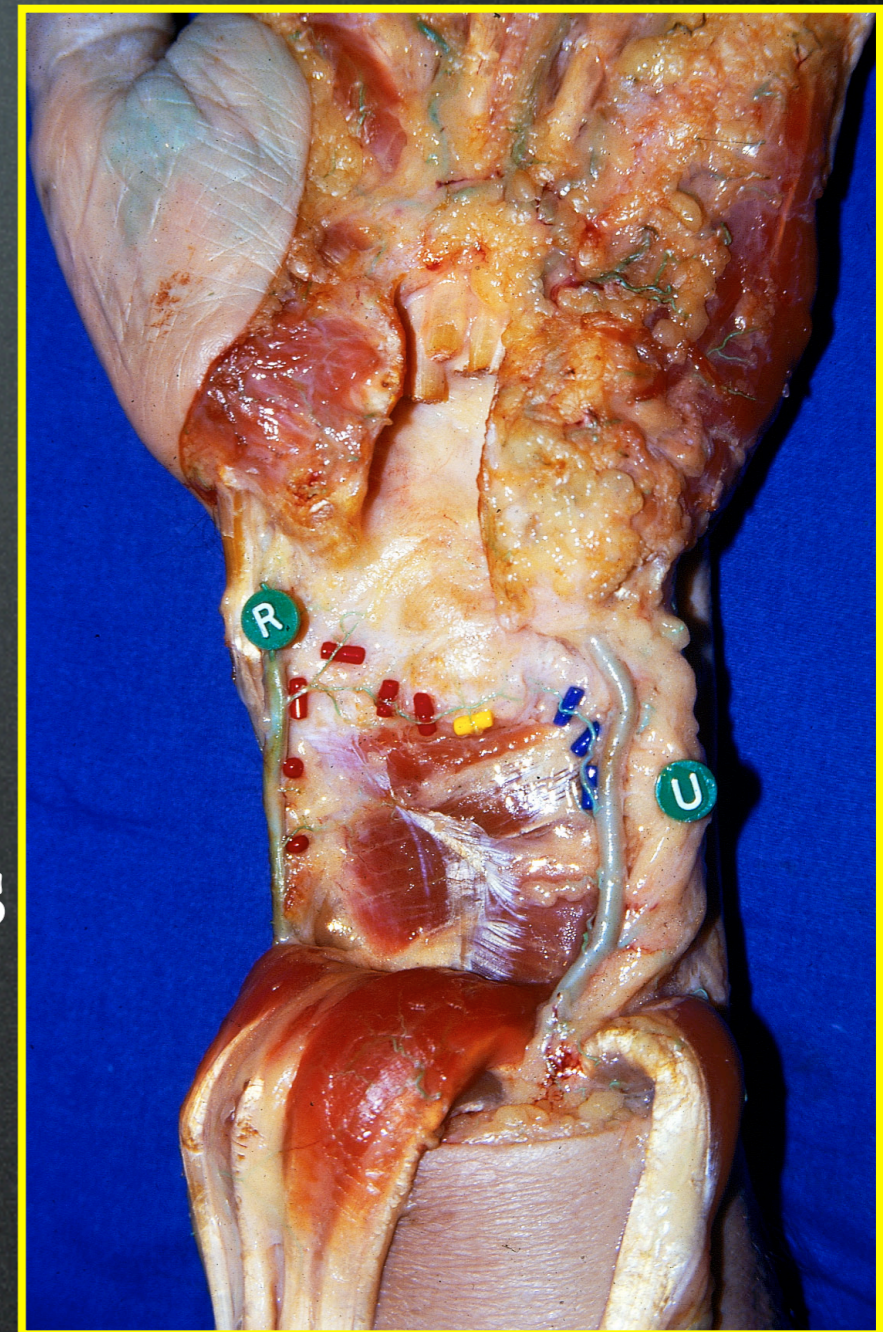


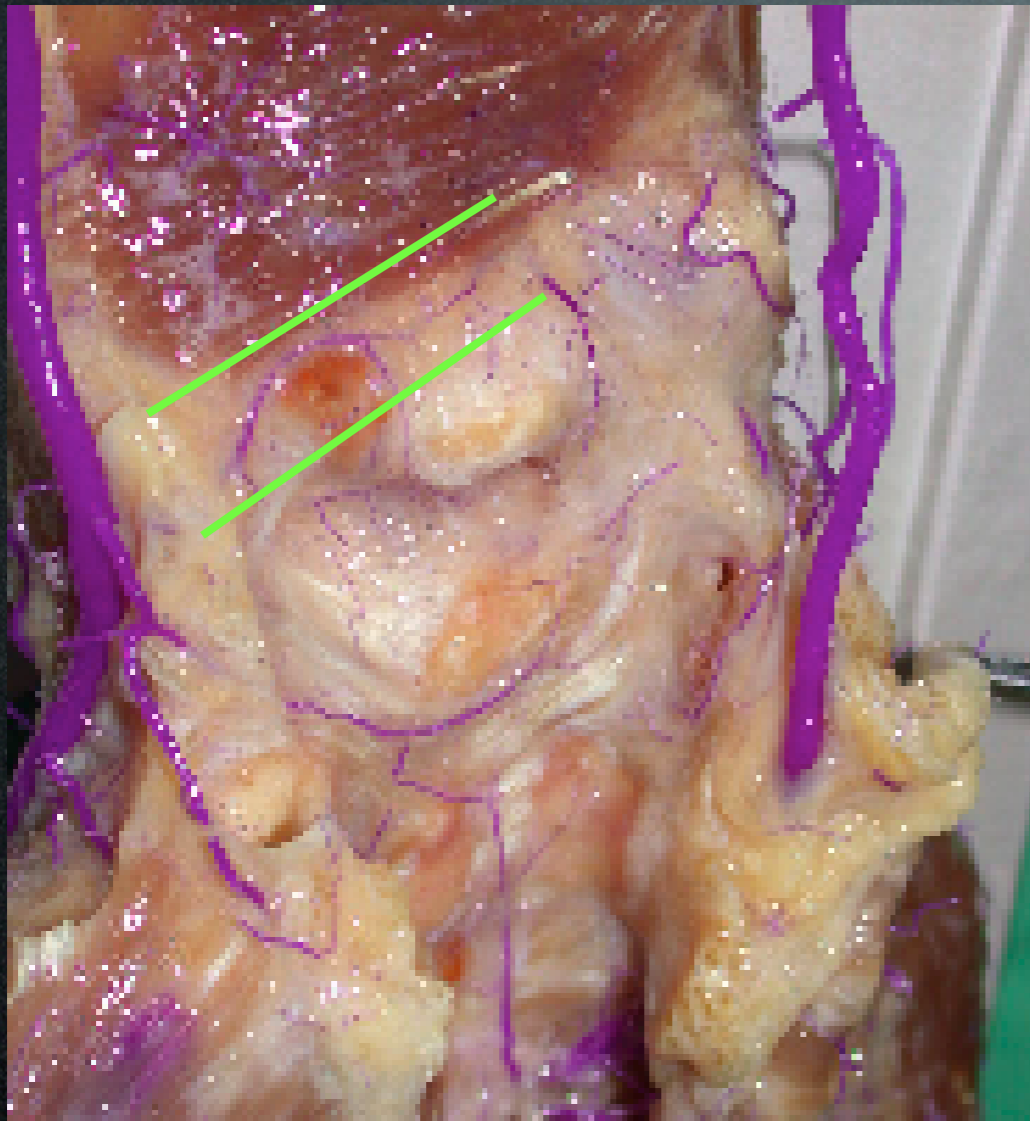Dont on contrôle la
position de visu



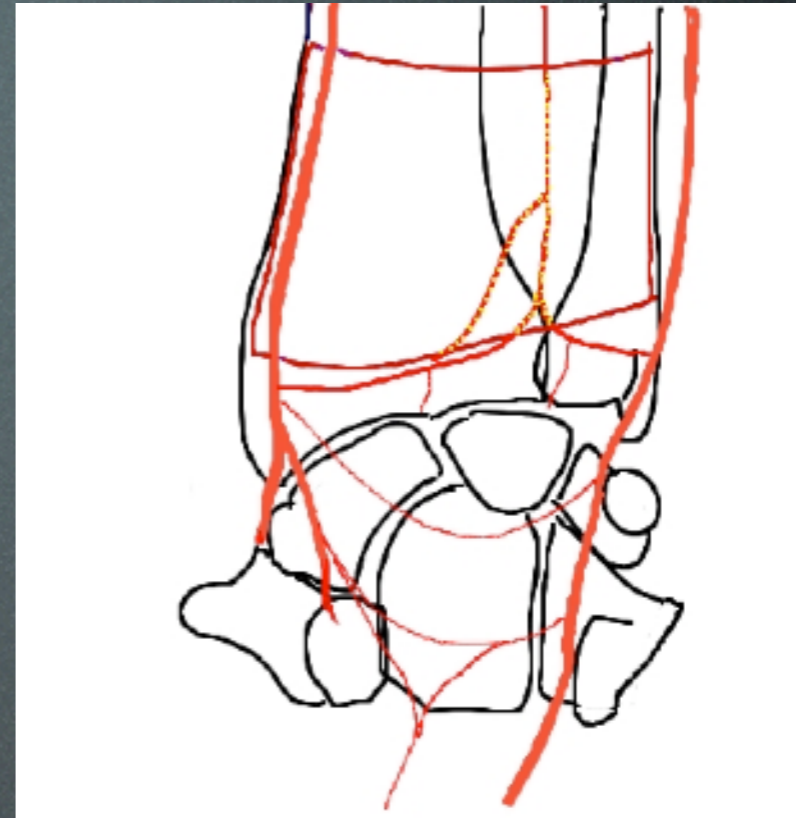
Greffe vascularisée à partir du radius palmaire

- L'artère transverse du carpe vient de l'artère radiale
- Elle est parallèle aux fibres distales du pronator quadratus

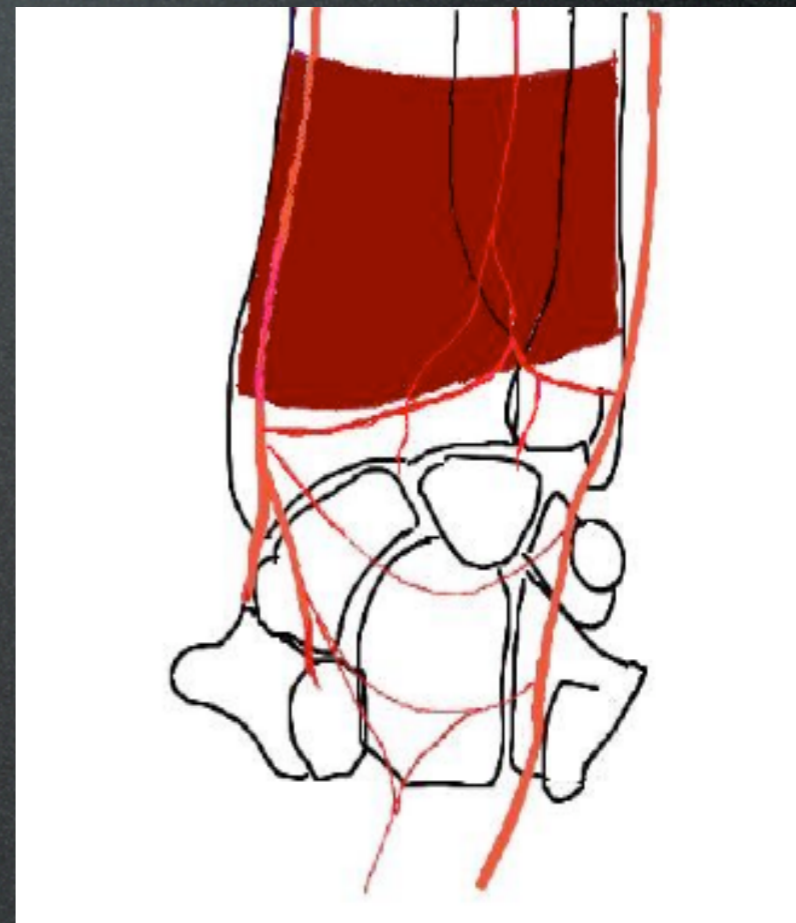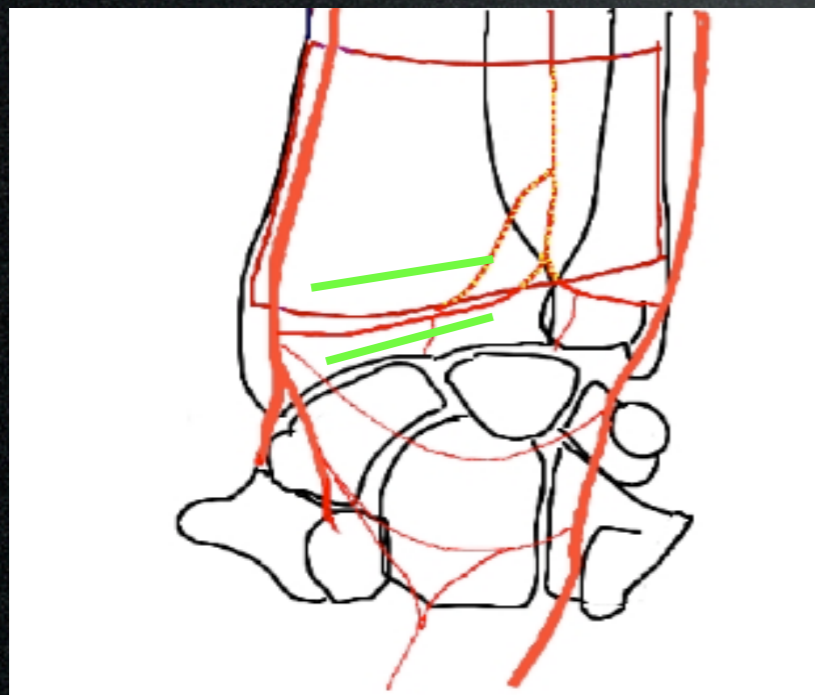




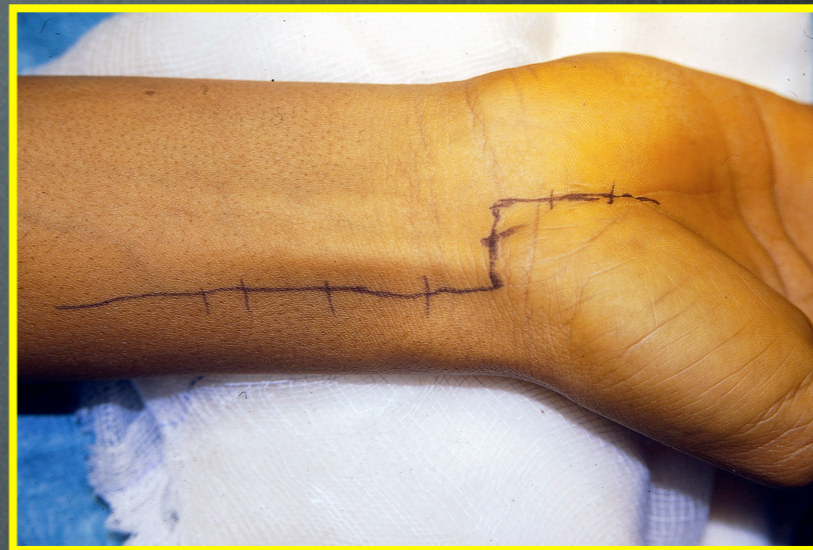
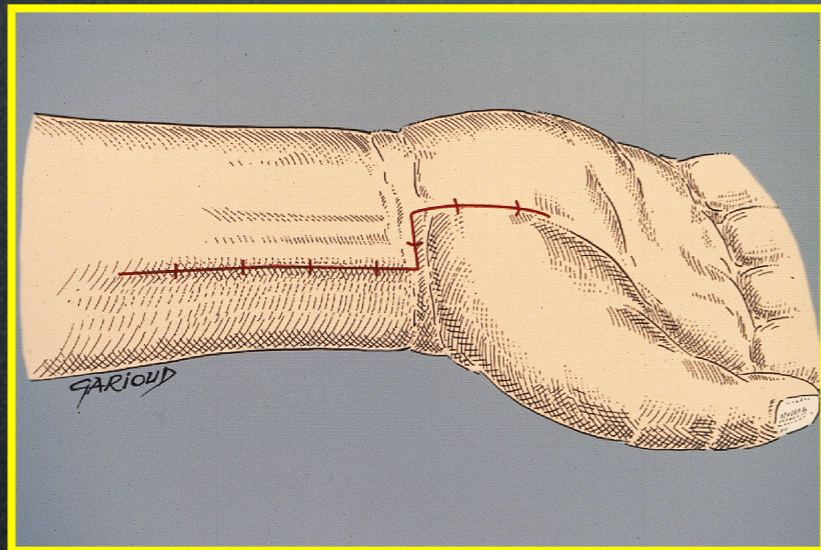
RA AIOA



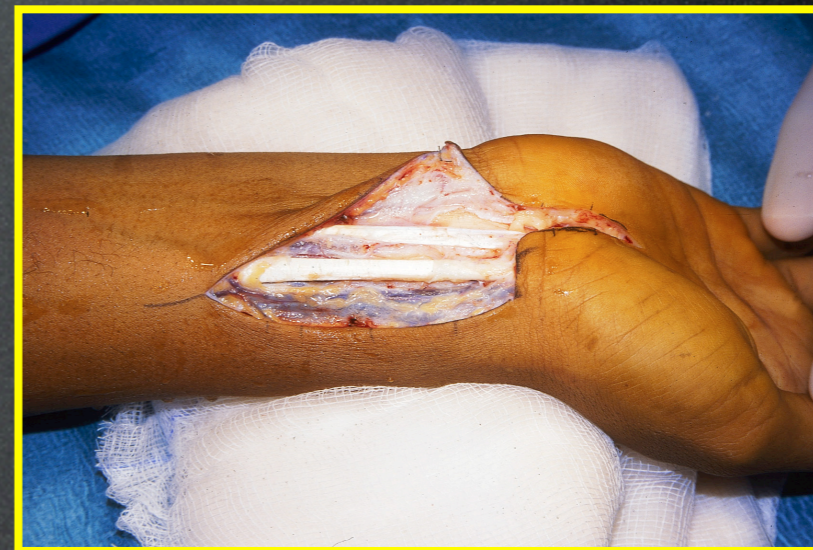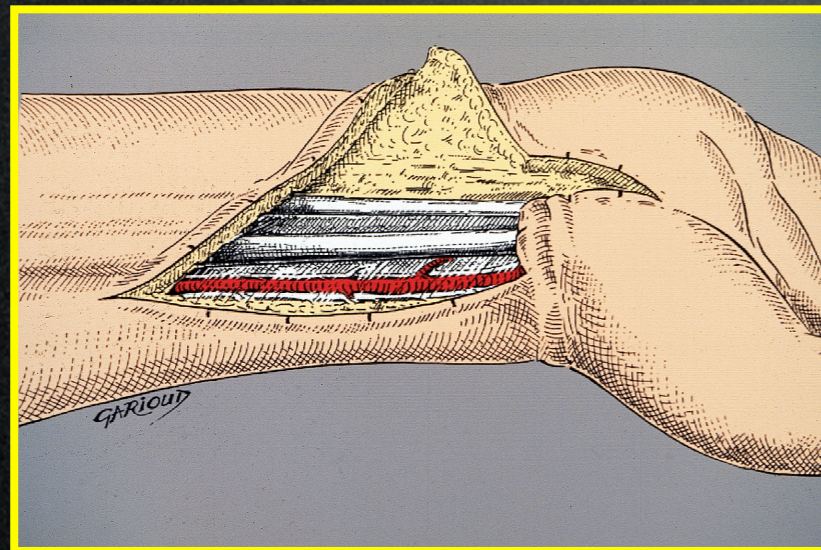
RA



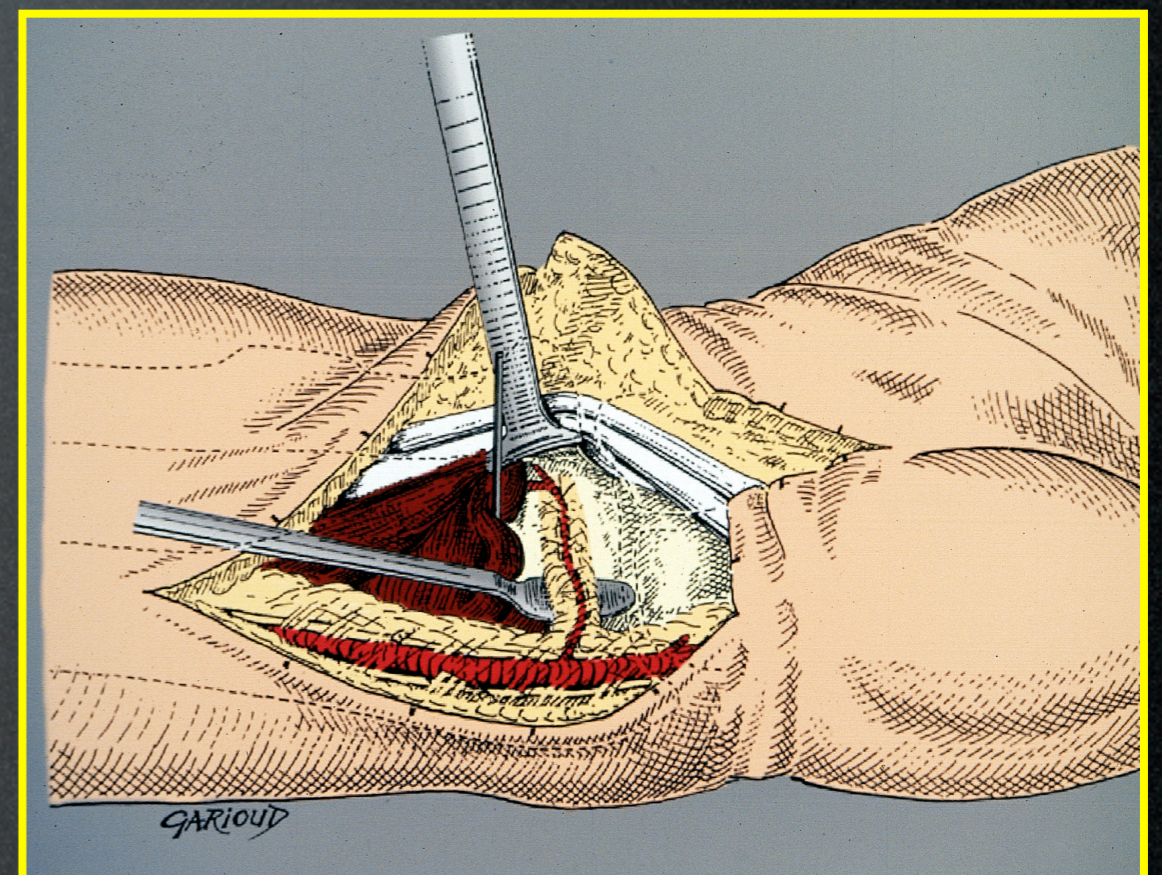
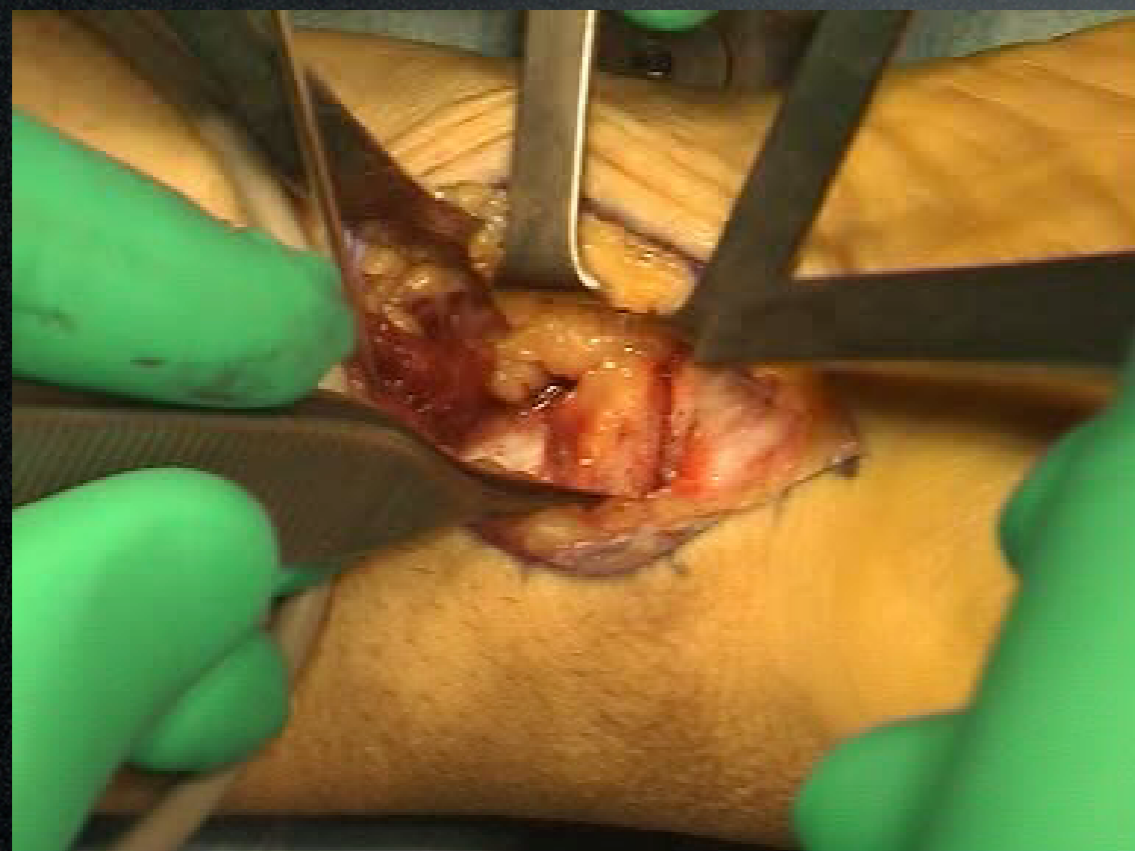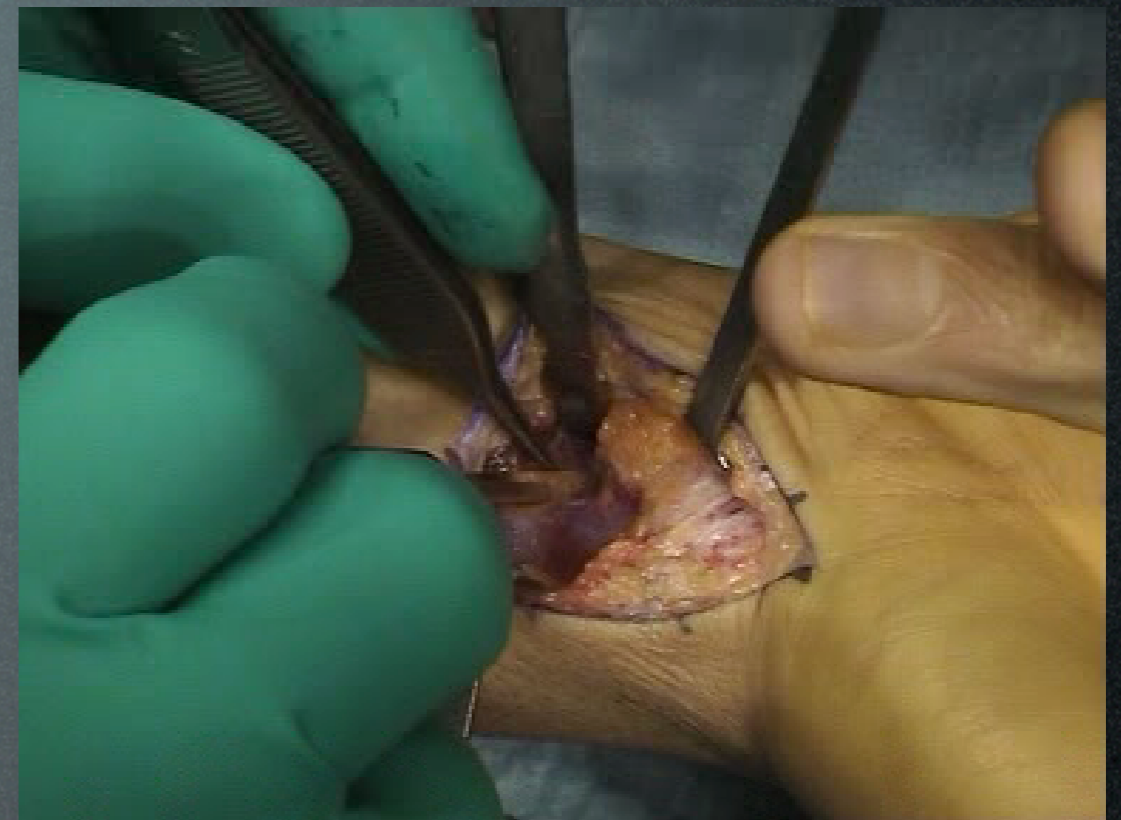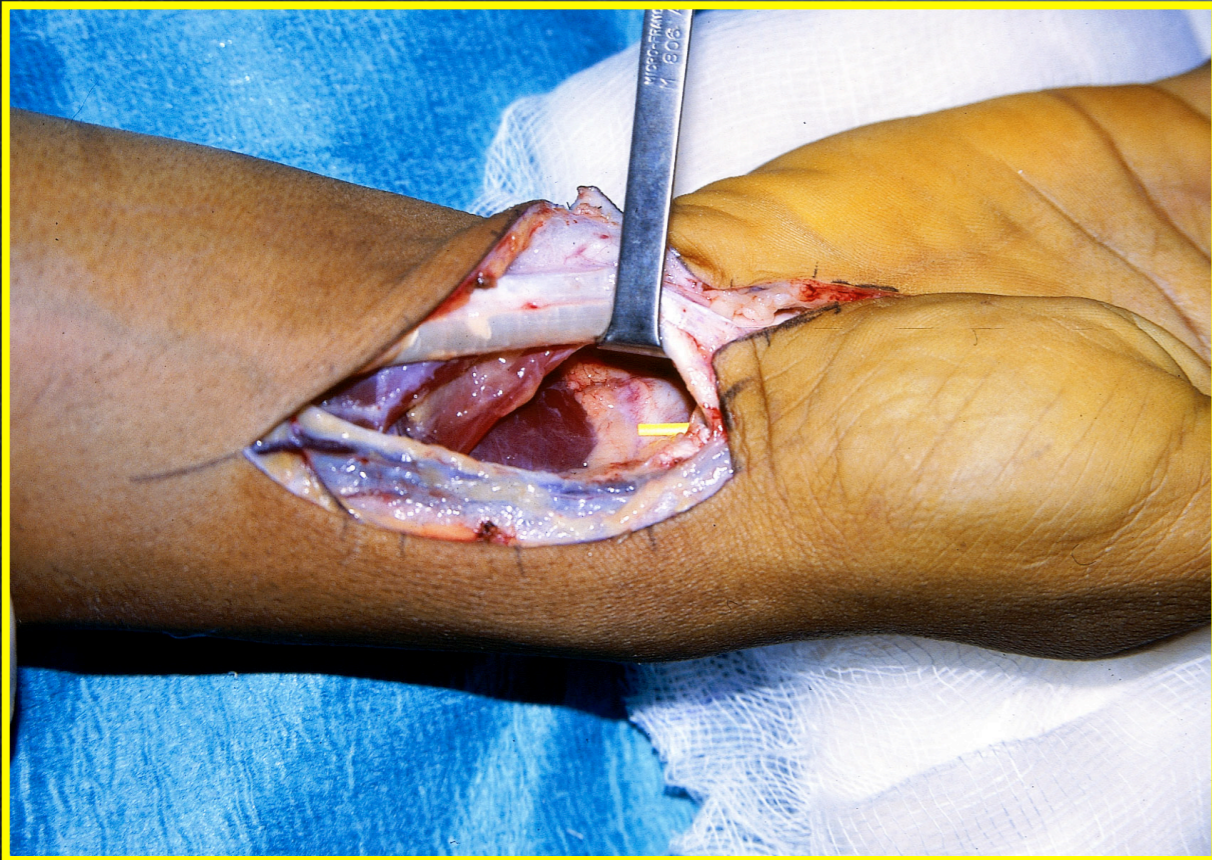Technique

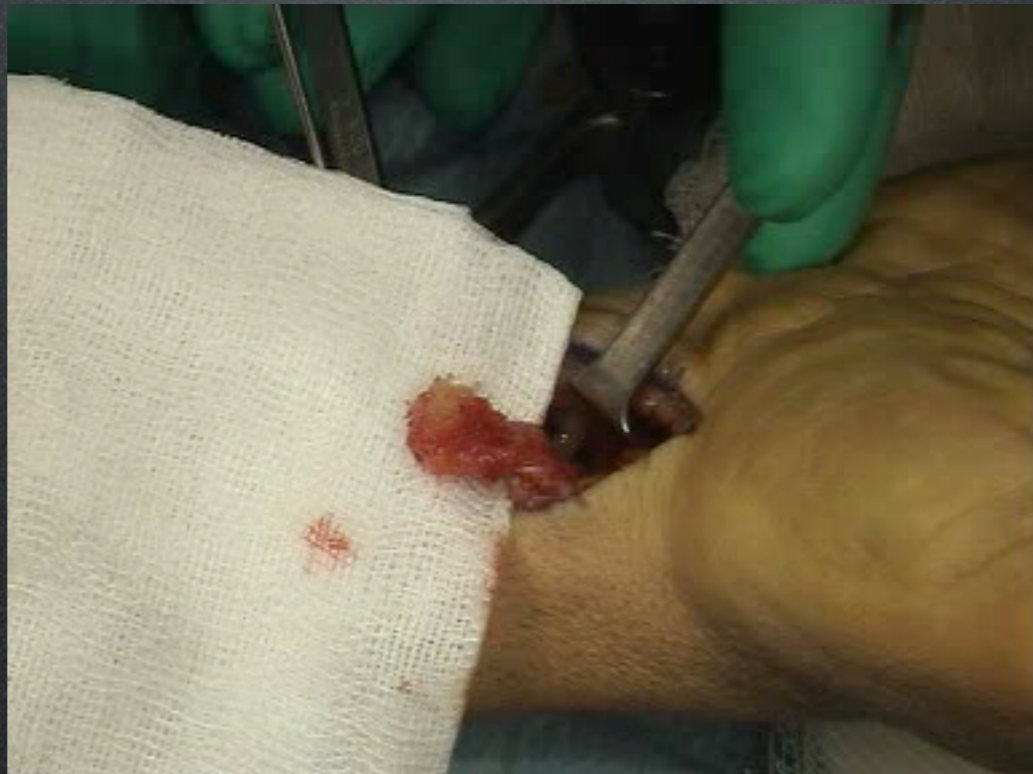
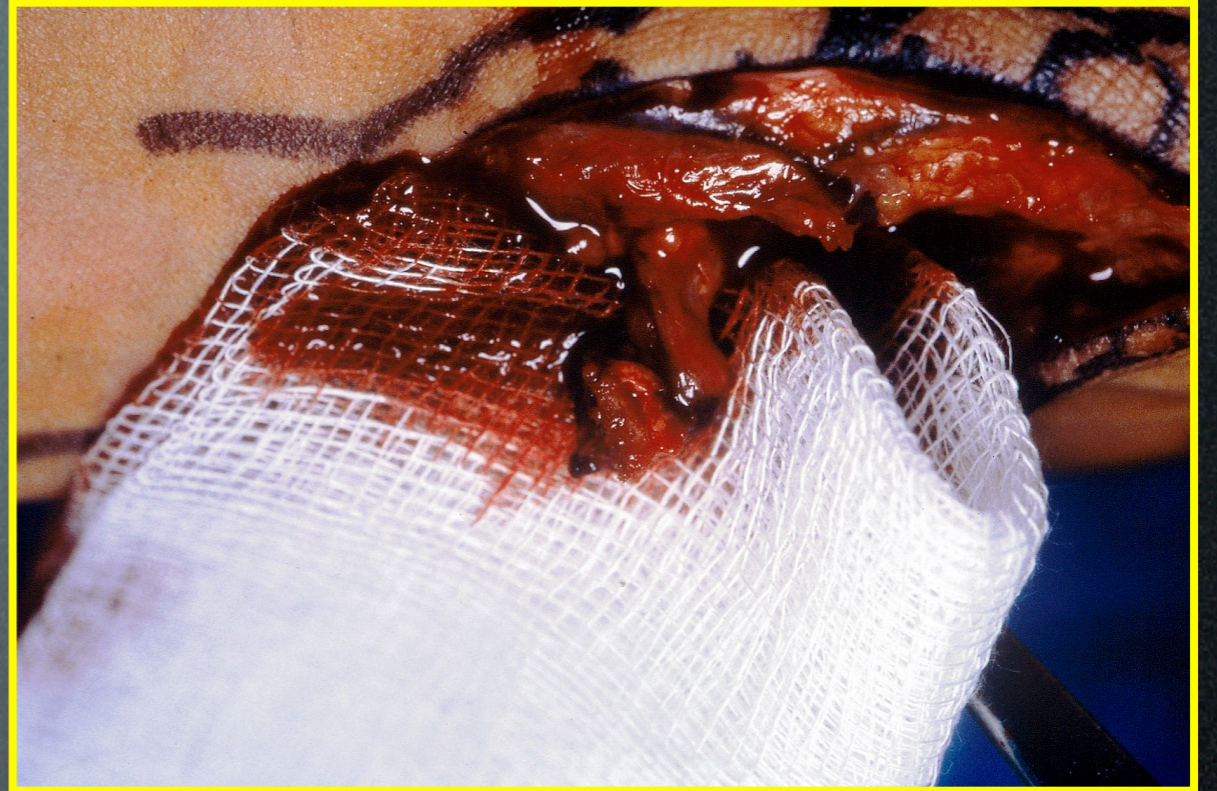
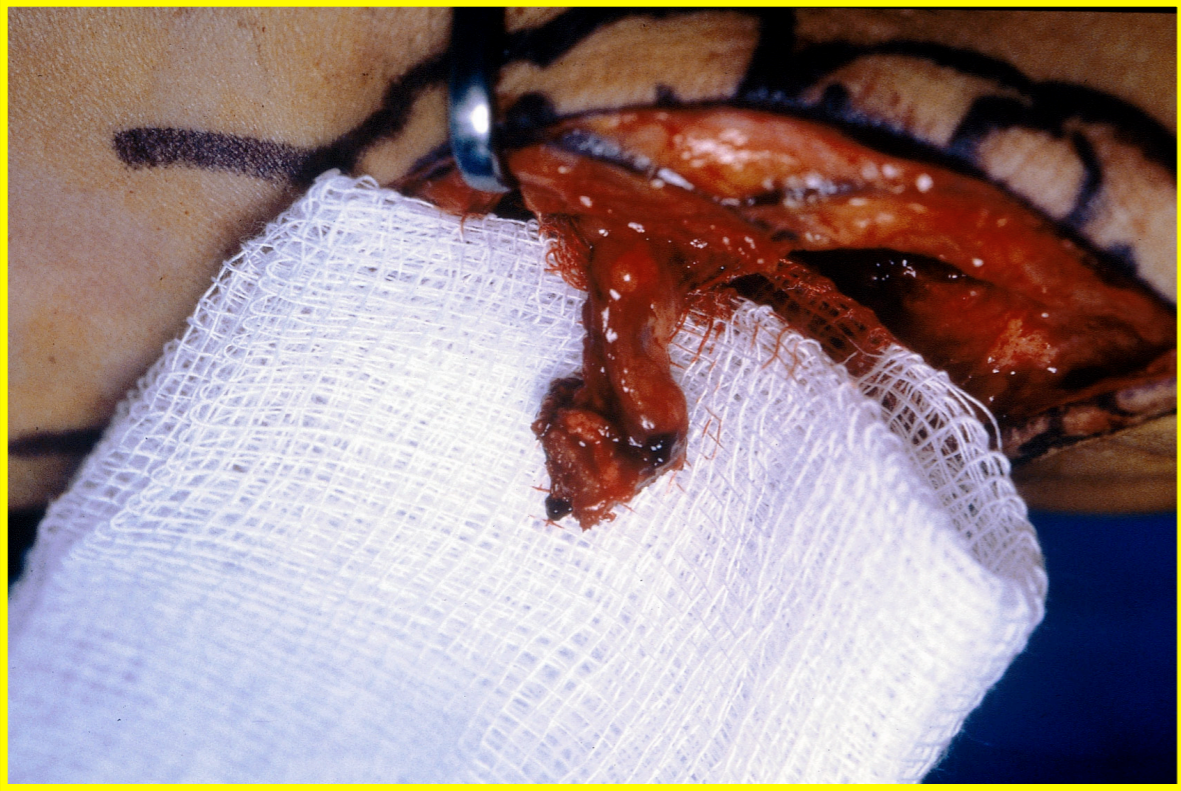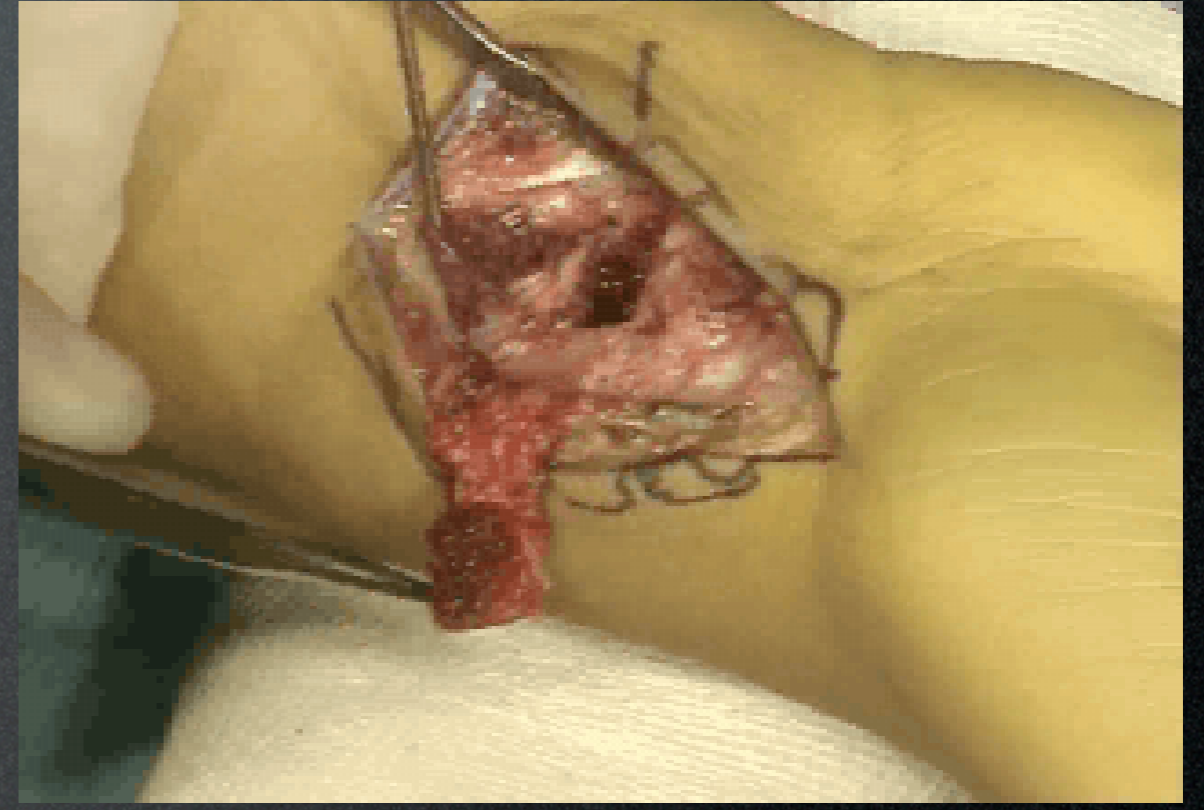
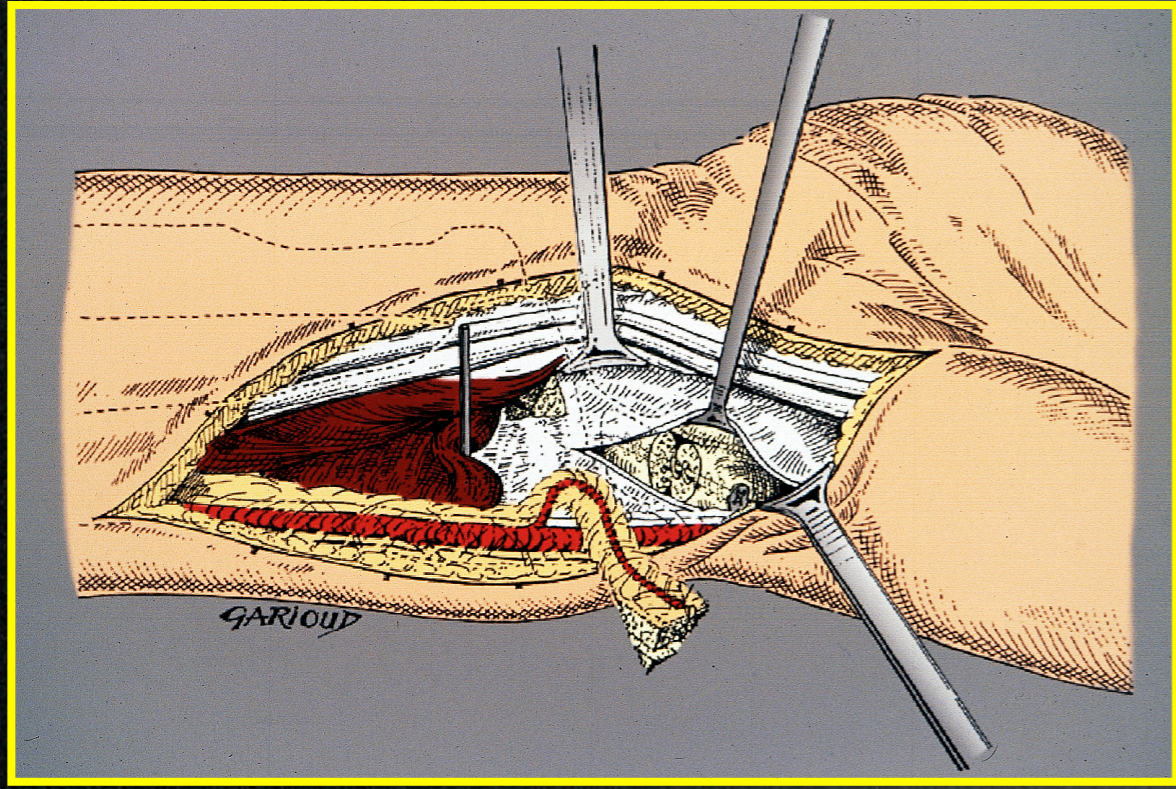
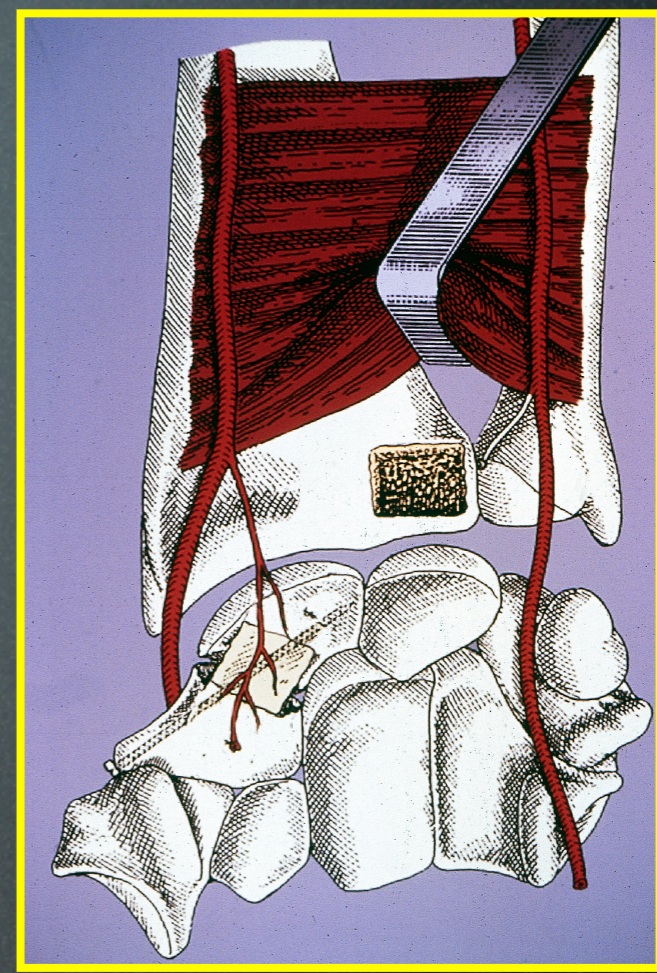
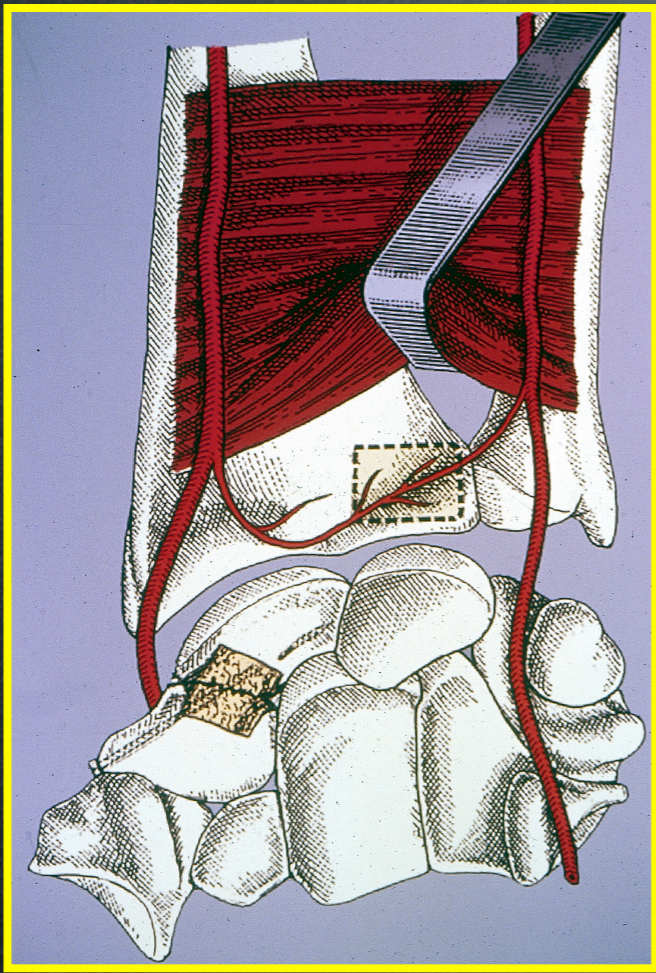
Voie d'abord de Henry

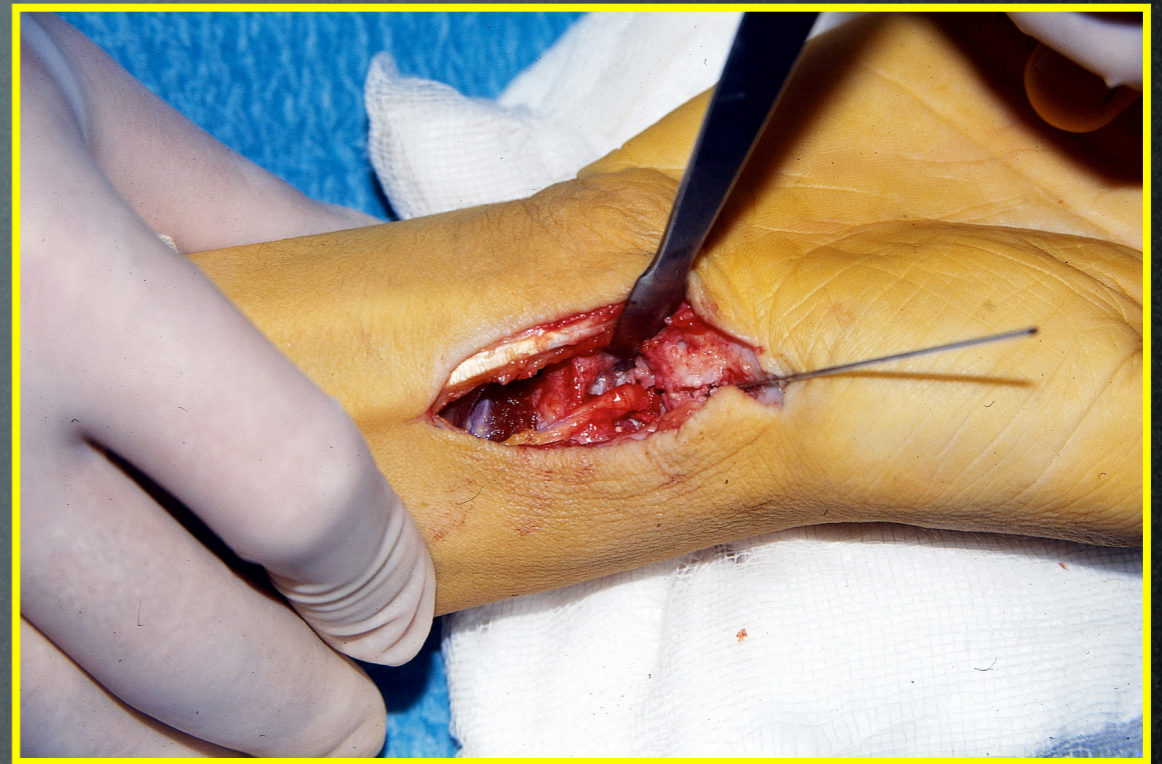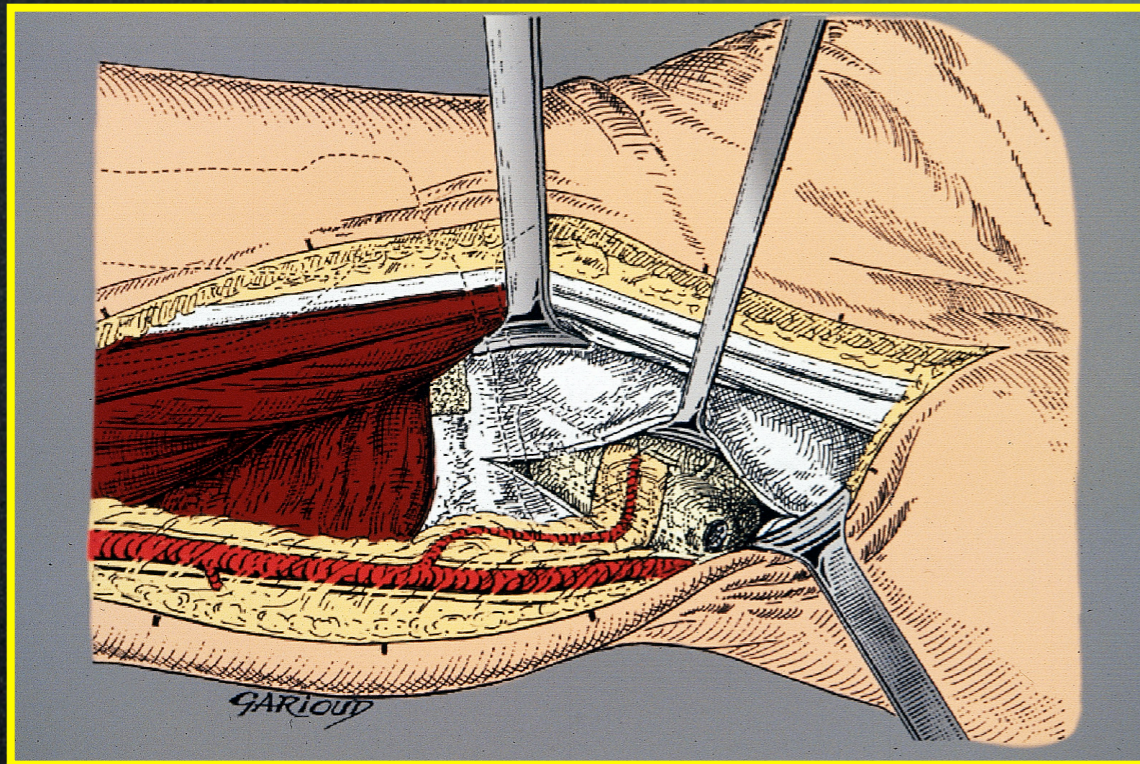


On repère d'abord le FCR et l'artère radiale

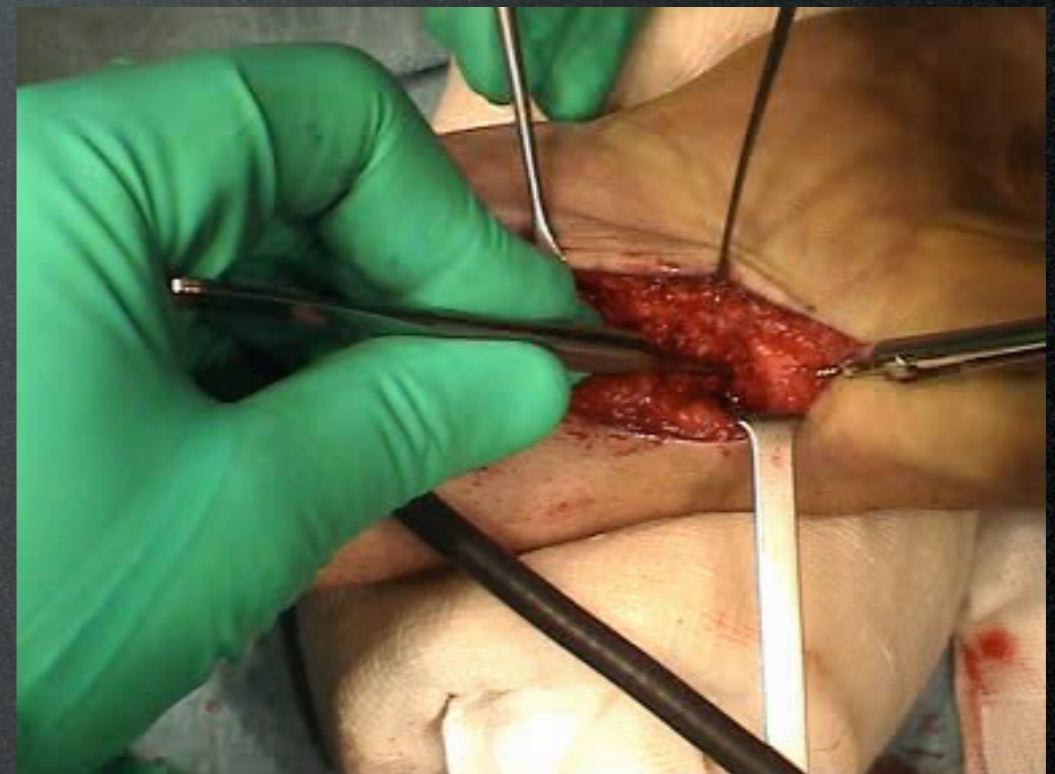


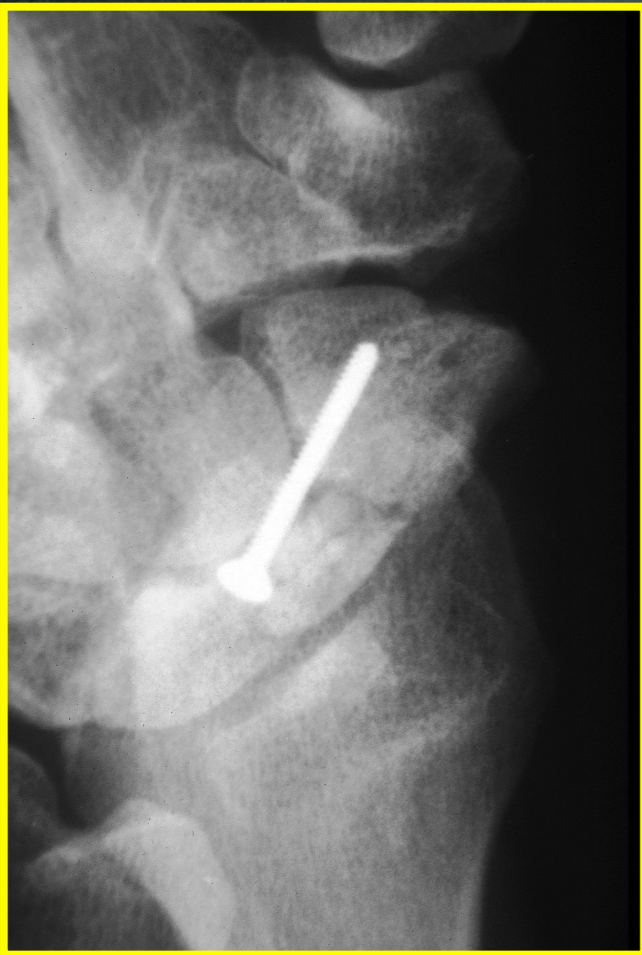



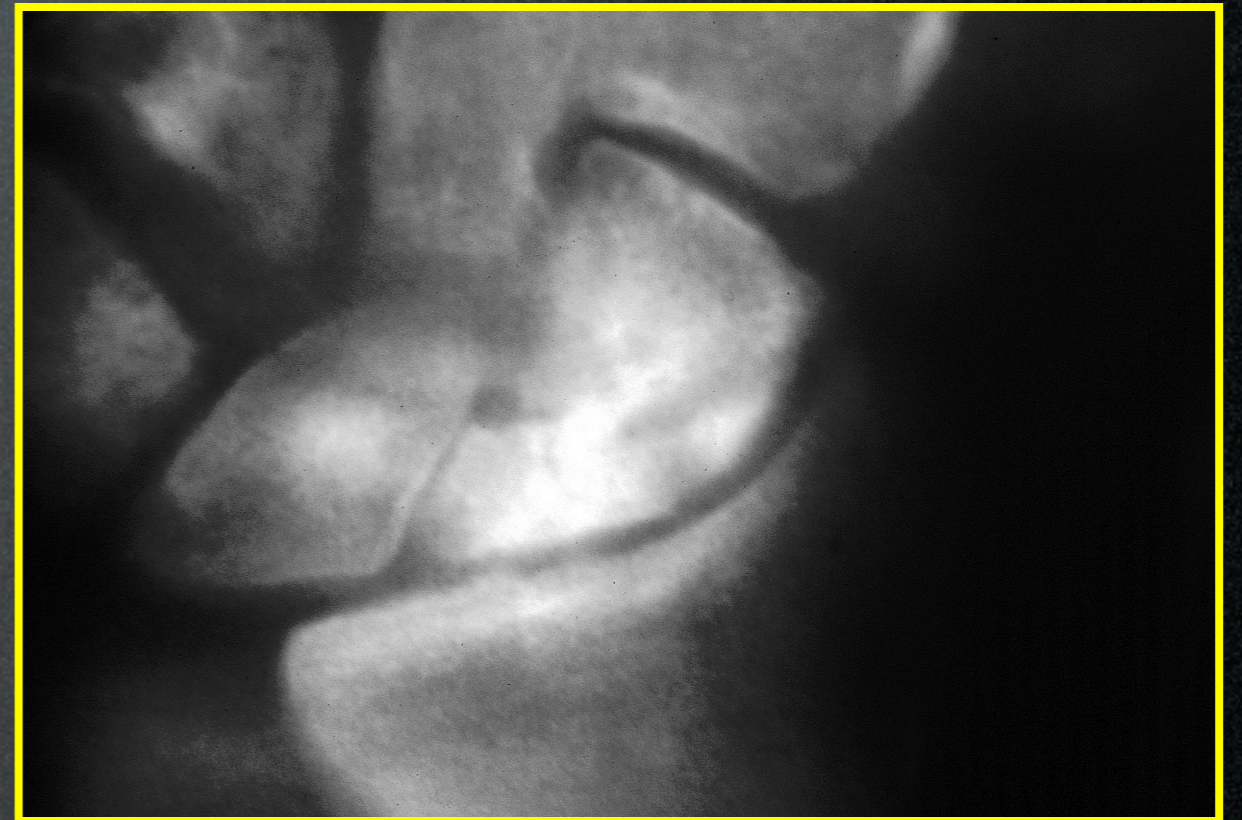

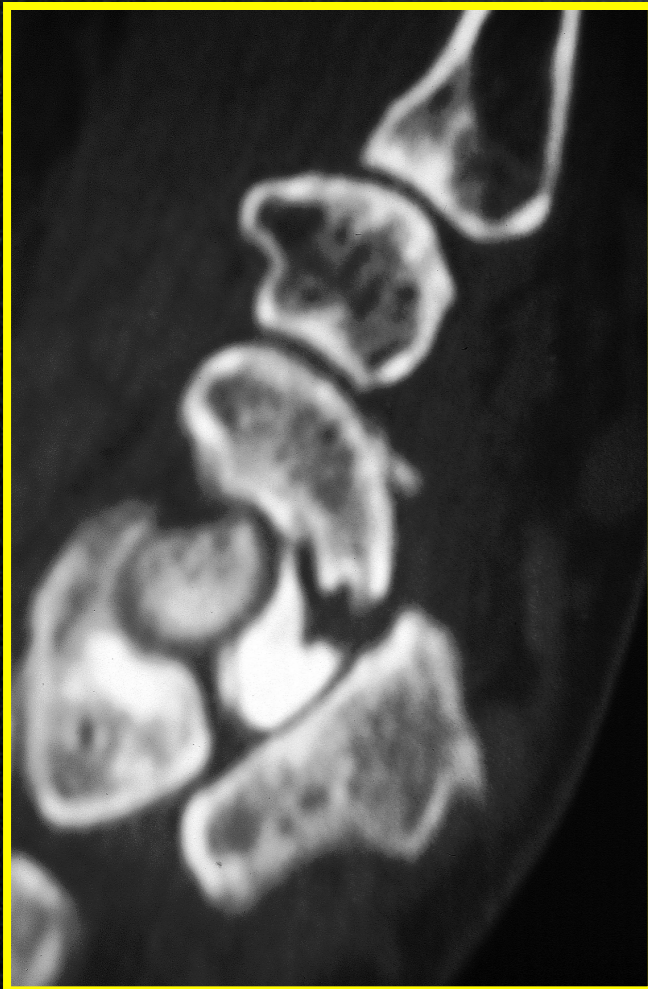
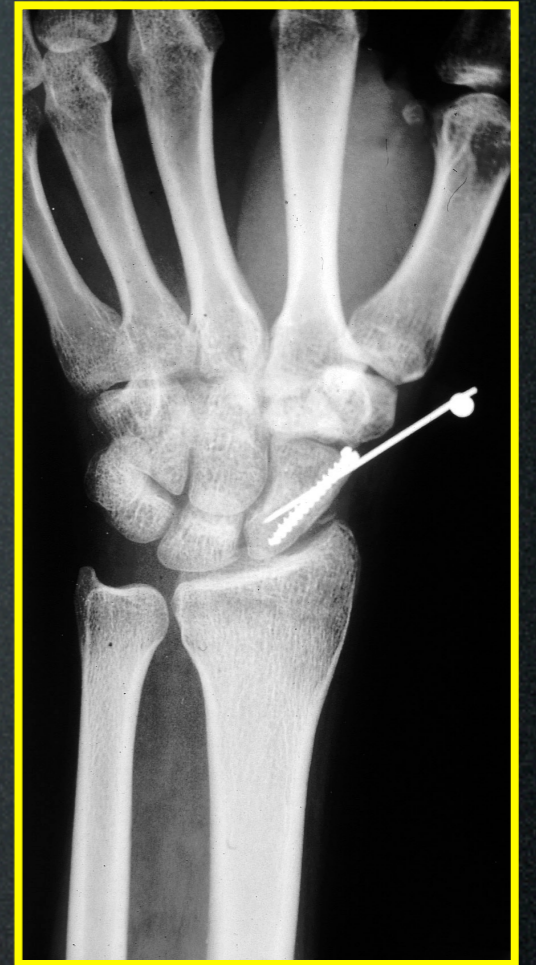La greffe est fixée par une broche retirée à 3 semaines.
La pseudarthrose est fixée par une vis





Exemple d'un greffon vascularisé antérieur après échec d'une technique conventionnelle

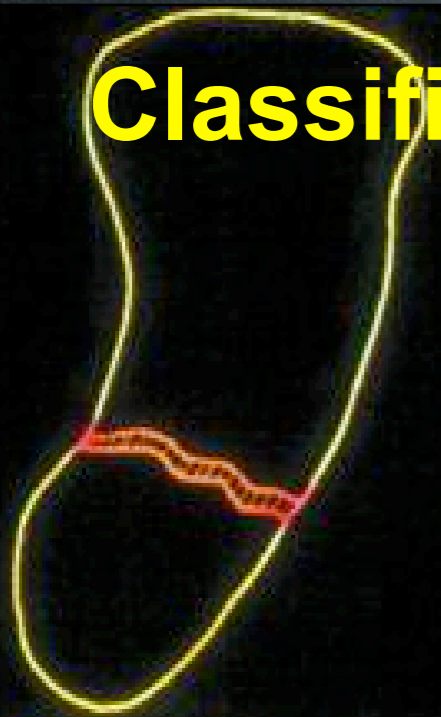

Les greffes vascularisées pour qui ?

- Pseudarthrose du pôle proximal
- Troubles de la vascularisation
- Echec d'autres techniques
- Pseudarthroses anciennes
- Toutes les pseudarthroses ?

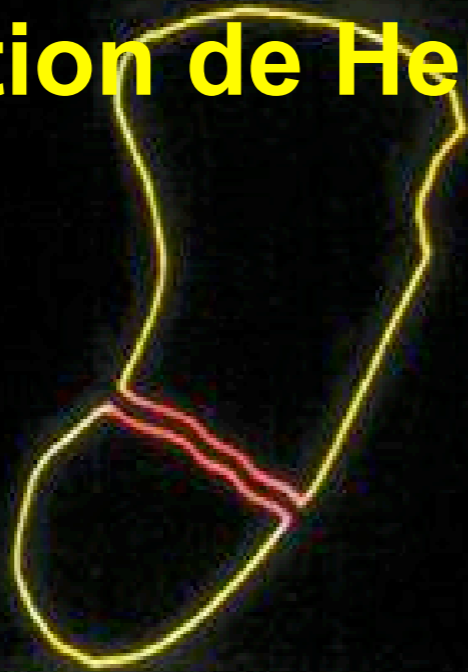Algorithme de
traitement des
pseudarthroses du
scaphoïde

Classification de Herbert des pseudarthroses



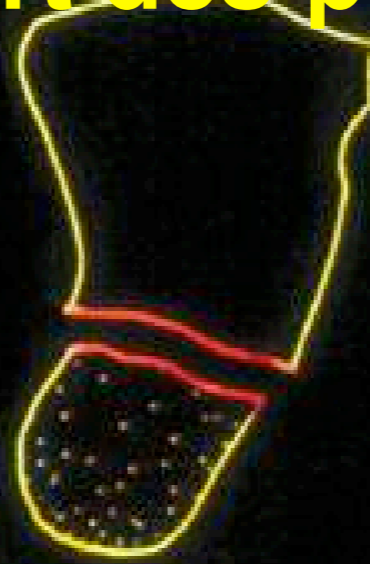D1
Fibrous Union

No deformity



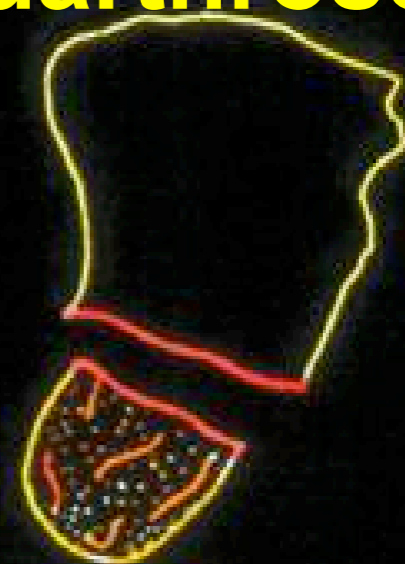D2
Pseudarthrosis

Early deformity



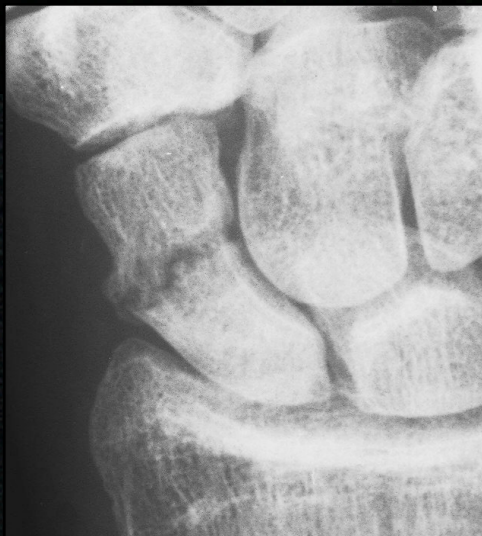D3
Sclerotic
Pseudarthrosis

Advanced
deformity

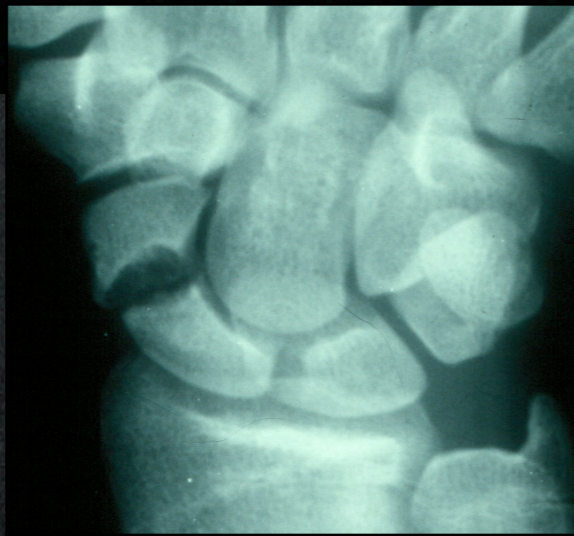

D4
Avascular Necrosis

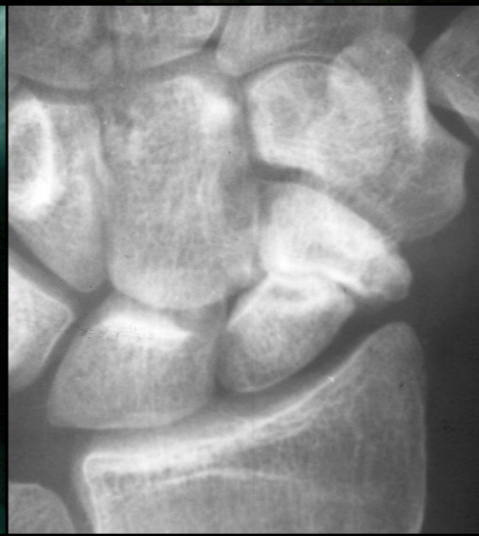Fragmented proximal
pole



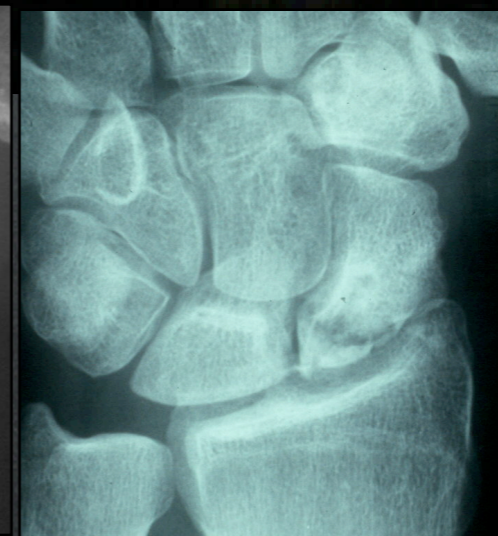Fibreuse



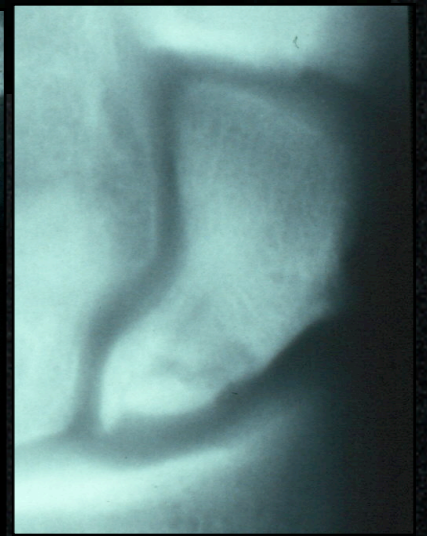
Cystique



Scléreuse

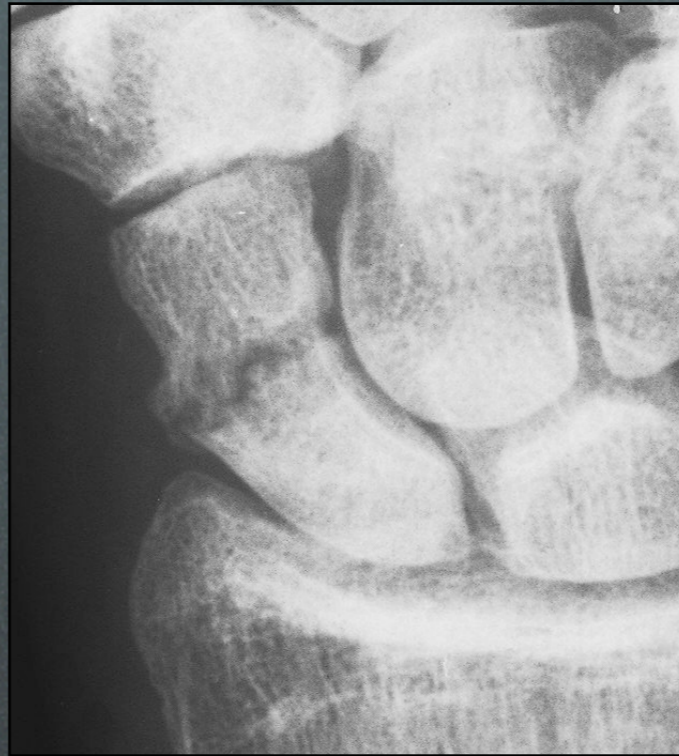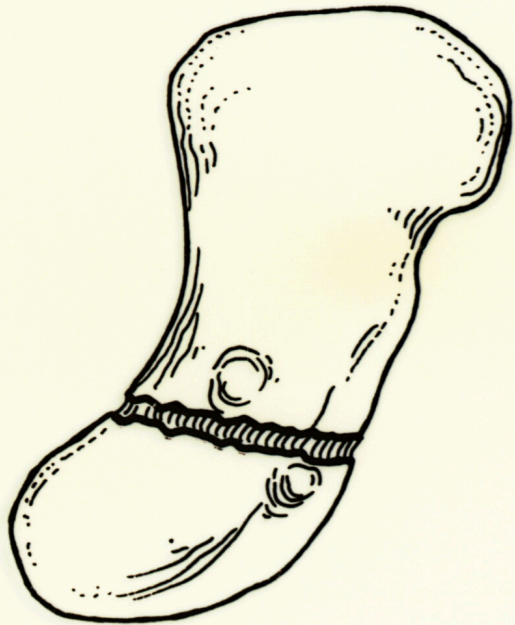


Avasculaire



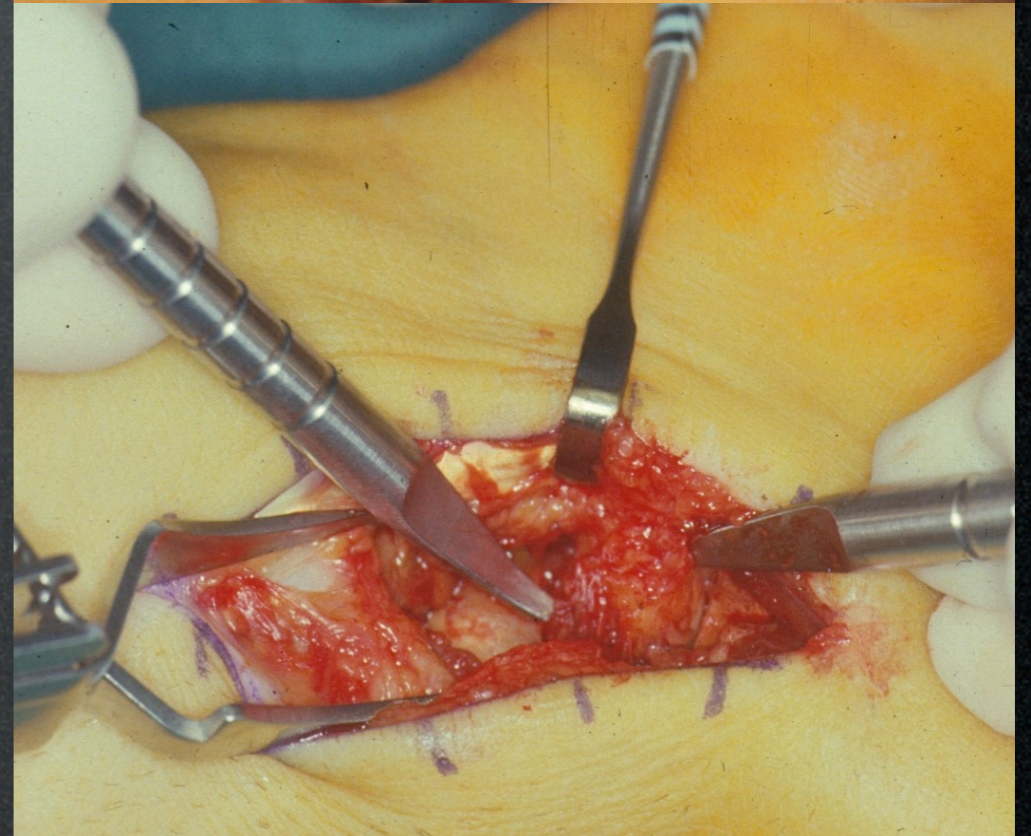
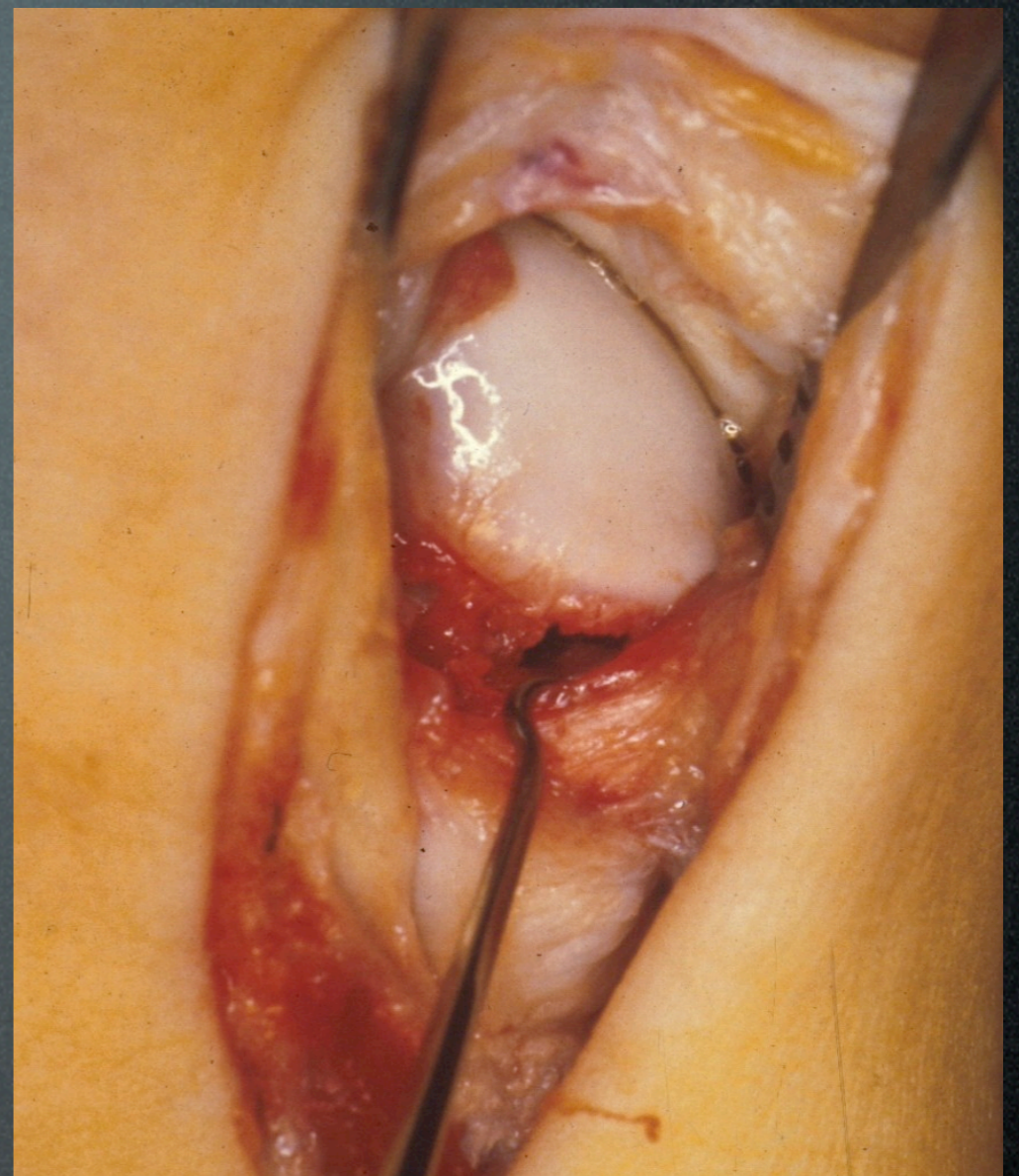
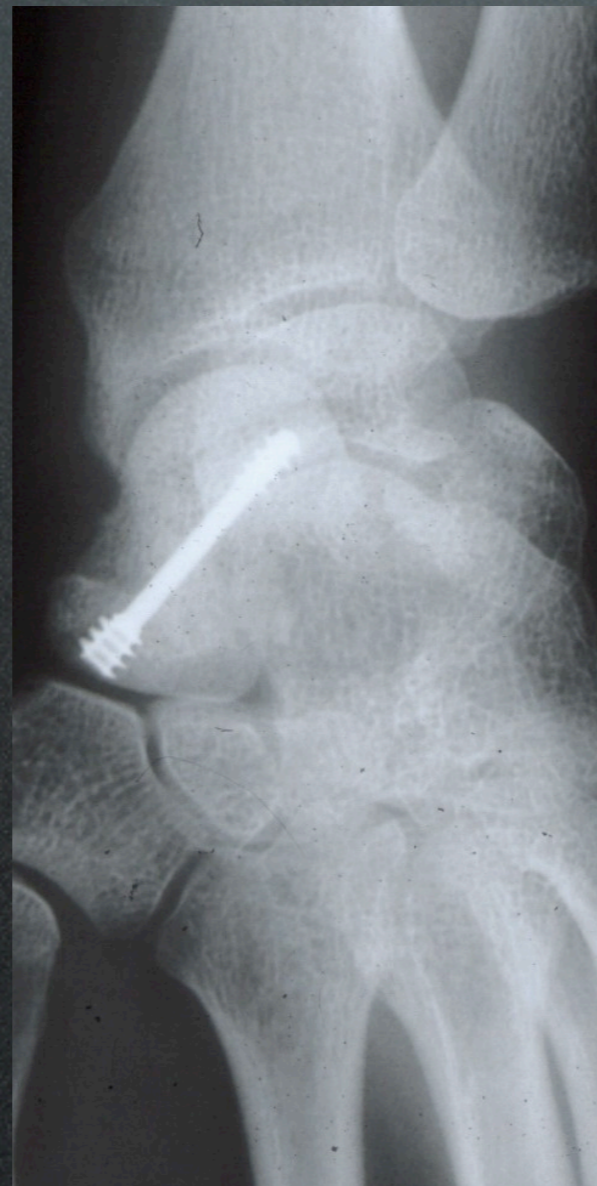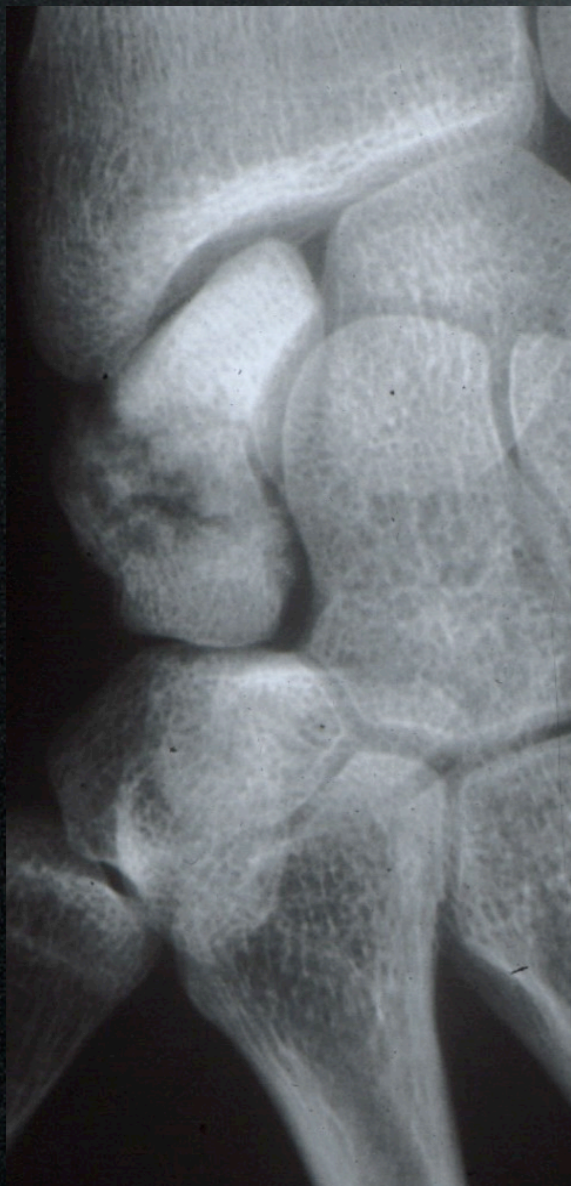
Pseudarthrose fibreuse

Type D1: Fibrous Union



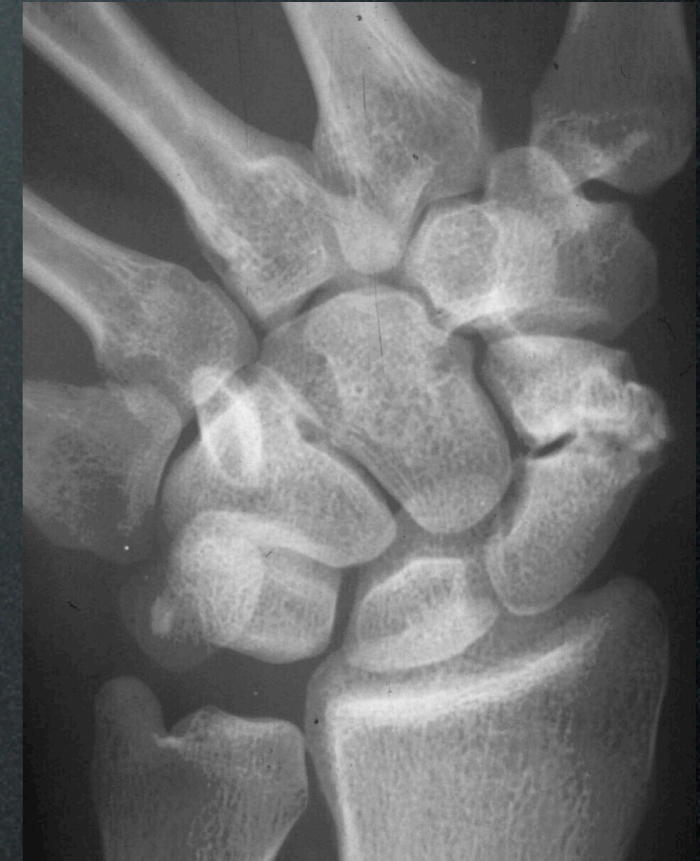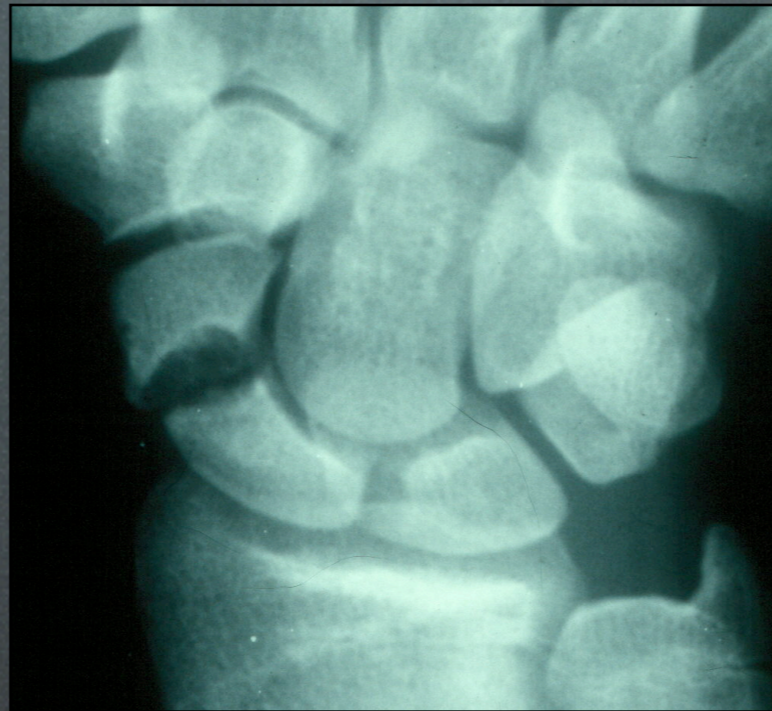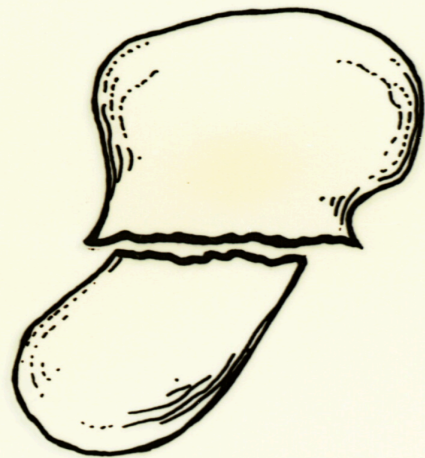
- Stable, pas de déformation, pas de perte de hauteur
- Excellent pronostic. Toutes les opérer, la greffe n'est pas indispensable. Une chirurgie per-cutanée est possible

- Exciser la fibrose
- Enlever les adhérences
- Greffer et stabiliser



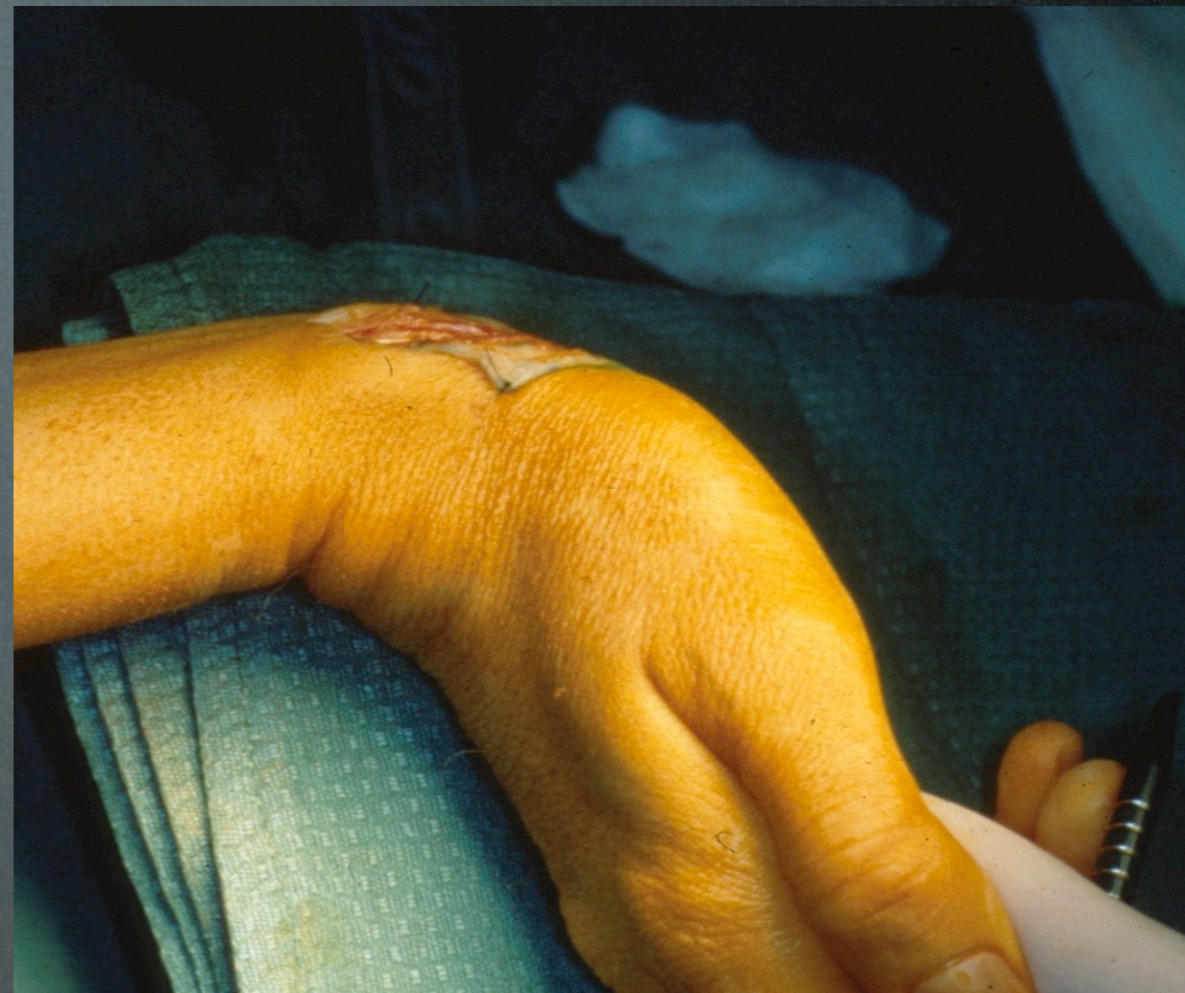Pseudarthrose mobile

Type D2: Pseudarthrosis

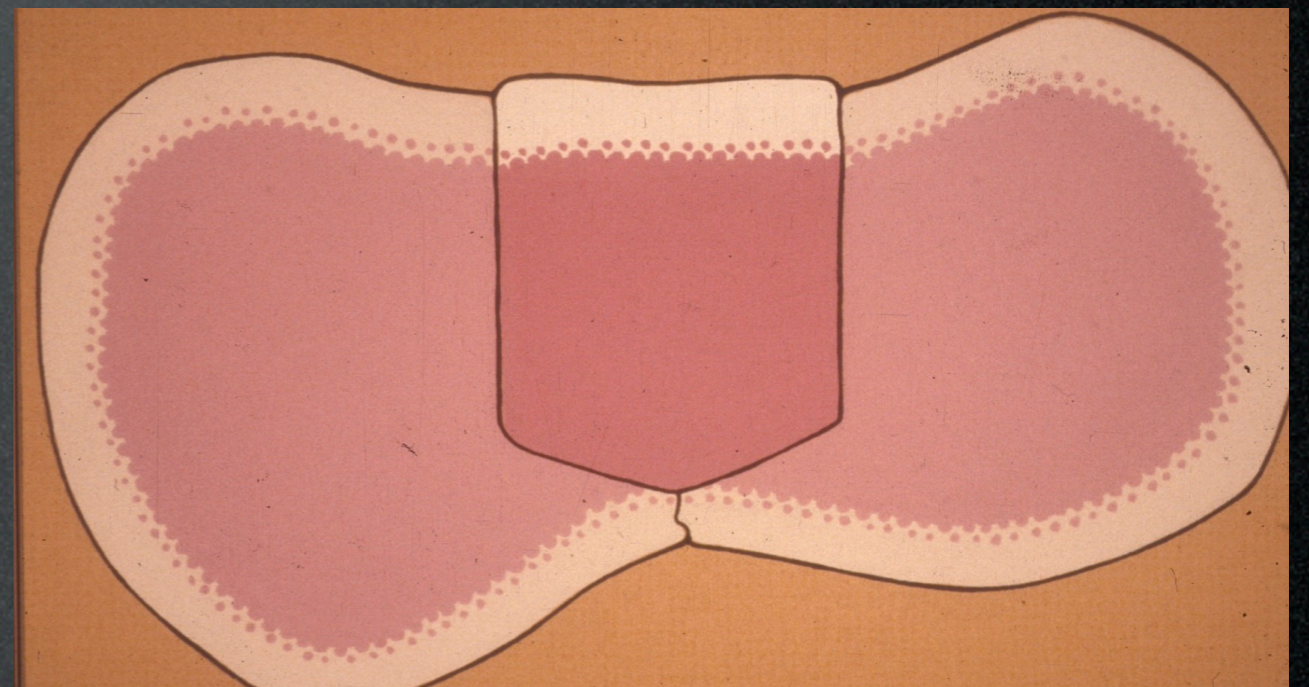
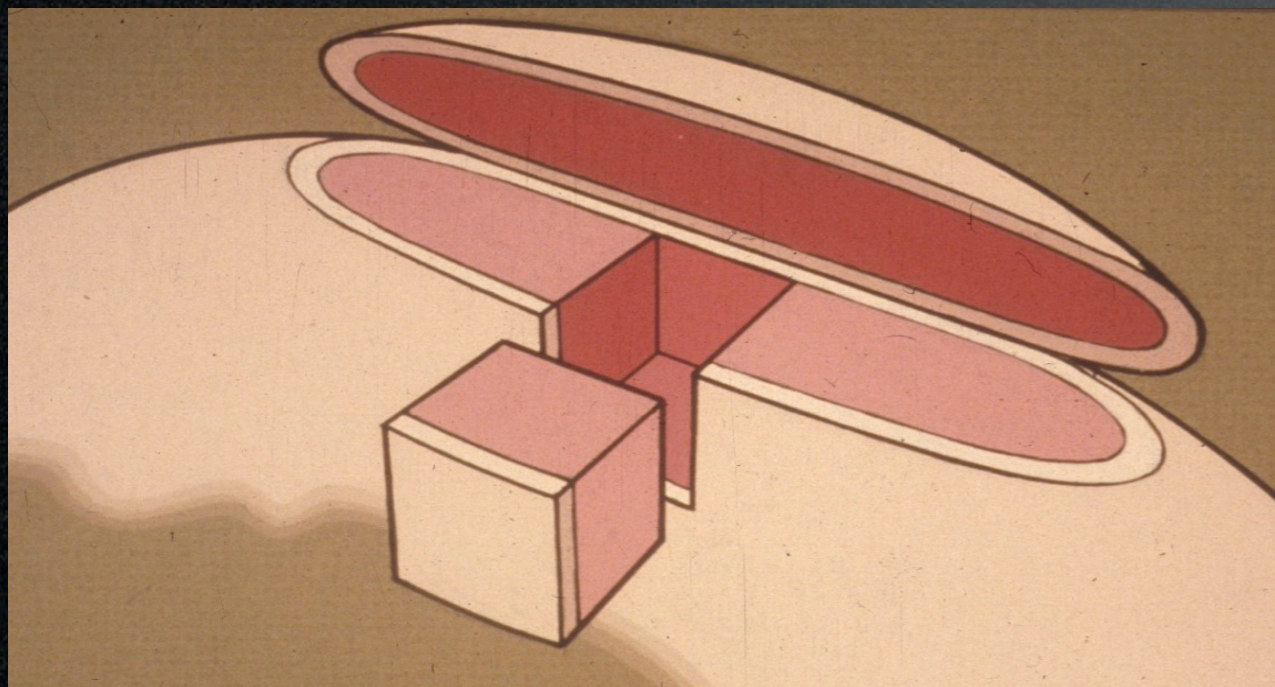


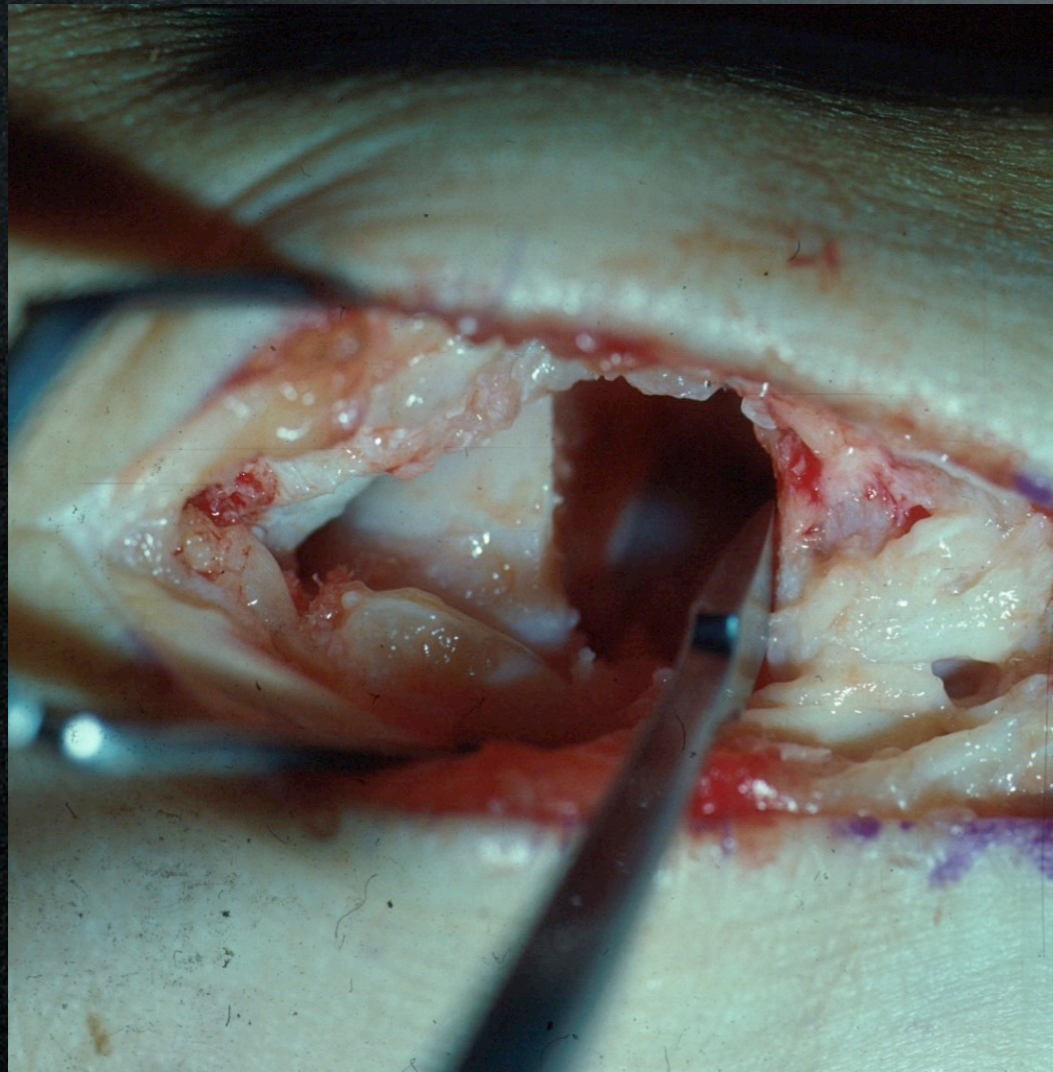
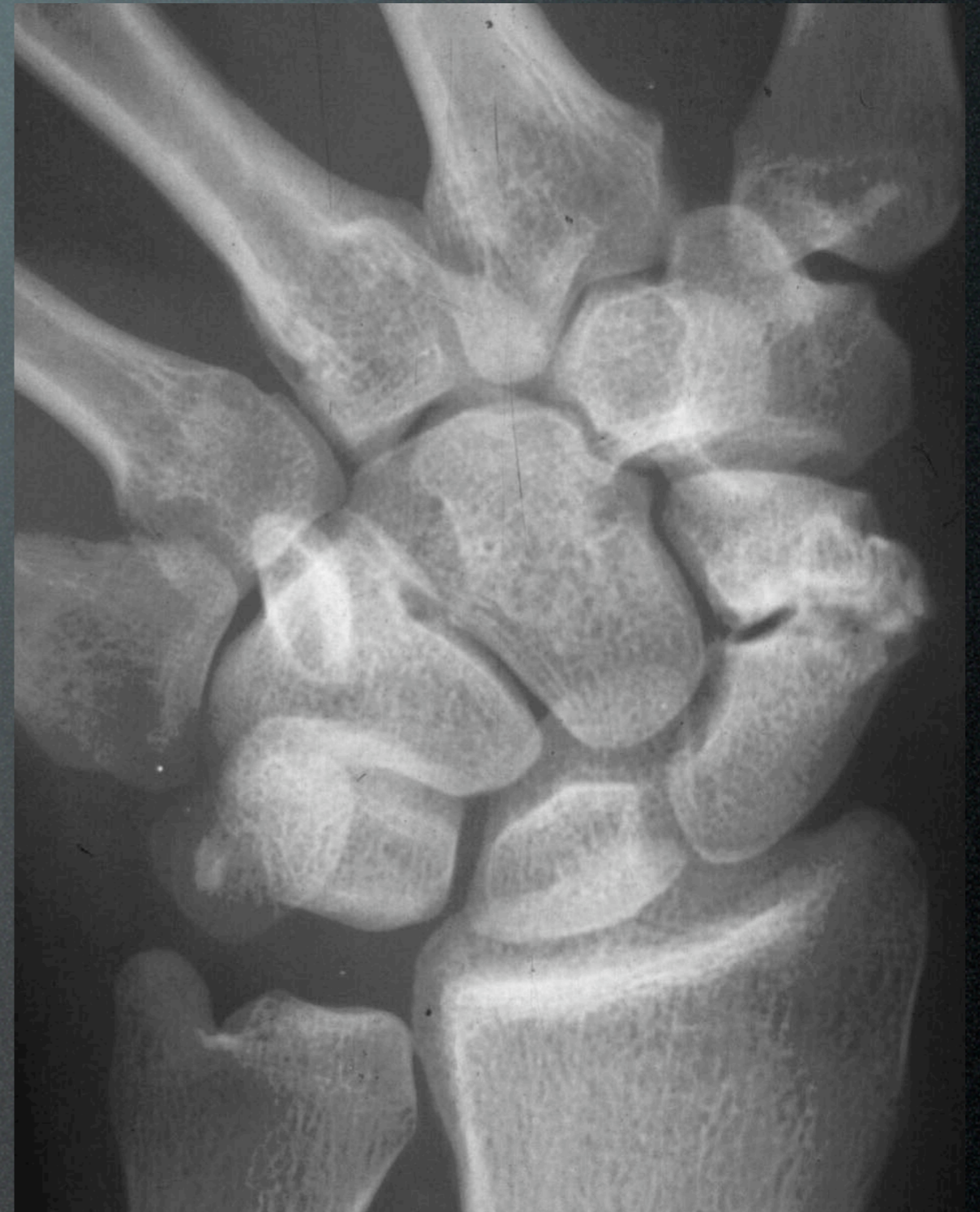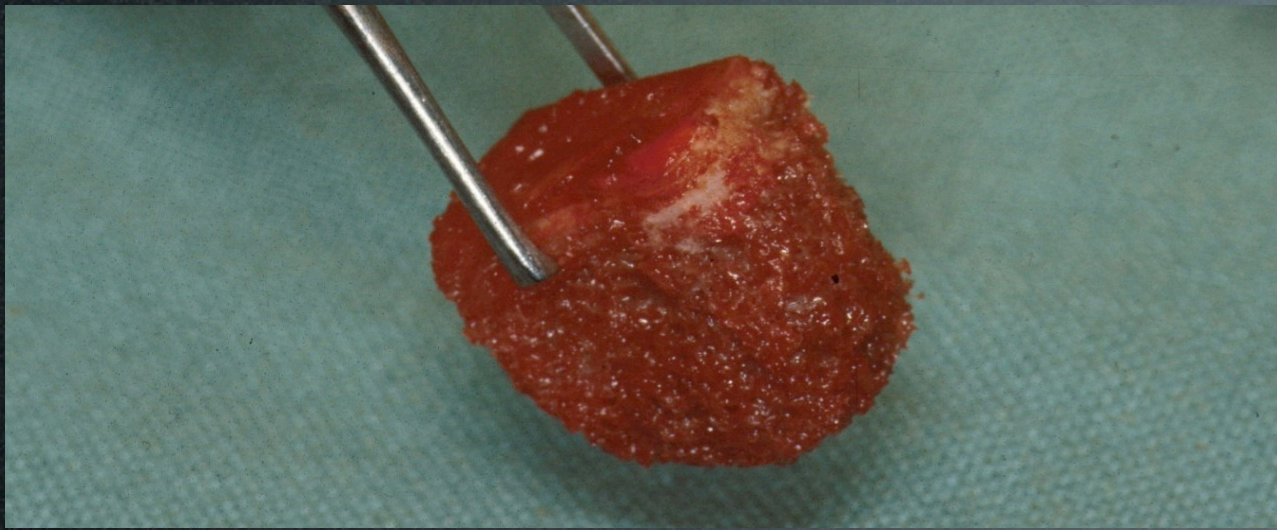
- Instable, collapsus précoce, DISI
- Bon pronostic
- Greffe antérieure en coin

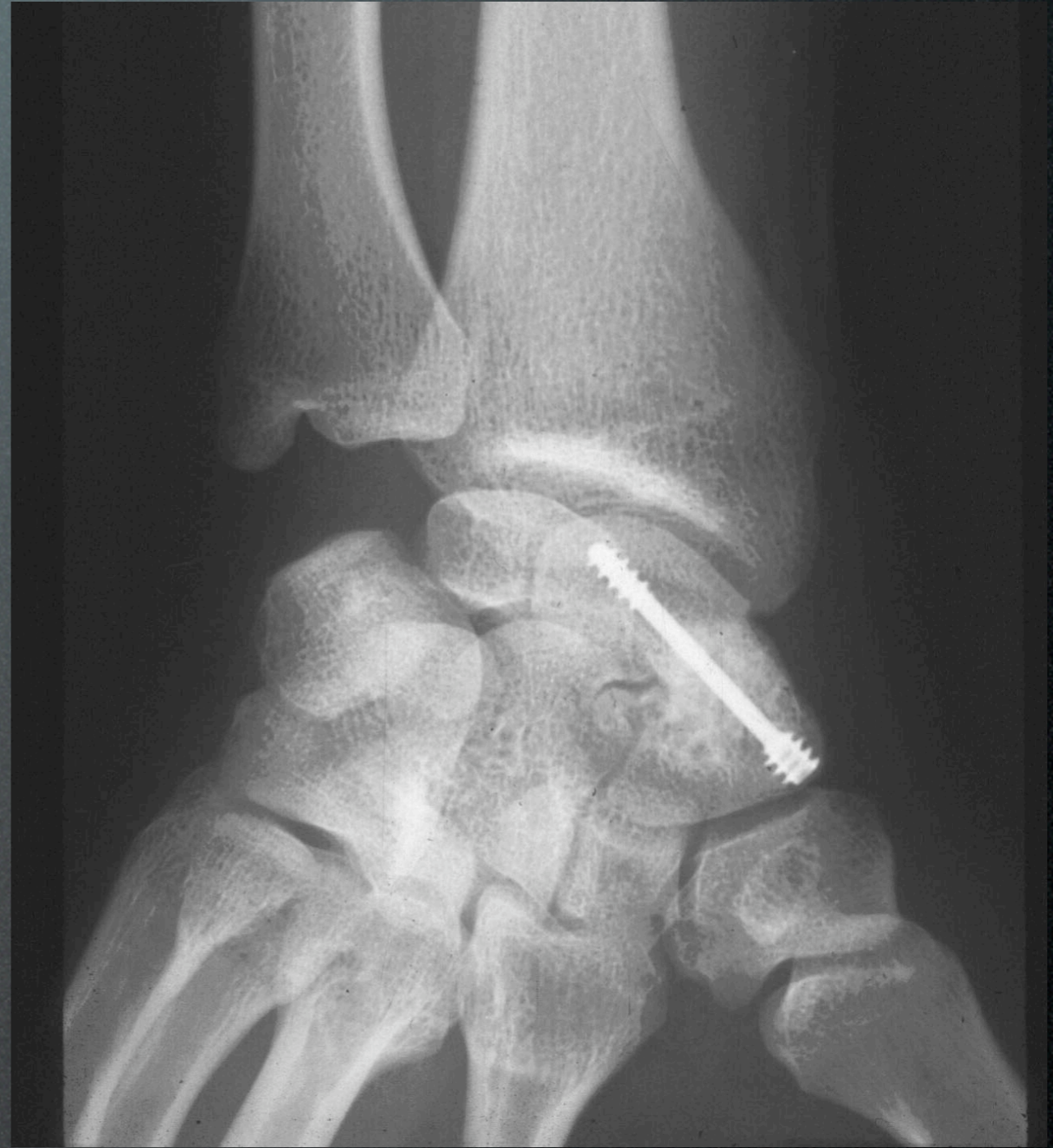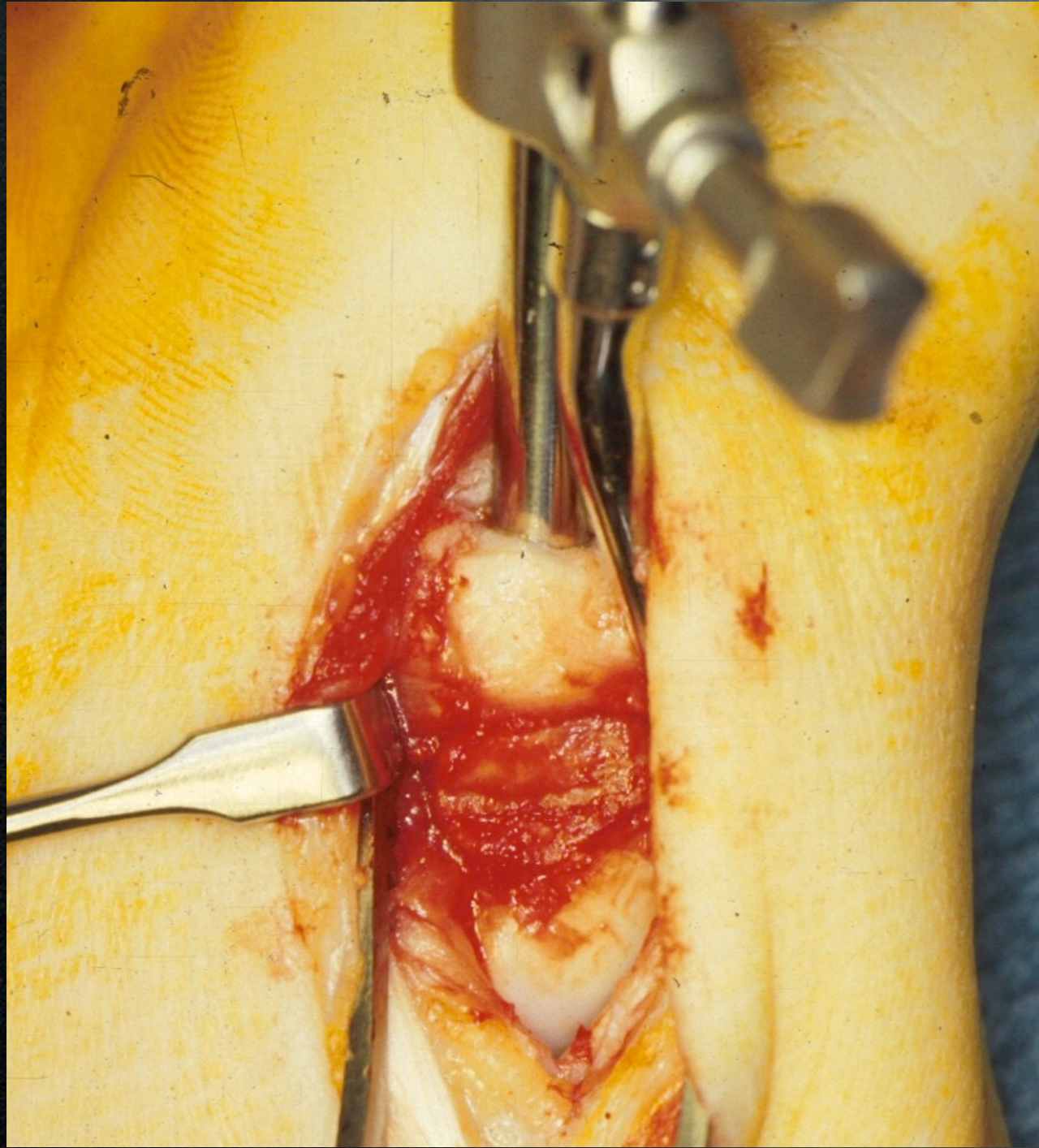
PSA mobile



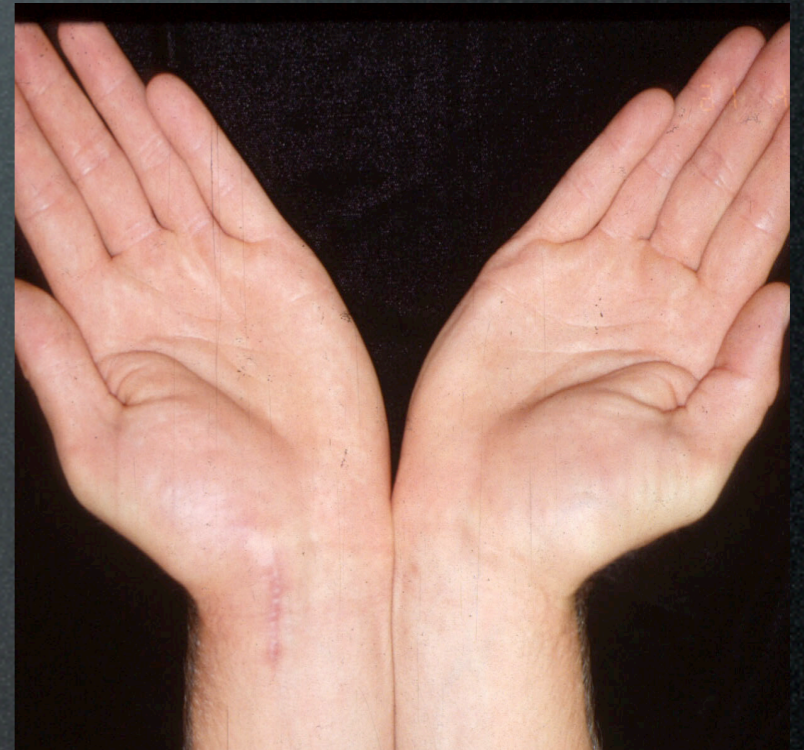
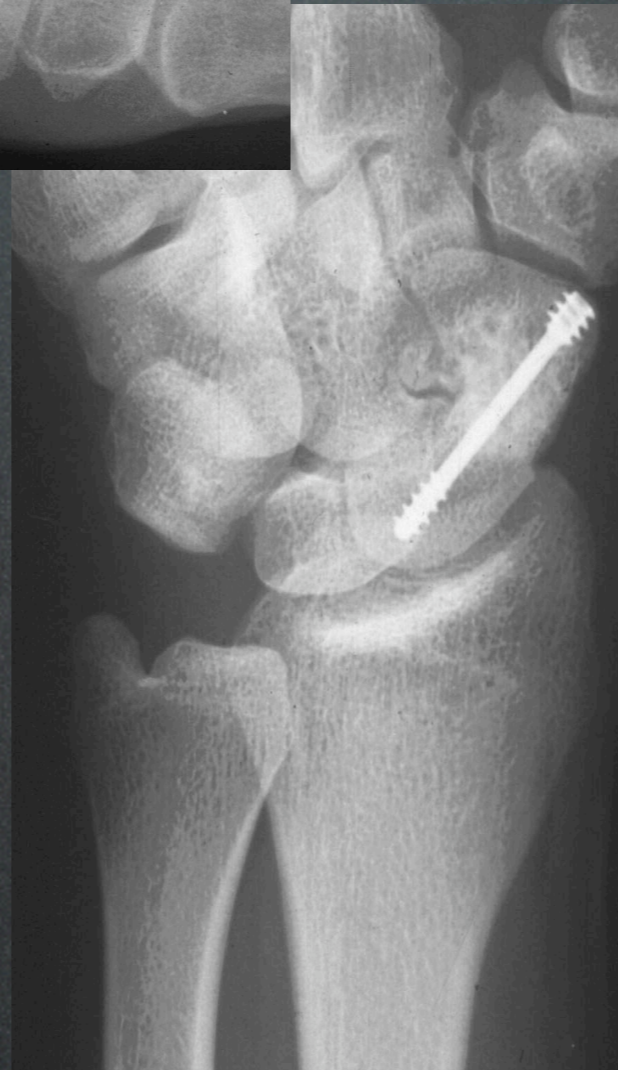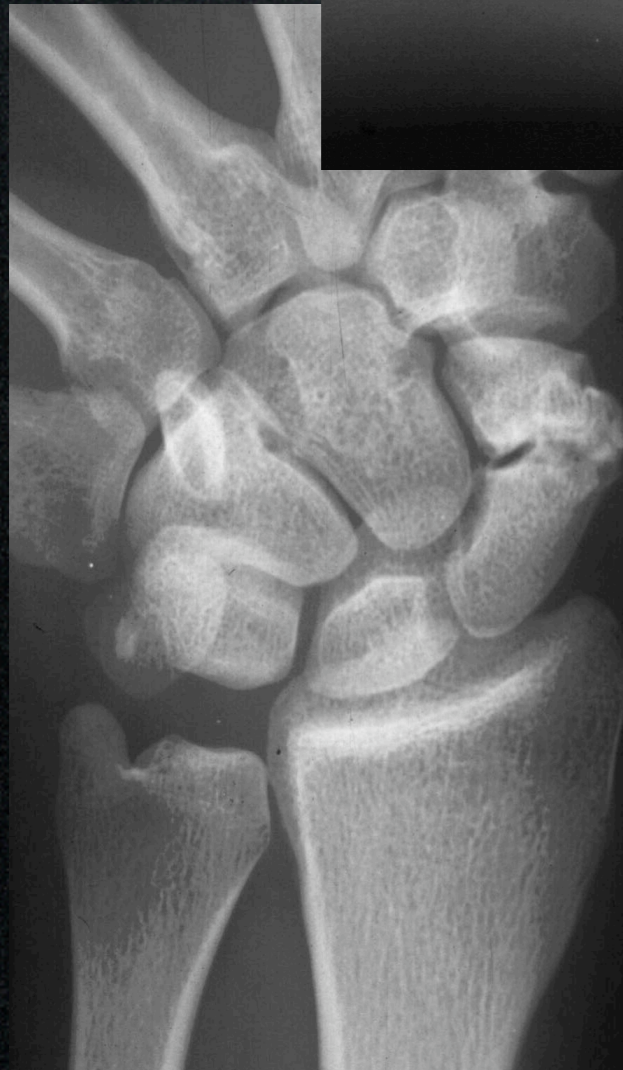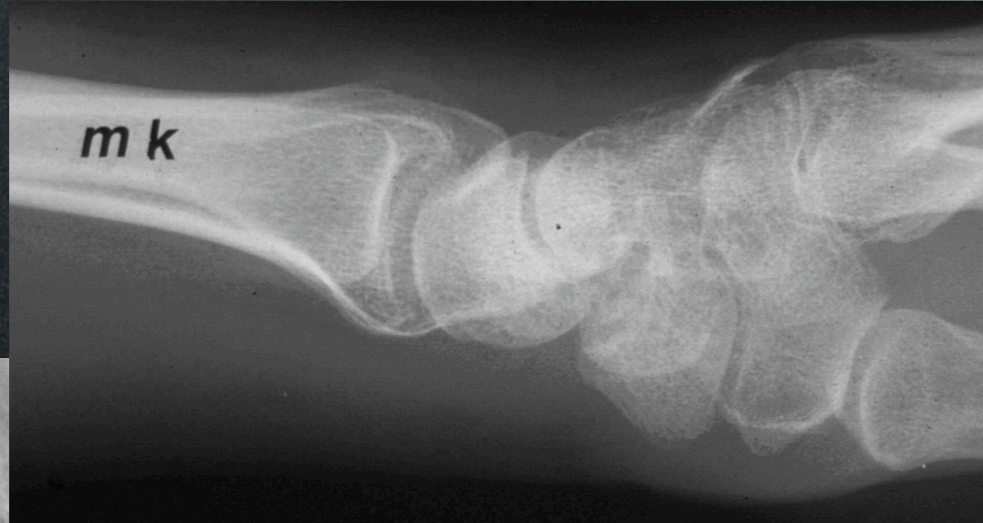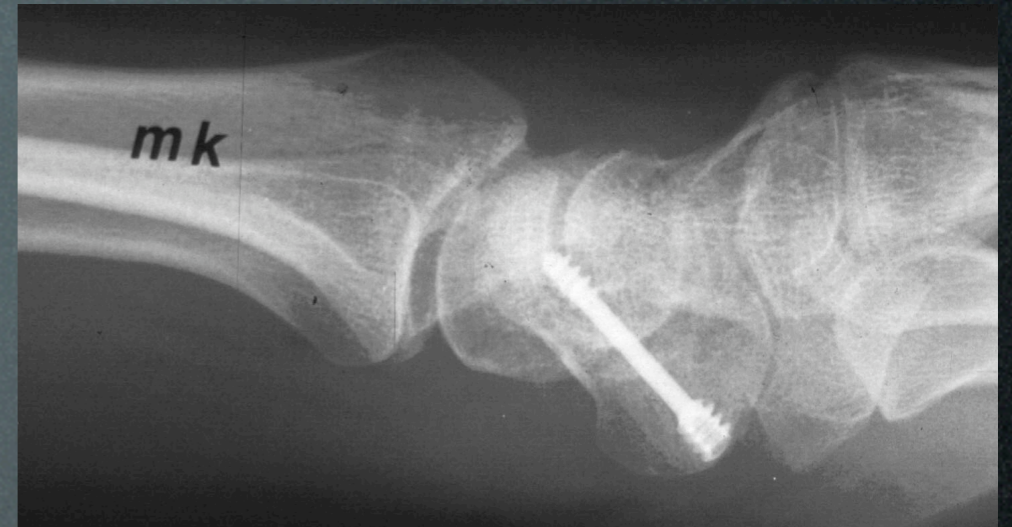- Exciser le tissu fibreux
- Corriger la déformation
- Greffon stable (stabilisé)

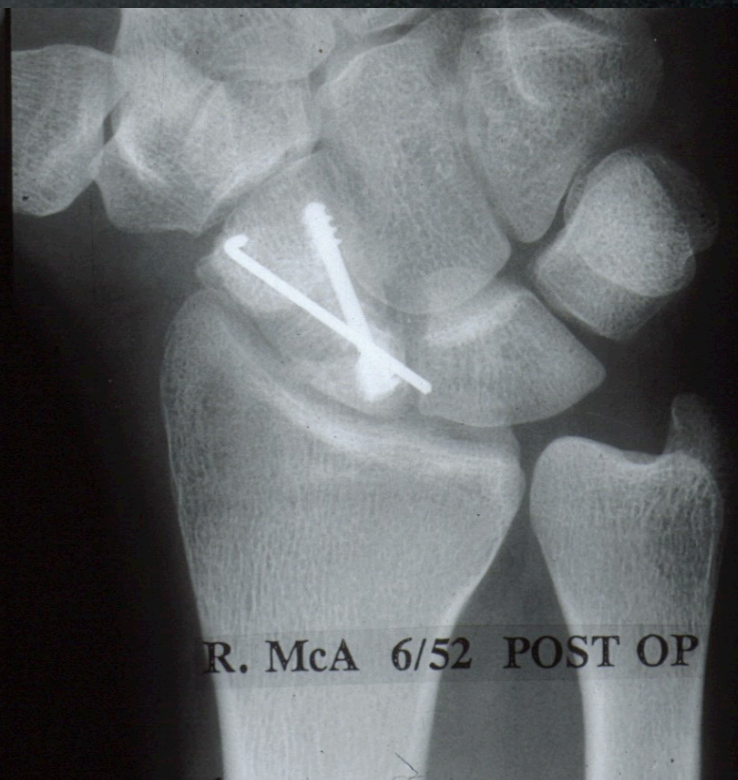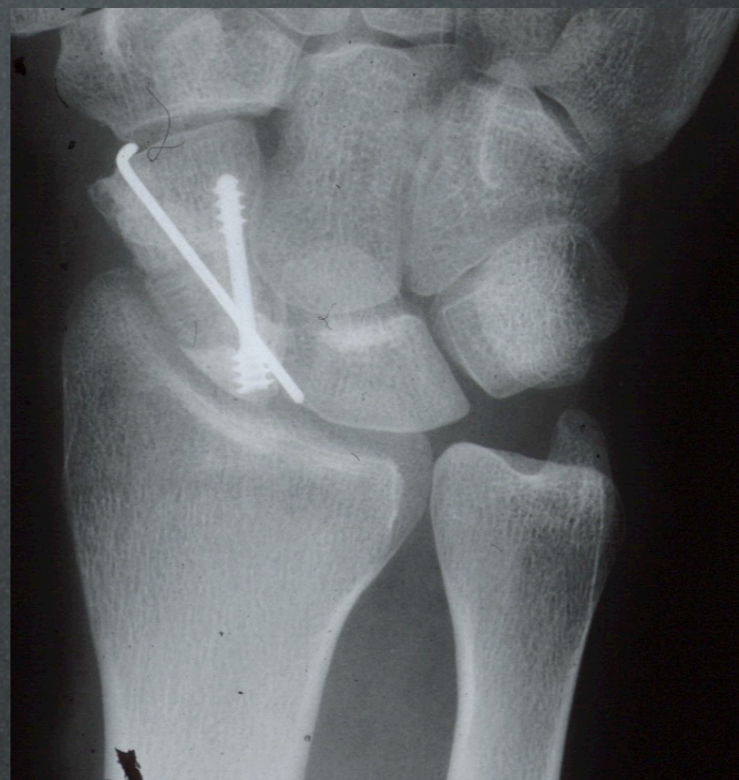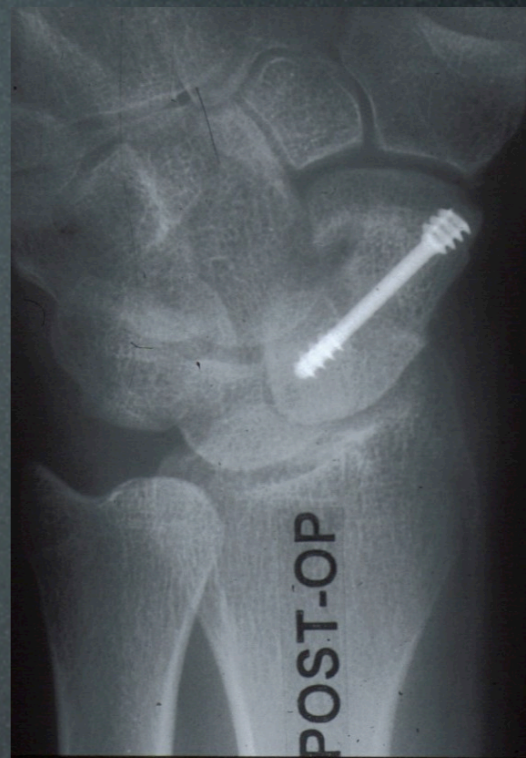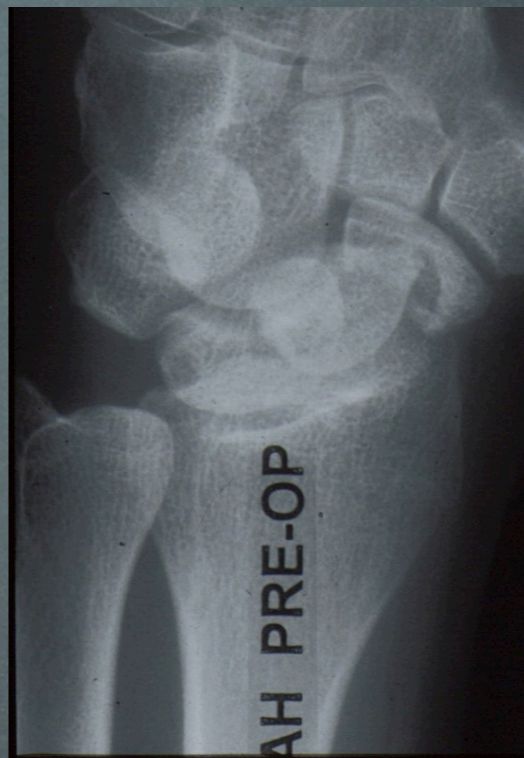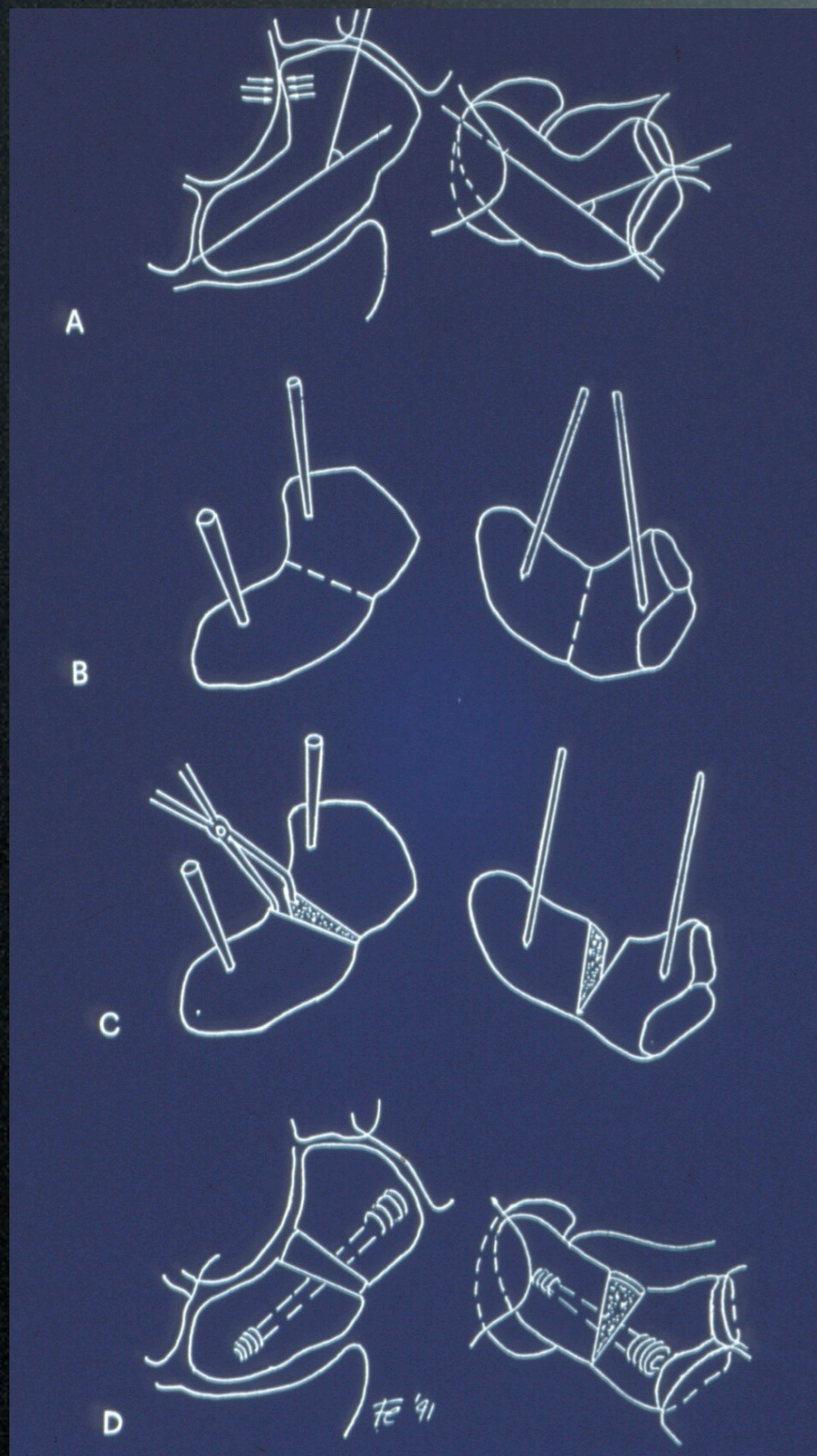




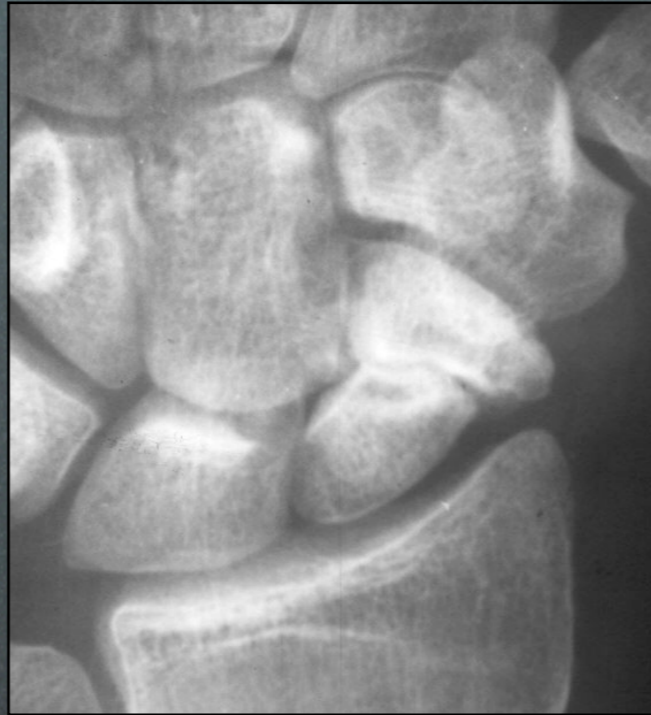


- La stabilisation permet de se passer de plâtre et améliore les résultats fonctionnels

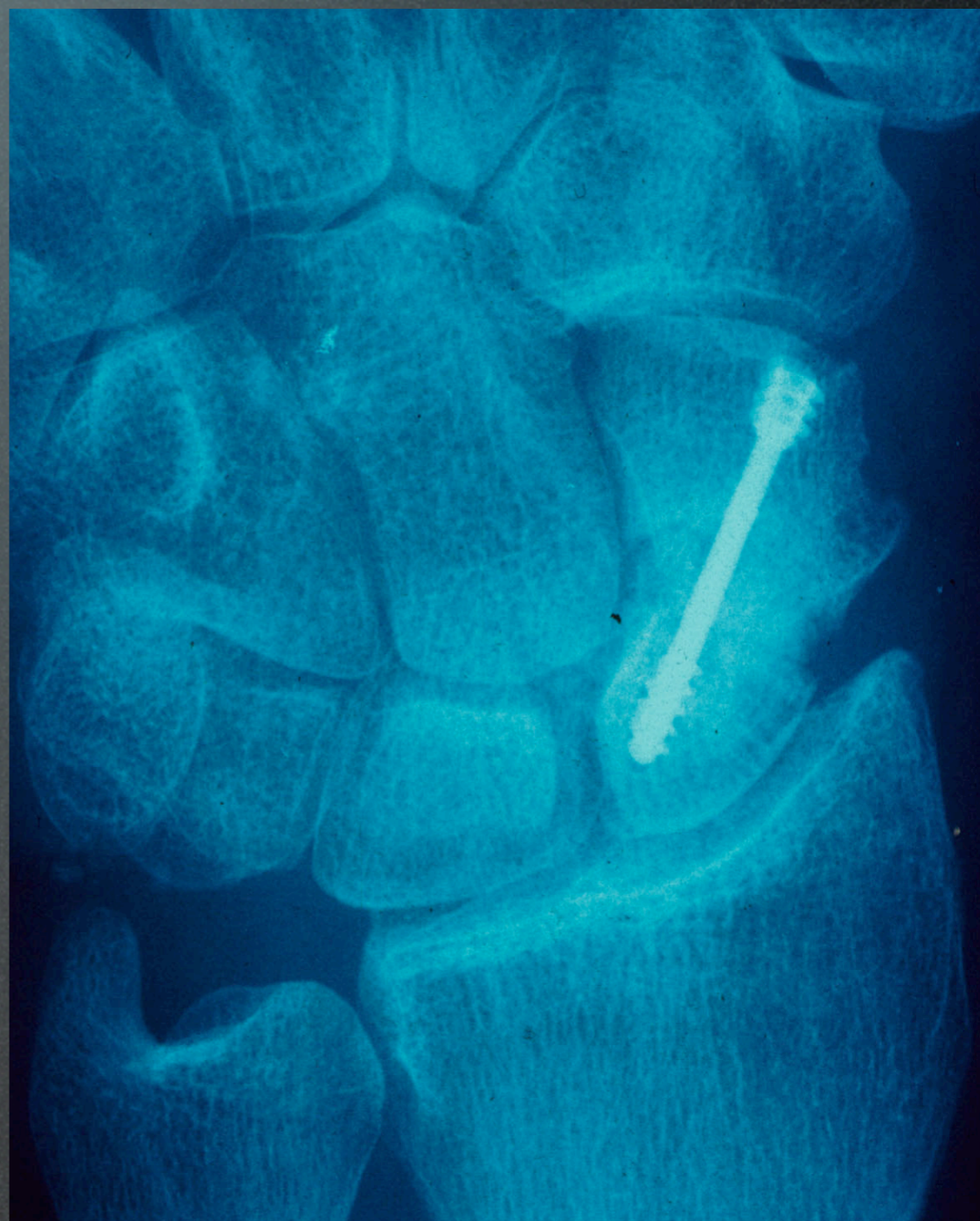
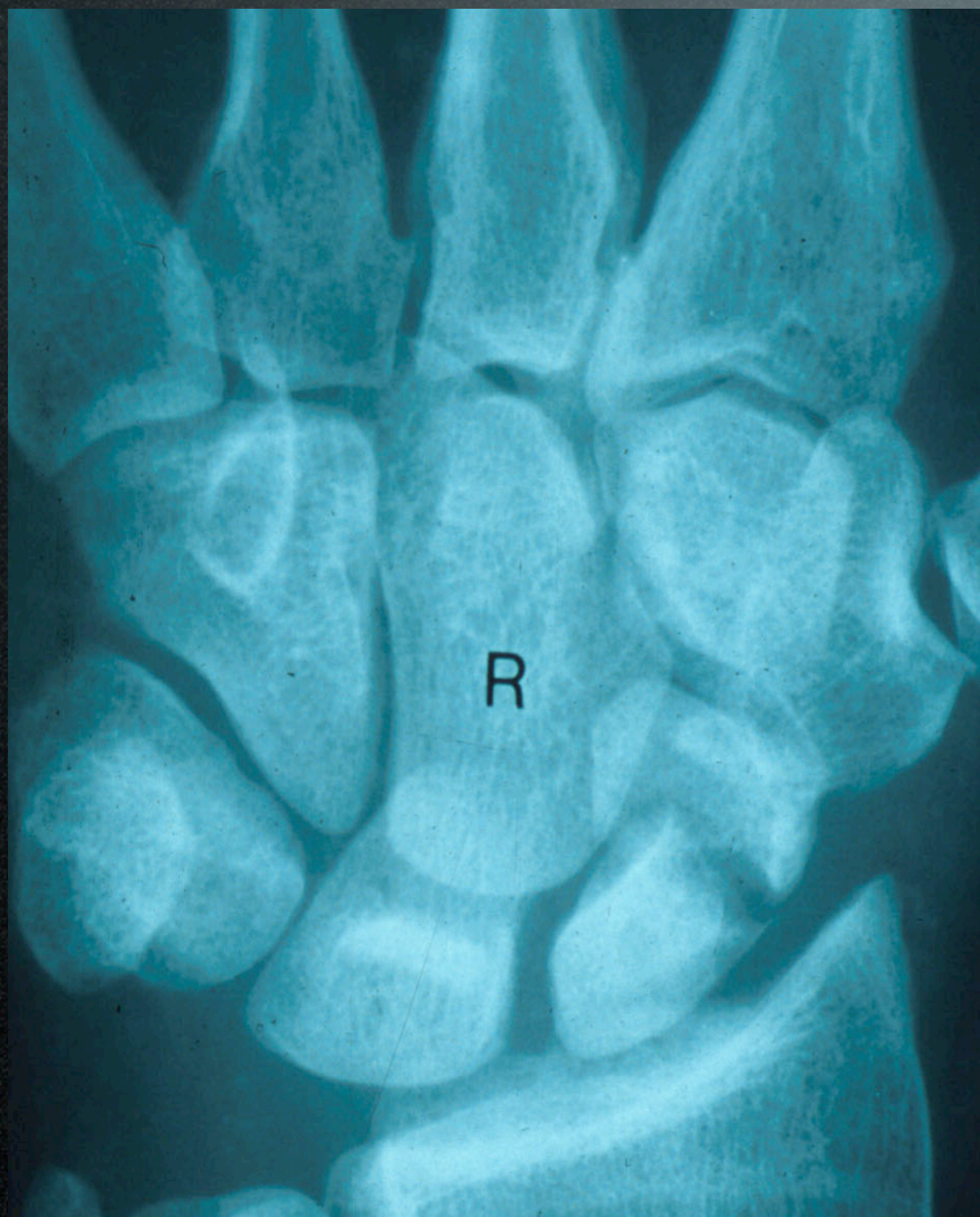


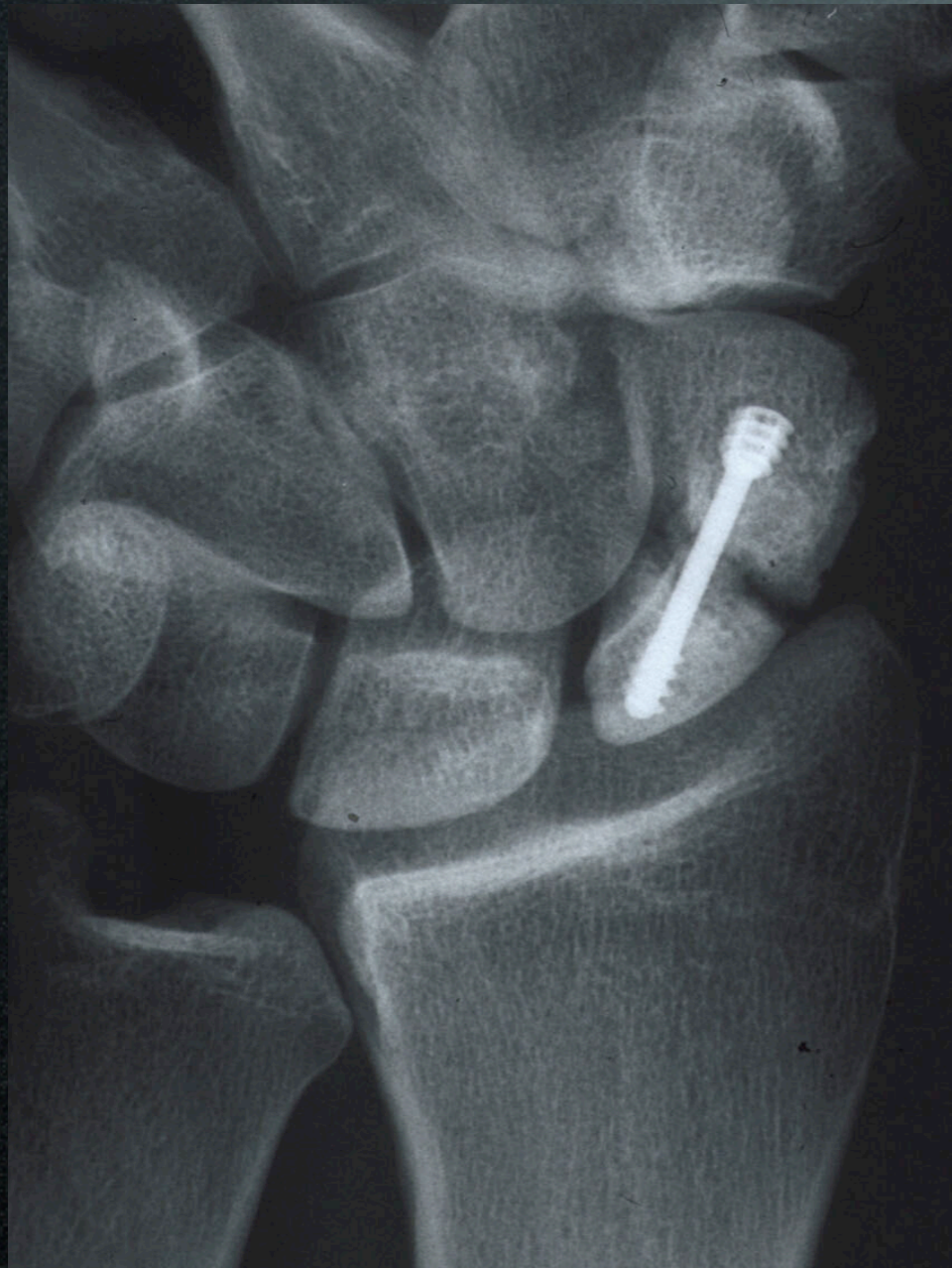Pseudarthrose scléreuseuse

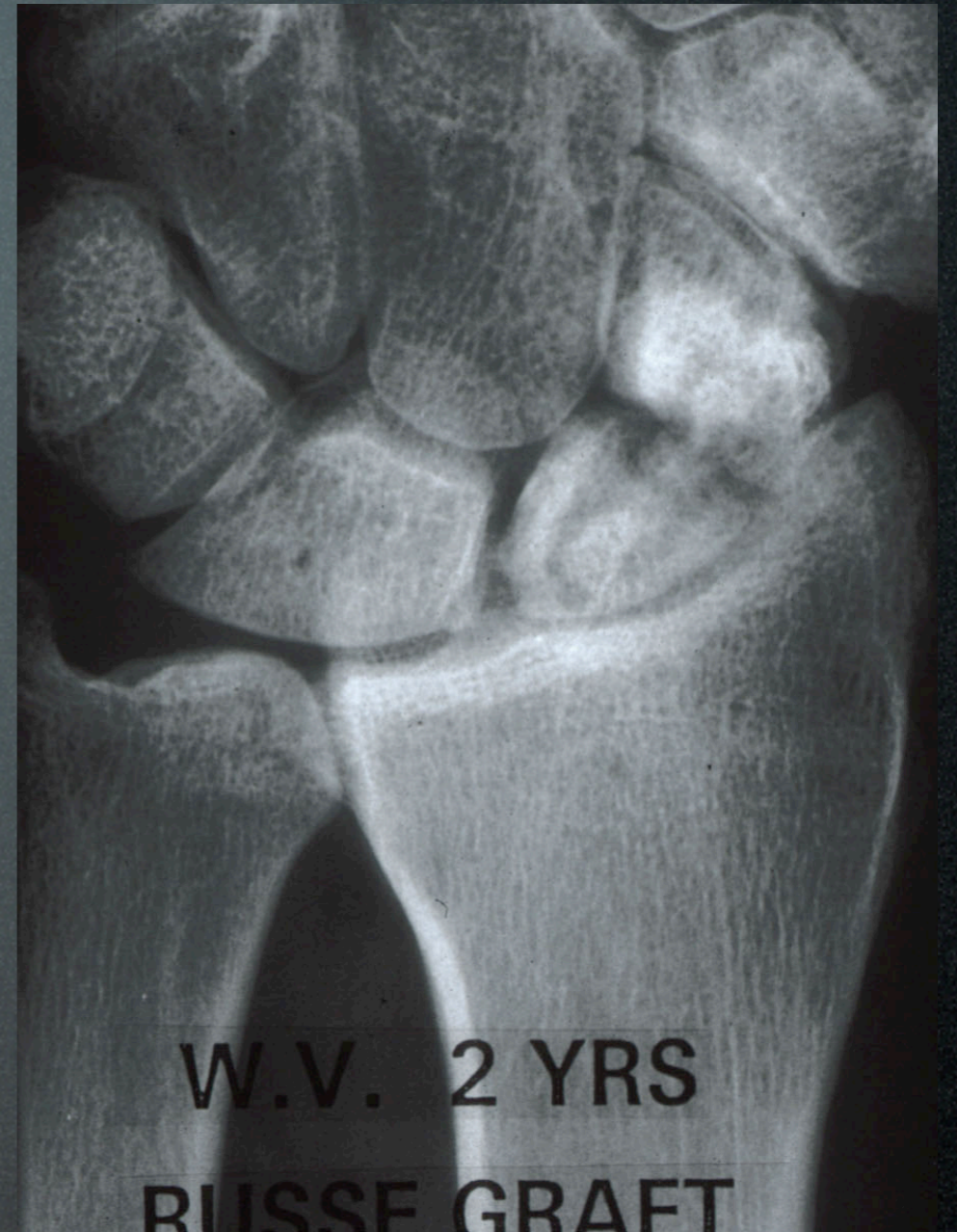


- Instable, collapsus modéré ou important
- Arthrose débutante
- Pôle proximal ischémique
- Pronostic moyen
- **Traitement adapté à l'âge et aux symptômes**



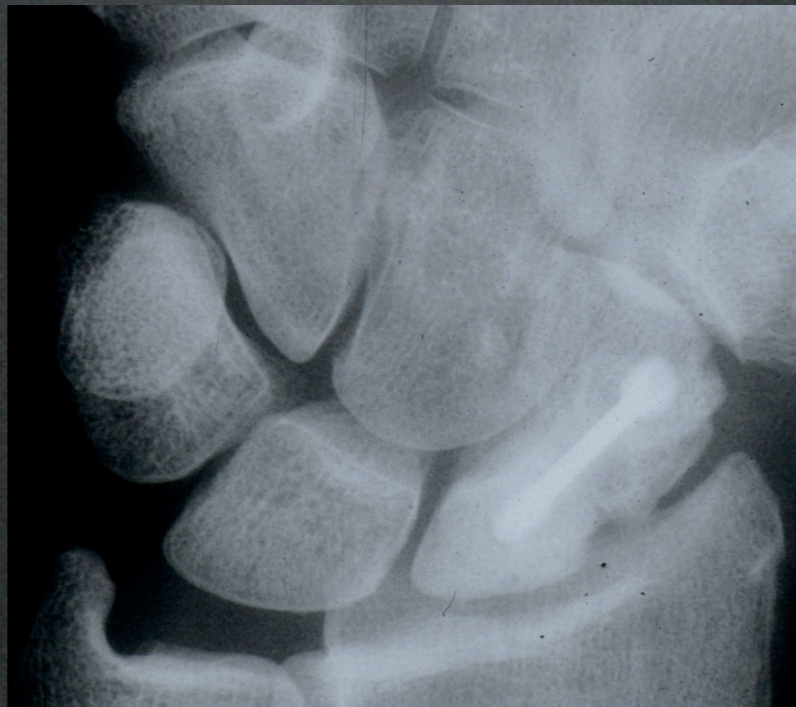

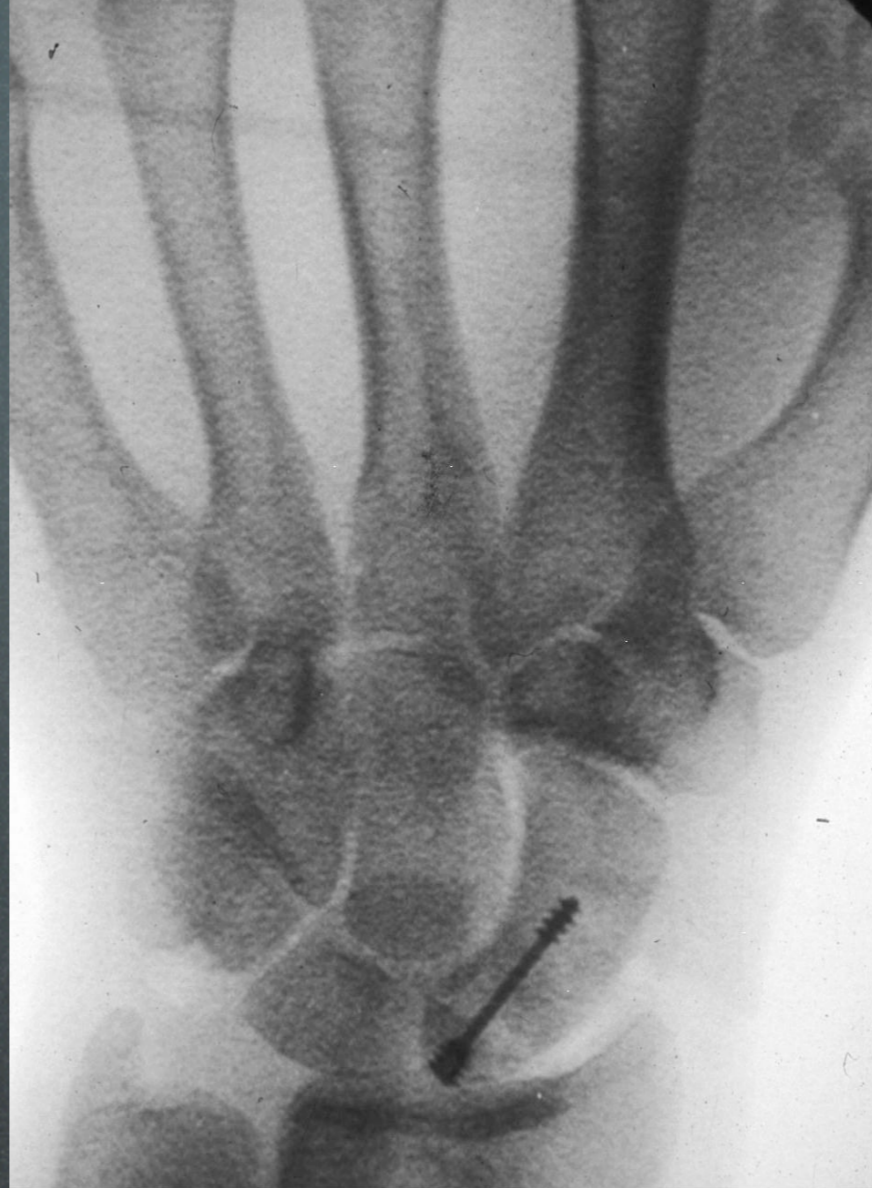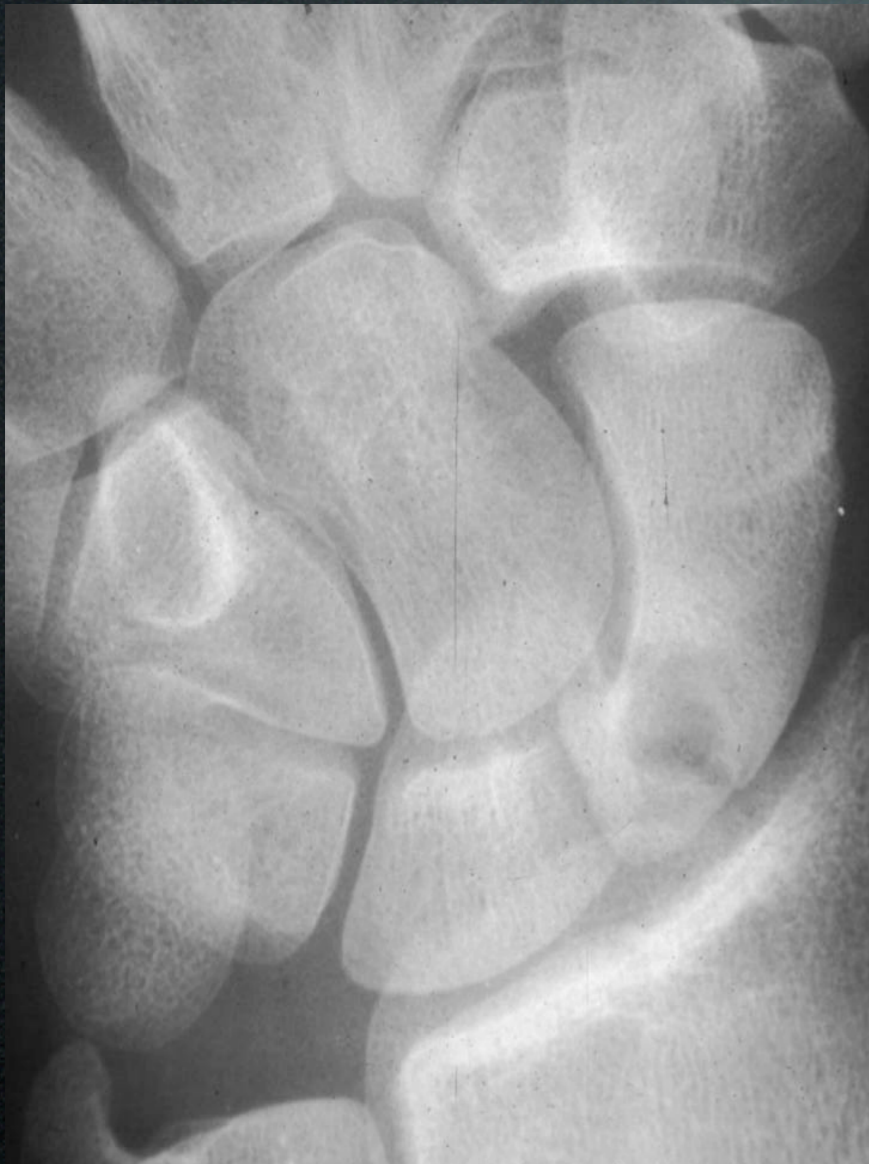Greffon
vascularisé ?



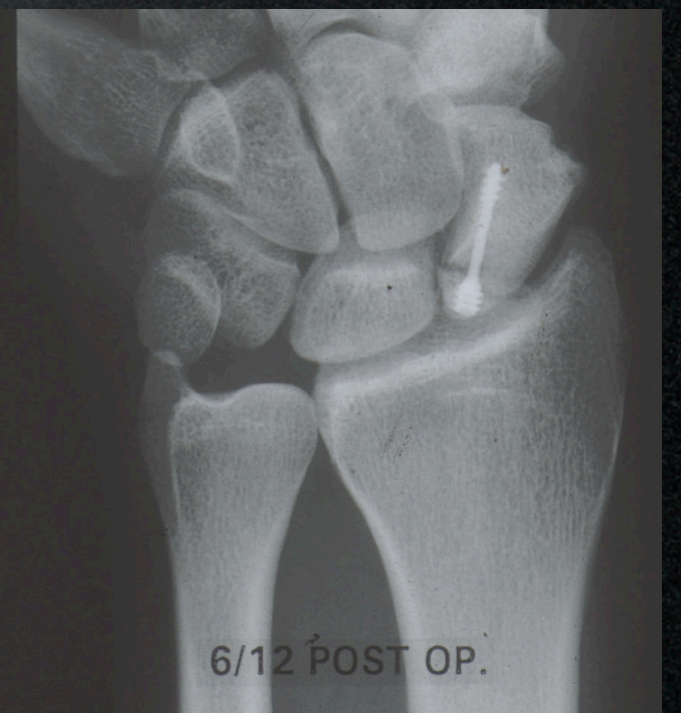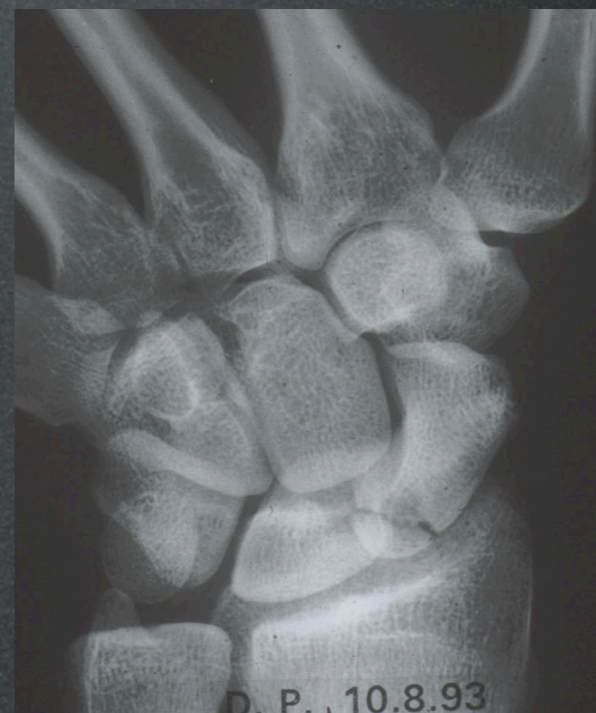W.V. 2 YRS

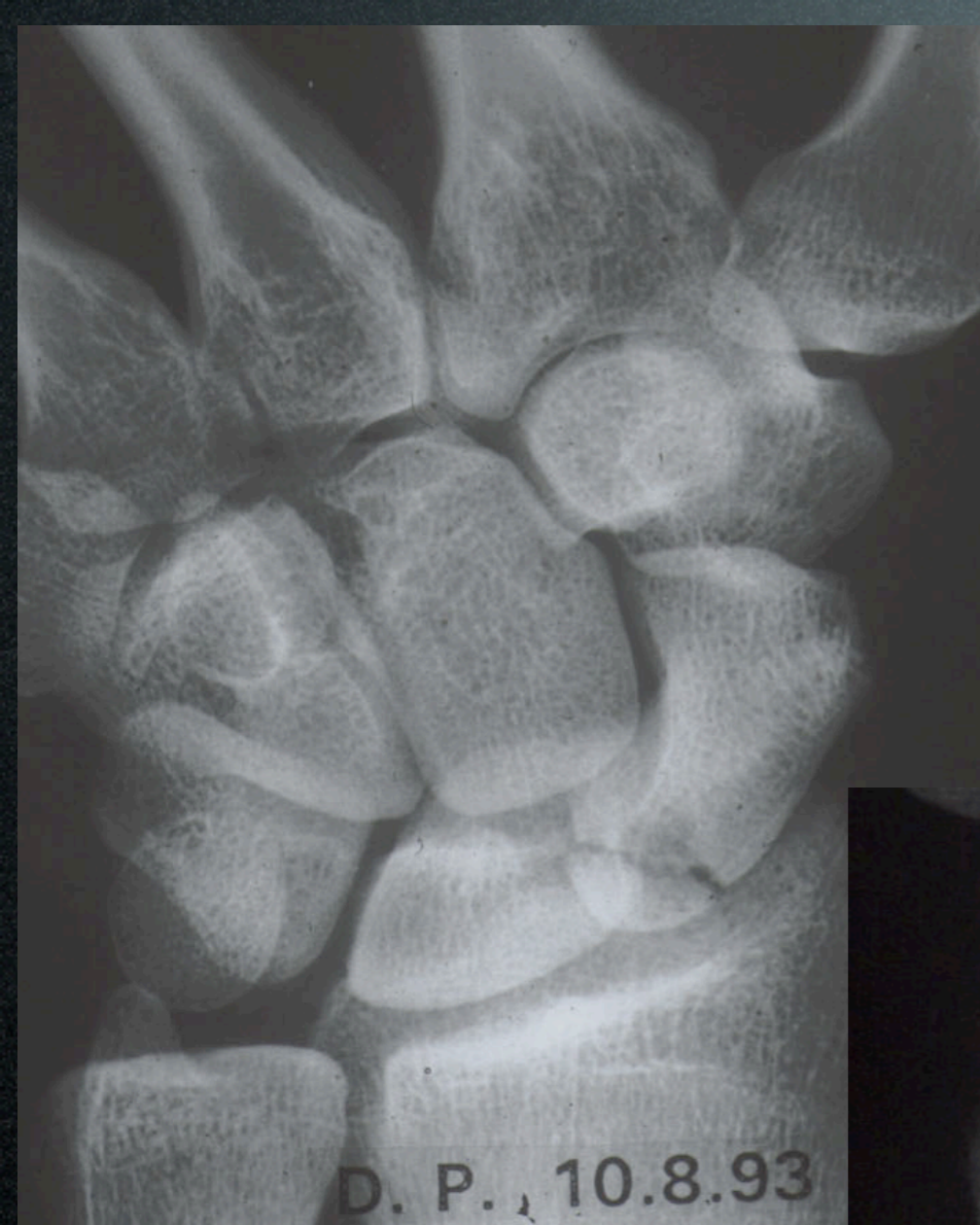RUSSE GRAFT



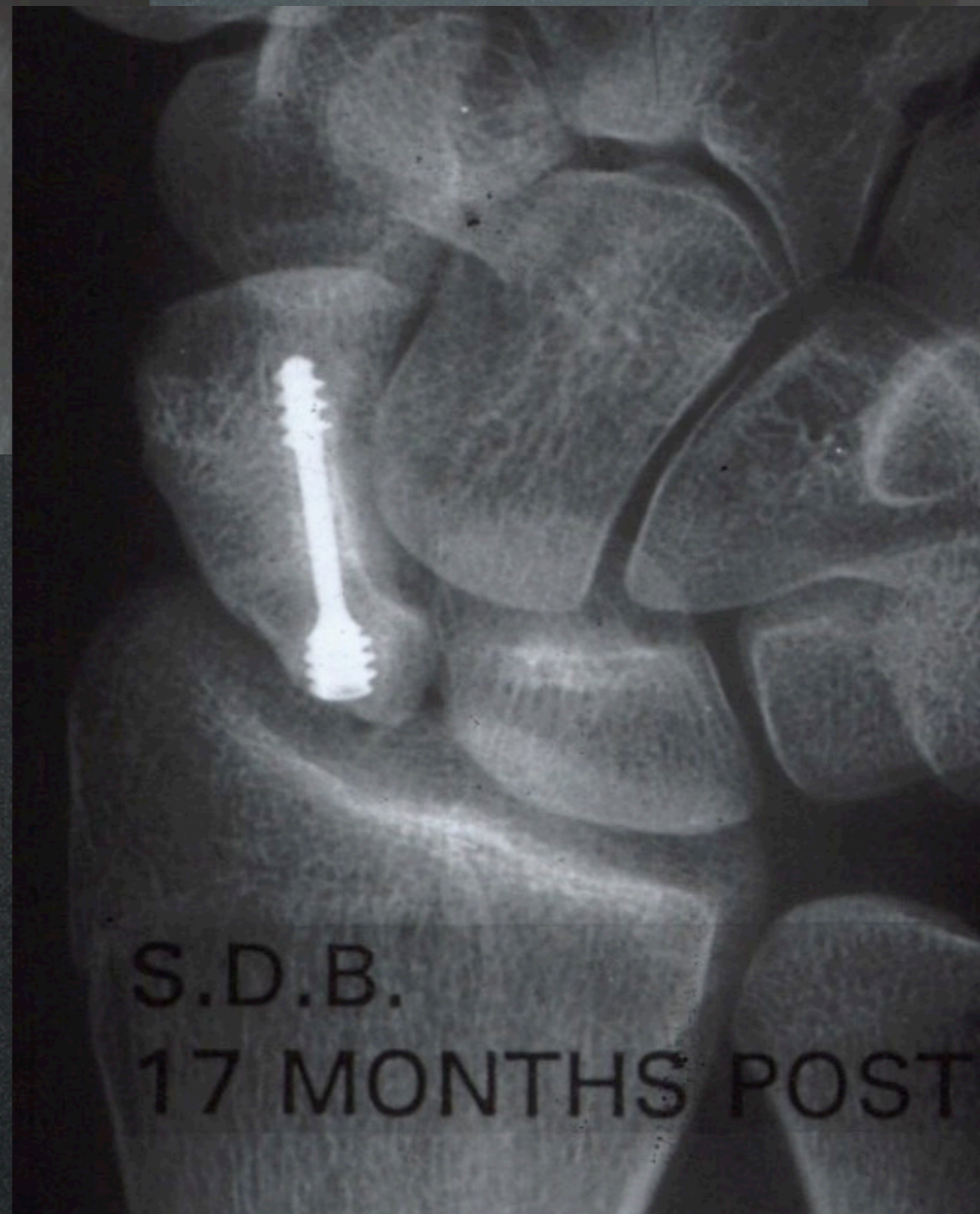

Vissage sans greffe des
pseudarthroses polaires

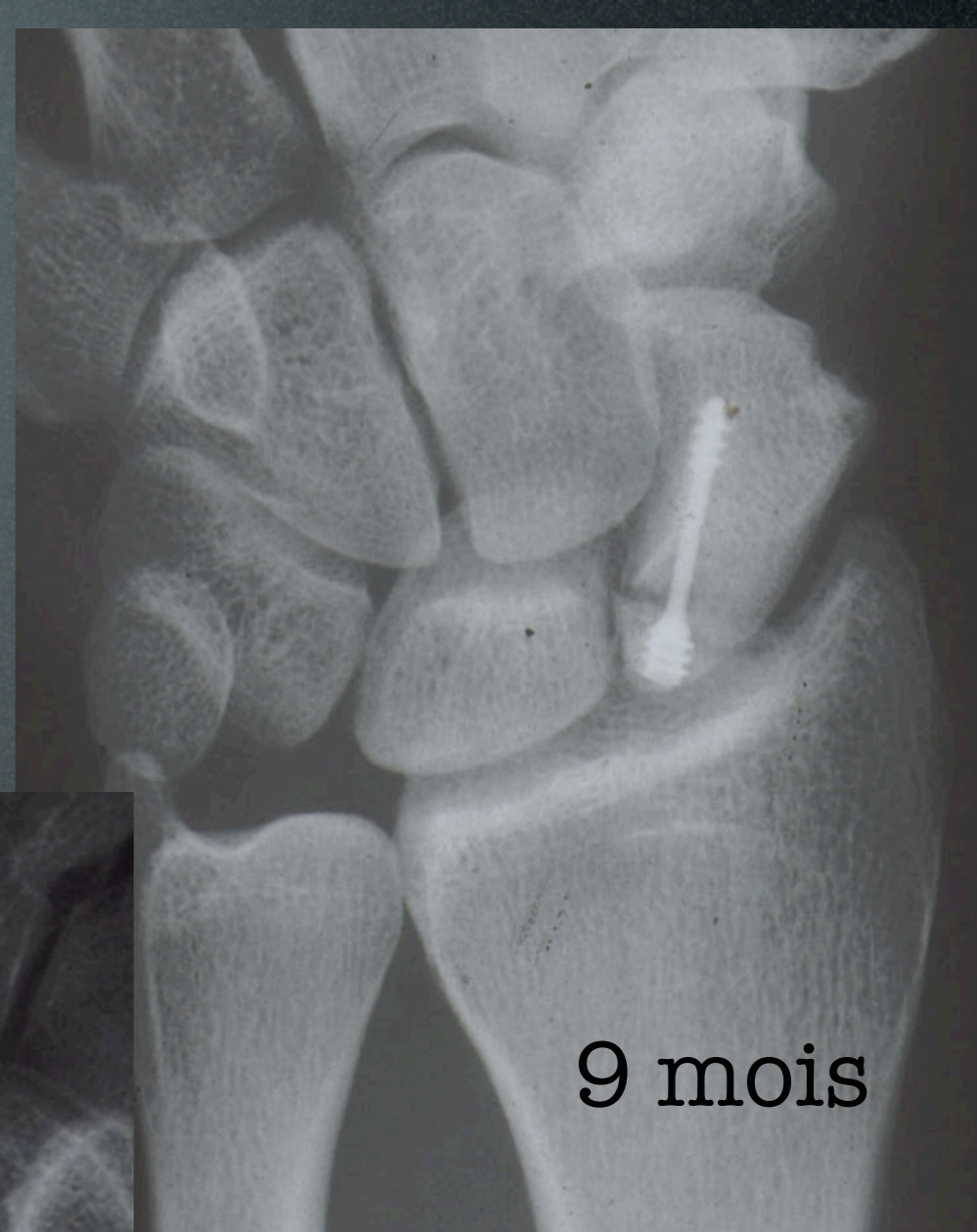



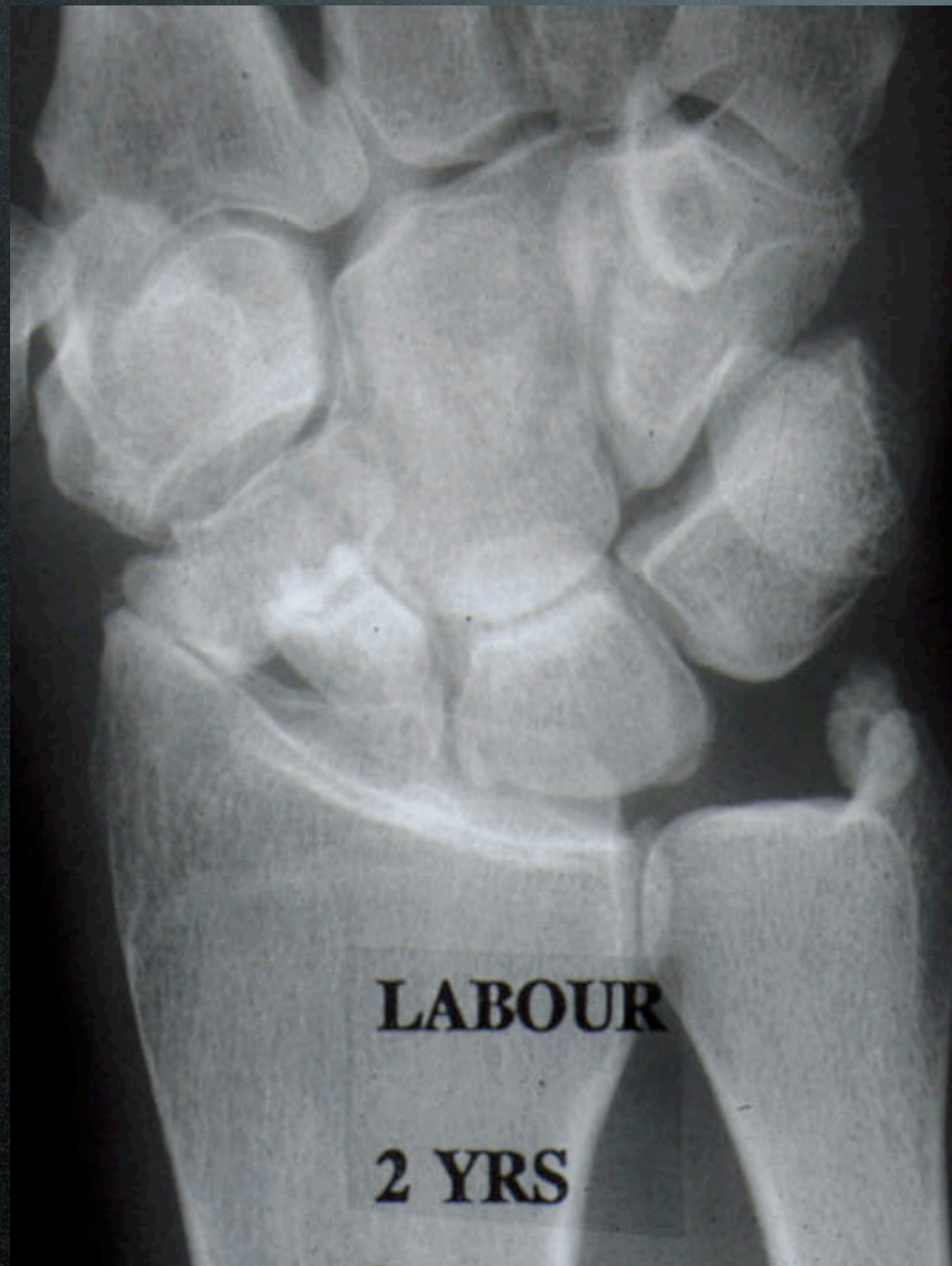D. P., 10.8.93



S.D.B.
17 MONTHS POST

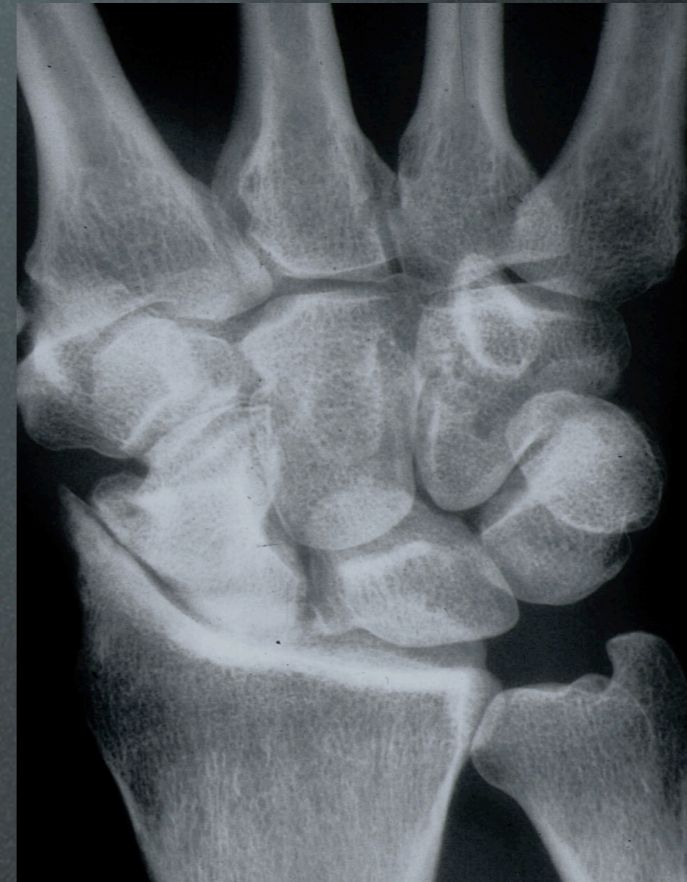
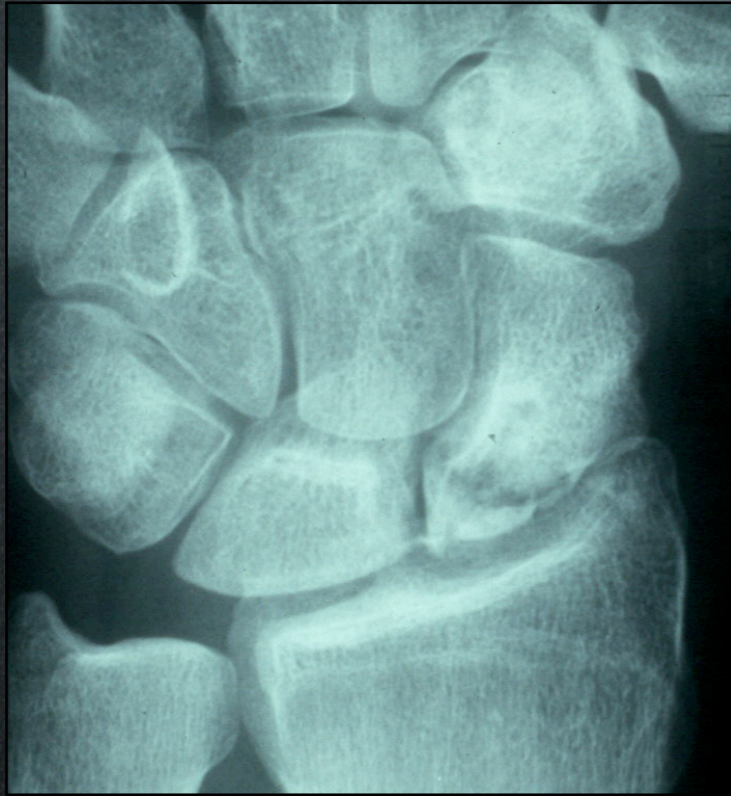
9 mois



Abstention ?
Traitement palliatif ?

Pseudarthrose avasculaire



- Pôle proximal fragmenté
- Mauvais pronostic
- Traitement palliatif ? Revascularisation ?

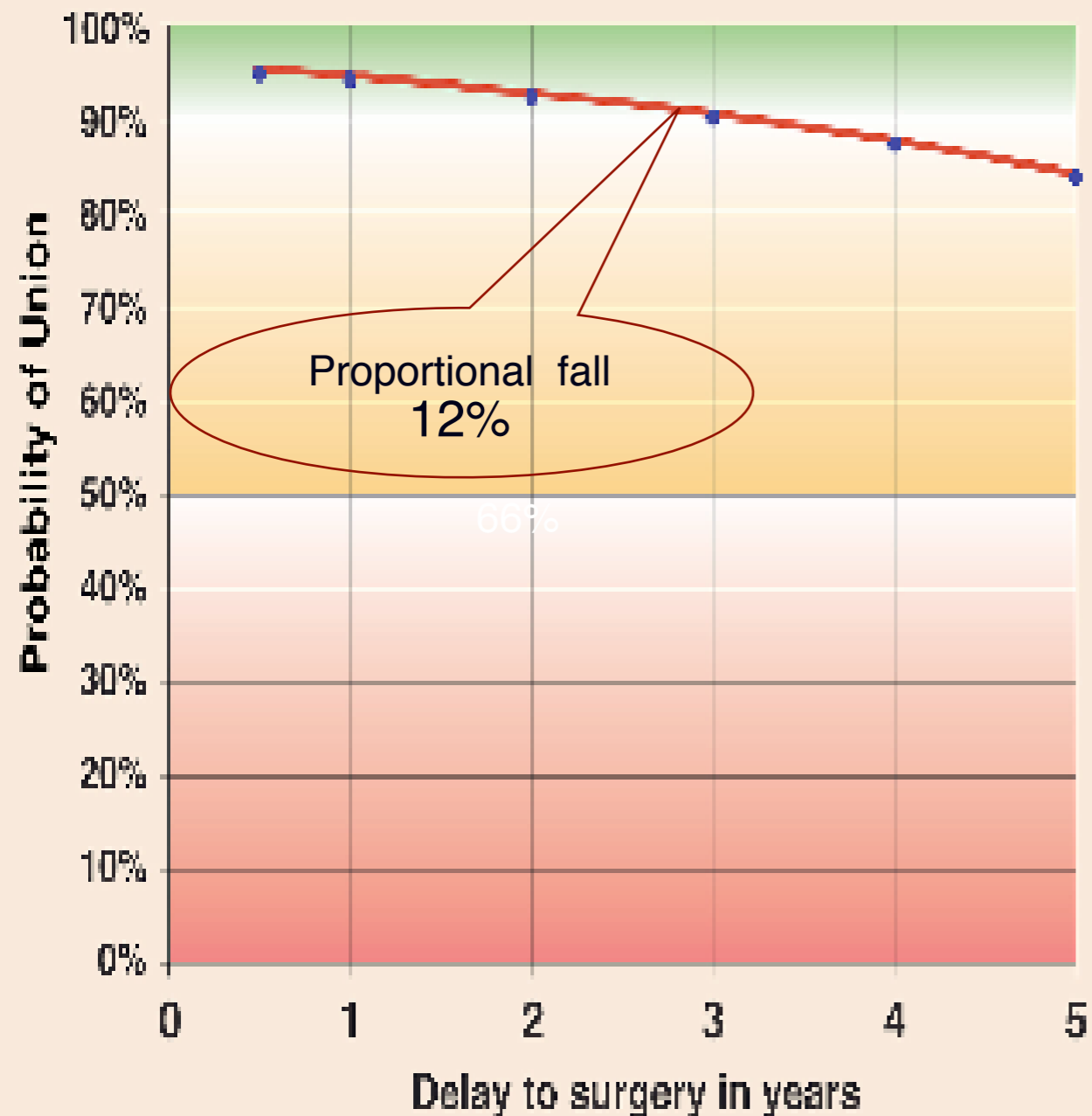
Conclusions

- La consolidation des pseudarthroses du scaphoïde dépend
 - De la durée depuis la fracture
 - Du type de pseudarthrose (vascularisation, instabilité, lésions associées)

Prediction Model

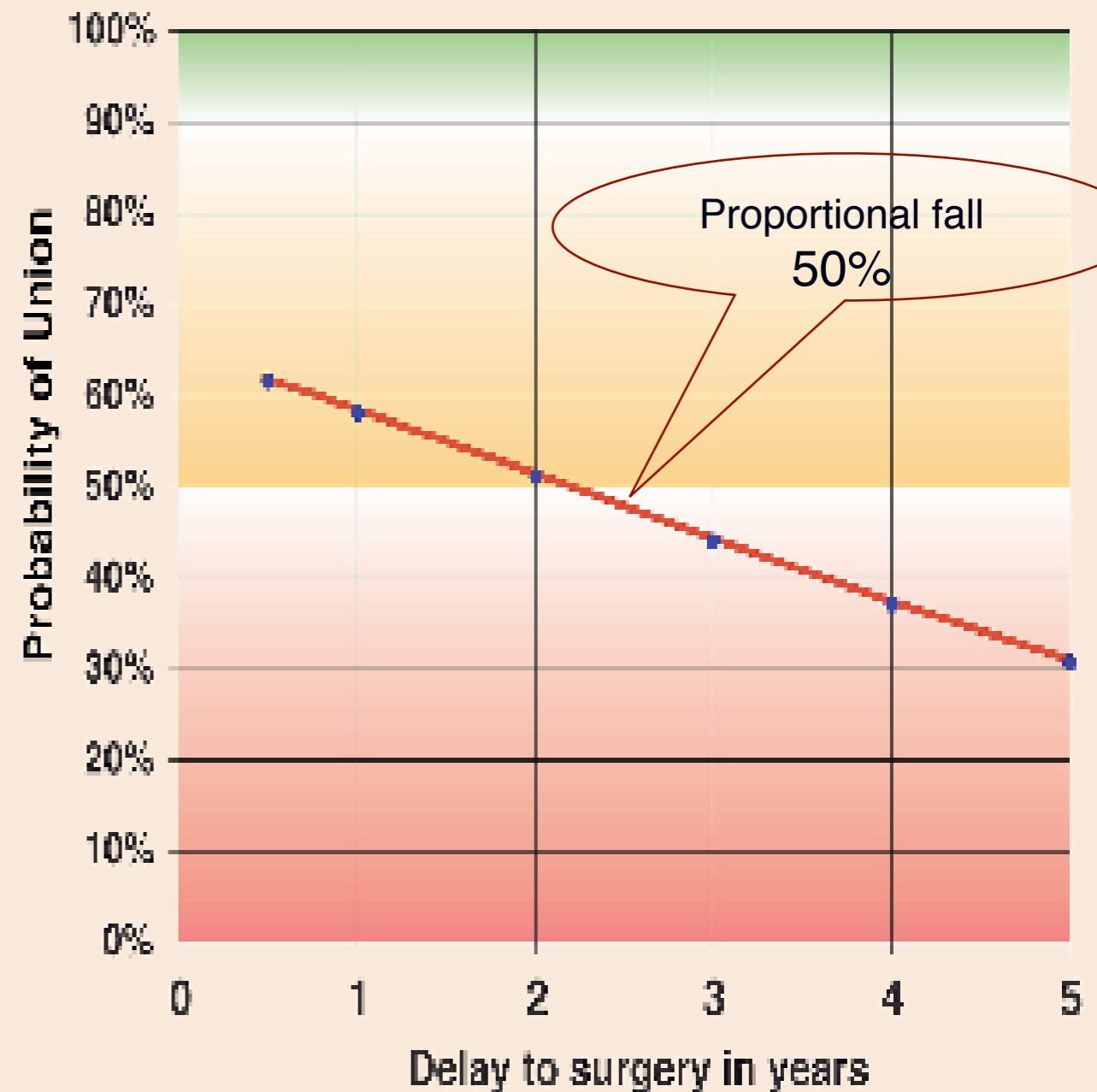
Fragment Ratio

0.5

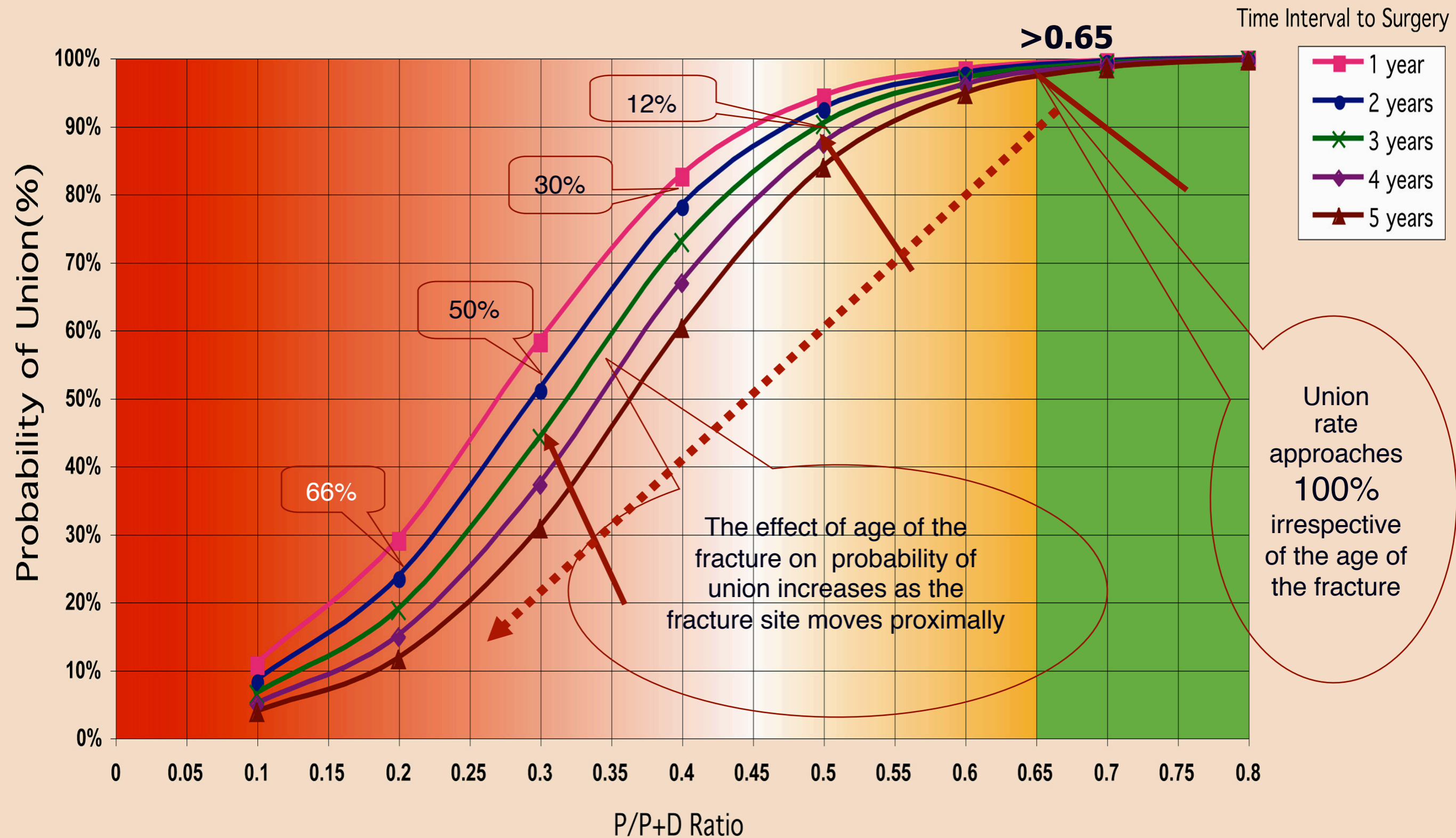


Fragment Ratio

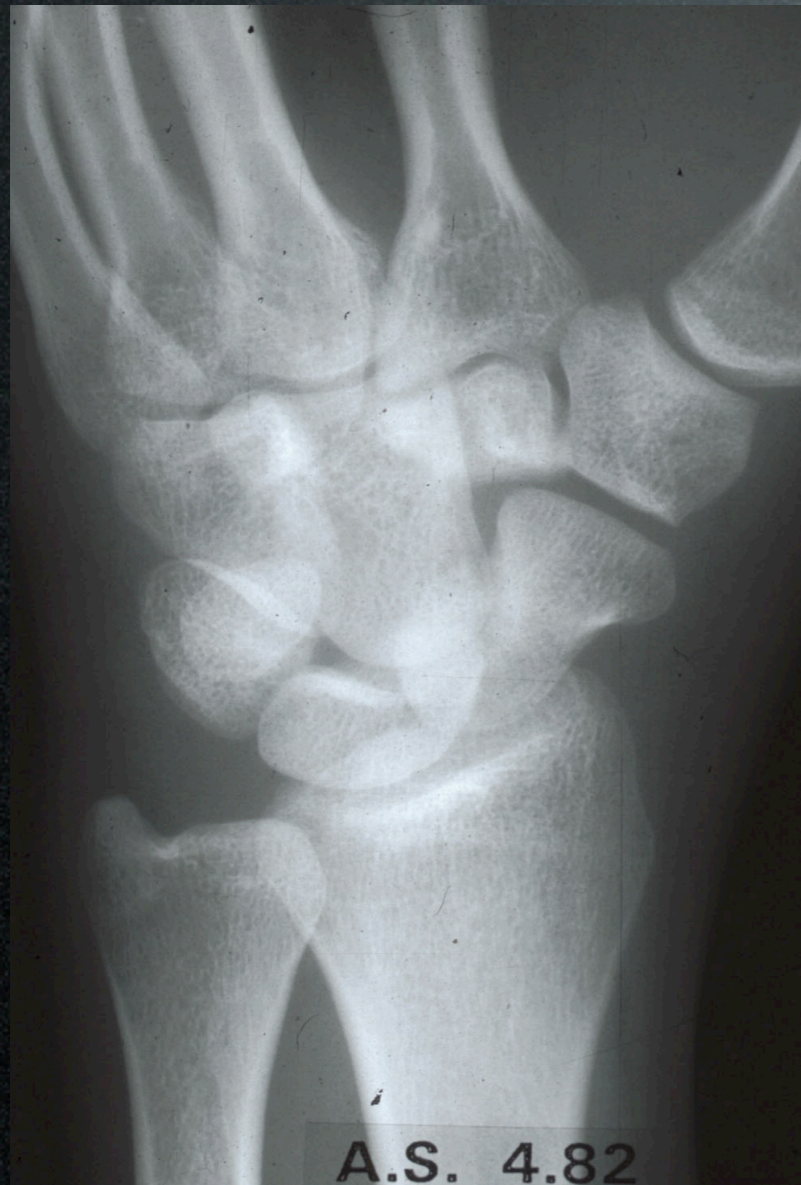0.3



Prediction Model



PSEUDARTHROSE DU SCAPHOÏDE



20 year old student

1. Acute scaphoid fracture
2. After 5 m. plaster !
3. After 14 m.plaster & 2 bone grafts !
4. Booked for fusion !
5. How it all started 9 years earlier !

MORAL: *Get it right first time!*