RESULTATS A MOYEN TERME DU TRAITEMENT CHIRURGICAL DES PSEUDARTHROSES SEPTIQUES DE LA JAMBE ET DU FEMUR :

A PROPOS DE 45 CAS

GRIMAUD O, BAUER T, LORTAT-JACOB A, HARDY Ph

Pseudarthroses septiques

- 3 problèmes
  1. Infection
  2. Non consolidation (+/- PDS osseuse)
  3. État cutané (et parties molles)

Pseudarthroses septiques

- Principe du traitement
  1. Excision (et antibiothérapie adaptée)
  2. Stabilisation
  3. Reconstruction
- Schéma thérapeutique en une ou plusieurs étapes

PATIENTS ET METHODES

- Objectif de l'étude:

  résultats à moyen terme du traitement par excision-stabilisation-reconstruction.

- série rétrospective 45 cas
  - 30 à la jambe
  - 15 au fémur

- recul moyen de 5 ans.

- guérison jugée sur le contrôle de l'infection et sur la consolidation osseuse.

Présentation de la série

- Sex-ratio: 2 ♂ / 1 ♀
- Âge moyen: 44 ans (25-76)
- Mécanisme lésionnel : AVP (37/45)
- Complications initiales: fractures ouvertes

Complications	Tibia	Fémur
Cutanées	26	9
Neuro	4	1
Vascu	2	1
Polytrauma	10	8

- Localisation diaphysaire (20+11)



Présentation de la série

- Ancienneté: 3.7 ans
- Au stade du diagnostic:

Etat Cutané	Tibia	Fémur
normal	1	1
cicatriciel	7	5
fistule(s)	12	7
perte de	9	2
abcès	1	0



Perte de substance osseuse	Tibia	Fémur
Pas de PDS osseuse	8	3
PDS osseuse <5 cm	12	9
PDS osseuse 5 à 10 cm	9	3
PDS osseuse >10 cm	1	0

Interventions avant la prise en charge		
	Tibia	Fémur
aucune septique	10	2
multiple (dont septique)	18	13
greffe osseuse	12	6
os synthétique	3	2

Excision

- Abord en décortication (37 cas)
- Excision osseuse
  - Inférieure à 5 cm au tibia (2/3)
  - Entre 5 et 10 cm au fémur (2/3)

	Tibia	Fémur
Abord en décortication	24	13
Alésage	8	5
Taille de la Résection osseuse		
< 5 cm	21	2
5 à 10 cm	7	10
> 10 cm	2	3
Diamètre de la Résection osseuse		
< 50%	8	2
> 50%	11	3
circonférentielle étendue	11	10

Couverture

- Lambeau local nécessaire dans 24 cas au tibia
- Suture directe dans 13 cas au fémur

Modalité de couverture	Tibia	Fémur
Suture Directe	6	13
Lambeau Local fascio cutané postérieur	14	0
Lambeau Local jumeau interne	2	0
Autre lambeau local	0	1
Reprise du lambeau préexistant	8	0
Cicatrisation dirrigée	0	1

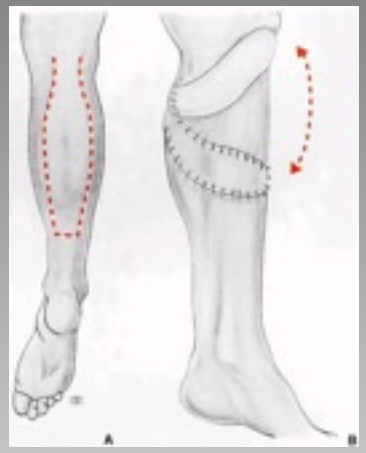

Stabilisation

- Fixateur externe monoplan (31 cas)
- Enclouage centromédullaire (6 cas).

	Tibia	Fémur
Fixateur Externe	22	9
Clou CM	3	3
Autres	5	3
Spacer	3	4
Gentabilles	3	3

Reconstruction

Délai par rapport à excision

- 5 semaines (3 pour le tibia et 8 pour le fémur)
- greffe spongieuse appuyée sur le péroné ou greffe spongieuse (pour le fémur)

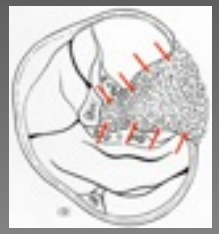

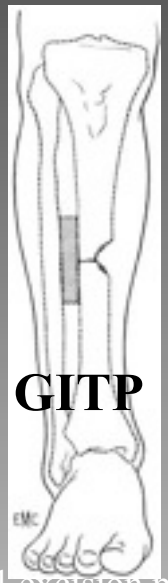

- voie d'abord
  - identique à celle utilisée pour l'excision pour le tibia
  - vierge pour le fémur

Délai (en jours)	Tibia	Fémur
Moyenne	22	58
Médiane	6	24
Type		
GS ou GSAP	21	12
GITP	4	
autres	3	3
Site Prélèvement		
1 crête post	9	7
2 crête post	9	1
baguette tibiale seule	0	0
péroné seul	1	0
multiple (asso des précédents)	2	3
Voie d'abord		
Vierge	9	13
Délà utilisée	21	2

Microbiologie

- infection polymicrobienne dans 45% des cas.
- Staphylococcus aureus dans plus de 50% des cas.
- Si polymicrobien: BGN
- Bi-antibiothérapie en moyenne pendant 6 semaines (15 jours IV)
- 5 complications aux ATB

	Tibia	Fémur
Monobactérienne	17	7
Polybactérienne	13	8

	Infections monobactériennes	
Germe	Tibia	Fémur
SA	11	2
autre CG+	1	2
BGN	3	3
Anaérobie	1	0
BG+	1	0

	Infections polybactériennes	
Germe	Tibia	Fémur
SA	3	2
autre CG+	5	5
BGN	14	10
Anaérobie	0	1
BG+	2	0

RESULTATS

- Reprises chirurgicales dans 28 cas (60%)
  - 17 complications (1/3)
  - 11 greffes osseuses complémentaires en moyenne 4 mois après l'excision
- Recul moyen 5 ans (2-8)
- Guérison de l'infection dans 42 cas
  - récidives septiques dans 9 cas (gestes de nettoyage itératif)
- Consolidation osseuse dans 38 cas

en moyenne en 6.5 mois (6 mois au tibia, 9 au fémur)

Suites	Tibi	Fémur
Simples	12	5
Compliquées	11	6
Greffes osseuses itératives	7	4
Complications		
Cutanées	3	0
Mécaniques	3	2
Infectieuses	5	4

FINAL		Tibia	Fémur
Recul		5,0	5,1
Statut Inf	*Guérison*	27	15
	Echec	3	0
Statut Méca	*Solide*	26	12
	PS +/- tolérée	2	1
	Echec	2	2

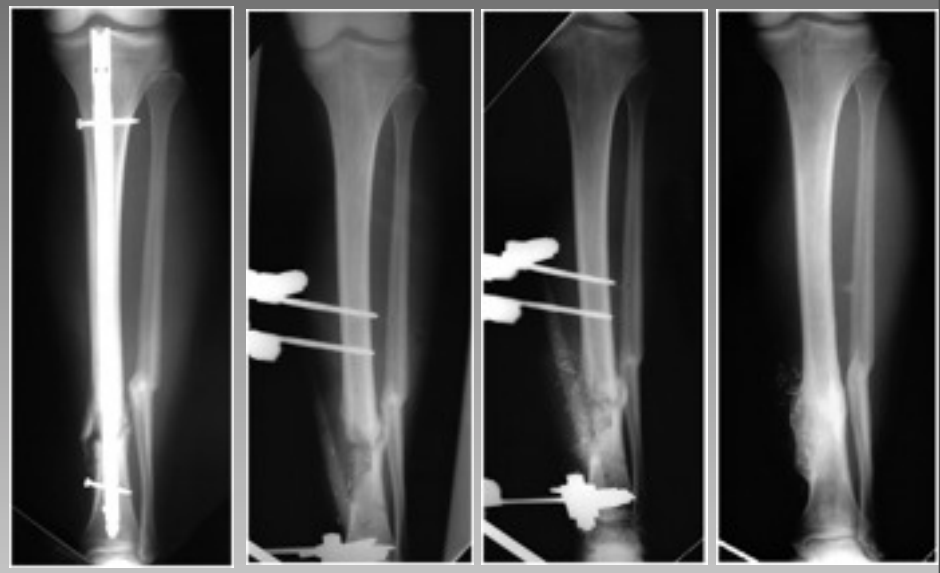

RESULTATS

Etat Local	*Satisfaisant*	18	8
	Cicatriciel	10	7
	PDS	2	0

- **échecs corrélés**
  - à l'importance de la résection osseuse
    - RR de complication x3 si > 5cm

    et délai de consolidation x 2
  - à la qualité de la couverture cutanée
    - RR de complication x2 si peau pathologique (cicatriciel, fistule, PDS)
  - au statut vasculaire
    - toutes les amputations sont survenues dans un contexte de trouble vasculaire
- **échecs indépendants** de (p>0.5)
  - la localisation
  - du mode de stabilisation
  - de la microbiologie
  - des interventions antérieures

RESULTATS

- Dans 3 cas où la consolidation avait été obtenue malgré un axe en varus une fracture est apparue secondairement

Axe du membre	Tibia	Fémur
Normo axé	22	12
Varus	5	1
Autres	2	0
Amputation	1	2

- 7 échecs (septiques ou mécaniques), 3 ont nécessité une amputation

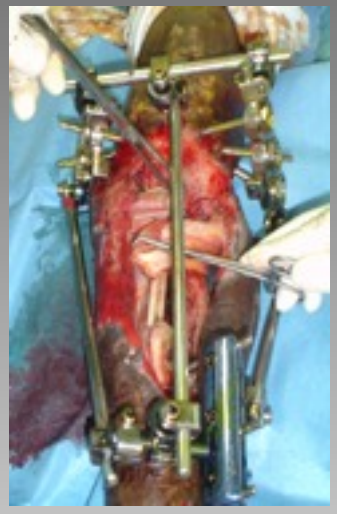

DISCUSSION

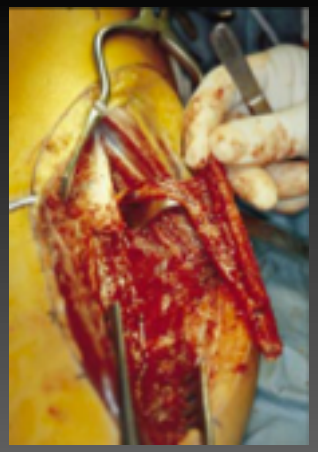

- autres techniques:
  - Burri-Papineau,
  - Transfert osseux d'Ilizarov
  - Membrane induite de Masquelet
  - Greffe vascularisée…

- résultats équivalents

**N.S. Motsitsi. Management of infected nonunion of long bones: The last decade (1996—2006) Injury, Int. J. Care Injured (2008) 39, 155—160*

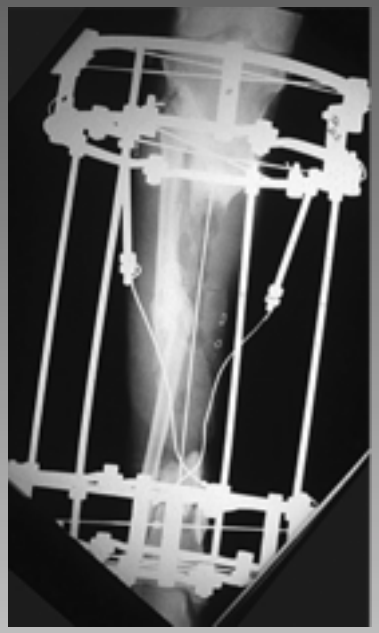

- substituts osseux (et inducteur)

**Khan SN, Tomin E, Lane JM. Clinical applications of bone graft substitutes. Orthop Clin North Am 2000;31: 389-409*

**Kelly CM, Wilkins RM, Gitelis S. The use of a surgical grade calcium sulfate as a bone graft substitute. Clin Orthop 2001;382:42-50*

CONCLUSION

- La prise en charge des pseudarthroses suppurées de jambe par excision-stabilisation-reconstruction permet d'obtenir la guérison dans des délais assez courts.
- Des gestes complémentaires de nettoyage ou de greffe osseuse sont cependant souvent nécessaires pour obtenir la consolidation osseuse et le contrôle de l'infection.

- Il faut veiller à éviter toute désaxation résiduelle en varus qui peut être à l'origine de complications mécaniques tardives

Merci de votre attention !