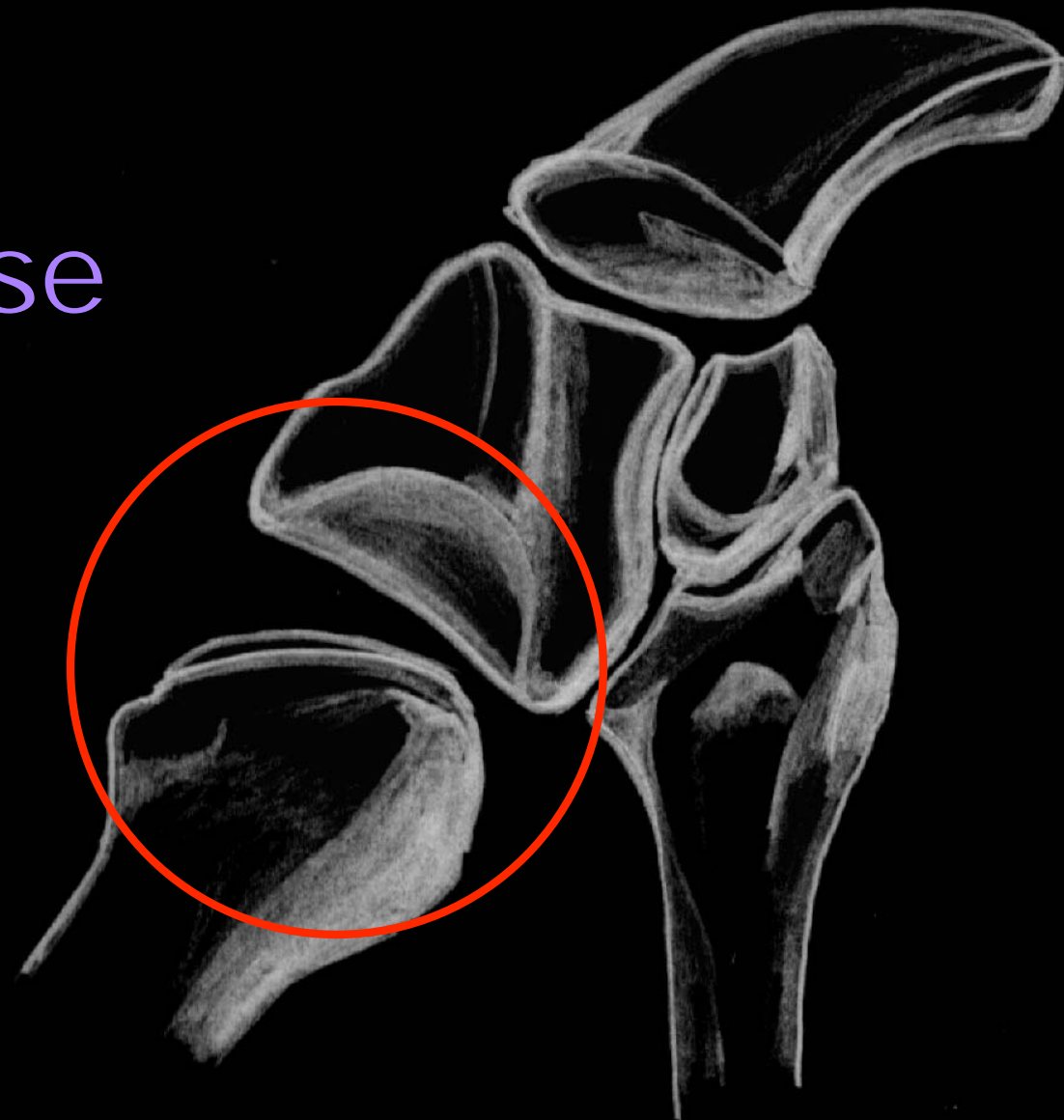

# Rhizarthrose du pouce

Philippe Samson



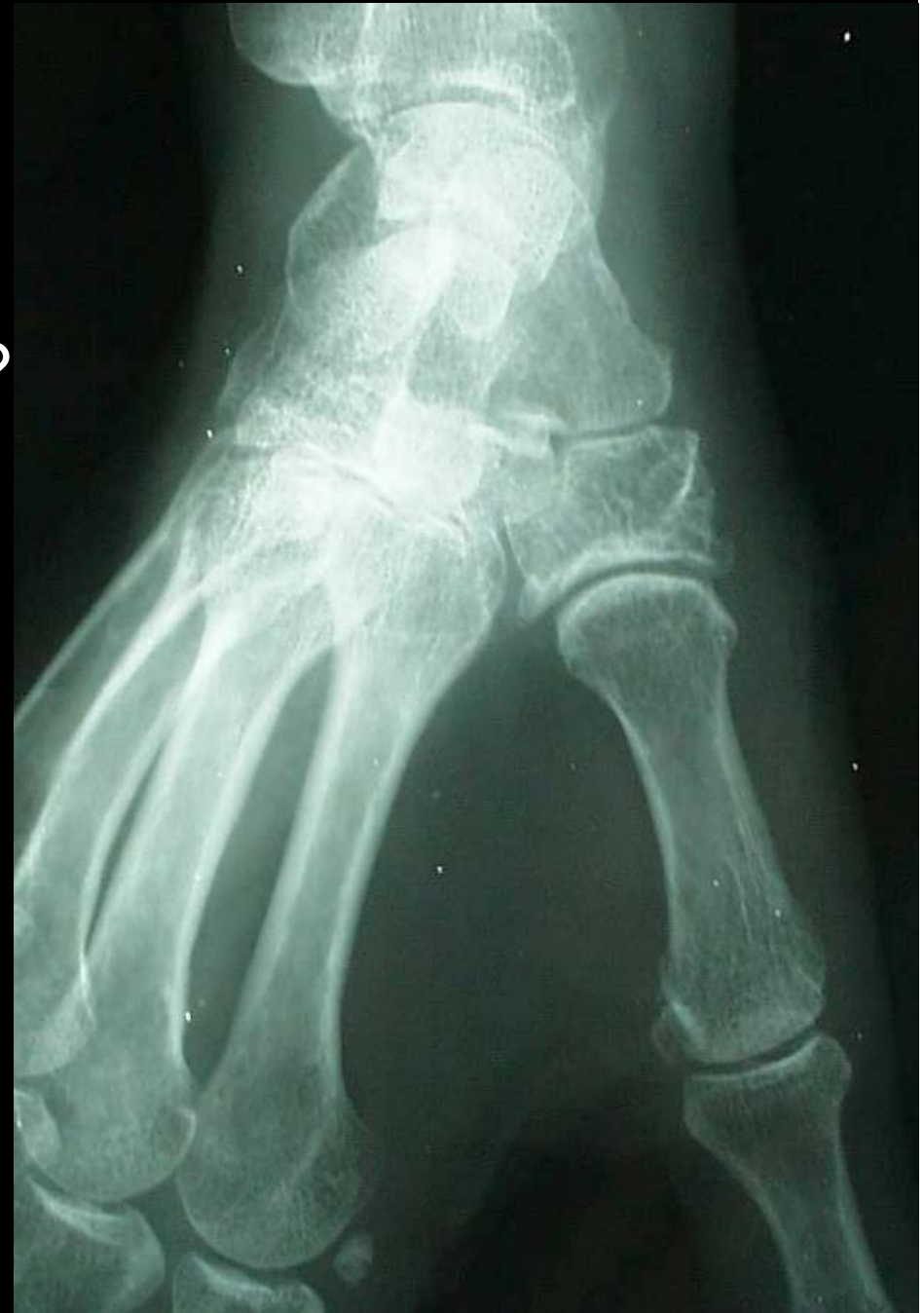Institut de la Main  
& du Membre Supérieur

# Rhizarthrose du pouce

- Arthrose trapézo-métacarpienne du pouce
- Symptômes
  - Douleur base du pouce
  - Majorée dans la prise pollici digitale
  - Test: abduction du 1e meta en comprimant sa base
- Evolution spontanée vers l'enraidissement et la déformation.

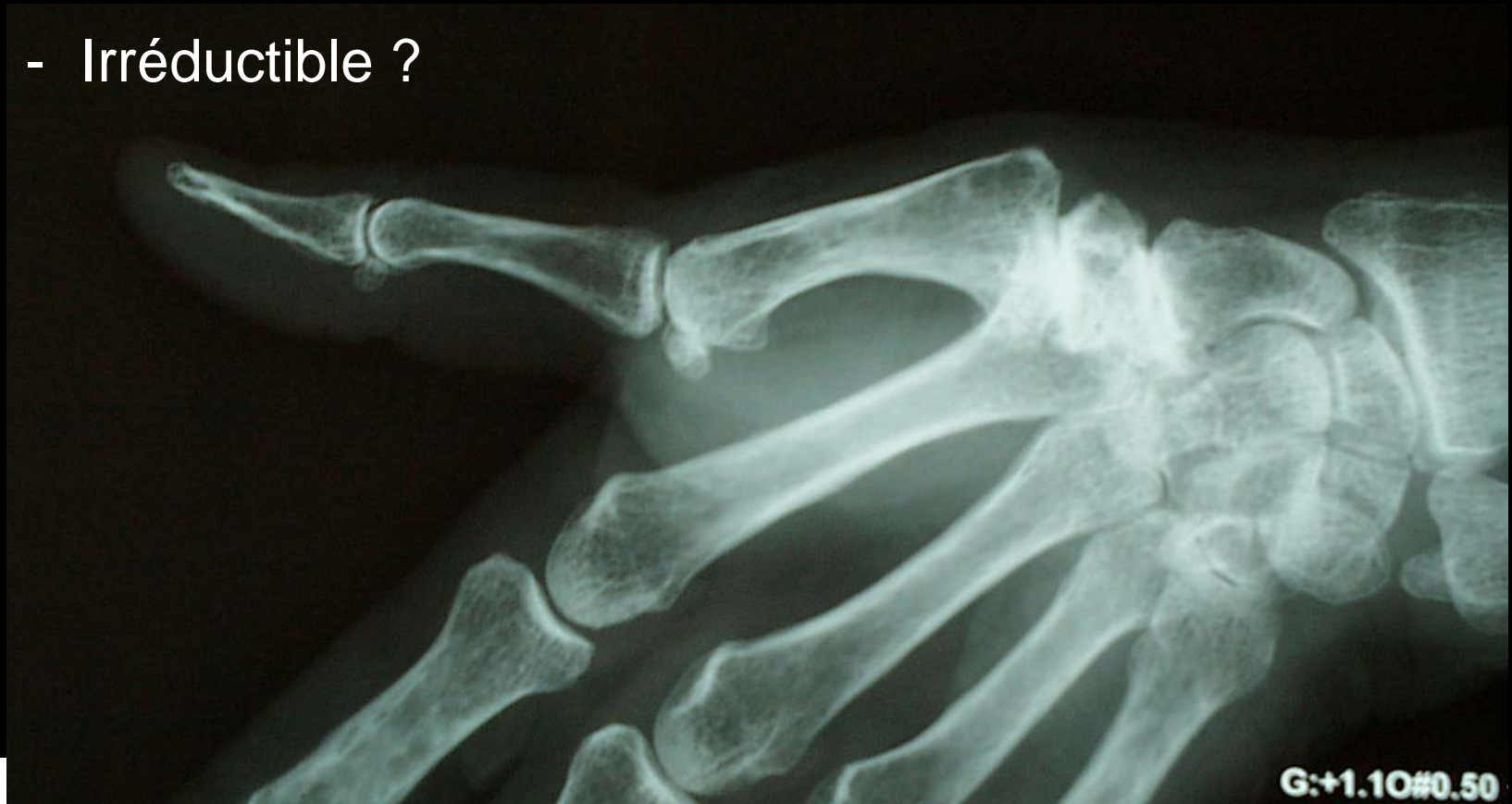# Bilan

- Atteinte trapézo-métacarpienne isolée ?



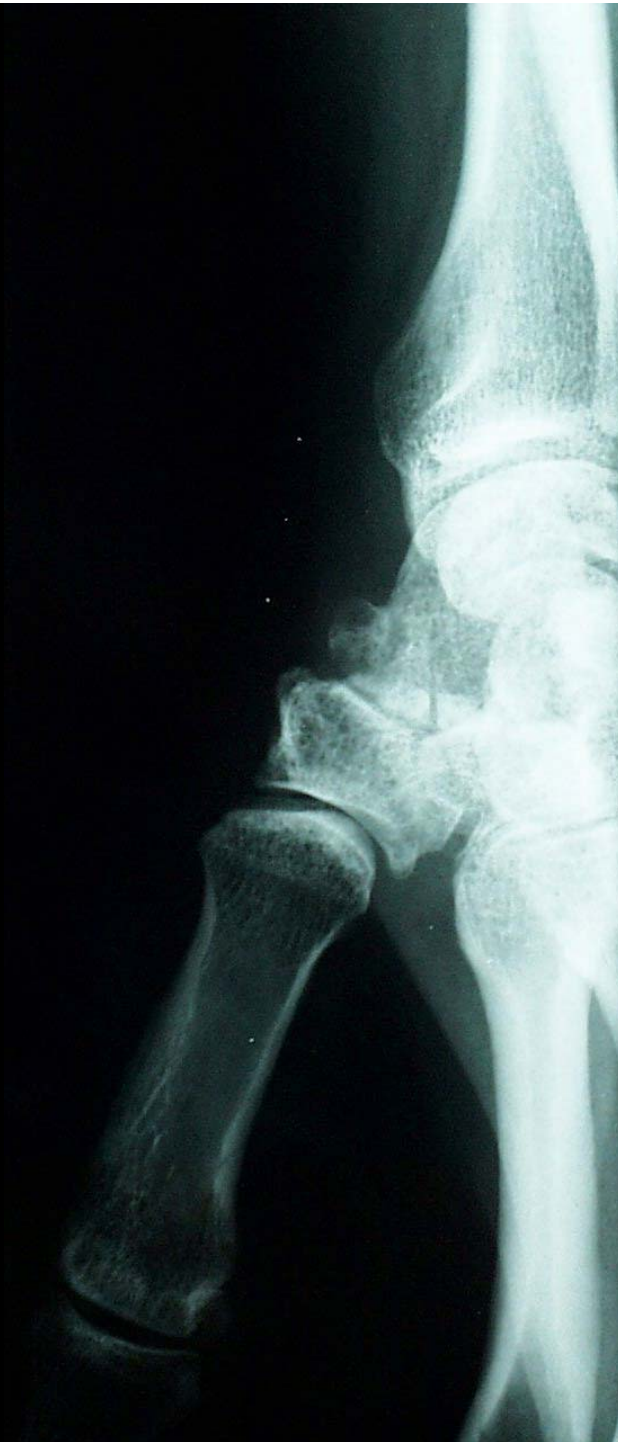# Bilan

- Hyperextension métacarpo-phalangienne ?
  - Réductible ?
  - Irréductible ?



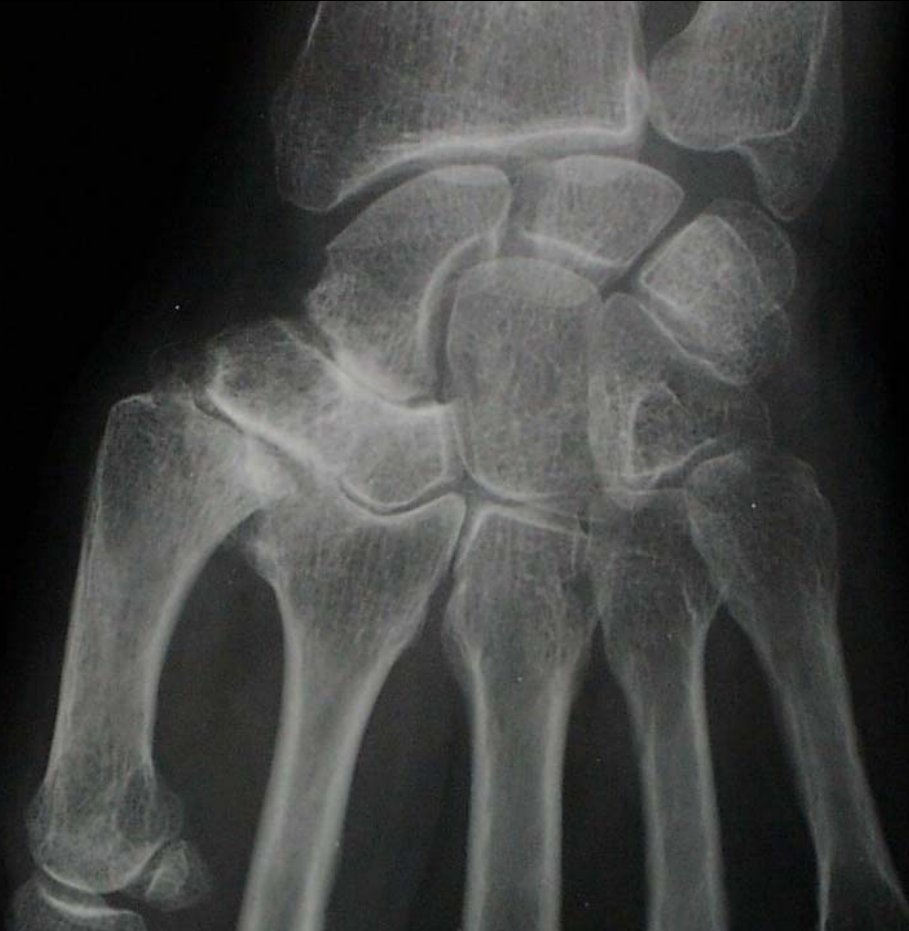# Bilan

- Hauteur du trapèze ?



# Bilan

- Arthrose scapho-trapézo-trapézoïdienne (STT) ?



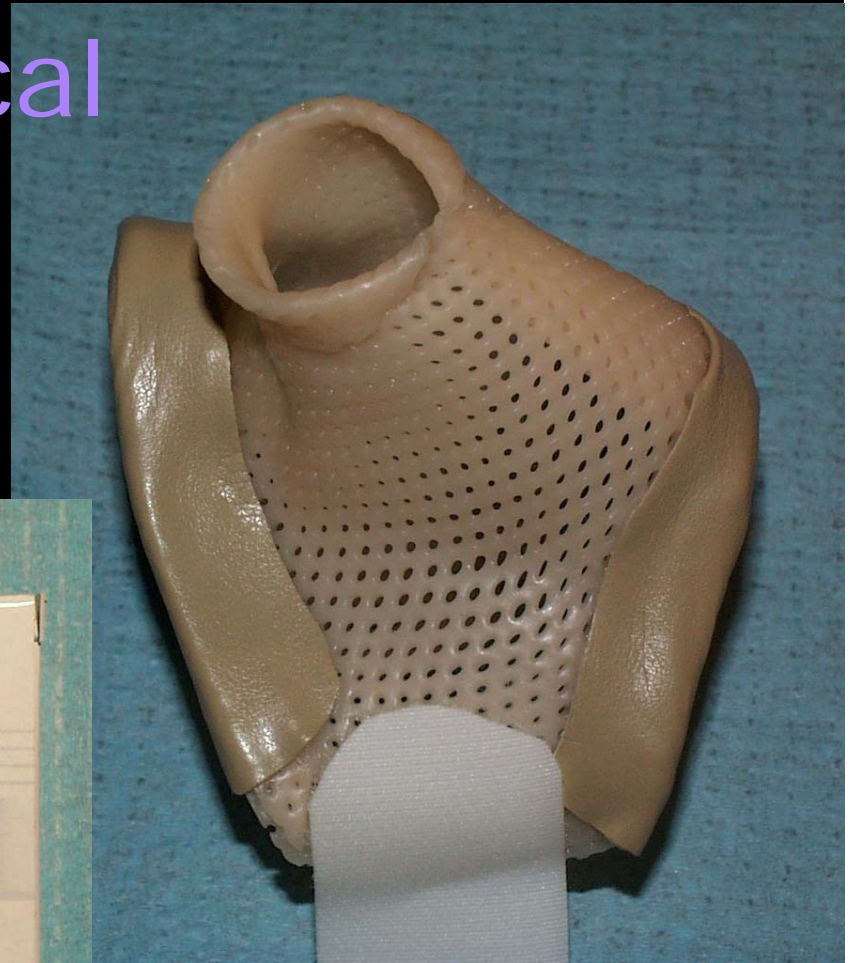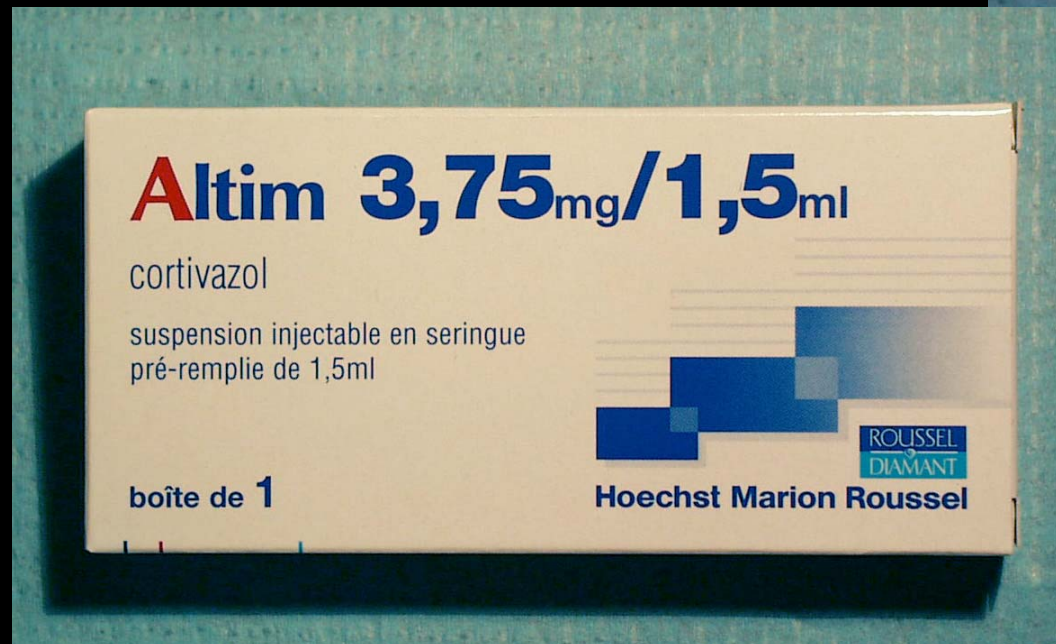


# Classification

- Dell 1978
  - Stade 1: pincement ou sclérose sous chondrale sans ostéophyte ni subluxation
  - Stade 2: subluxation  $< 1/3$  de la surface. Petit ostéophyte interne
  - Stade 3:  $\geq 1/3$  de la surface. Possibilité d'adduction M1 et hyperextension MP
  - Stade 4: disparition de l'interligne. Articulation raide. Douleur réduite

# Traitement médical

- Orthèse de repos
- Infiltration



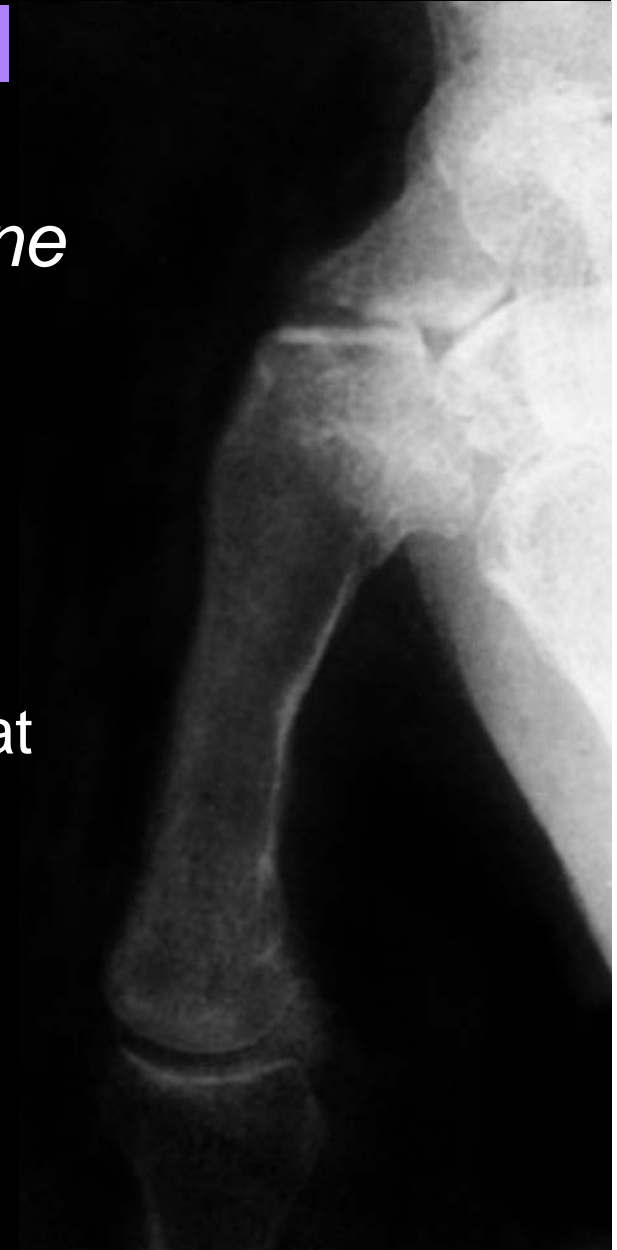

# Traitement chirurgical

- Dès que le traitement médical est inefficace

# Traitement chirurgical

- *Arthrodèse trapézo-métacarpienne*
  - Force conservée
  - Délai de consolidation
  - Impossibilité de mettre la main à plat
  - Opposition limitée au 4ème doigt
  - Sollicitation +++ STT



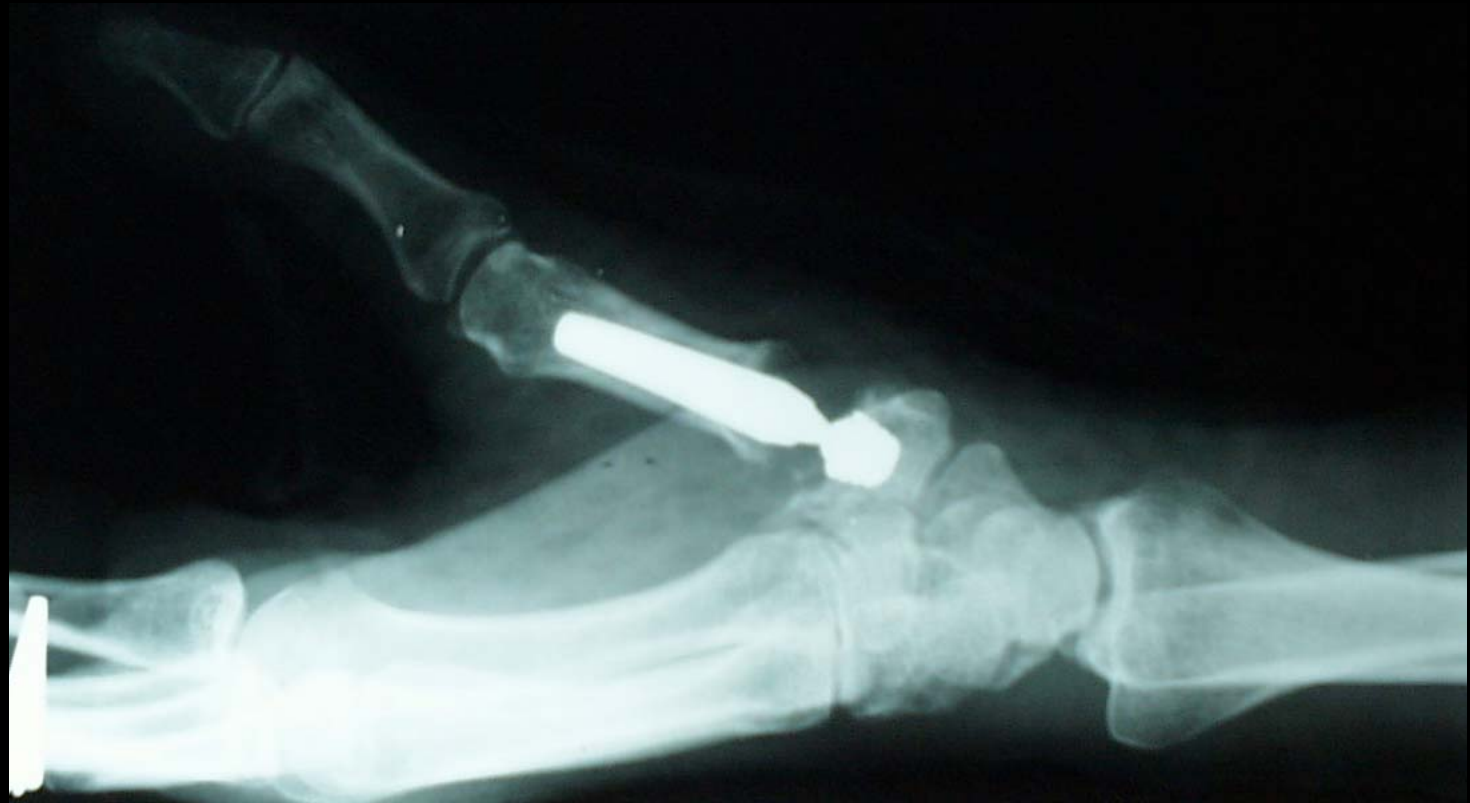# Traitement chirurgical

- *Arthroplastie prothétique*



# Traitement chirurgical

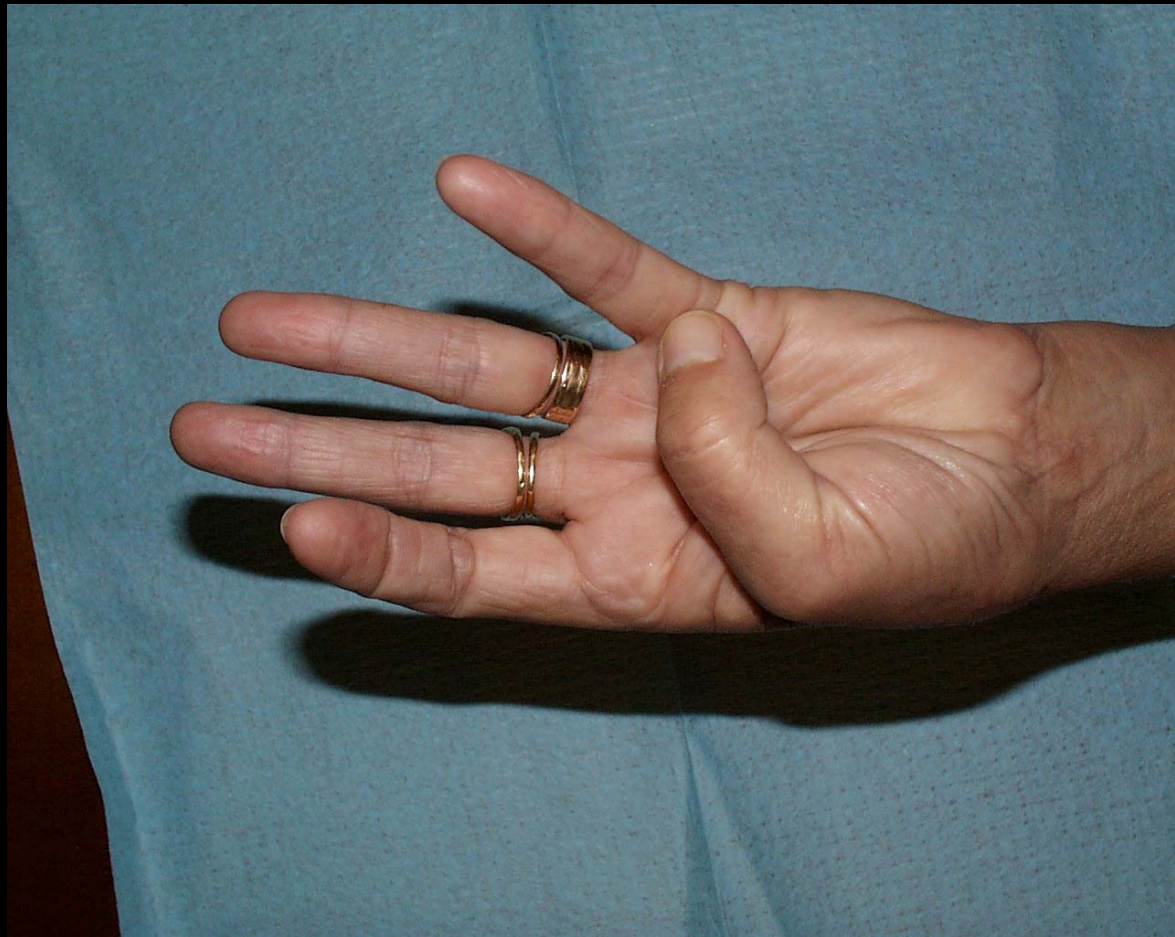
- *Arthroplastie prothétique*





# Traitement chirurgical

- *Arthroplastie prothétique*



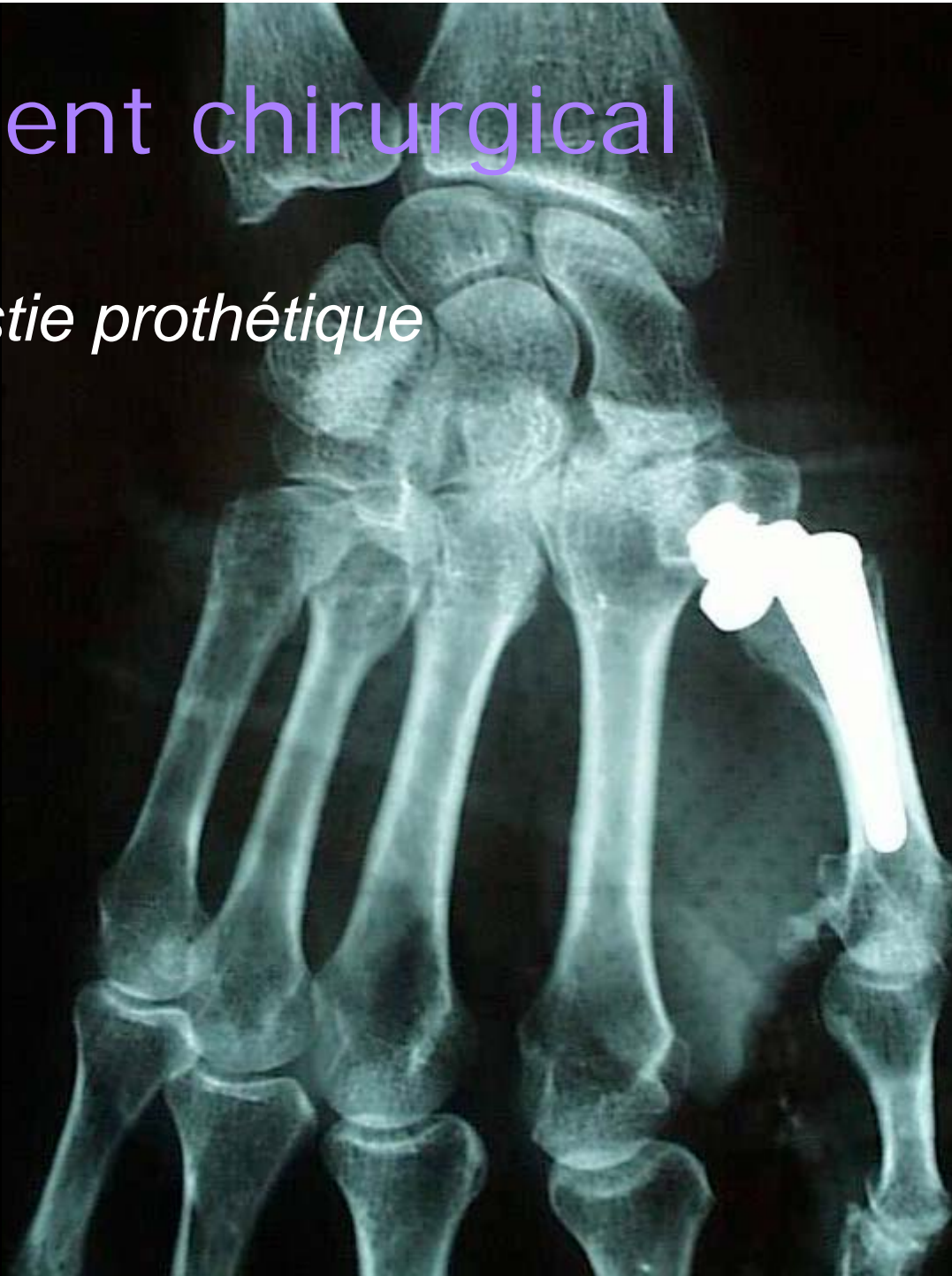

# Traitement chirurgical

- *Arthroplastie prothétique*
  - Résultat précoce
  - Conserve la force
  - Non adaptée à tous les cas
  - Descellement
  - Luxation
  - Devenir à long terme

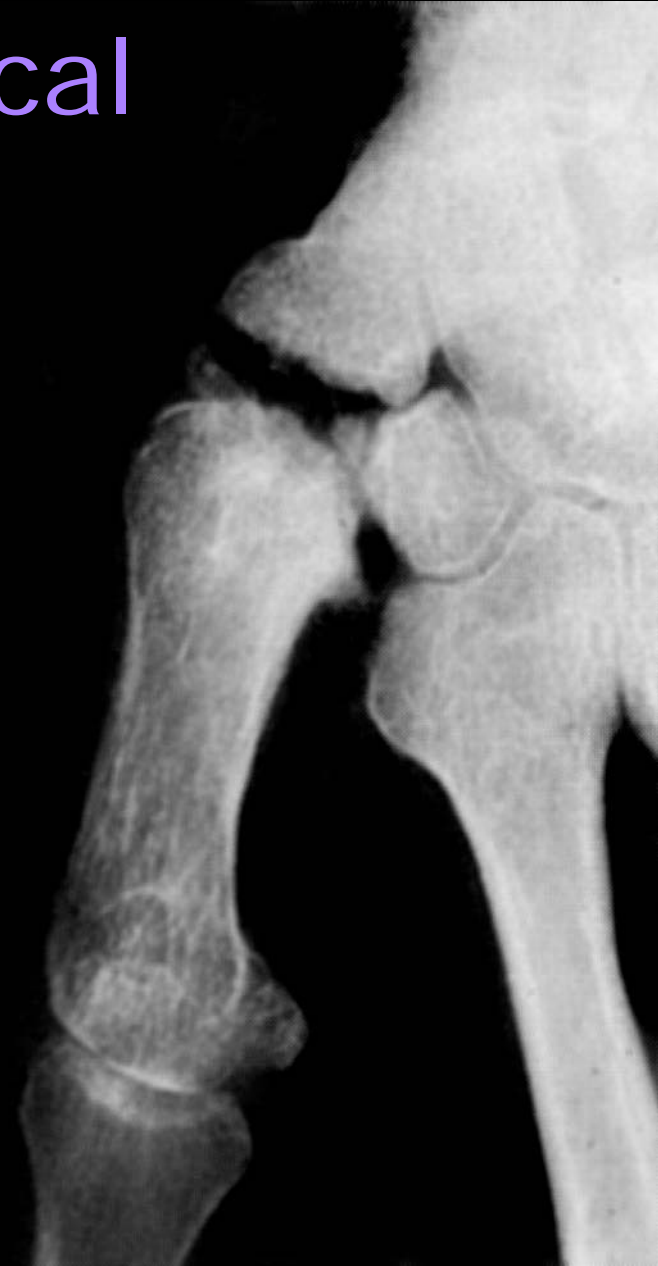# Traitement chirurgical

- *Arthroplastie prothétique*



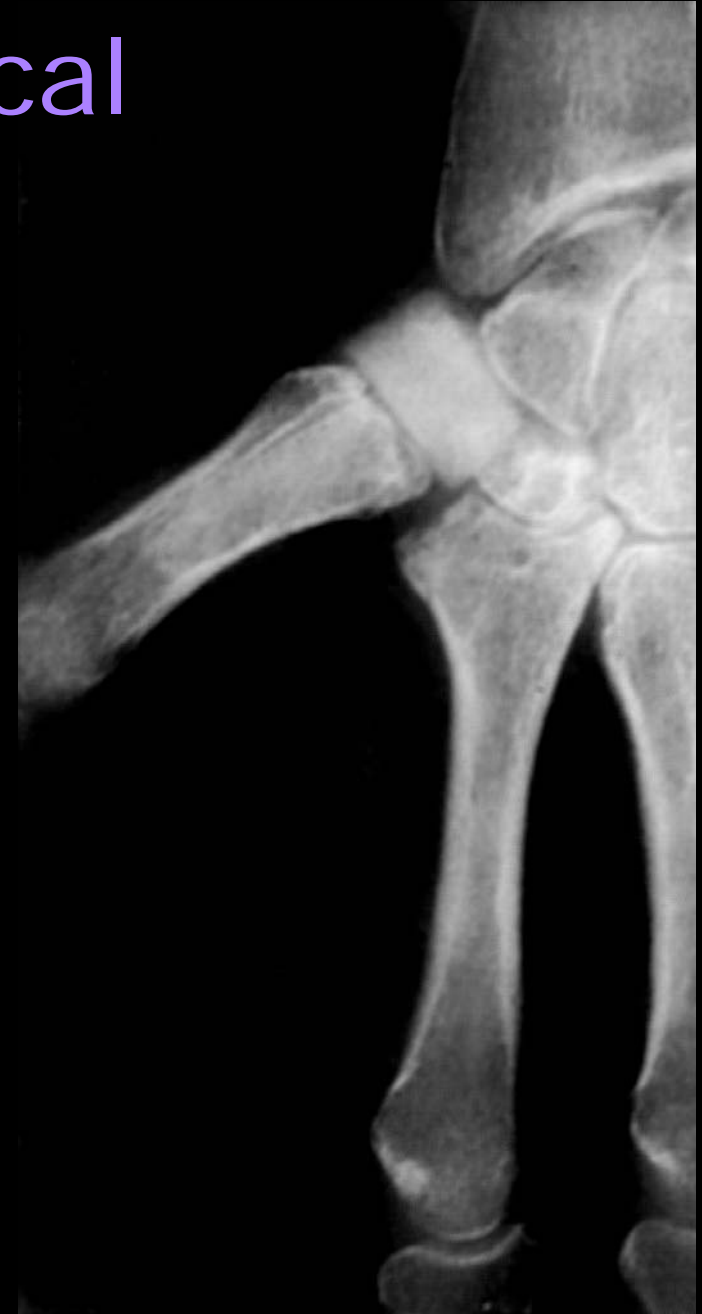# Traitement chirurgical

- *Trapézectomie simple*
  - Instabilité base M1
  - Raccourcissement colonne du pouce



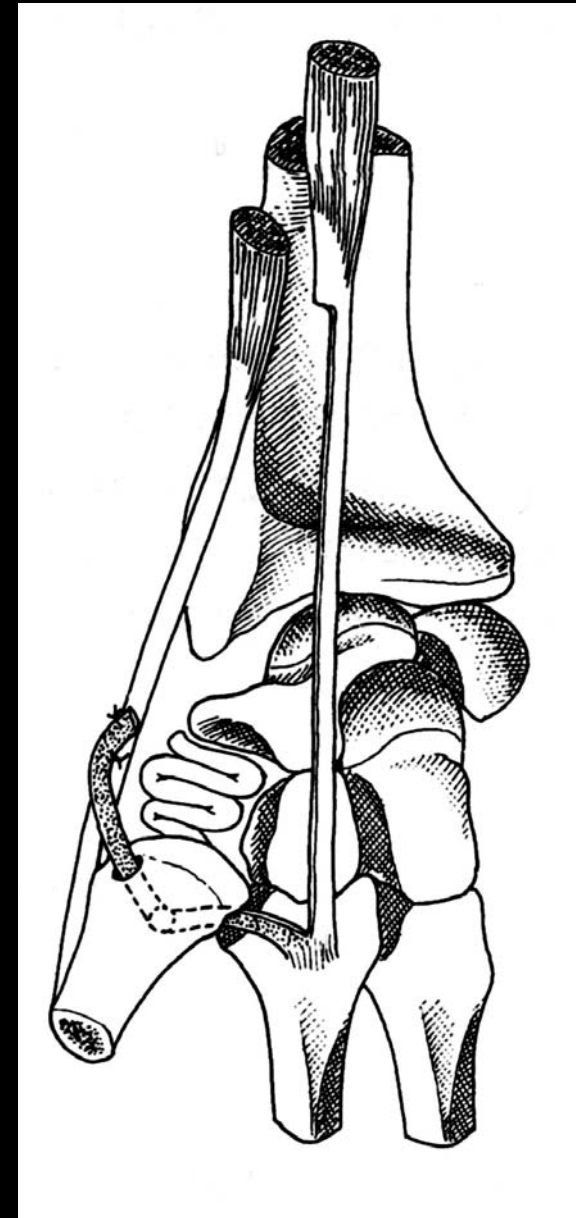
# Traitement chirurgical

- *Trapézectomie + arthroplastie d'interposition*
  - Prothèse de trapèze
    - Usure de l'implant
    - Siliconite
  - Greffe cartilagineuse



# Traitement chirurgical

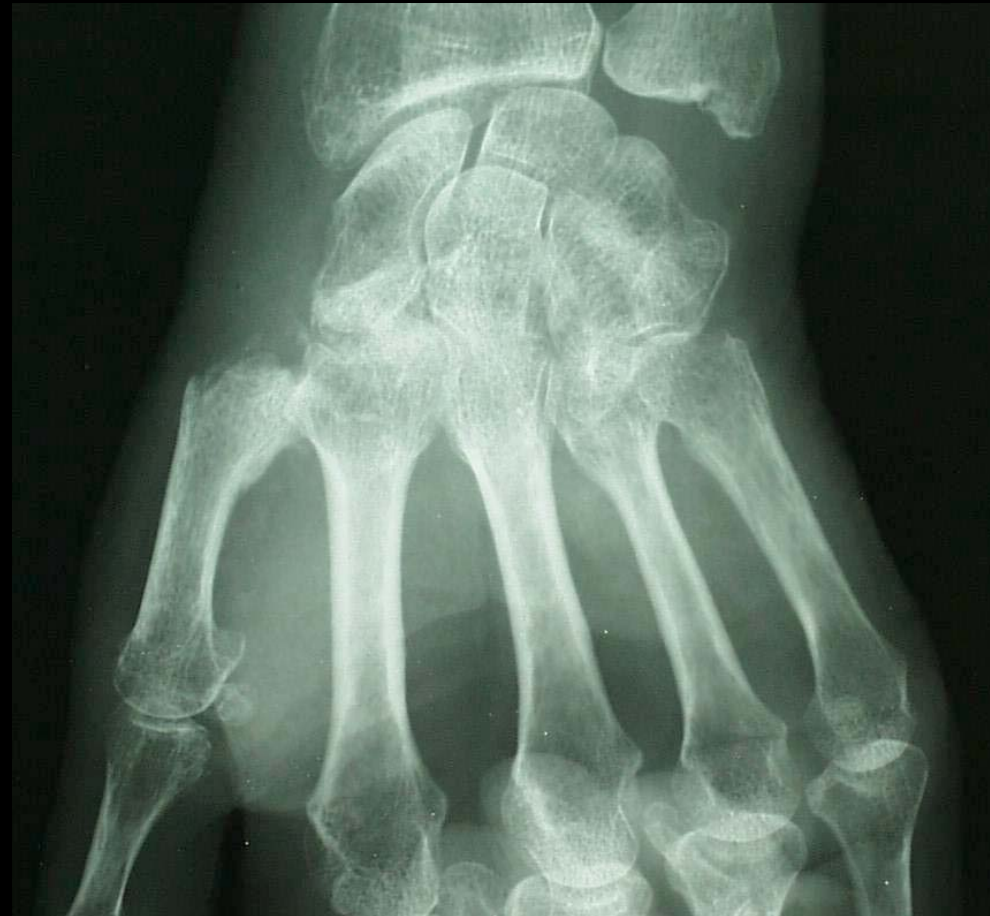- *Trapézectomie + ligamentoplastie*





# Traitement chirurgical

- *Trapézectomie + ligamentoplastie*



# Traitement chirurgical

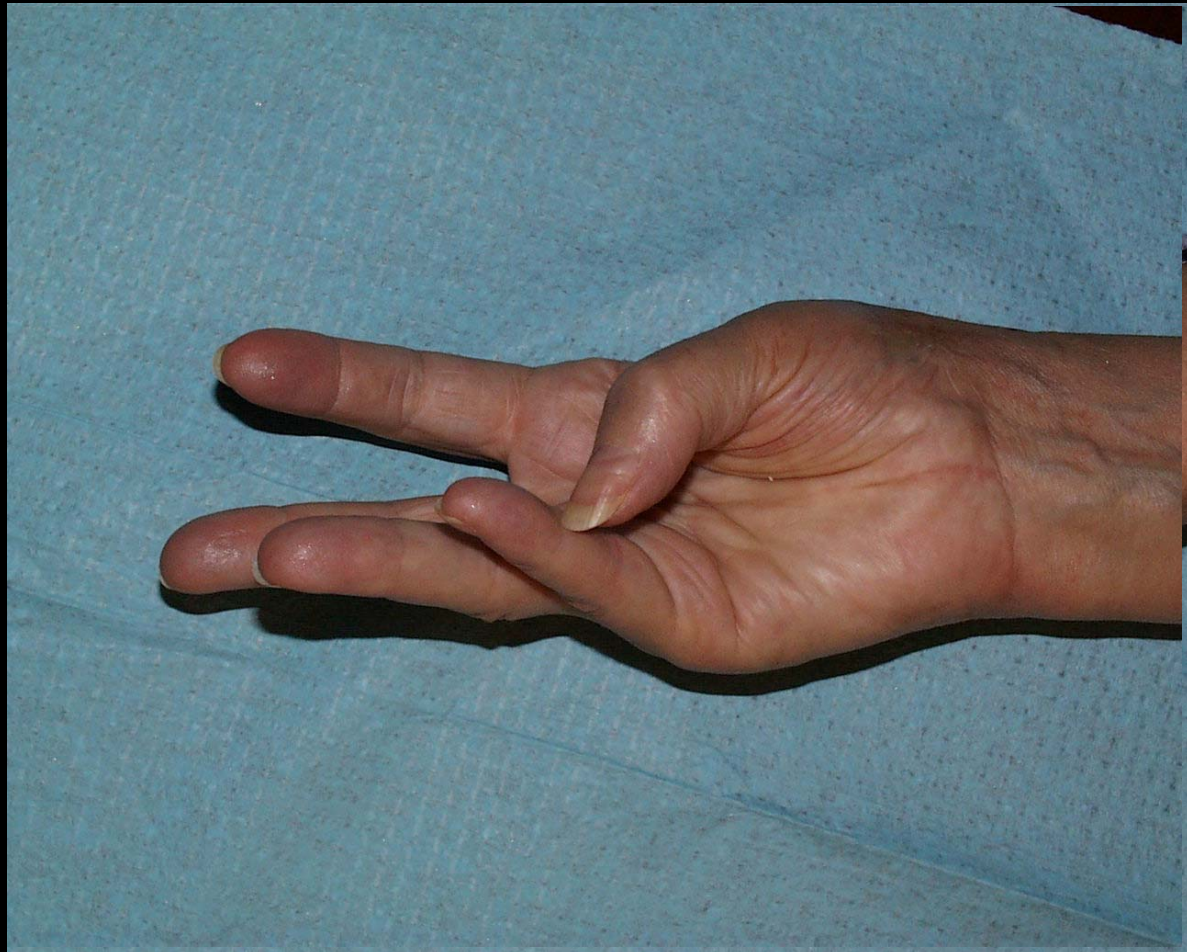
- Soins postopératoires
  - Immobilisation par orthèse 21j
  - Mobilisation libre

# Traitement chirurgical

- *Trapézectomie + ligamentoplastie*
  - Résultat stable
  - Toujours possible
  - Bénéfice différé
  - Diminution de la force pince pollici-digitale

# Traitement chirurgical

- *Trapézectomie + ligamentoplastie*



# Indications

- Atteinte TM isolée
- Atteinte MP réductible
  - Trapézectomie ligamentoplastie
  - Prothèse totale




# Indications

- Atteinte MP irréductible
- Atteinte STT
  - Trapézectomie ligamentoplastie

# Conclusion

Les résultats fonctionnels sont conditionnés par la mobilité préopératoire:

- excellents si les articulations sont souples
- médiocres si les articulations sont raides et déformées



Ne pas opérer trop tard !