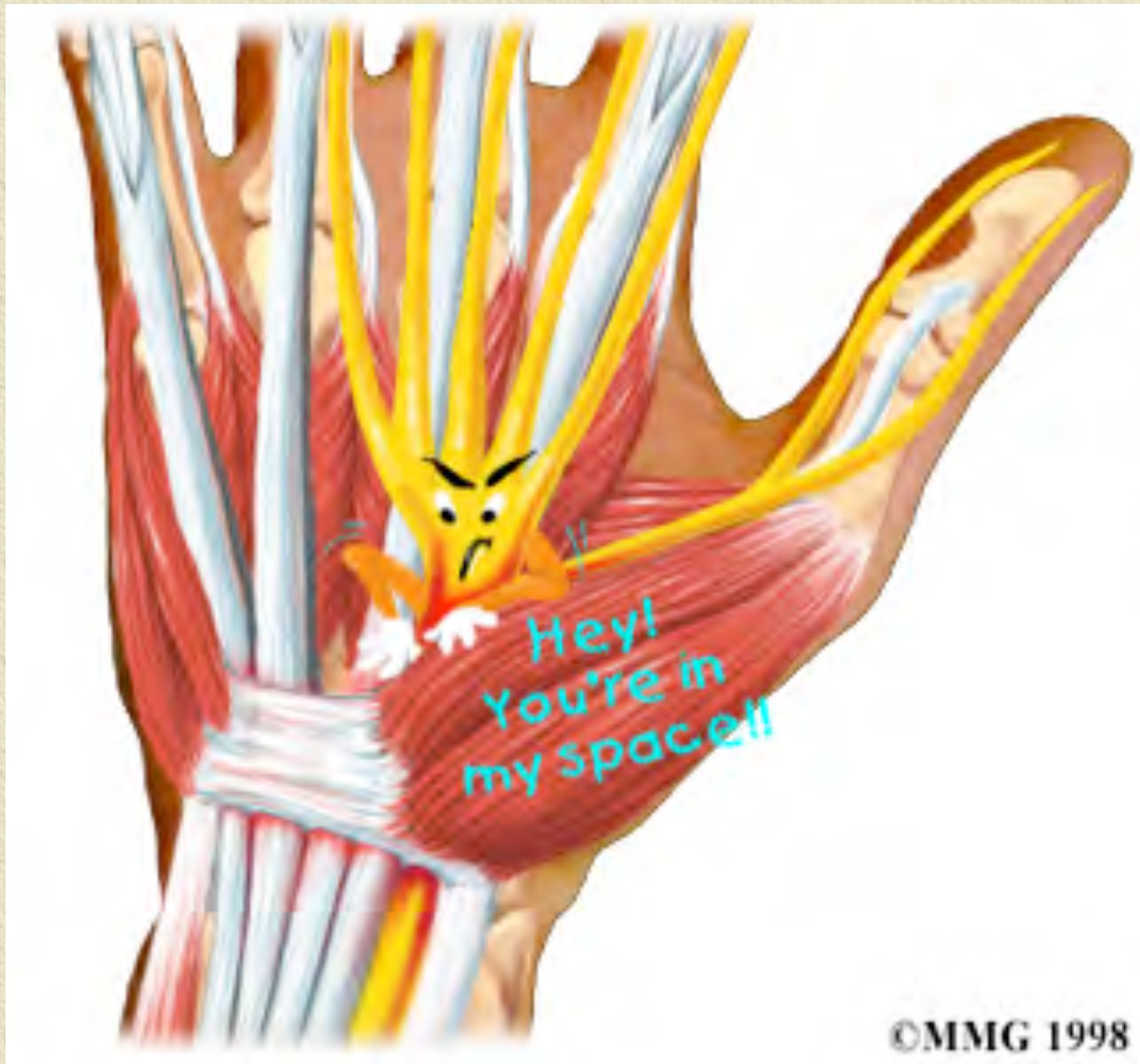

Syndrome du canal carpien

M. Juvenspan, C. Dumontier
Hôpital Saint Antoine, Paris

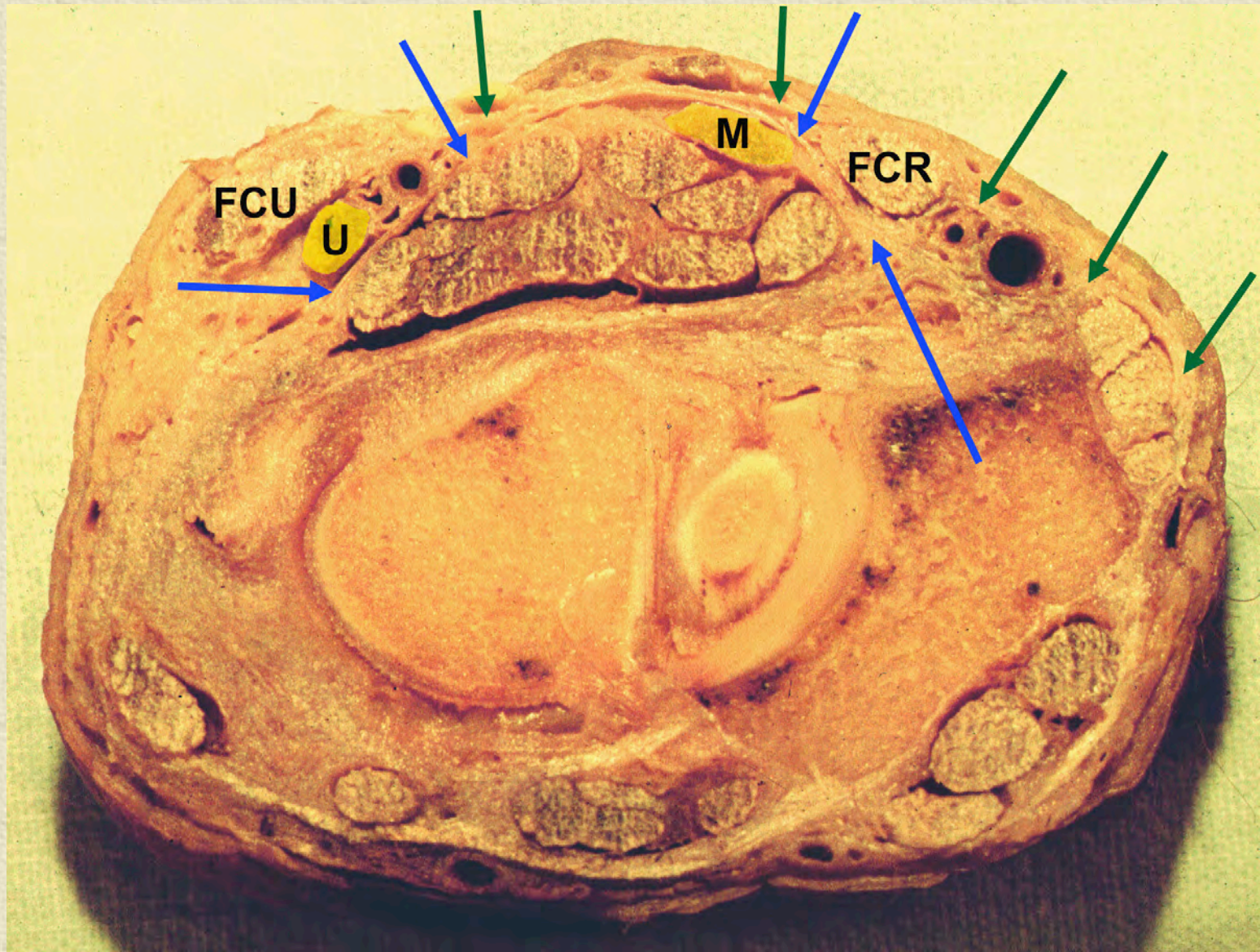


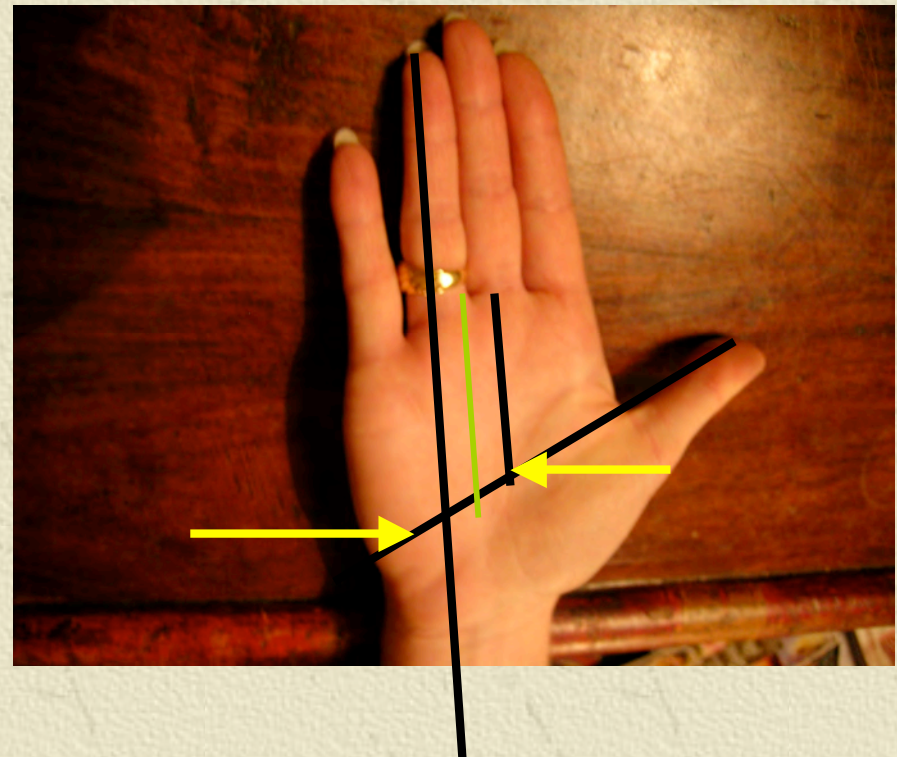
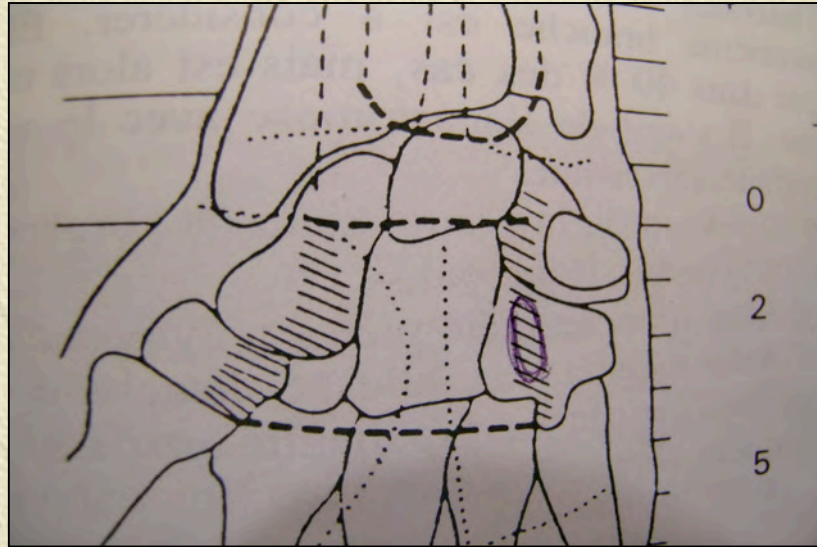
©MMG 1998

Compression du médian au canal carpien

- ✦ Diagnostic facile
- ✦ Idiopathique le plus souvent
- ✦ Traitement chirurgical facile
- ✦ Excellents résultats

Presque toujours !





Hamulus hamatum

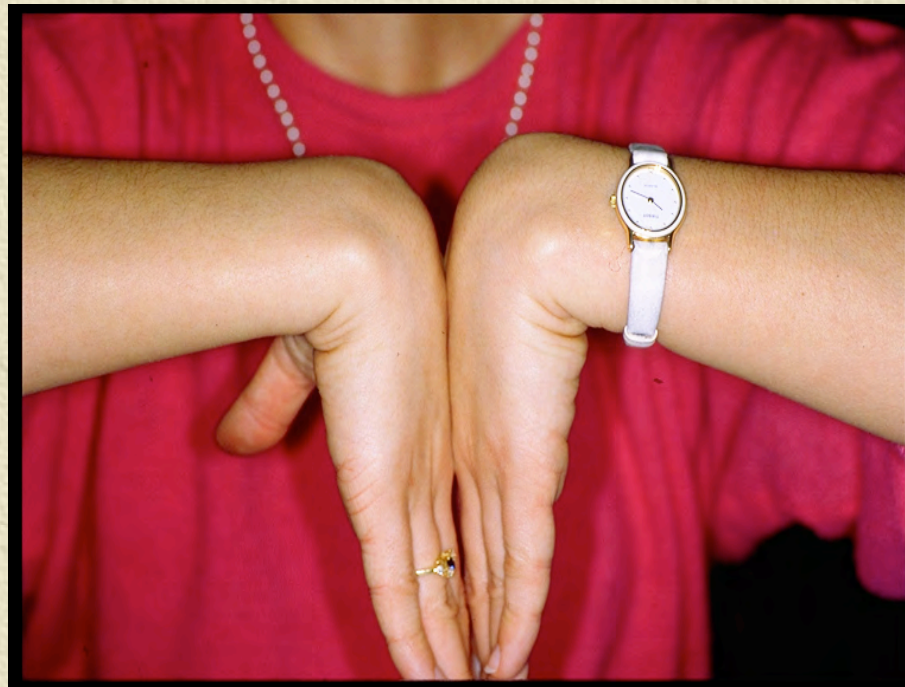Le diagnostic positif

- ✦ Clinique le plus souvent
« typique »
 - ◆ Acroparesthésies
 - ◆ Nocturnes
 - ◆ Dans le territoire du médian
 - ◆ « Signe de Flick »

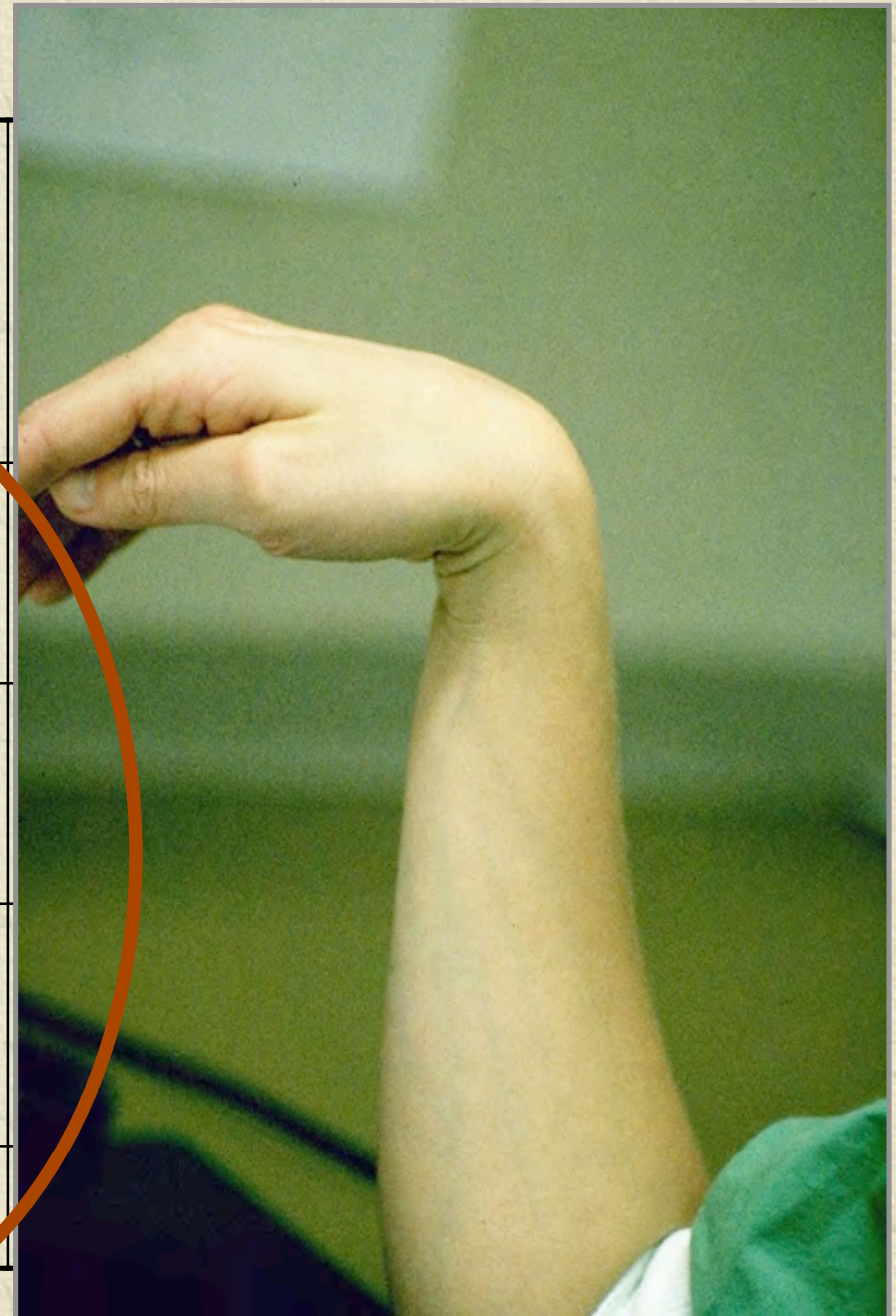


Le diagnostic positif

✦ Plusieurs tests cliniques décrits dont le plus connu est le test de Phalen



	Phalen sens	sp
Gonzales (1997)	0.9	0.87
Gunnarson (1997)	0.86	0.48
Gerr (1998)	0.75	0.96
Gerr (1998)*	0.75	0.33
Szabo (1999)	0.63	0.63



Le diagnostic positif

- ✦ Quand la clinique est atypique
 - ◆ Test diagnostique de l'infiltration
 - ◆ L'EMG donnera la réponse...
 - Très opérateur dépendant !

Le diagnostic étiologique


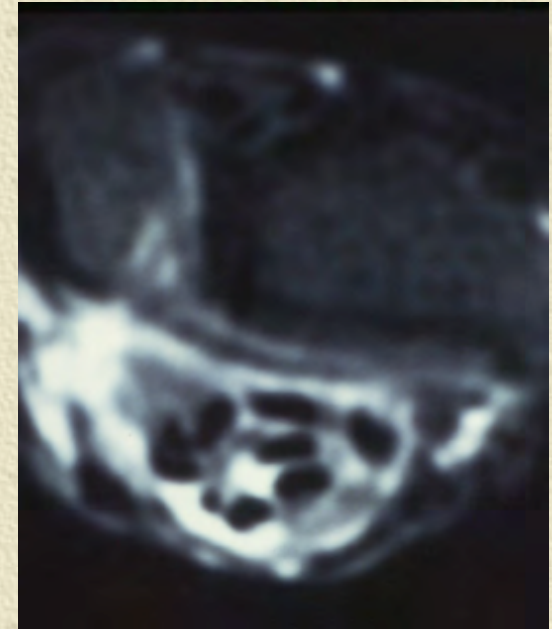
✦ N'est pas réellement un problème pratique
(pour le chirurgien)

✦ Idiopathique

- Insuffisance rénale (fistule, névrite, amylose)
- Insuffisance thyroïdienne
- Diabète I (6X), II(4X)
- Trauma (FER, Luxation R°carpienne, intra-carpienne, immobilisation,...)
- Acromégalie
- Synovites « inflammatoires »; M. de surcharge
- Hémopathies
- Grossesse
- Obésité
- Tumeurs
- Intoxication (β -, Li, ergotamine)
- Carences vitaminiques (B6)

✦ Car sans incidence sur le traitement sauf:

- ✦ Polyarthrite rhumatoïde
- ✦ Amylose (dialysés)




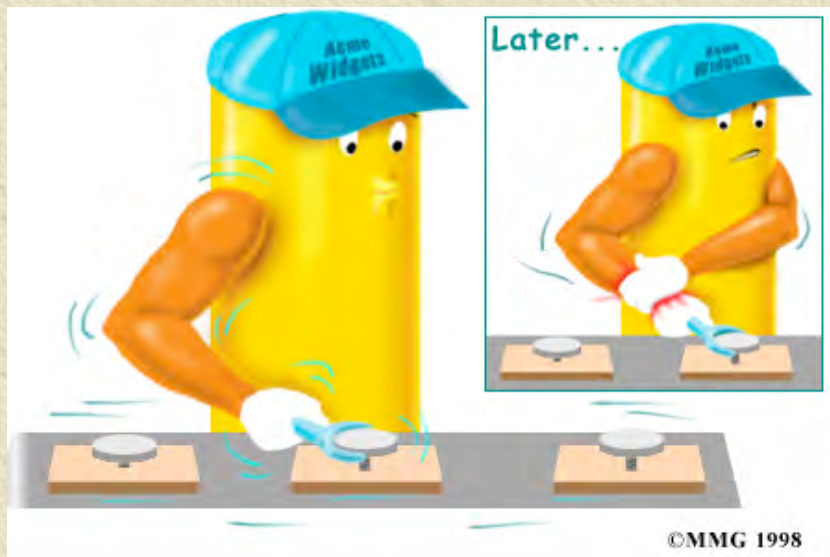
Synovectomie

Cette attitude reste discutée car non validée par la littérature

Canal carpien et maladie professionnelle

✦ Tableau 57

✦ Des mouvements répétés de flexion-extension sont un facteur de risque



Canal carpien et maladie professionnelle

✦ La plupart des études ne retrouvent aucune corrélation ou seulement une faible corrélation entre CC et travail

✦ **PAS pour clavier/PC.**

- (Palmer KT, Occup Med Jan 2007 38 articles 1990-2005)

✦ Toutes les études retrouvent de moins bons résultats après traitement

Le traitement chirurgical

✦ Learmonth	1933
✦ 1er cas publiés	1940
✦ Phalen	1951
✦ Variations techniques	1960-1990
✦ Okutsu, Chow	1989

Le traitement chirurgical

- ✦ Holmgren (1985) montre que la neurolyse intra-fasciculaire est inutile
- ✦ Schuind (1990) montre que la synovectomie est inutile
 - ◆ (plus remboursée à partir de 1995)
- ✦ La section isolée du retinaculum est donc la seule technique validée

Que pensez de l'atteinte associée du nerf ulnaire au Guyon ?

✦ RIEN

Atteinte électrique du nerf ulnaire au
Guyon dans 25 % des cas

Qui disparaît après le traitement du canal
carpien

L'atteinte du nerf ulnaire au Guyon relève
d'un tout autre mécanisme

Techniques chirurgicales

✦ Ciel ouvert

- ✦ Libération isolée
- ✦ Plasties du LRA
- ✦ Mini-open

Endoscopique

2 voies

1 voie

- ◆ Proximale
- ◆ Distale

« Intermédiaires »

Endoscopie sans endoscope

Techniques avec transillumination

Conditions habituelles

✦ Ambulatoire

✦ Anesthésie

◆ Loco-régionale

◆ Locale

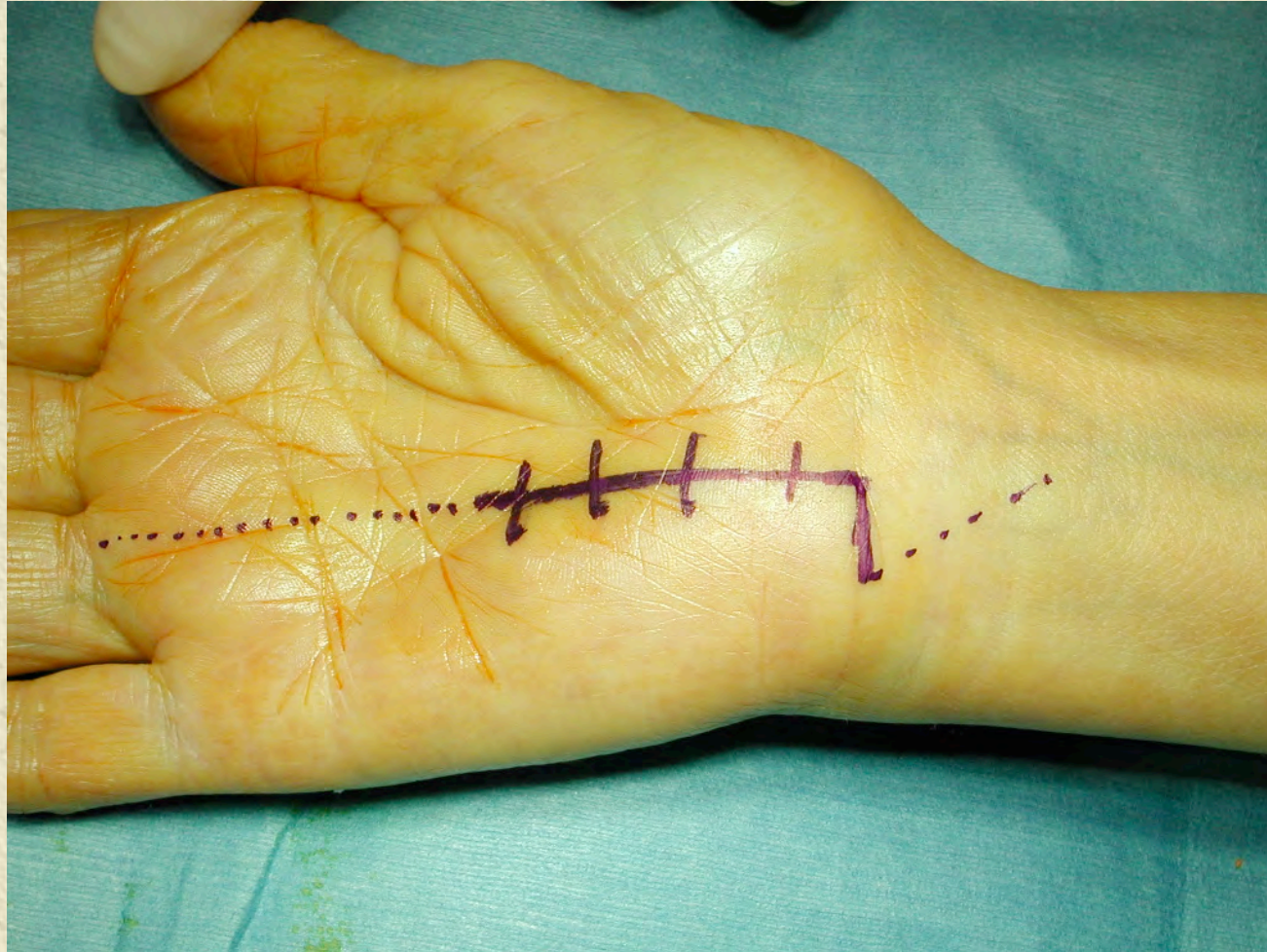
✦ Garrot pneumatique

✦ Pansement

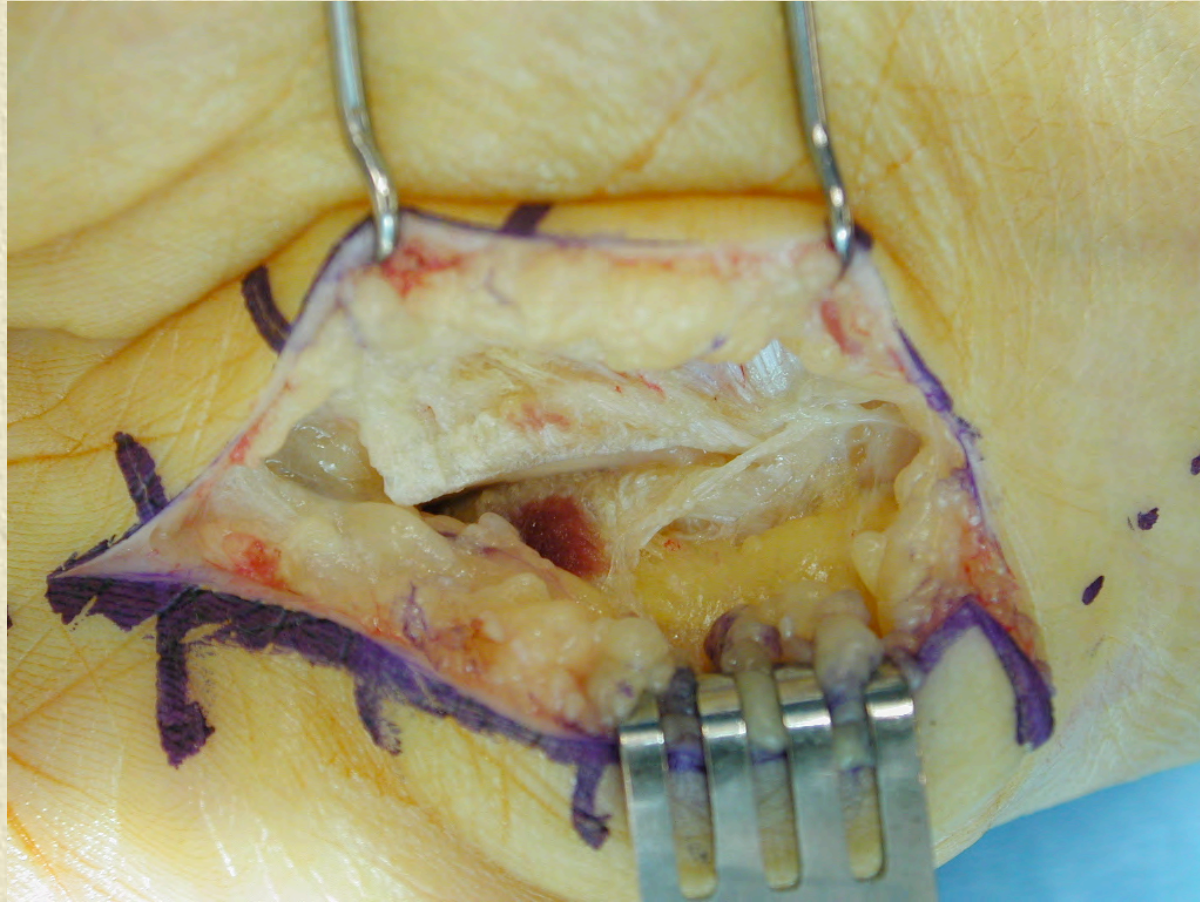
✦ Mobilisation immédiate des doigts

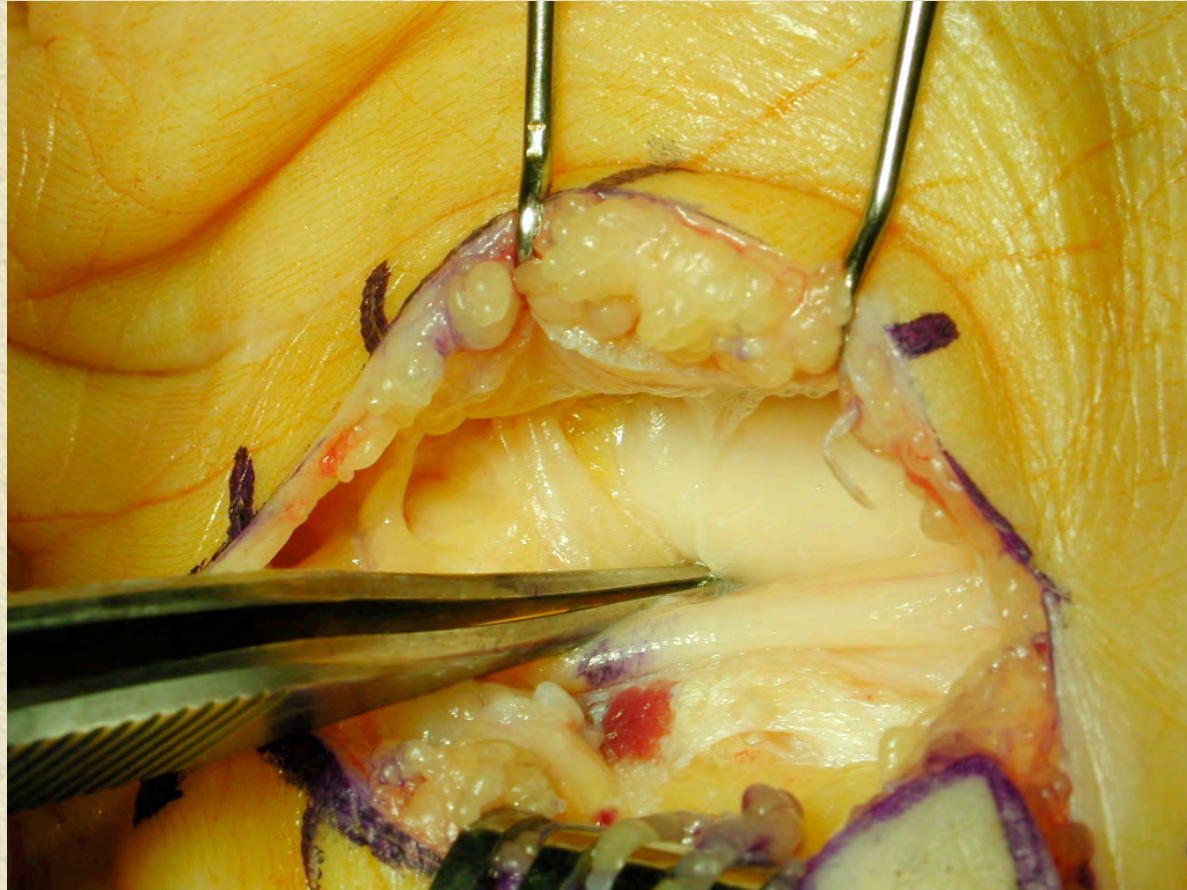
✦ Utilisation rapide de la main

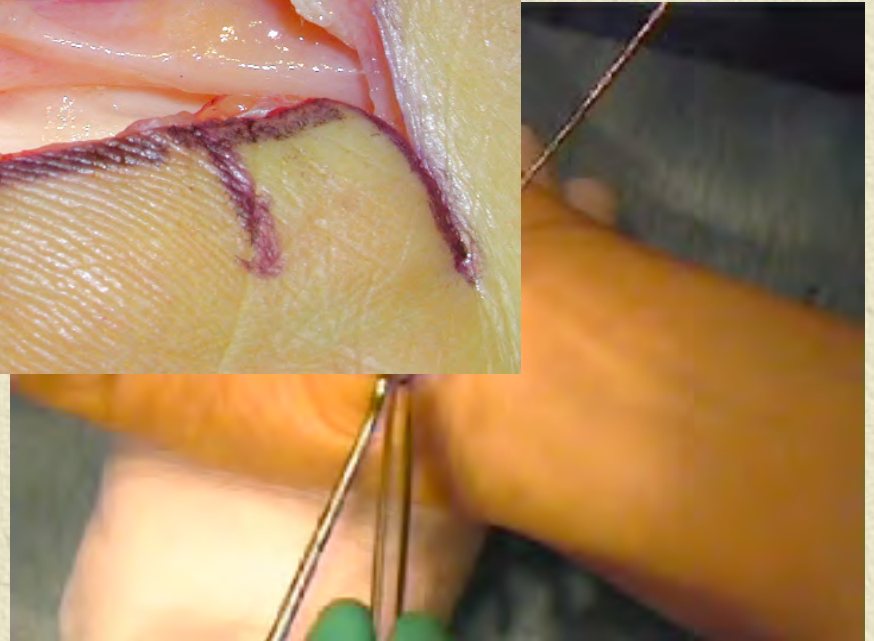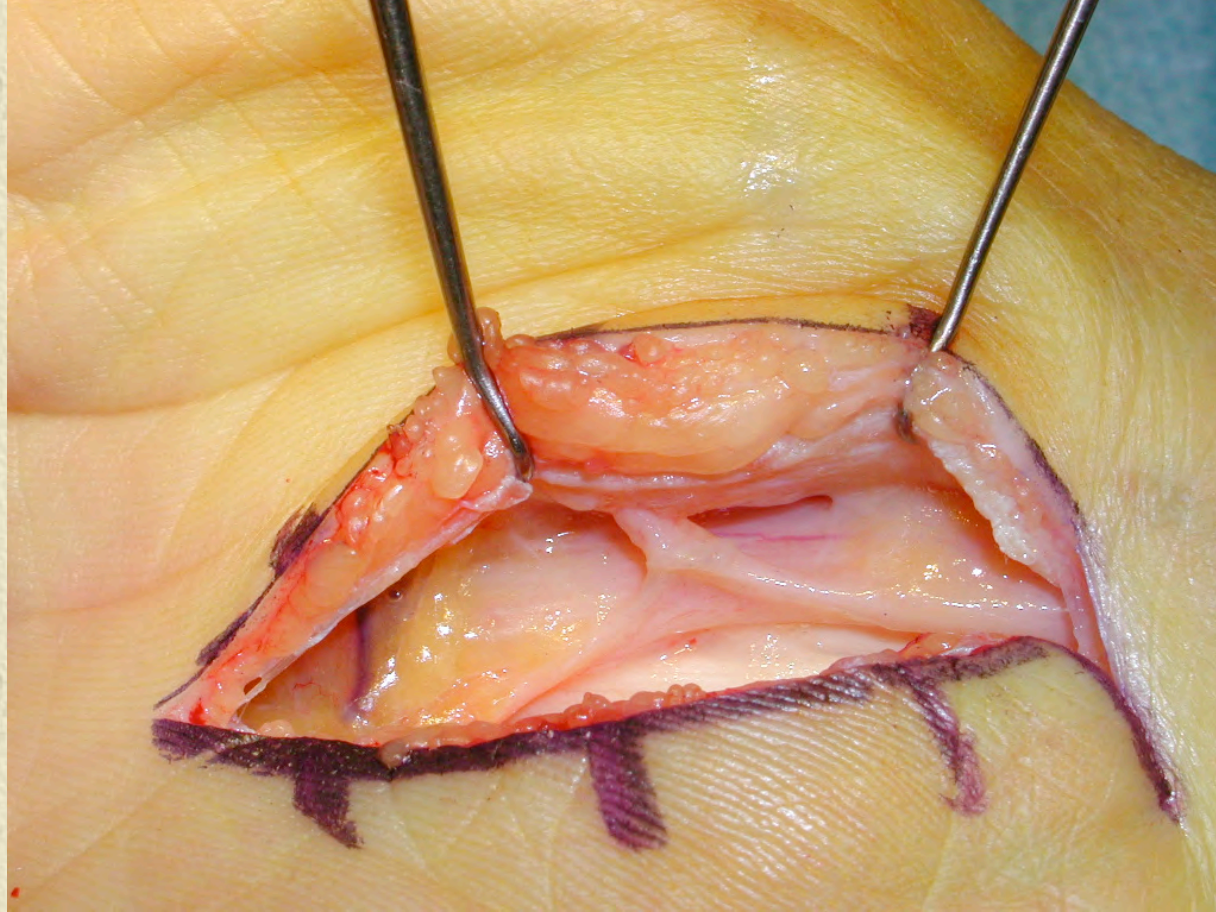
Ciel ouvert



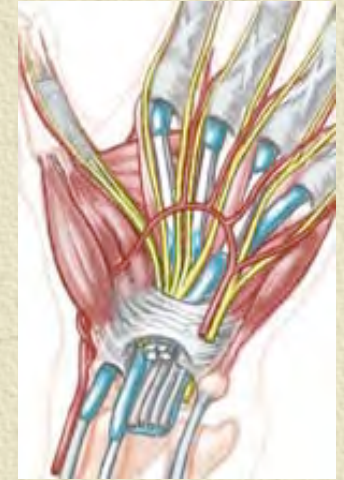
Abord







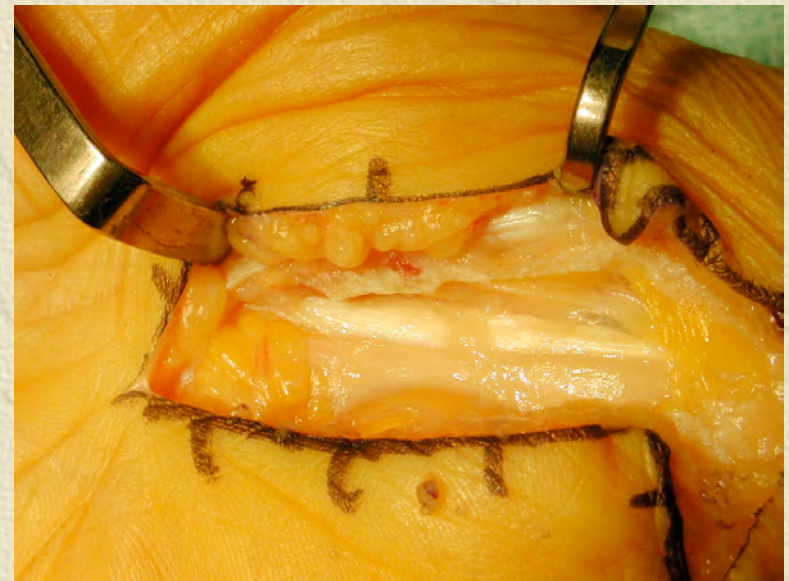
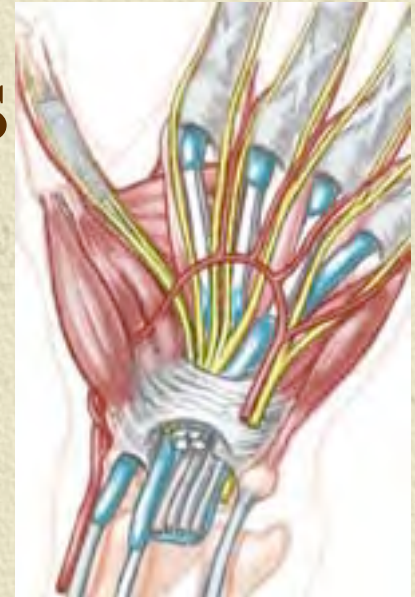Ciel ouvert : avantages

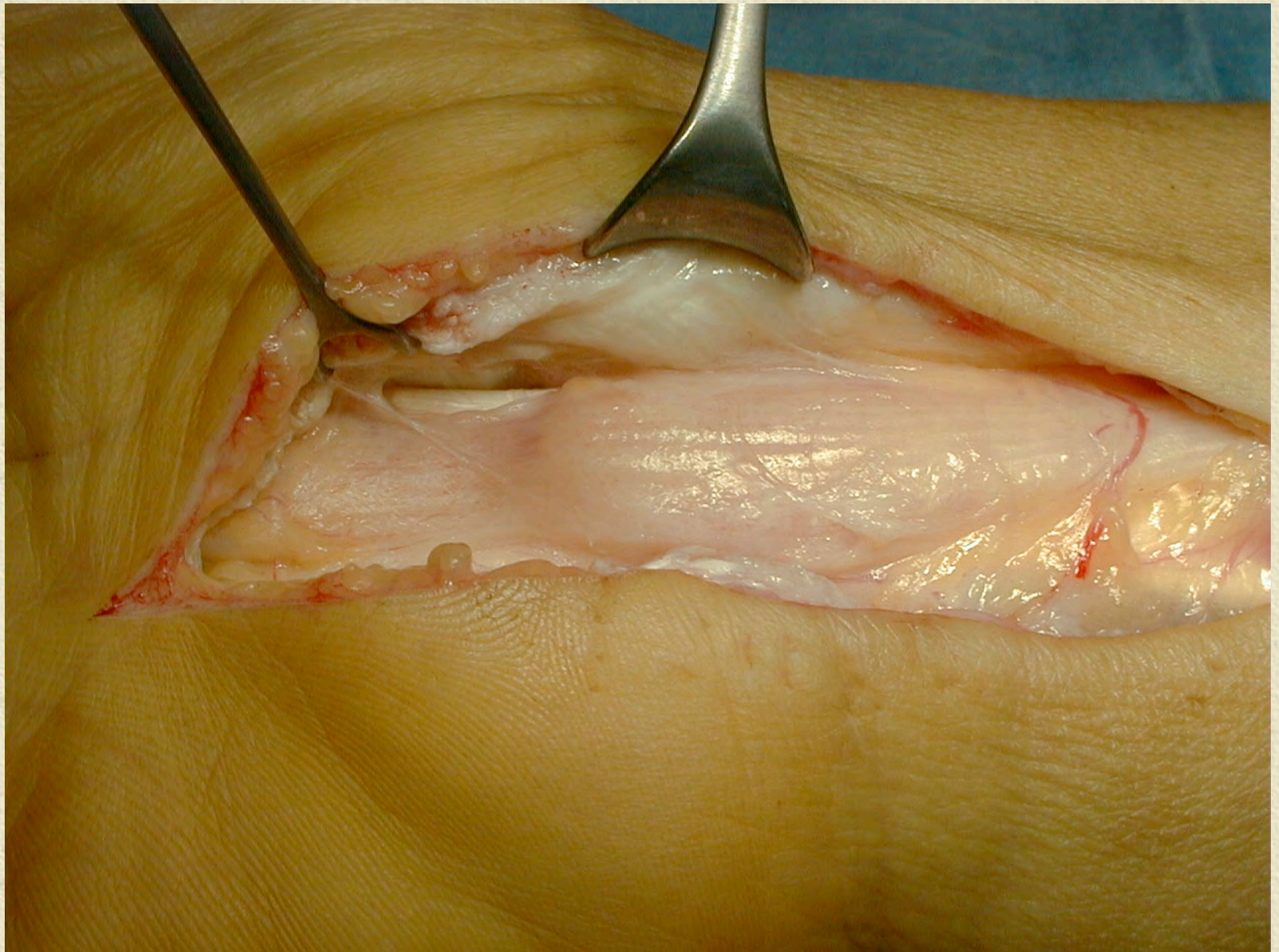


- ✦ Visualisation des branches superficielles
- ✦ Visualisation de l'arcade palmaire
- ✦ Visualisation des anastomoses distales
- ✦ Visualisation des branches de division
- ✦ Visualisation de la branche thénarienne

Ciel ouvert : avantages

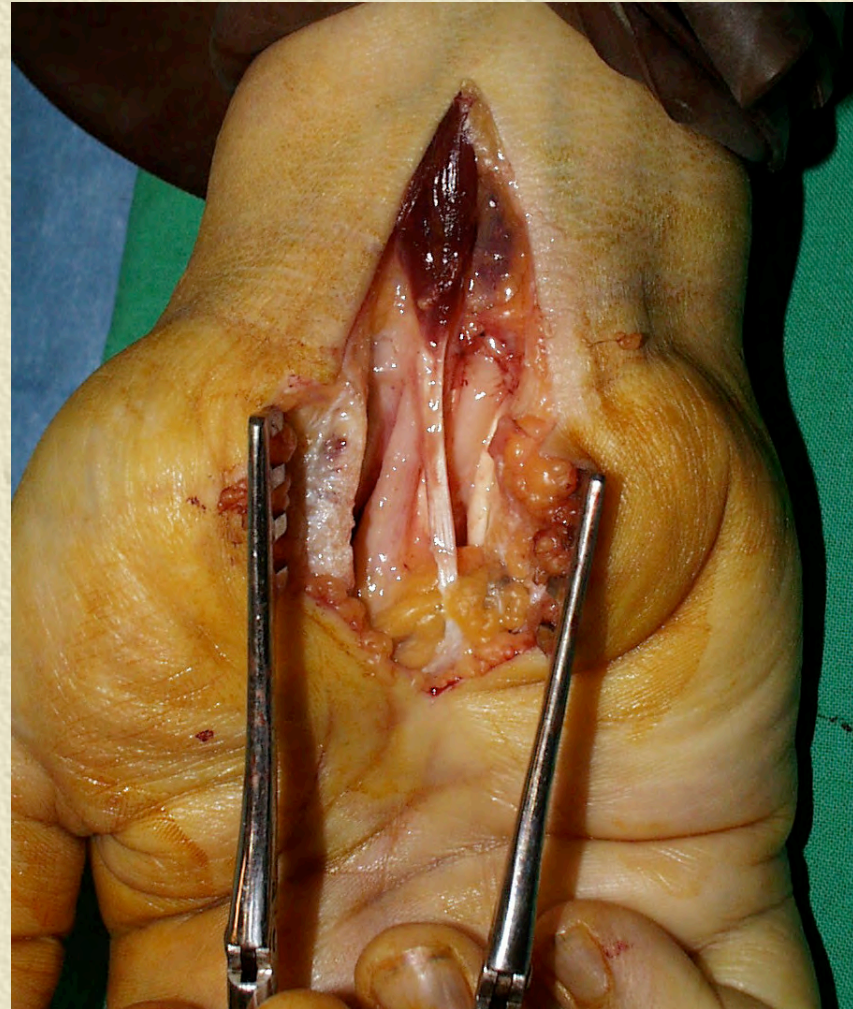- Bilan intra-canalair
 - ◆ Visualisation du nerf et évaluation de l'importance de la compression
 - ◆ Plancher du canal
 - ◆ Synovectomie
 - ◆ Tumeurs intra-canalaires

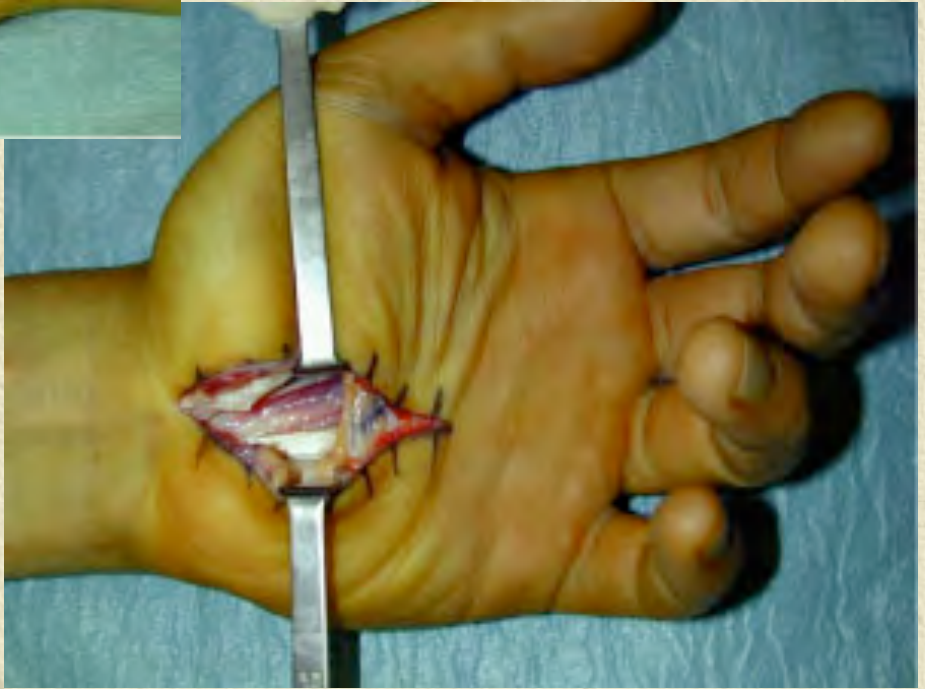
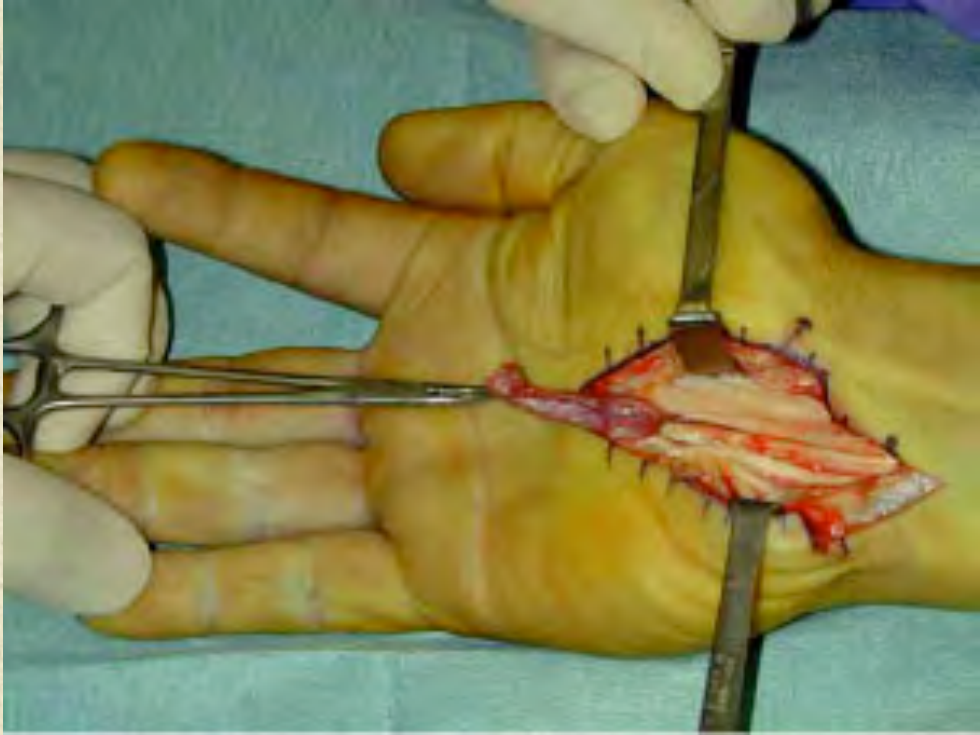




Ciel ouvert : avantages

- Bilan intra-canalair
 - ✦ Anomalies anatomiques
 - Musculaires
 - tendineuses





Quels sont les canaux carpiens qui présentent une anomalie musculaire ?

✦ Clinique

- ✦ Sujet jeune
- ✦ Pas de pathologie synoviale ou métabolique
- ✦ Pas de traumatisme du poignet
- ✦ Signes lors de l'utilisation de la main
- ✦ Pas de recrudescence nocturne
- ✦ Palpation d'une tuméfaction anormale

✦ Imagerie: IRM [Schuuman 00, Zeiss 95]

Traitement

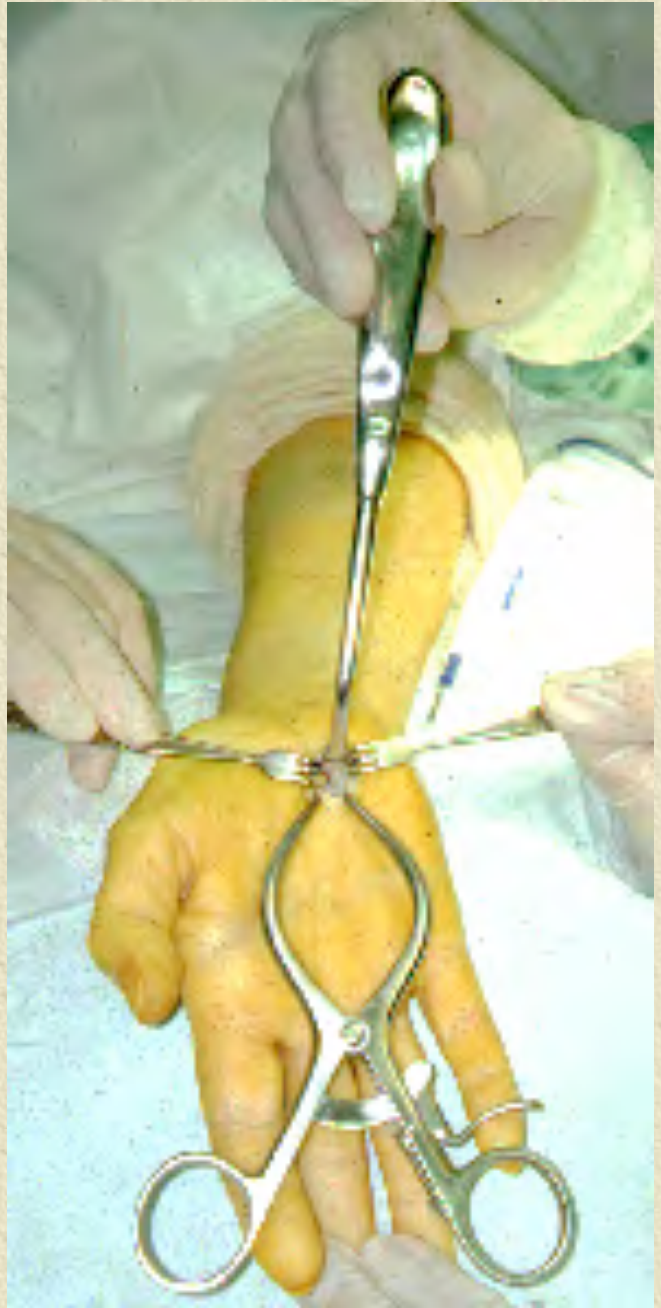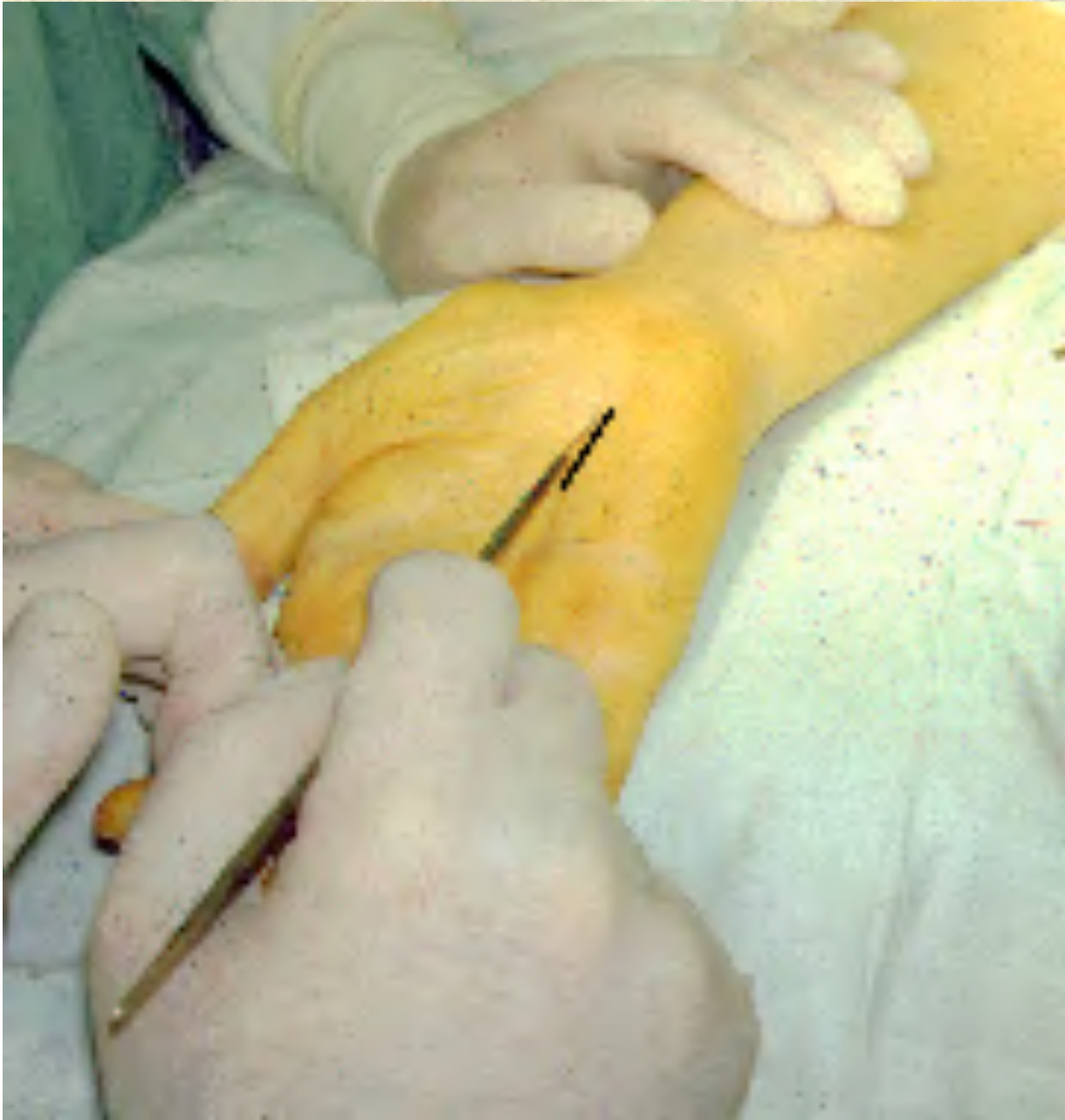✦ Chirurgie à ciel ouvert

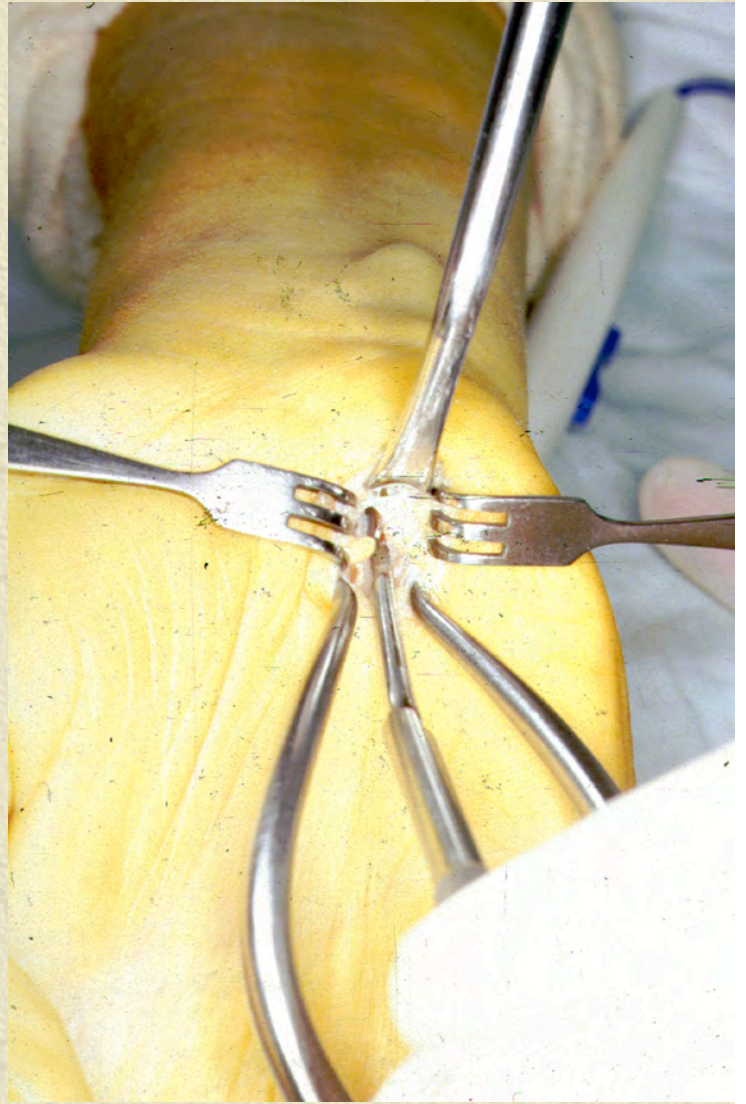
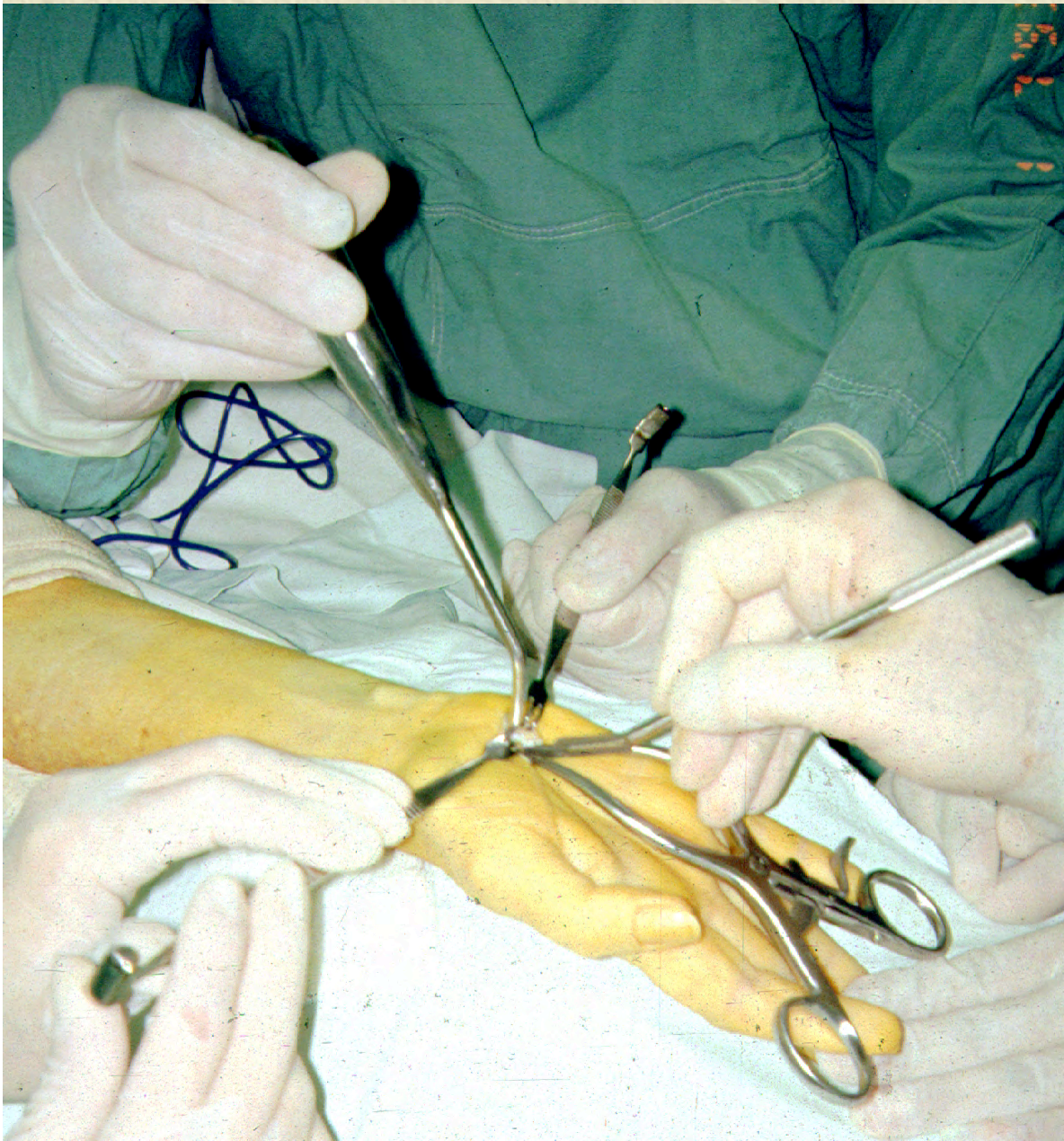
✦ Ouverture du LAAC

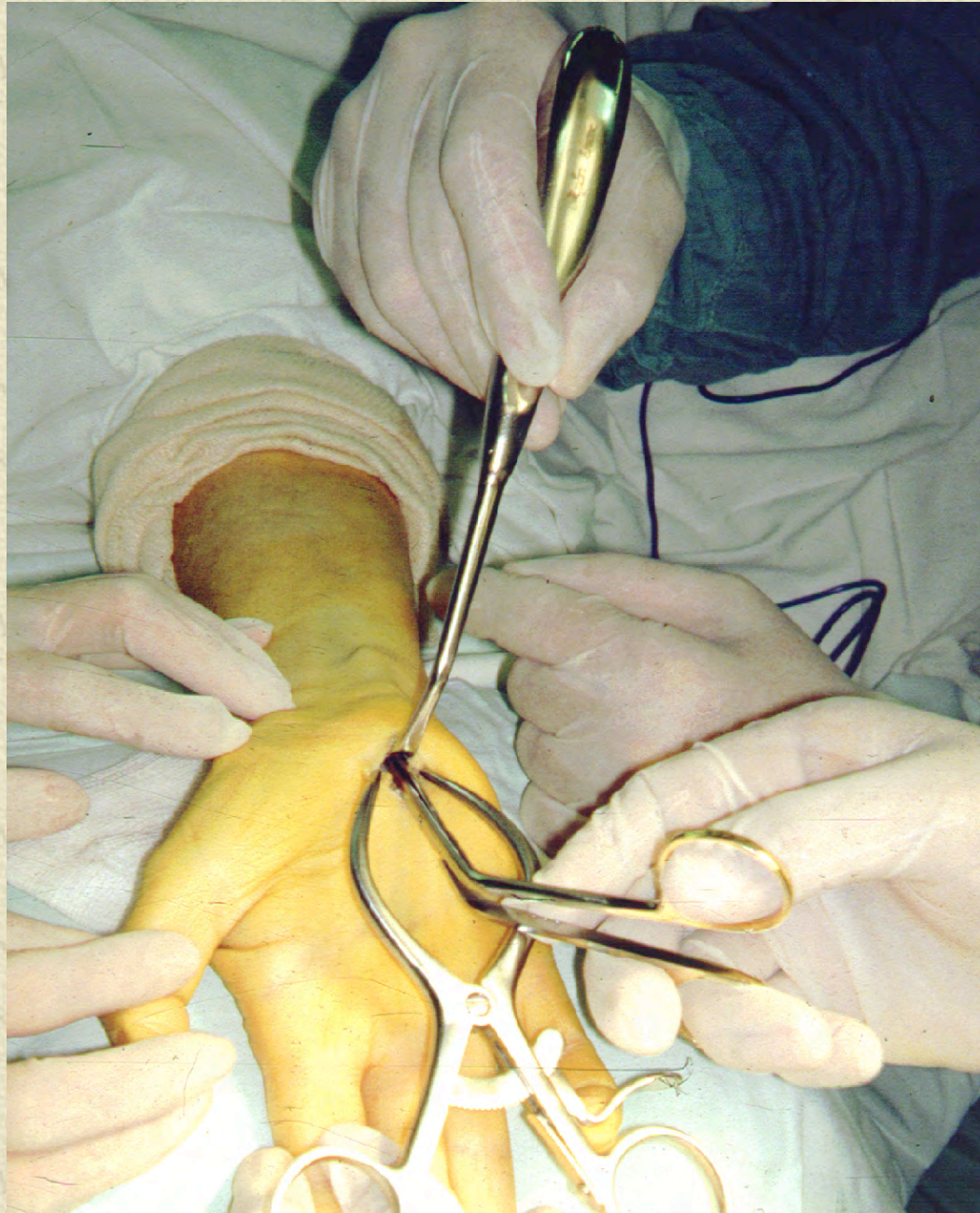
✦ Excision musculaire et/ou tendineuse

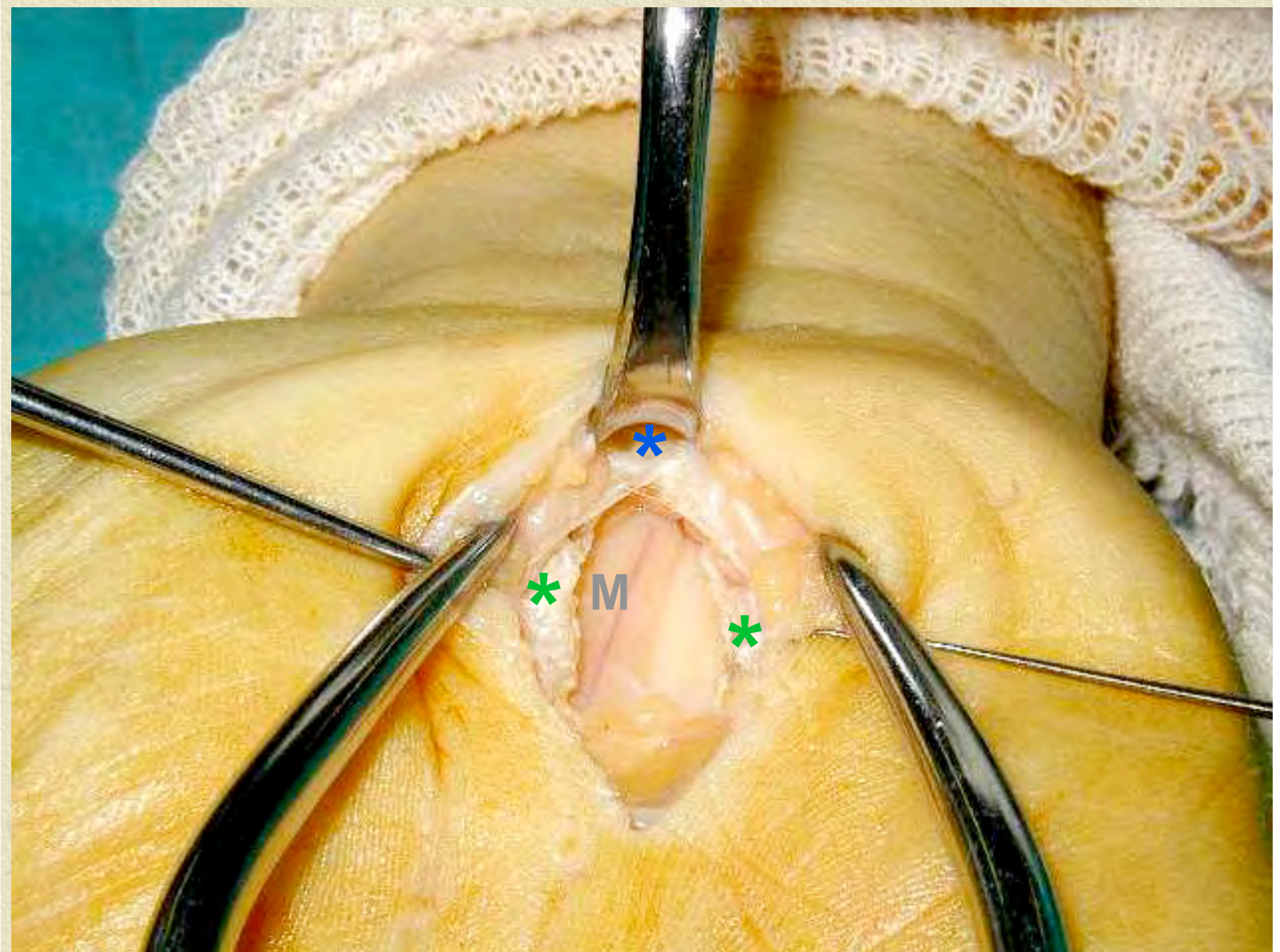
Le traitement chirurgical par mini- incision

- ✦ Mis au point par les chirurgiens qui ne veulent pas (ne peuvent pas) traiter les patients sous endoscopie
- ✦ Comment rendre compliqué et difficile un geste « simple »







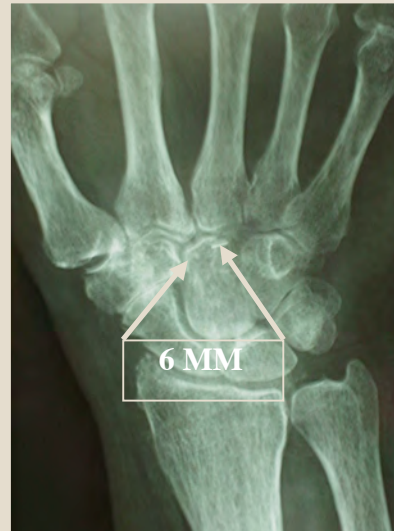

SECTION DU RÉTINACULUM

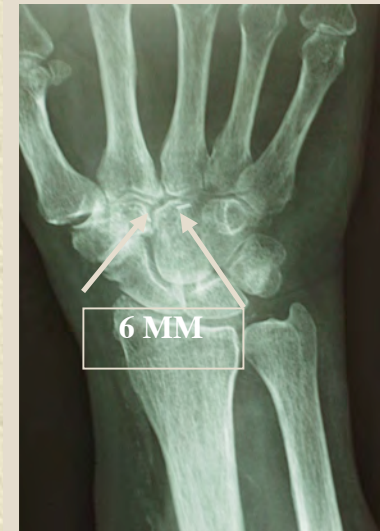- 10 Patients volontaires.
- Mise en place en per-opérateur de repères métalliques sur les berges du rétinaculum (clip ou fil d'acier).

2 Constatations:

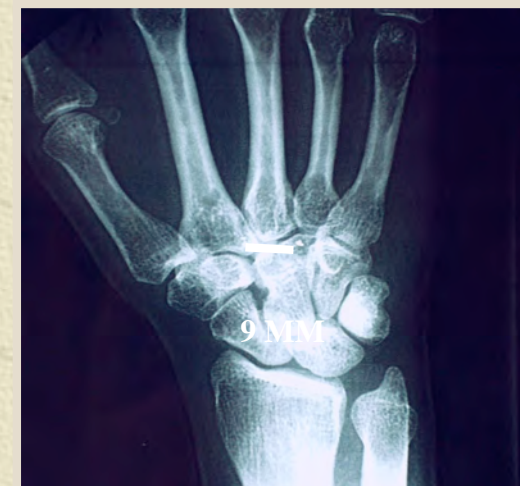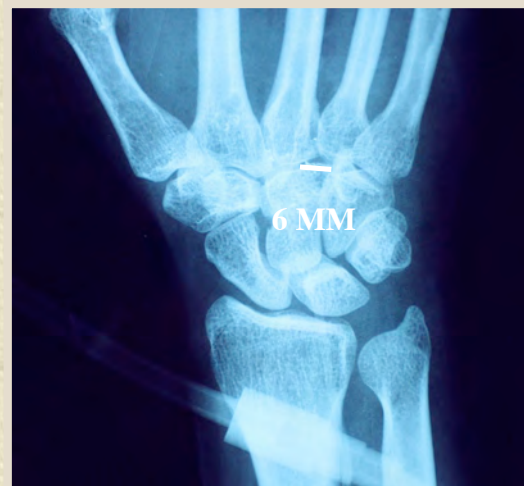- Cicatrisation du rétinaculum avec **STABILITÉ** de l'écart initial obtenu.
- Cicatrisation du rétinaculum avec **ÉLARGISSEMENT** de cet écart initial.



POST-OP



3 MOIS



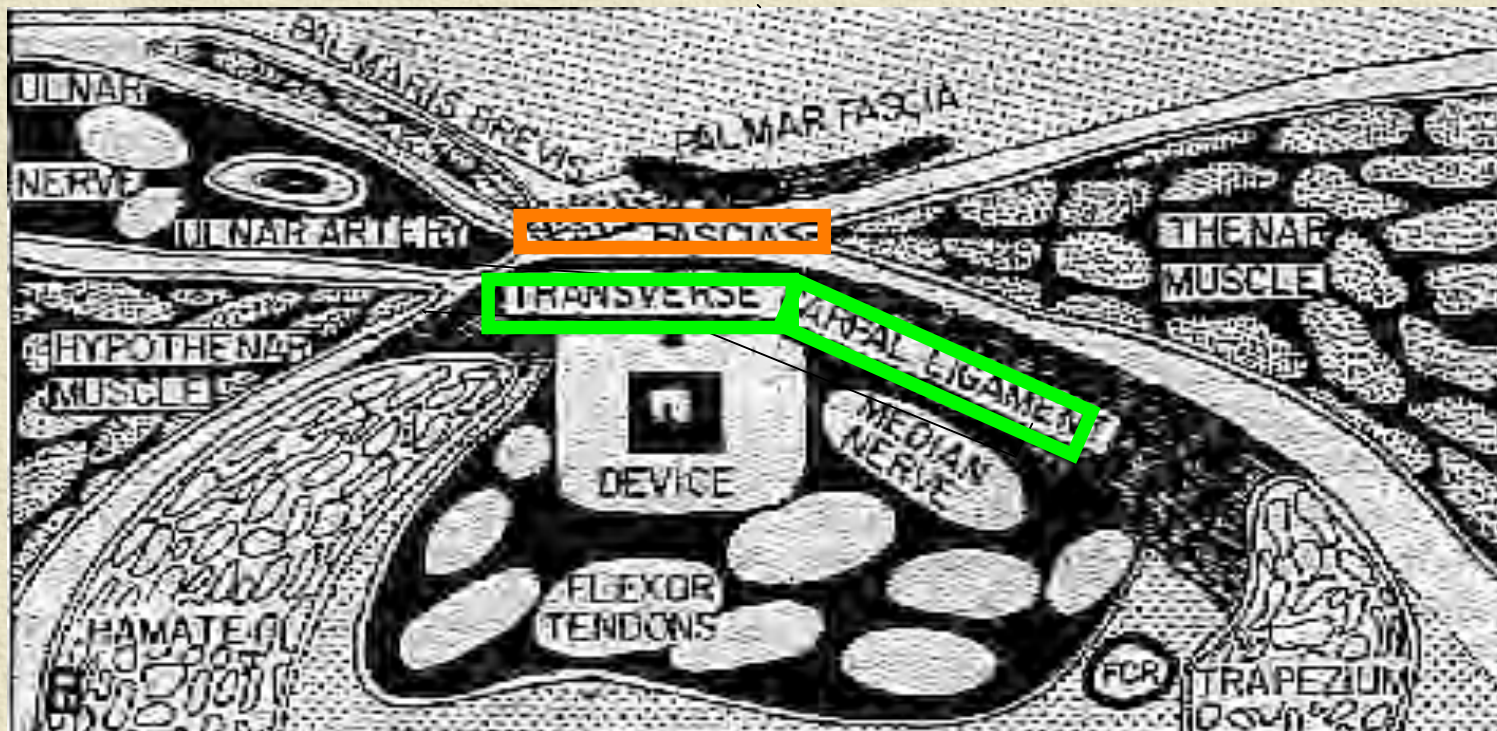
Les techniques endoscopiques

- ✦ Justifiées: la section du retinaculum est le seul geste indispensable
- ✦ Avantages: limitent la rançon cicatricielle, les douleurs post-opératoires, la gêne fonctionnelle, le manque de force,...
- ✦ Inconvénients: les difficultés techniques, le coût +++

Le traitement endoscopique

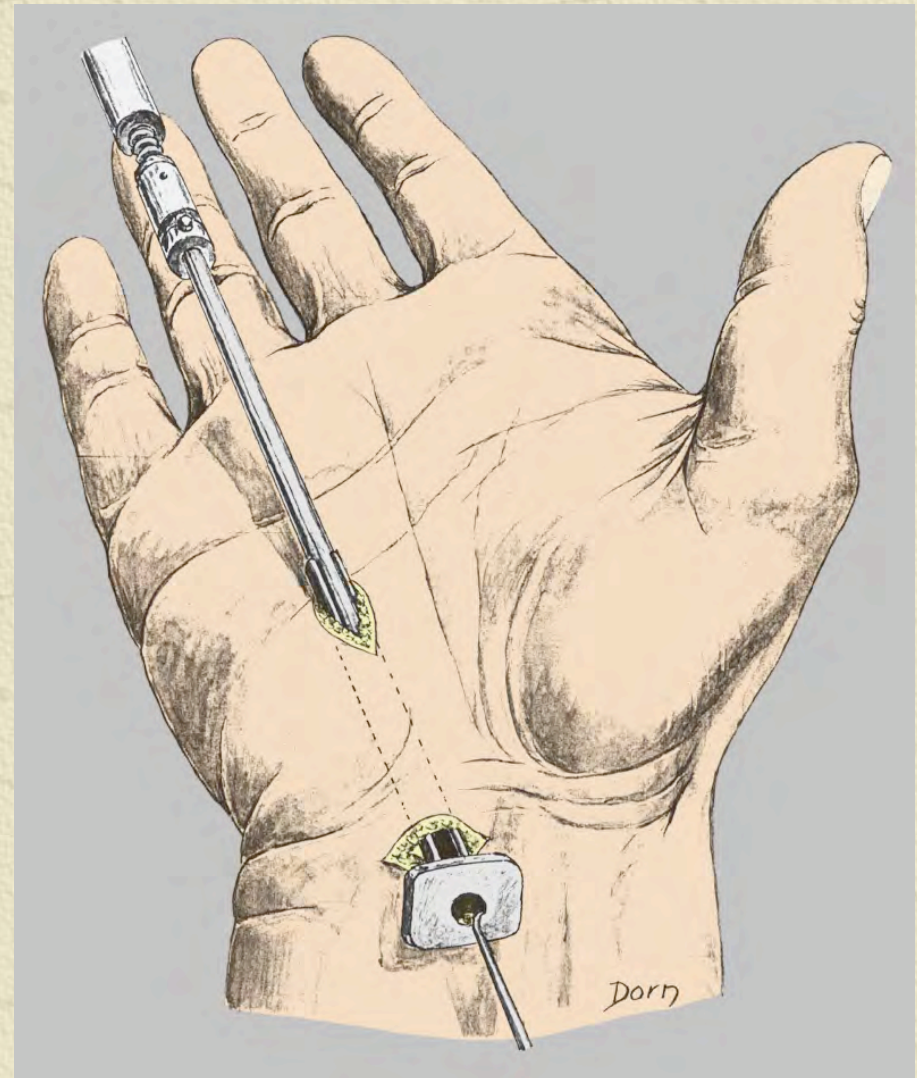
- ✦ Mis au point par un médecin généraliste
- ✦ Oblige les chirurgiens, installés dans leur routine, à se positionner
 - ◆ Indications opératoires variées ?
 - ◆ Taille des cicatrices ?
 - ◆ Qualité de vie en post-opératoire ?
 - ◆ Qualité des résultats à court et moyen terme ?

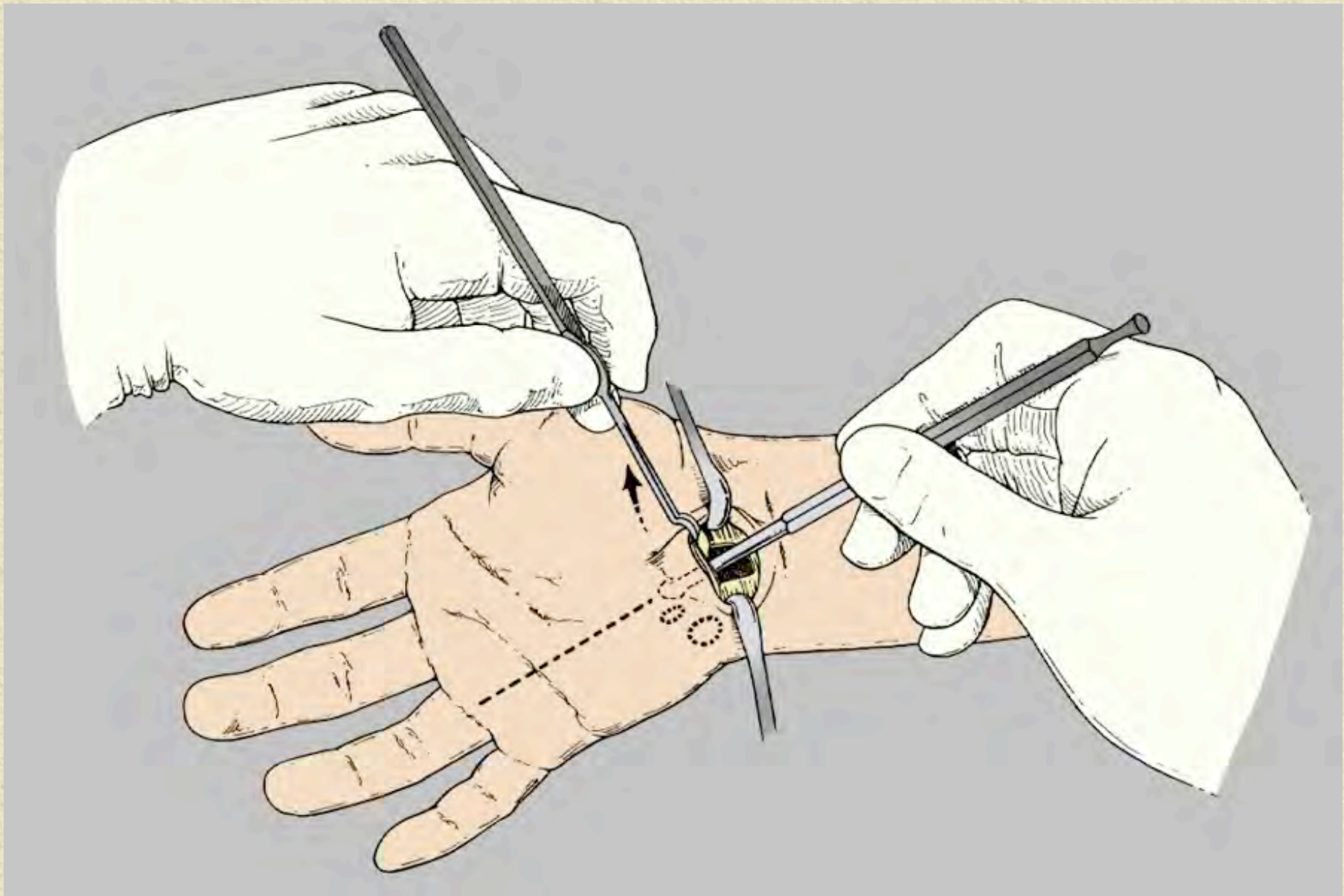
En chirurgie, on ouvre le
retinaculum et l'aponévrose
palmaire superficielle

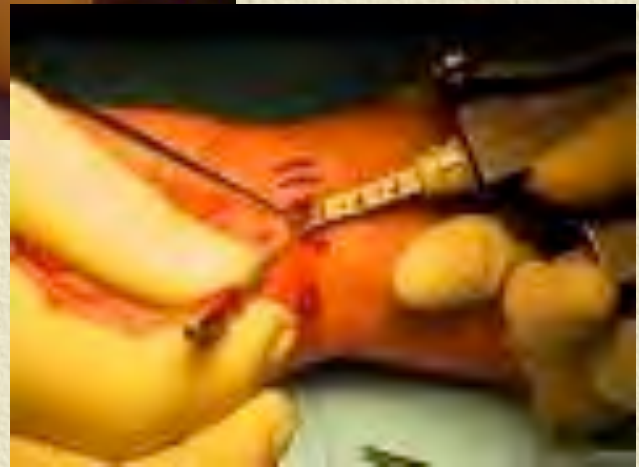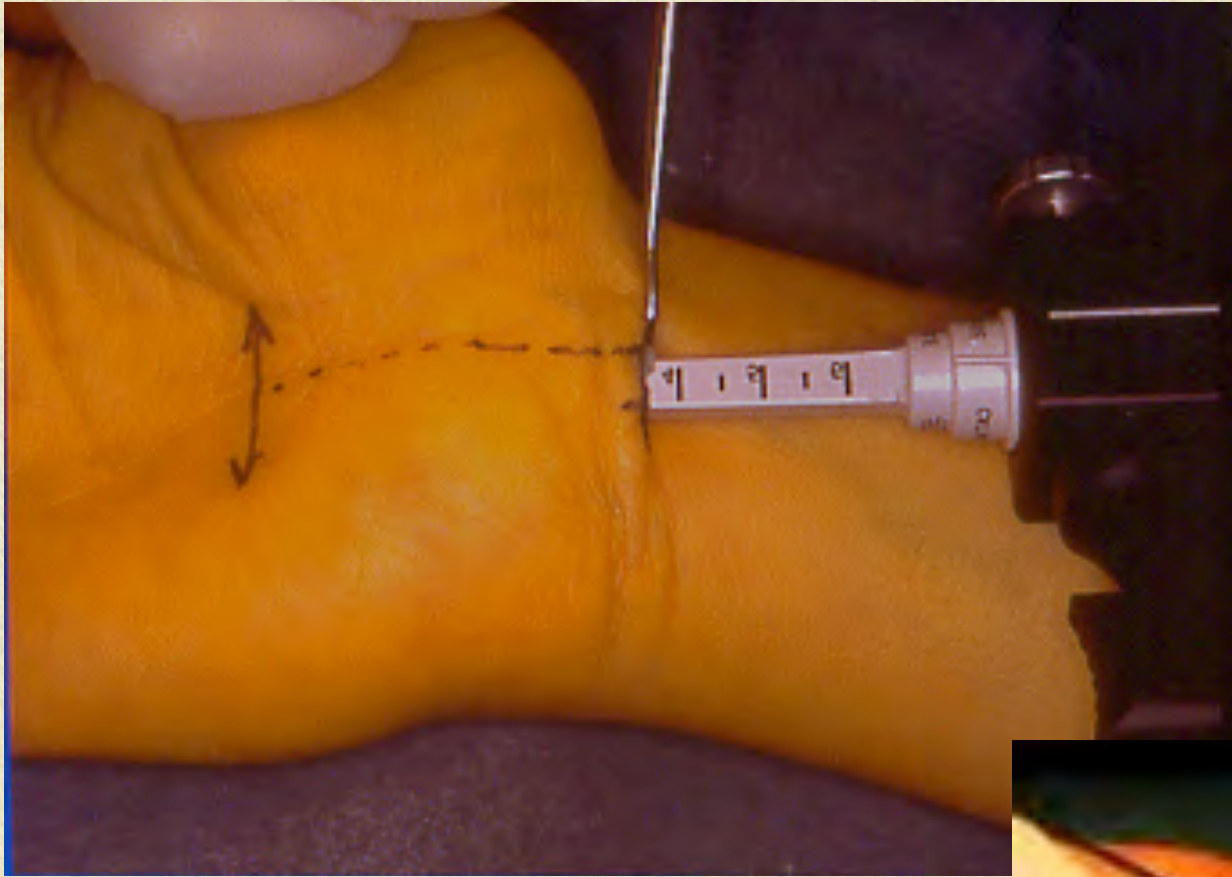


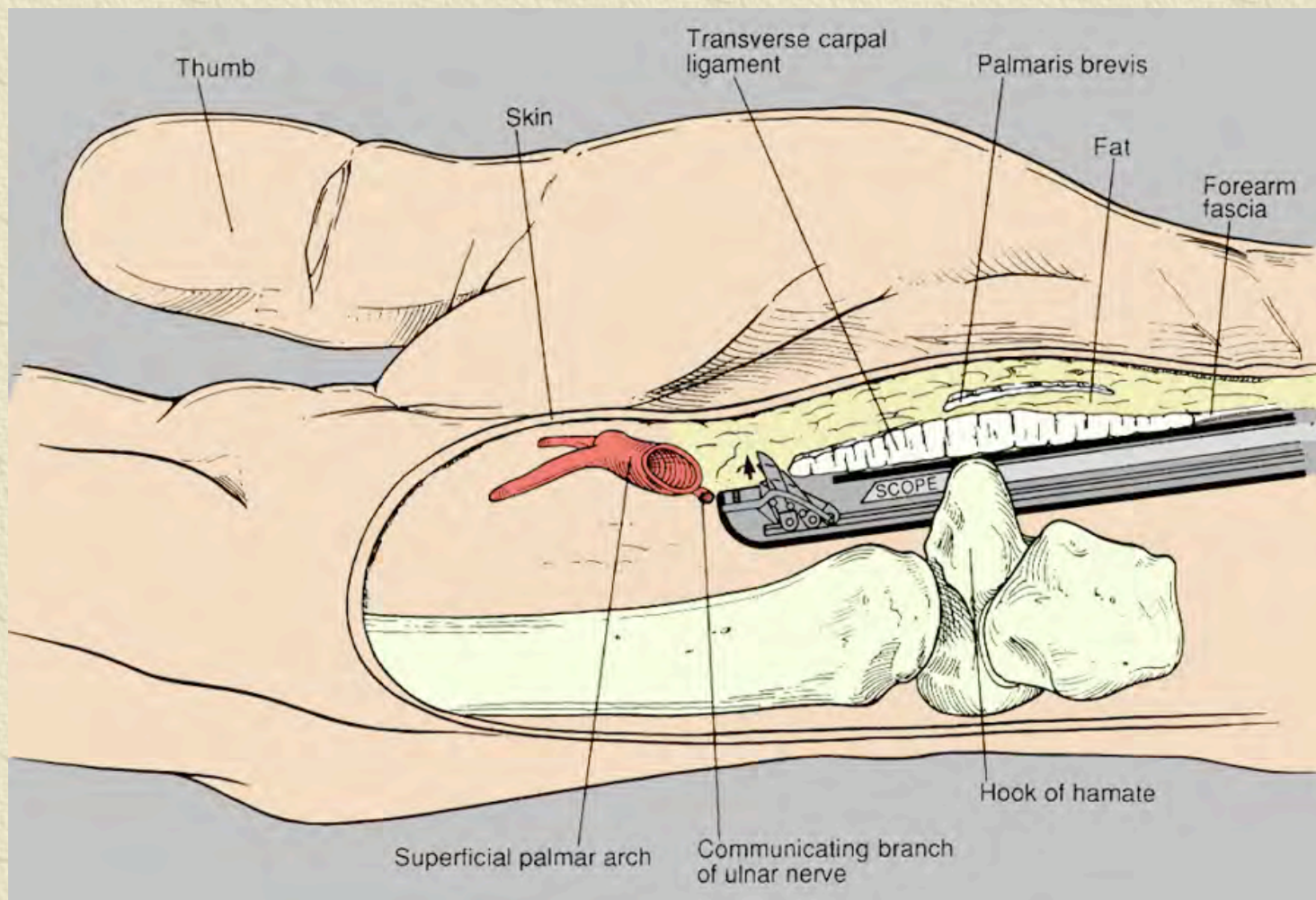
Les techniques endoscopiques

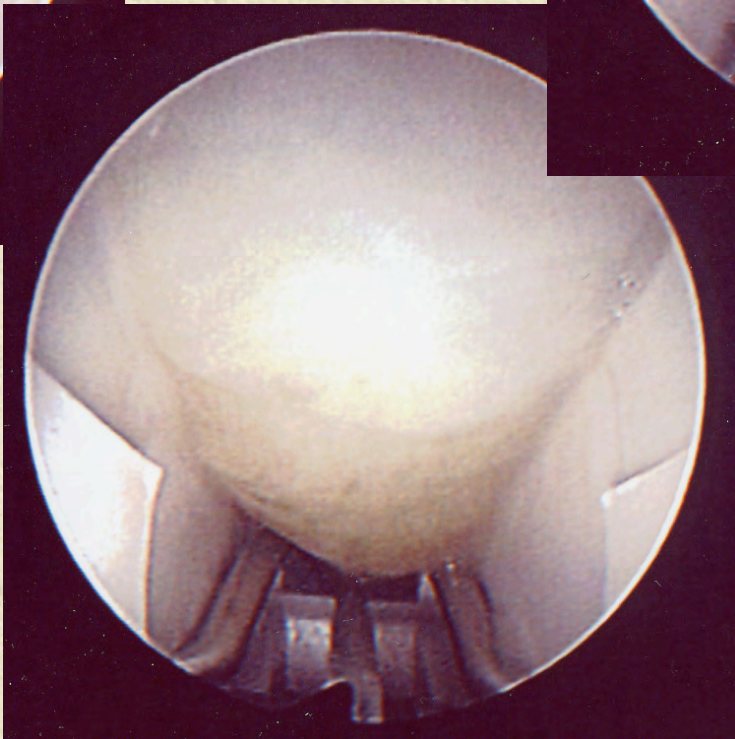
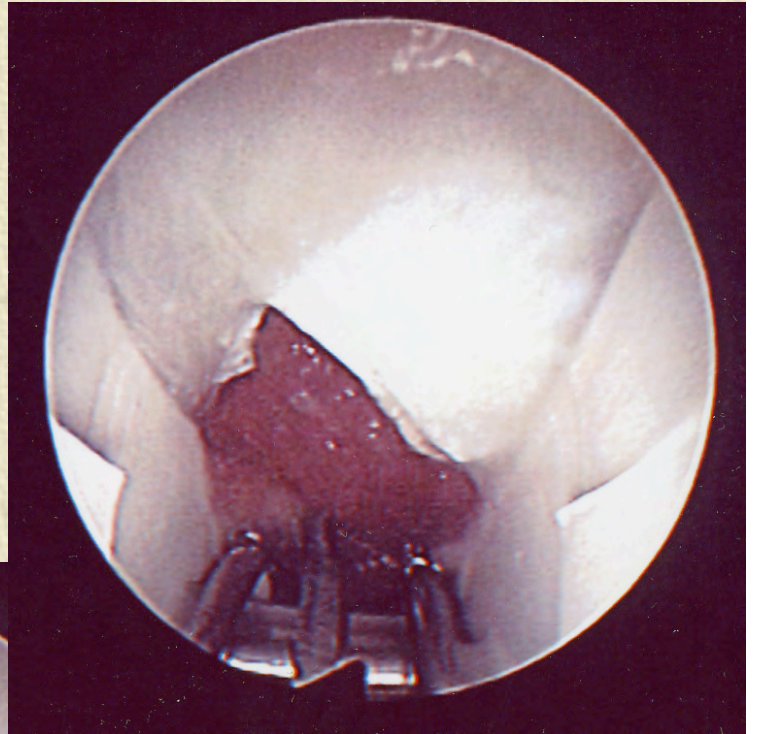
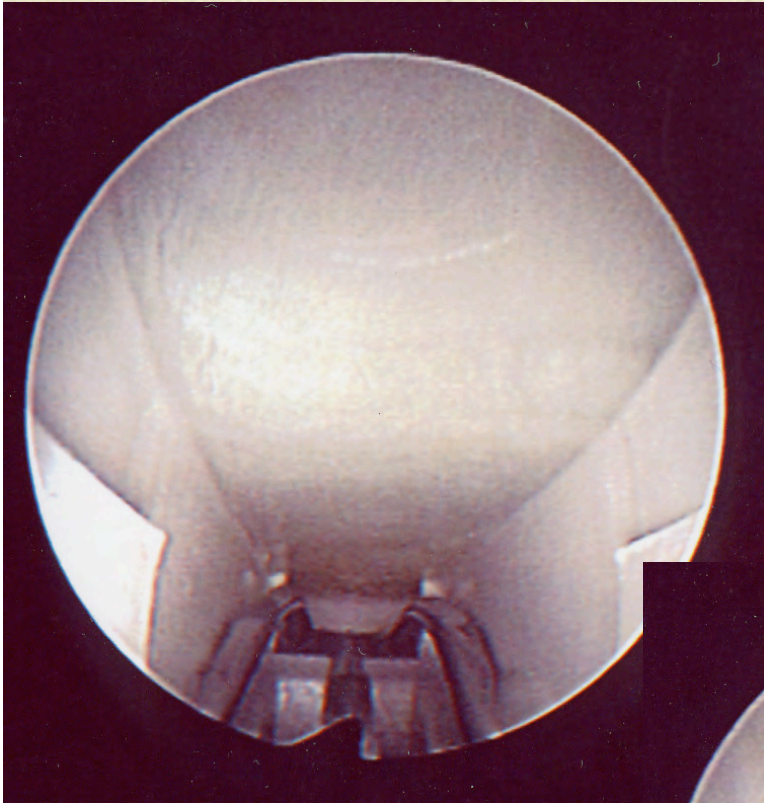
- ✦ Une voie d'abord
 - ◆ Proximale
 - ◆ Distale
- ✦ Deux voies d'abord

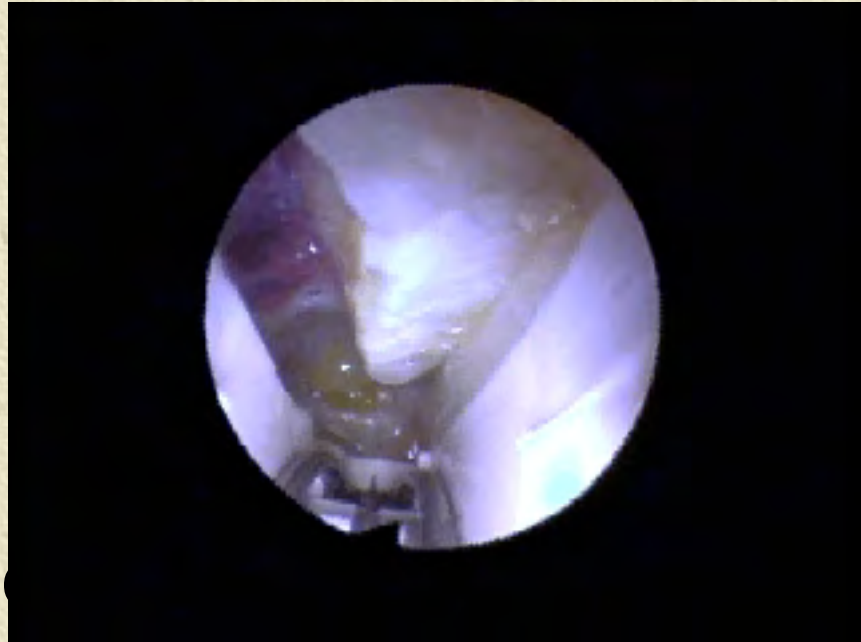





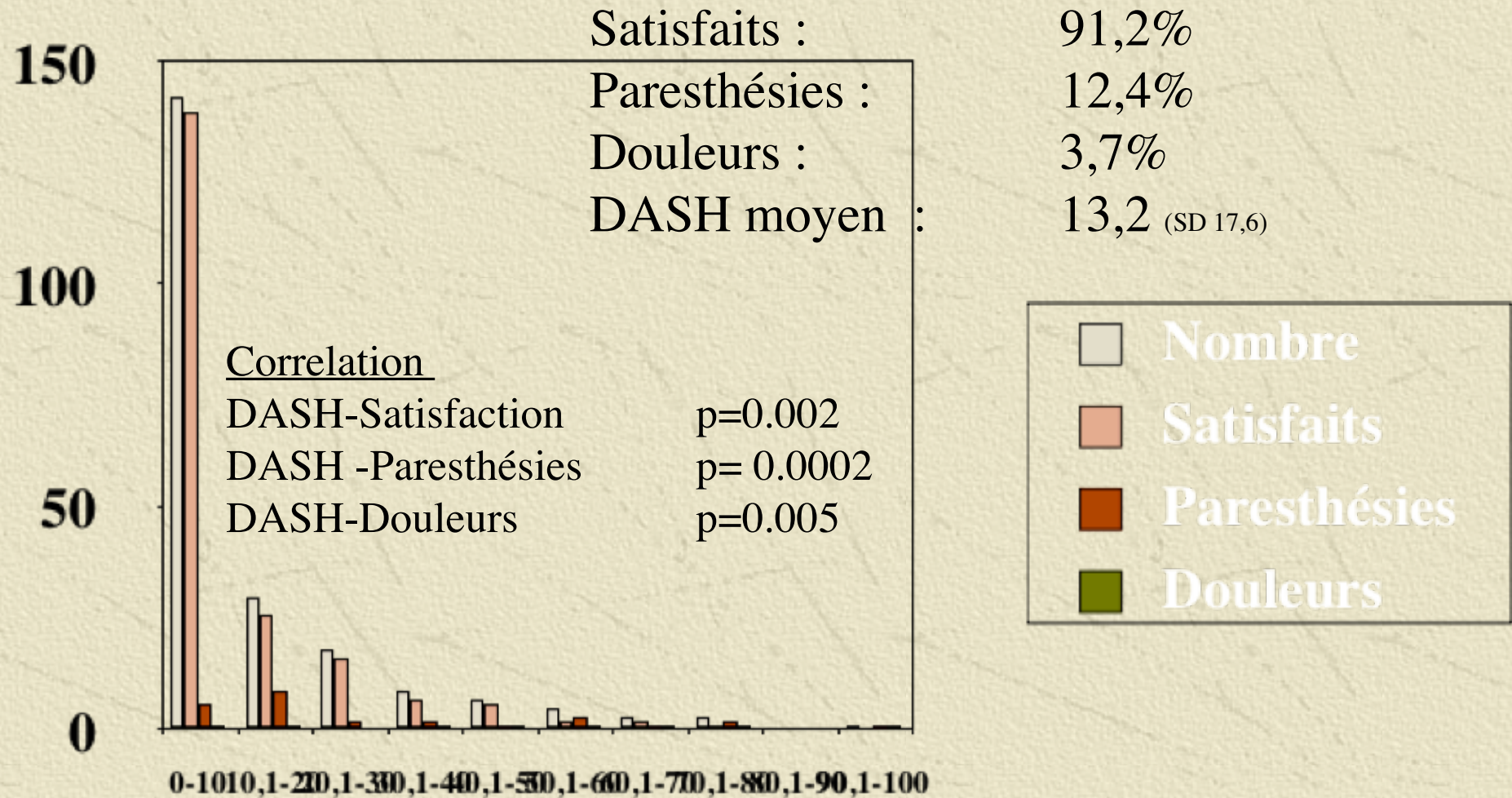






controle section

Résultats selon le DASH



Résultats

- ✦ Il apparaît dans toutes les études que les résultats sont au moins équivalents
- ✦ Probablement meilleurs à court terme en terme de rapidité de récupération et de qualité de vie
- ✦ Identiques à long terme ?

Le critère durée d'arrêt de travail est-il pertinent ?

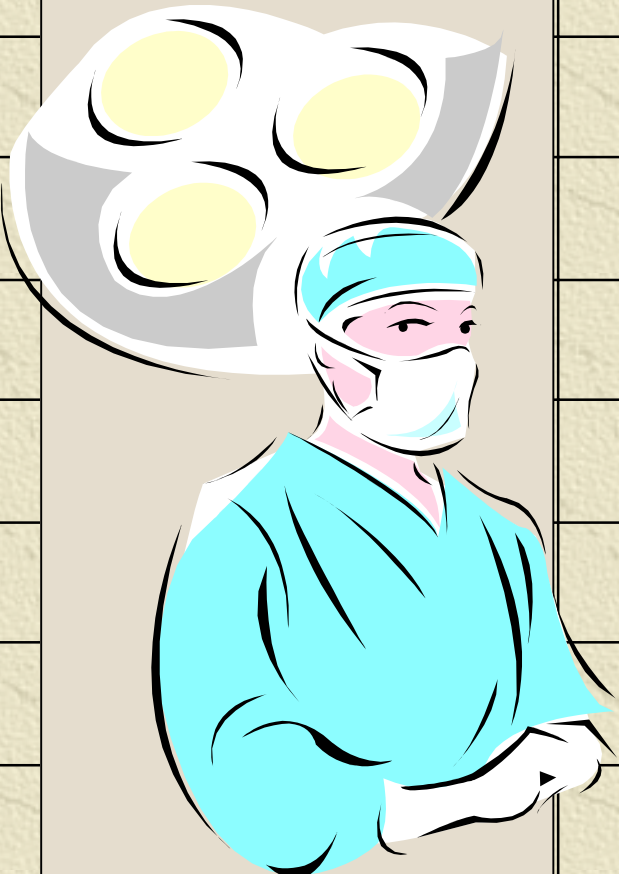
	Man	NM	RMal	MP
Artisan	29	11	17	34
S Privé	42	21	31	46
Fonct.	63	49	56	72

P < 0,05



Chaise et al. Chirurgie de la main, 2001

Complications comparées

Complications		endoscopique
Majeures		475
Nerf médian		100
RCP nerf médian		17
Nerf cubital		88
Nerfs inter-digitaux		77
Tendons		74
Arcade palmaire superf		86
Artère ulnaire		33

Complications comparées

Complications	Ciel ouvert	endoscopique
Majeures	380	475
Nerf médian	140	100
RCP nerf médian	111	17
Nerf cubital	25	88
Nerfs inter-digitaux	52	77
Tendons	16	74
Arcade palmaire superf	28	86
Artère ulnaire	8	33

Complications comparées

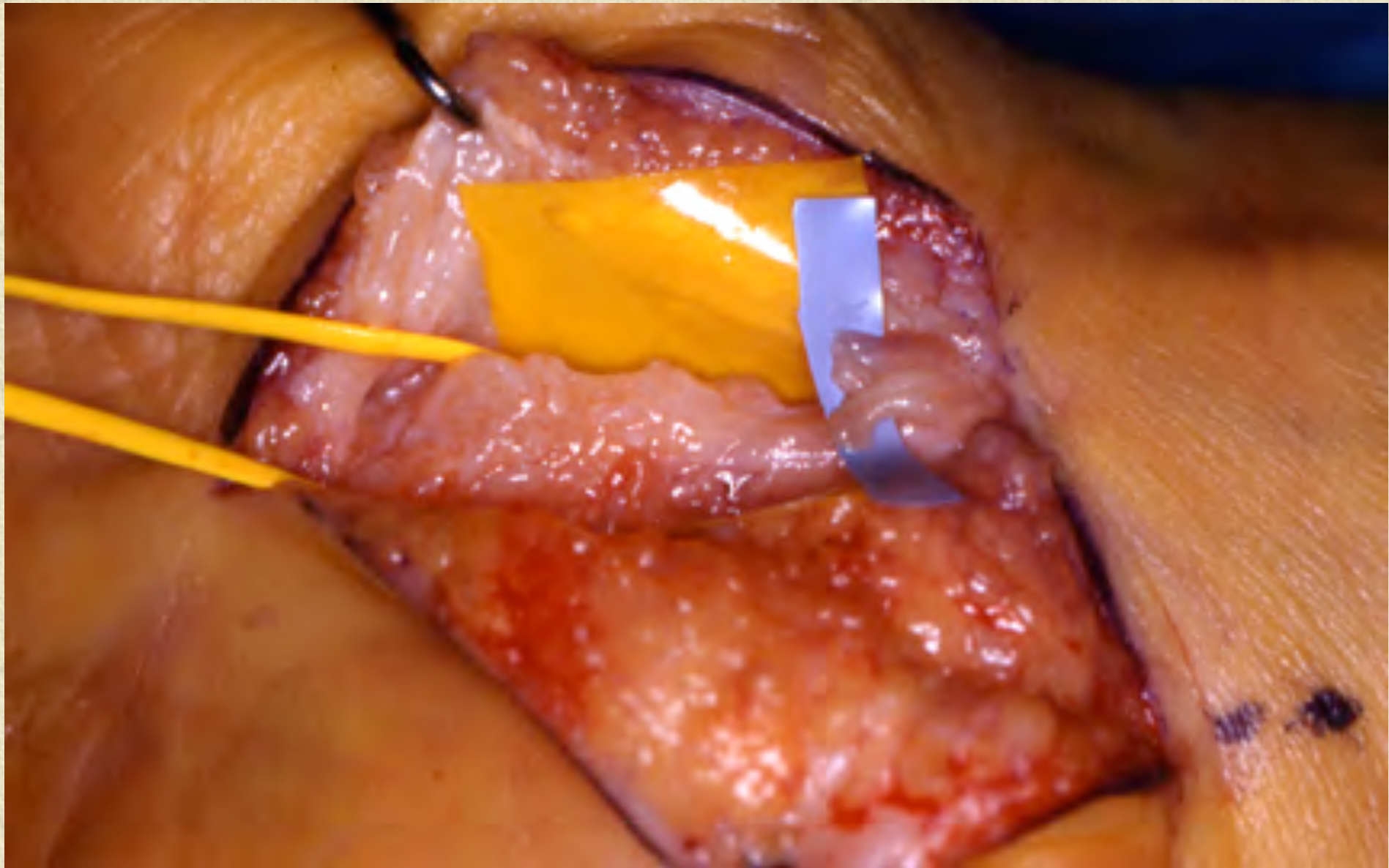
Chirurgie Endoscopique 2001

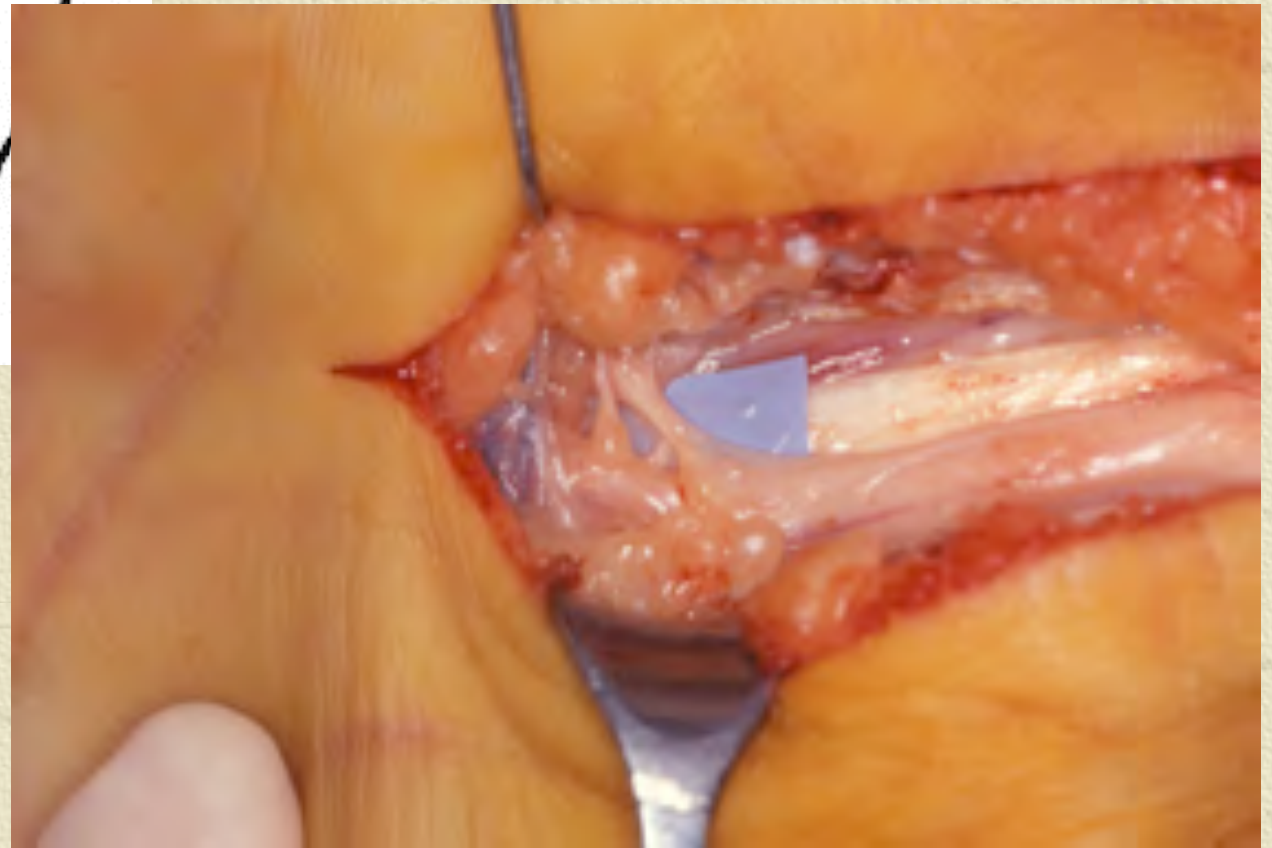
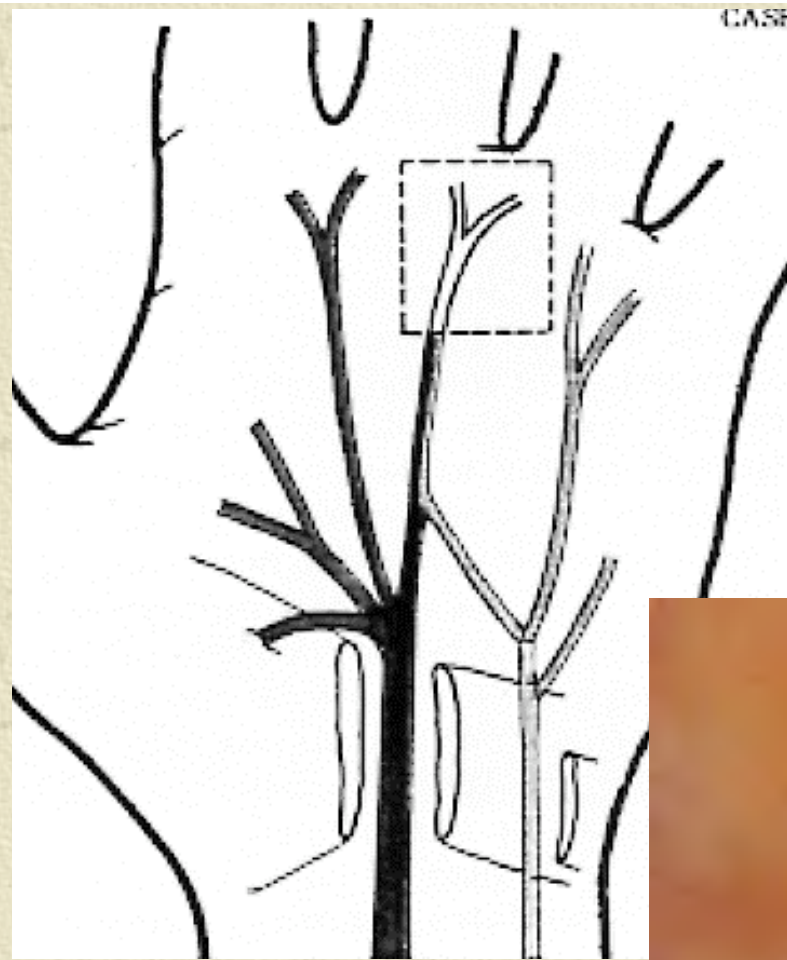
	Ciel ouvert	Endoscopique
Nombre	1617	2223
Hématome	3	0
Infection	1	0
Dysesthésies	30	32
Douleurs cicatricielles	86	16
Algodystrophie	17	2

Complications comparées

Chirurgie Endoscopique 2001

	Ciel ouvert	Endoscopique
Nombre	1617	2223
Nerf médian	0	0
RCP nerf médian	0	2
Br thénarienne	2	1 tot + 2 regr
Nerf cubital	0	0
Nerf inter-digitaux	0	0





Indications et contre-indications ?

- Il n'y a pas beaucoup de contre-indications médicales

Les limites actuelles de l'endoscopie sont celles de la chirurgie

Il vaut mieux connaître l'adresse d'un bon chirurgien que celle d'un mauvais

CONCLUSION

- Canal carpien à ciel ouvert
 - Simple, efficace, sûr, transmissible....
- Evolution vers le traitement endoscopique
 - Amélioration du confort immédiat
 - Accélération de la récupération
 - Réduction de l'arrêt de travail
 - Coût global moindre
 - Demande des patients

Is less, better?

