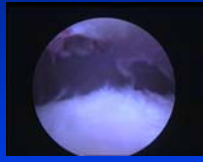
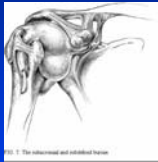

Tendinopathies Non Rompues de la coiffe des rotateurs

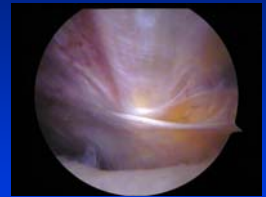


C.H.U. PARIS-OUEST



Complexité

- Démembrement
- Physiopathologie
- Clinique
- Para clinique
- Choix thérapeutique

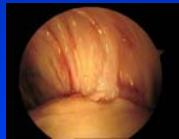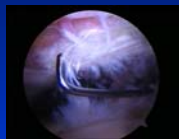


C.H.U. PARIS-OUEST



Physiopathologie

- Etiologies extrinsèques
 - Conflits
 - Intra articulaire
 - Extra articulaire
- Intrinsèques
 - Tendinose
 - Ruptures partielles
 - Tendinopathies calcifiantes

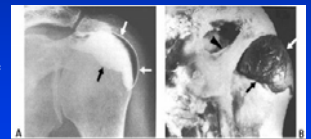
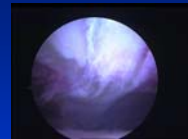
C.H.U. PARIS-OUEST



Terminologie

- Tendinite
 - Réaction inflammatoire
 - Hypercellularité
 - Conflit sous acromial
 - Voûte ostéo-ligamentaire
 - Bursite
 - Inflammation du plancher de la bourse sous acromiale
 - Rupture partielle superficielle
 - Rupture transfixiante

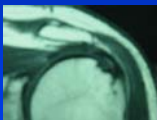


C.H.U. PARIS-OUEST



Terminologie

- Tendinose
 - Zone de souffrance du tendon
 - Hypo vascularisation
 - Micro ruptures tendineuses
 - Absence de cicatrisation
 - Hyper utilisation Sportif de lancer
 - Ruptures partielles intra tendineuses et face articulaire
 - Apoptose

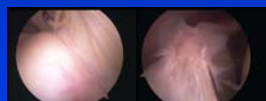
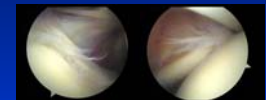


C.H.U. PARIS-OUEST



Conflits intra articulaires

- Ruptures partielles
- Anterosupérieur C.Gerber
 - Sous-scapulaire Ighs / bourrelet anterosupérieur
 - Adduction flexion rotation interne
- Postéro supérieur G.Walch, C.Jobé
 - Supra Infra spinatus/bourrelet posterosupérieur
 - Abduction rotation externe retropulsion

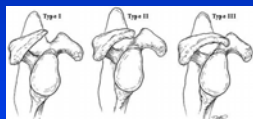
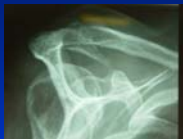

C.H.U. PARIS-OUEST



Etiologies extrinsèques

- Conflit sous acromial
- Mécanique
- Neer
- Morphologie acromion

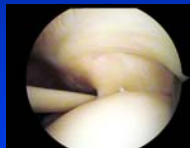
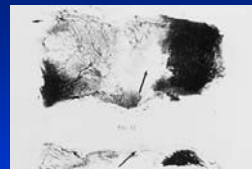


C.H.U. PARIS-OUEST



Involution tendineuse

- Uthoff
- Zone hypo vasculaire
- Traitements CCT



C.H.U. PARIS-OUEST



Utilisation

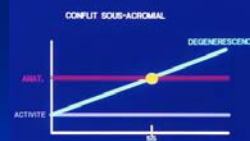

- Sport
- Activité professionnelle



C.H.U. PARIS-OUEST



Synthèse

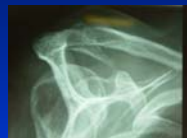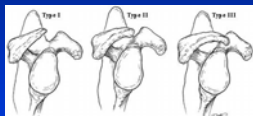


C.H.U. PARIS-OUEST



Exploration

- Radiographies

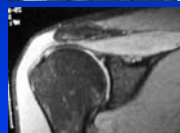
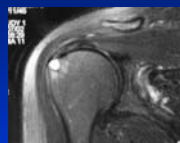


C.H.U. PARIS-OUEST



Exploration

- Echographie
- IRM
 - Anomalie de signal
 - Bursite
 - Attention AC

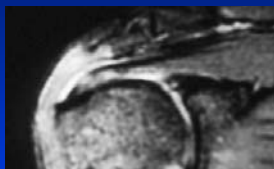

C.H.U. PARIS-OUEST



Traitement

- Démembrement clinique
- Diagnostic précis
- Tendinobursite
 - AINS + I S A
 - Rééducation



C.H.U. PARIS-OUEST



Traitement médical

- Tendinose
- Repos
- Analyse du geste sportif
- Modification
- Retropulsion

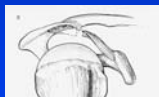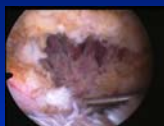


C.H.U. PARIS-OUEST



Traitement chirurgical

- Décompression sous acromiale
 - Acromioplastie
 - Désinsertion LAC
- Ambulatoire
- Effet précoce douleurs nocturnes
- Guérison 3 mois

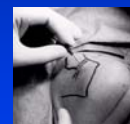
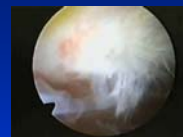
C.H.U. PARIS-OUEST



Décompression sous acromiale

- Pas de valeur prédictive du test de Neer
- Valeur de l'aspect arthroscopique
- AC en fonction de la clinique
- Echec : penser à l'AC
- Un acromion de type I n'est pas une contre indication

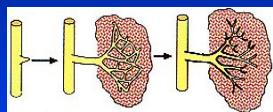
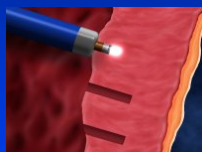


C.H.U. PARIS-OUEST



Perspectives

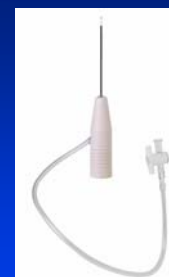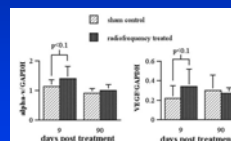
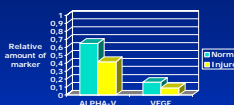
- Traitement de la tendinose
- Utilisation des radiofréquences



C.H.U. PARIS-OUEST



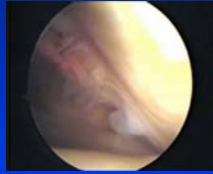
Radiofréquences



C.H.U. PARIS-OUEST



Radiofréquences



C.H.U. PARIS-OUEST



Conclusion

- Diagnostic
- Tendinobursite
- Tendinose
- Association

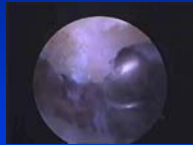


C.H.U. PARIS-OUEST



Conclusion

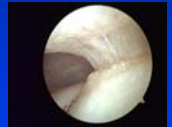
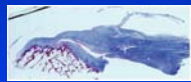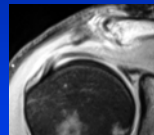
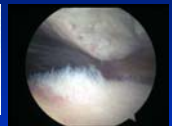
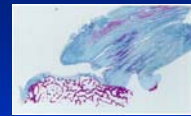
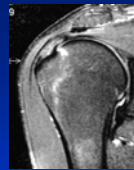
- Traitement médical +++
- Traitement chirurgical
- Arthroscopique
 - Décompression sous acromiale
 - ciel ouvert = 0
 - Attention aux excès
- Radiofréquences
 - En cours d'évaluation



C.H.U. PARIS-OUEST



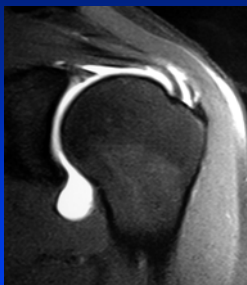
IRM



C.H.U. PARIS-OUEST



MERCI



C.H.U. PARIS-OUEST

