TRAUMATISMES DU GENOU

Docteur J.P. MARCHALAND
Professeur Gilbert VERSIER

PLAN

1- rappels anatomiques
2- entorse et fractures du genou
3- lésions des ménisques

ANATOMIE

3 Articulations mobiles et non congruentes

ANATOMIE

Nécessité de moyens de stabilisation
passifs capsulo-ligamentaires
actifs musculaires

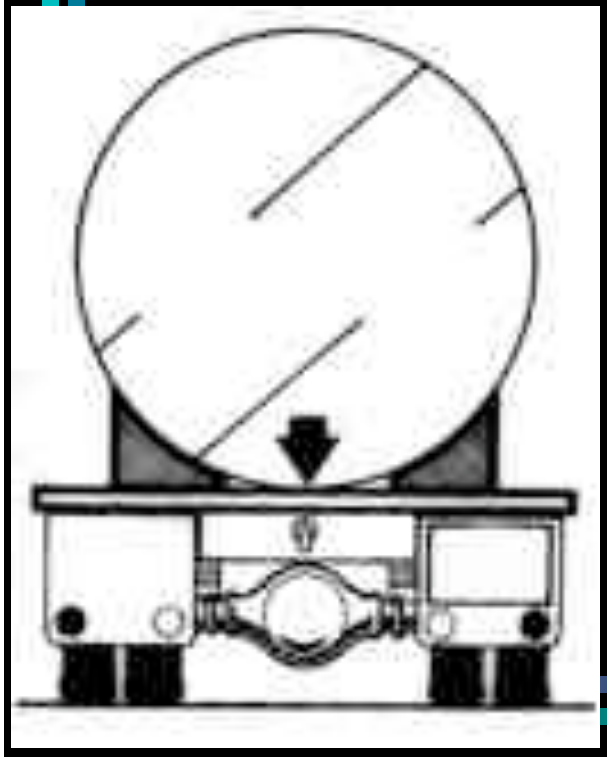

2 cales: les ménisques

Des sangles capsulo-ligamentaires:
La capsule et les ligaments
(croisés et périphériques)

Des moteurs:
les muscles qui stabilisent activement

ANATOMIE

Les ménisques

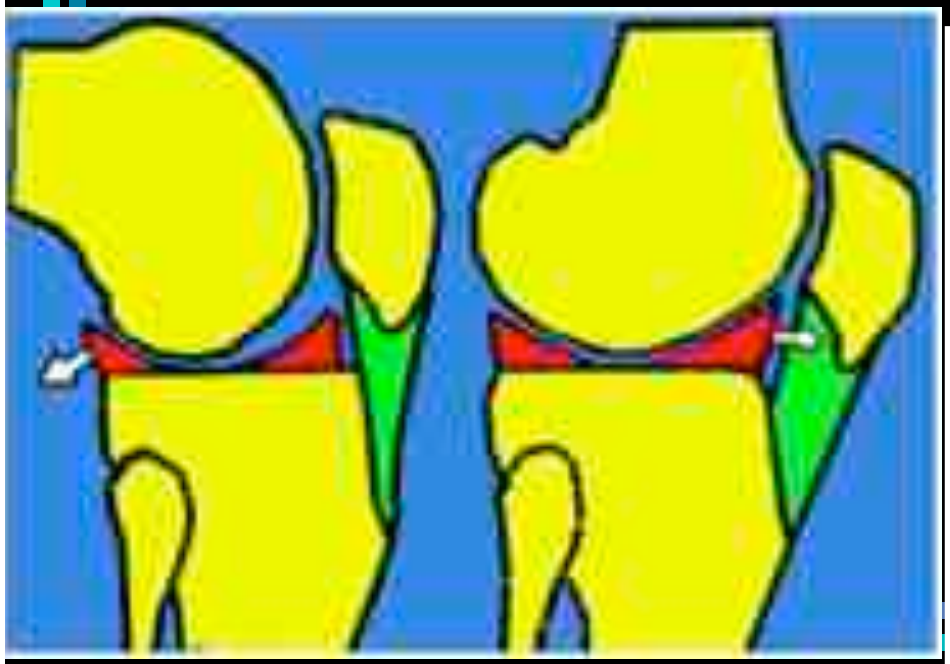

ANATOMIE

Les ligaments

ANATOMIE

Les muscles

- extenseurs:
  - * le quadriceps
  - * et le système extenseur
- fléchisseurs
  - * les jumeaux (triceps)
  - * les ischio-jambiers

BIOMECANIQUE

Mobilité importante

- extension - flexion: 10°-0-150°
- peu de rotation (10°)

Contrainte importante:

4 fois le poids du corps à la marche

Mécanique complexe

3 articulations AFTI, AFTE et AFP
roulement glissement

ENTORSES DU GENOU

Définition: lésions ligamentaires de gravité variable, uni ou pluri ligamentaires

ENTORSES DU GENOU

Diagnostic interrogatoire

Circonstances de survenue:

Atteinte traumatique (torsion)
sports (football, ski) +++

Symptomatologie fonctionnelle:

craquement
douleurs vives
gonflement

C'est l'examen clinique qui va différencier les entorses graves des entorses bénignes

ENTORSES DU GENOU

Diagnostic
examen clinique

Inspection:

gros genou oedématié (parfois normal)

Palpation:

Epanchement intra articulaire

Points douloureux sur interligne interne ou externe

Mobilisation:

laxité dans le plan frontal: valgus si LLI, varus si LLE

laxité dans le plan sagittal (pivot central)

laxité rotatoire (LLE et pivot central)

ENTORSES DU GENOU

Au terme de cet examen clinique, on peut différencier:

- les lésions périphériques isolées
  * du LLI
  * du LLE

  bénigne

- les lésions isolées du LCA
- les lésions de type « Triade »
- les lésions bicroisées

  grave

Lésions isolées des ligaments périphériques

Lésions rares et bénignes car guérison spontanée

Douleurs spontanées et déclenchées par la palpation sur insertions ou trajet du ligament

Discrète laxité dans le plan frontal en extension, ce test induit une douleur sur le ligament

Pas de laxité sagittale associée

Lésions isolées du LCA

diagnostic d'interrogatoire !

- Contexte traumatique (sportif)
- Triade du vécu
  - Douleur
  - Épanchement
  - Craquement +++
- Sensation de « patte folle »

Lésions isolées du LCA

- Recherche de l'épanchement intra-articulaire: choc rotulien

Lésions isolées du LCA

- Signe de LACHMAN TRILLAT: laxité antéro-postérieure ou sagittale

Lésions de triades antérieures

Triade antéro-interne: LCA + LLI + MI

Triade antéro-externe: LCA + LLE + ME

Lésions de triades postérieures

Rupture du LCP:

Diagnostic difficile

trauma plus violent souvent AVP

Syndrome du tableau de bord

Clinique différente avec LT +, Tiroir Postérieur +, avalement de la tubérosité tibiale antérieure

Lésions de triades postérieures

Triade postéro-interne:

LCP + LLI + MI

Triade postéro-externe:

LCP + LLE + ME

Lésions bicroisées

- Rares
- Graves, trauma violent
- LCA + LCP
- Plan interne et/ou externe
- Forme extrême = luxation avec risque de complications vasculaires, nerveuses etc..

ENTORSES DU GENOU

Examen complémentaire

- radios simples:
  * arrachement des épines tibiales
  * fracture tête du péroné
  * autres fractures Ostéo-Chondrales

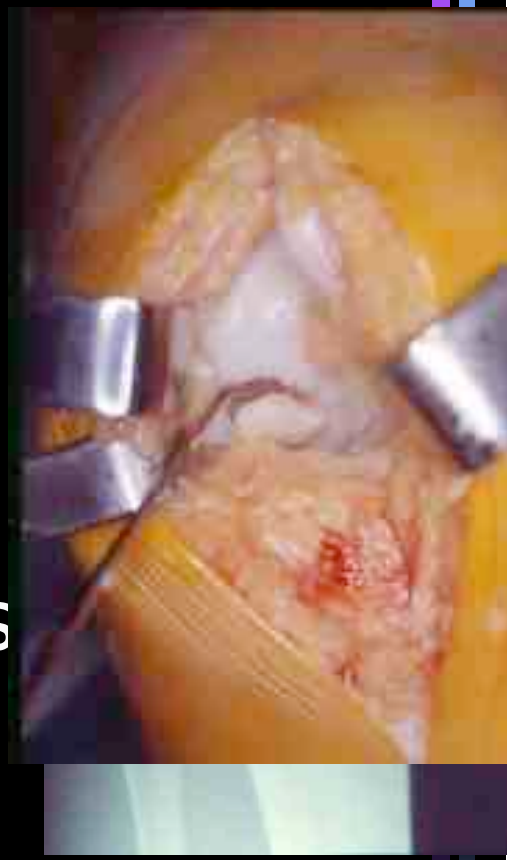

ENTORSES DU GENOU

Examen complémentaire

- radios dynamiques:
  * Lachman actif ou passif
  * Appui monopodal de profil comparatif
  * valgus et varus forcé

→ importance de la laxité dans tous les plans

Tiroir antérieur radiologique « passif » comparatif

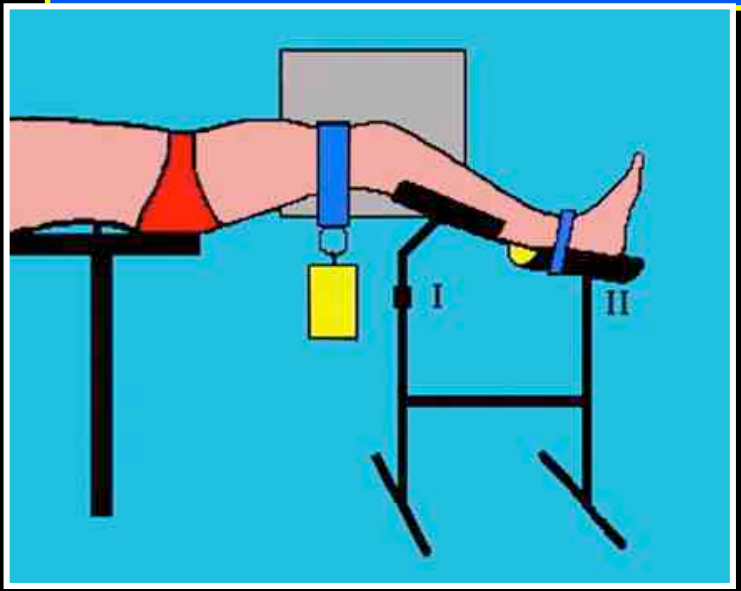

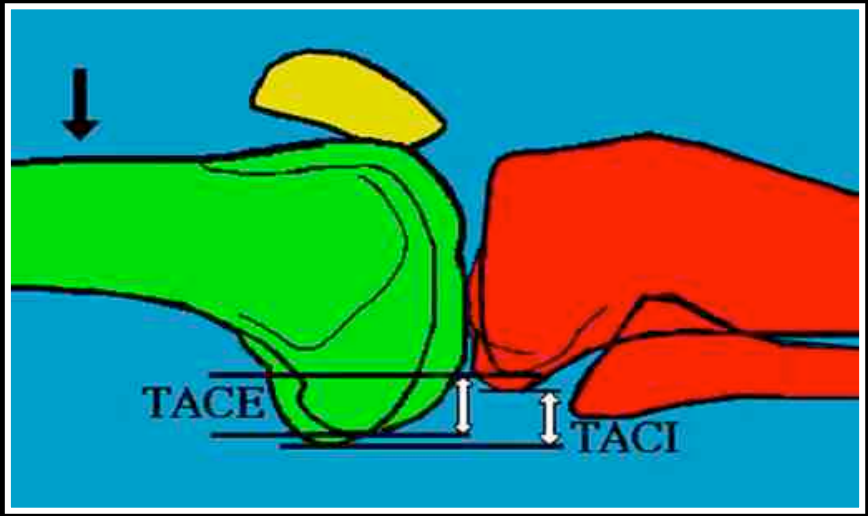

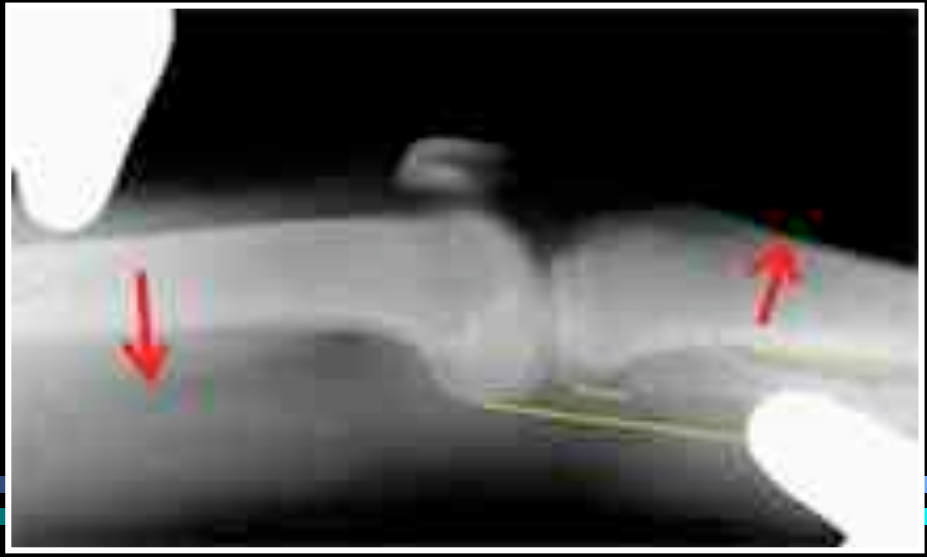

ENTORSES DU GENOU

Examen complémentaire

ENTORSES DU GENOU

Examen complémentaire

- **IRM**

IRM montre:

* lésions associées
  (parties molles et lésions ostéochondrales)
* contusion osseuse

ENTORSES DU GENOU

Traitement

1- buts

Supprimer la laxité et l'instabilité

Rendre le genou indolore , mobile et stable sinon

Dégradation articulaire avec apparition ou aggravation des lésions cartilagineuses et méniscales

ENTORSES DU GENOU

Traitement

2- moyens

Médicaux: antalgique, anti-inflammatoire

Physique: kinésithérapie et physiothérapie

Orthopédique: attelle

Chirurgicaux:
Ligamentoplastie (greffe des LC)
et traitement des lésions associées (ménisques)

ENTORSES DU GENOU

Traitement

3- indications

A- Pour les entorses bénignes:

- calmer la douleur
- appui autorisé
- immobilisation 10j par attelle
- rééducation

→ **Traitement fonctionnel**

ENTORSES DU GENOU

B- Pour les lésions isolées du LCA:

- calmer la douleur
- appui autorisé
- immobilisation 10j par attelle
- rééducation

Si le patient à plus de 40 ans, non ou peu sportif
Traitement fonctionnel

Si patient jeune, ou très sportif: ligamentoplastie
car risque d'arthrose +++
la laxité induit des lésions des ménisques et du cartilage

ENTORSES DU GENOU

Pour les lésions isolées du LCA:
si après un traitement fonctionnel récidive de l'instabilité (instabilité chronique)

↓

chirurgie

ENTORSES DU GENOU

C- Pour les triades internes:

- antalgiques
- traitement orthopédique 6 semaines

cela va permettre la cicatrisation:

des désinsertions méniscales
des fractures OC non déplacées
des ligaments périphériques

- rééducation

Puis idem lésions isolées du LCA

ENTORSES DU GENOU

D- Pour les triades externes:

- traitement chirurgical associant:

*** une greffe du LC atteint**

*** une réparation du point d'angle Postéro-externe (LLE-Poplité)**

car les résultats du traitement orthopédique sont mauvais surtout si morphotype en varus

ENTORSES DU GENOU

E- Pour les lésions bicroisées:

- traitement chirurgical associant:
* greffe du LCP
* réparation des points d'angle postérieurs
* traitement des complications

Sauf pour le sujet âgé, ou en présence de complications vasculaires ou cutanées

↓

traitement orthopédique ou fixateur externe

ENTORSES DU GENOU

Ligamentoplastie du LCA

LESIONS DES MENISQUES

Les lésions méniscales ont 3 origines:

- **consécutives à une lésion des ligaments croisés**
- **consécutives à un traumatisme en rotation ou hyperflexion**
- **consécutive à l'usure (arthrose) ou dissécation**

Lésions des ménisques

- Lésions rares chez le sujet jeune sauf si lésions du LCA associé
- Dégénératives si > 45 ans (dissécation)
- Traumatiques ou micro traumatiques
- Diagnostic clinique et IRM +++
- Traitement arthroscopique
- Economiser le ménisque !

Lésions isolées des ménisques

Diagnostic

- interrogatoire
  - mécanismes de survenue
    - hyper flexion

    - rotation

Lésions isolées des ménisques

Diagnostic

- interrogatoire
  - signes fonctionnels
    - Douleur focalisée sur interligne (2/3 post)
    - Instabilité ou Impression de Dérangement Interne
    - Blocage vrai
    - formations kystiques

      (soit poplité soit externe)

Lésions isolées des ménisques

Diagnostic

- examen programmé du genou
  - signes physiques
    - Point Douloureux sur l'interligne

Douleur reconnue

Lésions isolées des ménisques

Diagnostic

- examen programmé du genou
  - signes physiques
    - Grinding Test

MI en Rotation Externe

ME en Rotation interne

Lésions isolées des ménisques

Diagnostic

- examen programmé du genou
  - signes physiques
    - Blocage fin (flessum)

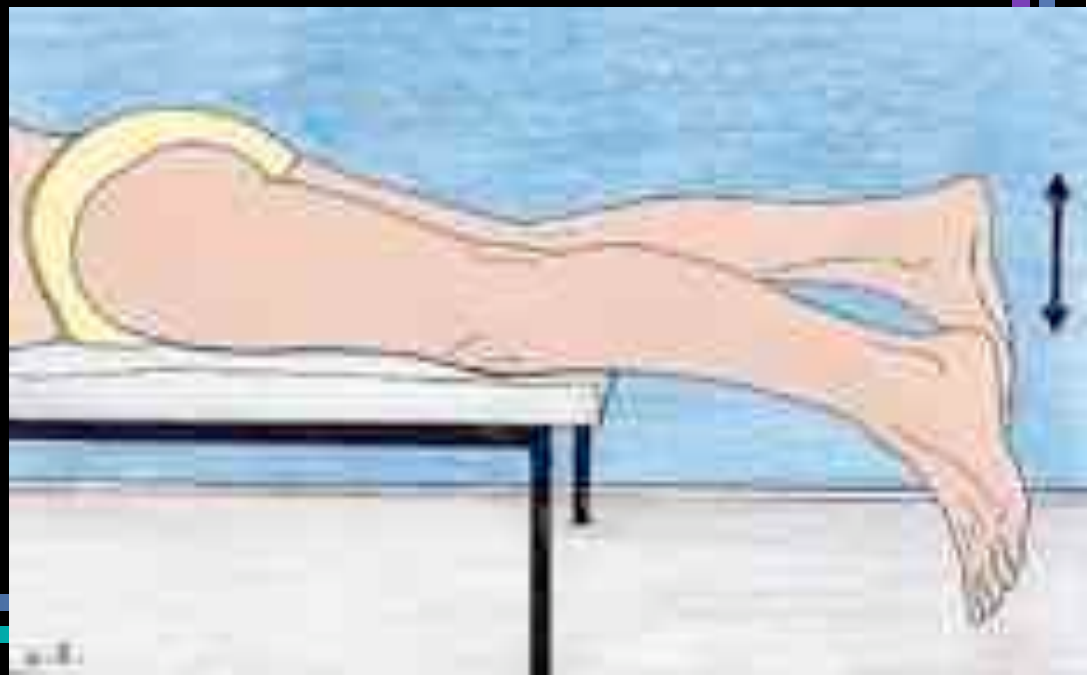

Lésions isolées des ménisques

Diagnostic

- bilan para clinique
  - radiographies simples normales
  - arthrographie

+/- TDM

Lésions isolées des ménisques

Diagnostic

- bilan para clinique
  - IRM

Lésions isolées des ménisques

Traitement

- simple
- arthroscopique
- suites simples
- complication la plus fréquente (1/1000): algoneurodystrophie

Lésions isolées des ménisques

Aspect arthroscopique

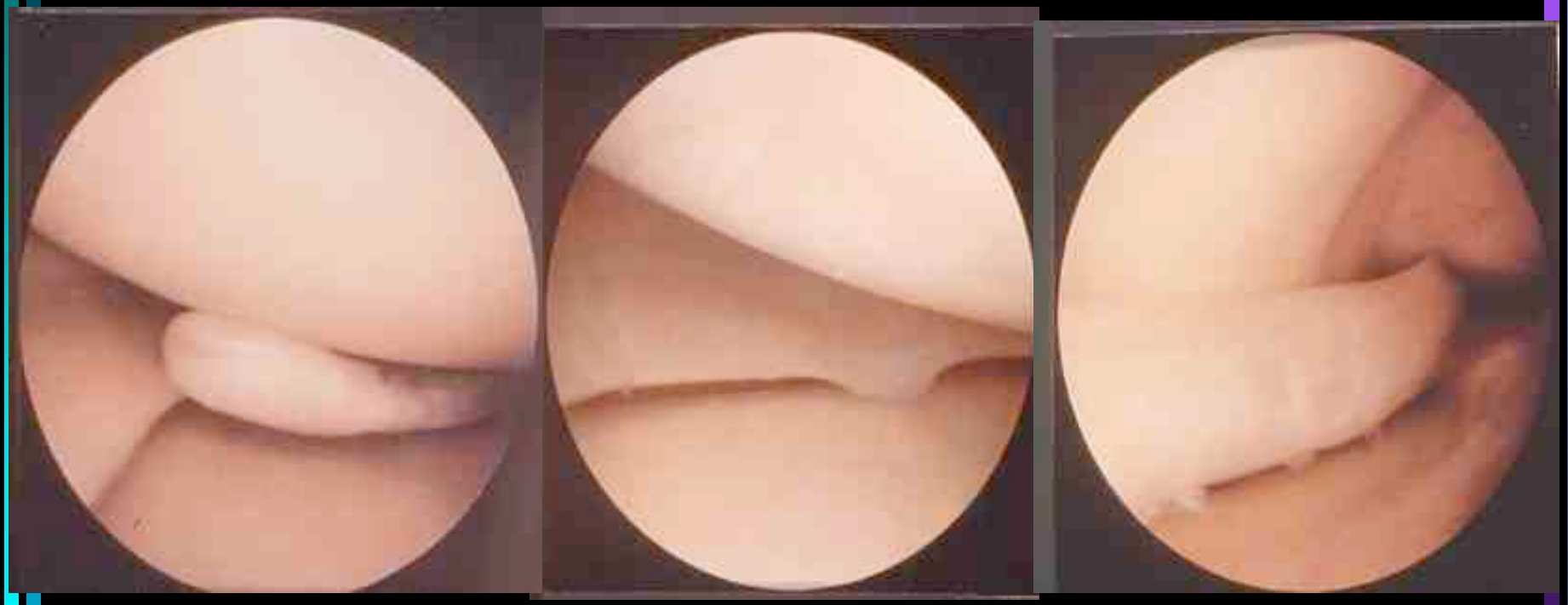

Languette normal anse de seau

Lésions isolées des ménisques

Traitement

- moyens
  - Réinsertion (rare, difficile, aléatoire)
  - Résection
  - Allogreffe (recherche)

Lésions isolées des ménisques

Conclusion

- résection méniscale = arthrose

  75% des résections donnent une arthrose après 25 ans d'évolution

- priorité à la conservation

- avenir: greffes ou inducteur de croissance

FRACTURES DU GENOU

- Extrémité inférieure du fémur
- Extrémité supérieure du tibia
- Fracture de la rotule (patella)

FRACTURES DU GENOU

- Les points communs:
  - Notion constante de traumatisme
    - Direct (choc violent type AVP)
    - Indirect (torsion)
  - Douleurs du genou
  - Œdème important
  - Épanchement articulaire
  - Impotence fonctionnelle

FRACTURES DU GENOU

- Les complications communes:
  - Raideur voire ankylose
  - Gonarthrose (Ext. Sup. du tibia et rotule)
  - Ostéoarthrite si fracture ouverte
  - Cal vicieux avec désaxation, difficultés à la marche et douleurs chroniques
  - Thrombophlébite (Ext. Sup. du tibia)
  - Algodystrophie

fractures de l'extrémité inférieure du fémur

- Diagnostic facile car contexte +++:
  - Gros traumatisme type Sd du tableau de bord
  - Souvent lésions associées (hanche, thorax…)
- Signes fonctionnels:
  - Douleurs importantes
  - Impotence fonctionnelle totale

fractures de l'extrémité inférieure du fémur

- Examen clinique:
  - Rechercher un état de choc cardiovasculaire
    - Chute de la tension artérielle ou TA pincée
    - Pouls petit et filant, très rapide
    - Sueur, polypnée, angoisse
  - Inspection:
    - Œdème
    - Déformation en varus et rotation externe
    - Raccourcissement du membre
  - Palpation et mobilisation inutile car douleurs
  - Rechercher les lésions locales associées
    - Artérielle: palpation des pouls périphériques
    - Nerveuses: sensibilité et motricité des orteils
    - Cutanées: fracture ouverte

fractures de l'extrémité inférieure du fémur

- Examen radiologique:
  - Radiographies simples de face et de profil
  - Scanner (tomodensitométrie ou TDM)

Diagnostic facile

fractures de l'extrémité inférieure du fémur

Fracture sus-condylienne

fractures de l'extrémité inférieure du fémur

Fracture sus et inter condylienne

fractures de l'extrémité inférieure du fémur

Fractures comminutives

fractures de l'extrémité inférieure du fémur

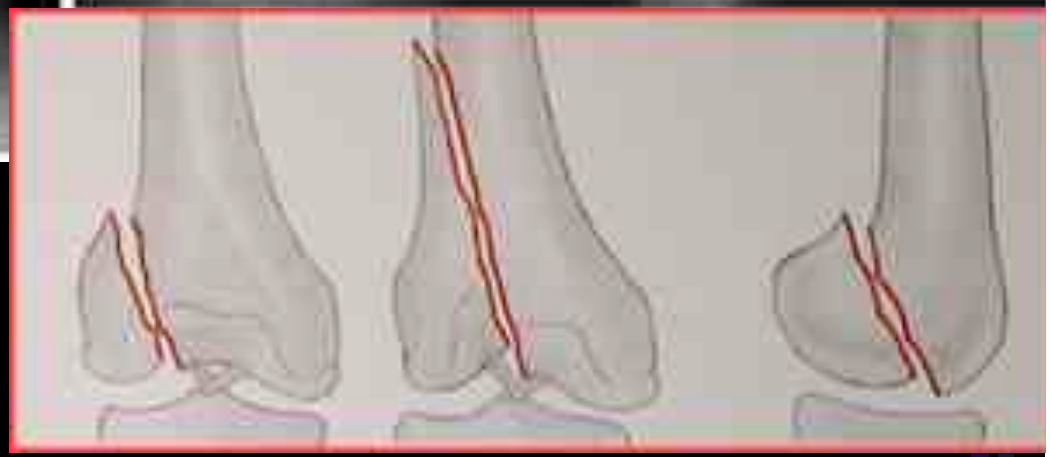

Fractures Parcellaires des condyles

fractures de l'extrémité inférieure du fémur

Traitement

- **orthopédique (très rare, enfant)**
  - * traction pendant 2 mois ...
  - * traction puis plâtre pelvi-pédieux
  - * plâtre d'emblée si non déplacée
- **chirurgical +++**
  - * enclouage
  - * ostéosynthèse par plaque vissée
  - * fixateur externe (si ouvert)

Toute fracture articulaire doit bénéficier d'une réduction anatomique

fractures de l'extrémité inférieure du fémur

Traitement

- orthopédique (très rare, enfant)

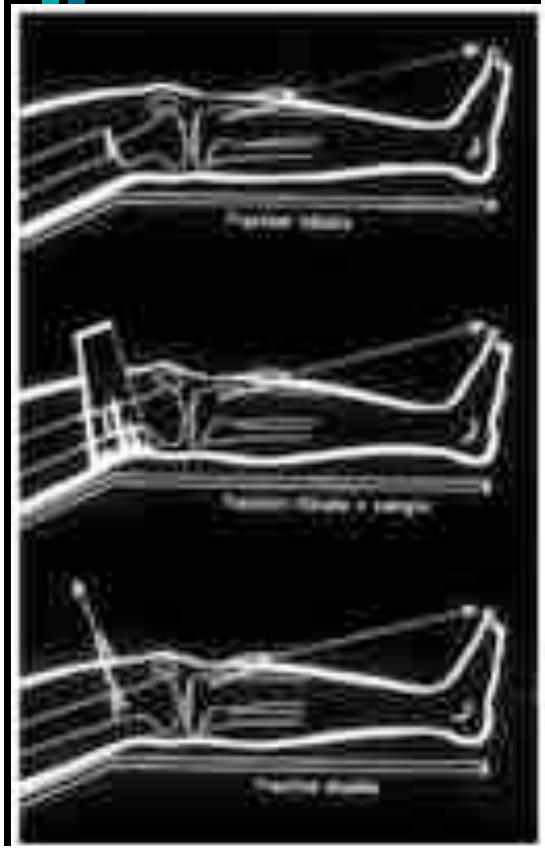

fractures de l'extrémité inférieure du fémur

Traitement

- orthopédique (très rare, enfant)

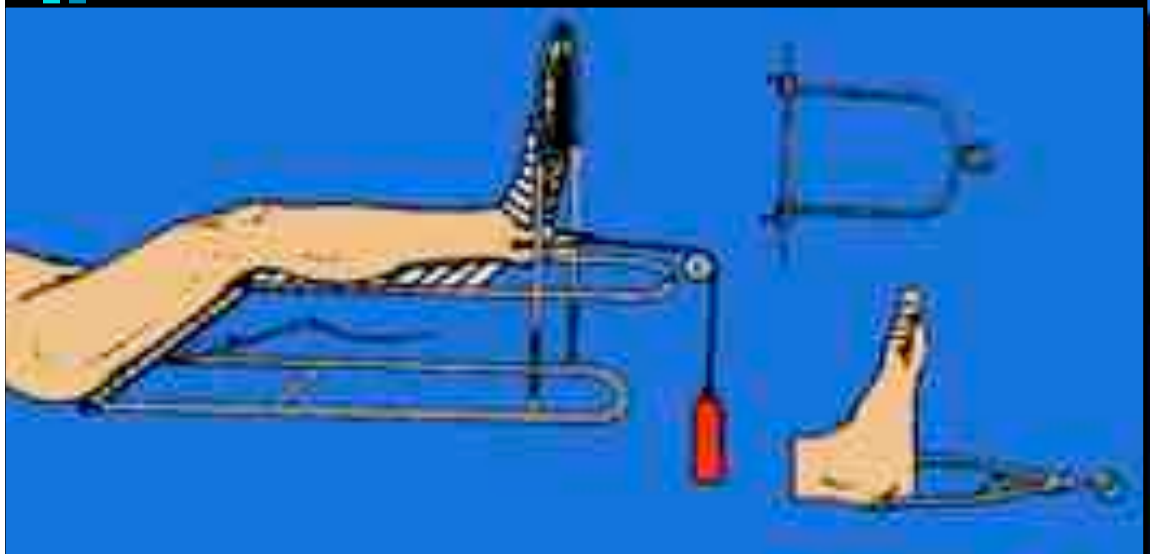



fractures de l'extrémité inférieure du fémur

Traitement

- orthopédique (très rare, enfant)

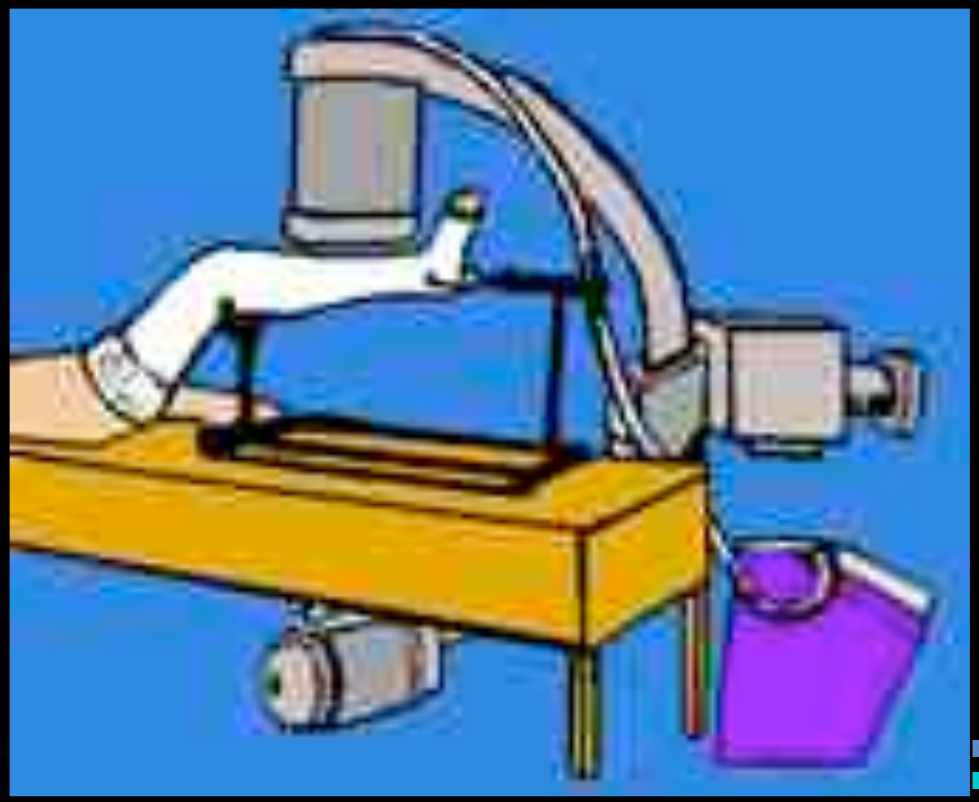

fractures de l'extrémité inférieure du fémur

Traitement chirurgical

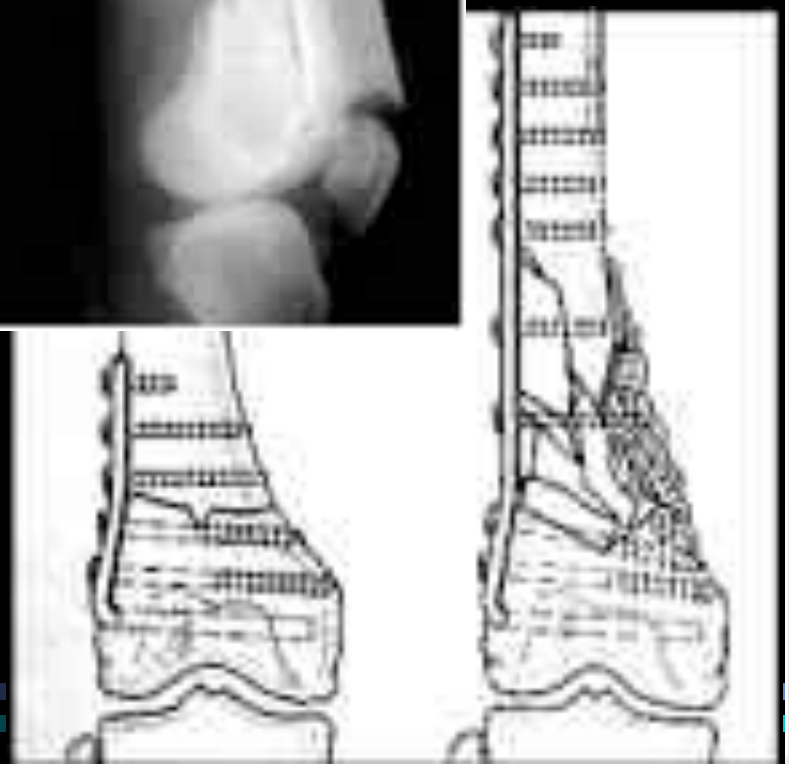

fractures de l'extrémité inférieure du fémur

Traitement chirurgical +++

fractures de l'extrémité inférieure du fémur

Traitement chirurgical

fractures de l'extrémité supérieure du tibia

- Diagnostic facile car:
  - Contexte traumatique +/- violent
  - Gros genou douloureux
  - Impotence fonctionnelle
  - Radiographie confirme le diagnostic lésionnel

fractures de l'extrémité supérieure du tibia

- Examen clinique:
  - Inspection:
    - Œdème
    - Déformation discrète le plus souvent
  - Palpation:
    - Épanchement intra-articulaire
    - Douleurs absente sur rotule et fémur
  - Rechercher les lésions locales associées
    - Artérielle: palpation des pouls périphériques
    - Nerveuses: sensibilité et motricité des orteils
    - Cutanées: fracture ouverte

fractures de l'extrémité supérieure du tibia

- Examen radiologique
  - Radiographies simples de face et de profil
  - Intérêt du scanner +++ pour apprécier le déplacement articulaire

fractures de l'extrémité supérieure du tibia

- Examen radiologique
  - Fracture séparation
  - Fracture tassement
  - Fracture mixte séparation-tassement
  - Fracture complexe spino-tubérositaire

fractures de l'extrémité supérieure du tibia

- Examen radiologique

Fracture séparation

fractures de l'extrémité supérieure du tibia

- Examen radiologique

Fracture tassement

fractures de l'extrémité supérieure du tibia

- Examen radiologique

Fracture mixte
Séparation-tassement

fractures de l'extrémité supérieure du tibia

- Examen radiologique

Fracture complexe spino-tubérositaire

fractures de l'extrémité supérieure du tibia

- Scanner: comminution et déplacement

fractures de l'extrémité supérieure du tibia

Traitement

- orthopédique si non déplacée

- chirurgical +++

*** vissage isolé si séparation simple**

*** greffe et ostéosynthèse par plaque vissée si enfoncement**

*** fixateur externe (si ouvert)**

Toute fracture articulaire doit bénéficier d'une réduction anatomique

fractures de l'extrémité supérieure du tibia

Traitement orthopédique



3 mois de plâtre inguino-pédieux

Pas d'appui pendant 3 mois puis kiné et appui

Prévention anti-thrombose obligatoire

fractures de l'extrémité supérieure du tibia

Traitement chirurgical

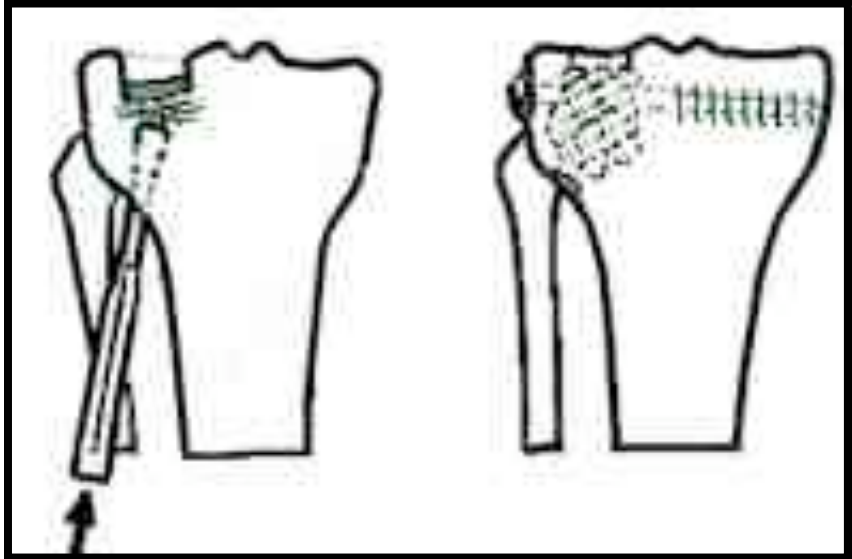

fractures de l'extrémité supérieure du tibia

Traitement chirurgical

fractures de la rotule

- Interruption du système extenseur
- Choc direct sur la face antérieure du genou
- Fracture articulaire
  - Réduction anatomique
  - Risque d'arthrose
- Fréquemment ouverte
- Ostéosynthèse solide = mobilisation précoce

fractures de la rotule

- Diagnostic
  - choc direct sur la face antérieure du genou
  - Genou douloureux
  - Épanchement intra-articulaire
  - Extension active du genou impossible
  - Plaie fréquente (donc plaie articulaire!)
  - Ne pas oublier le restant du membre (hanche)
  - Radiographies indispensables au diagnostic

fractures de la rotule

- Diagnostic radiologique
  - Radiographie simple de face et de profil
  - Pas toujours nécessité de TDM

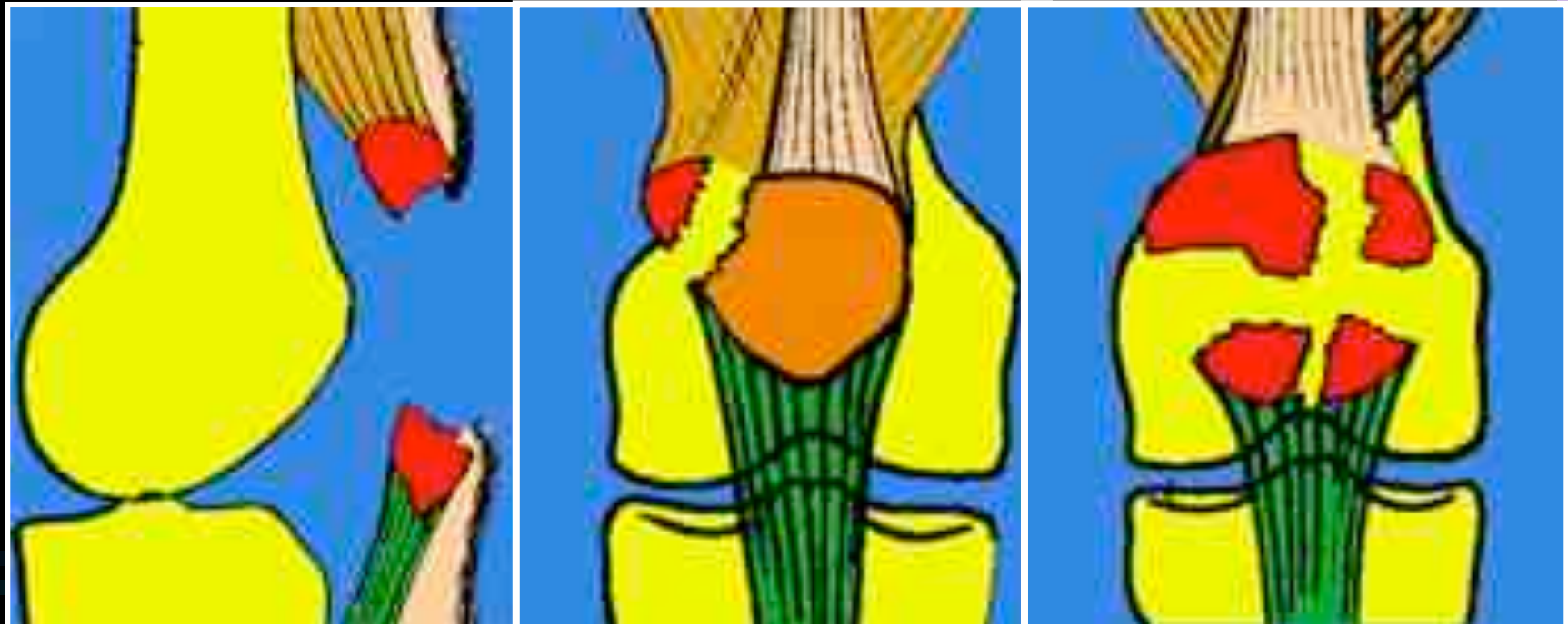

fractures de la rotule

- Diagnostic radiologique: fracture parcellaire



fractures de la rotule

- Diagnostic radiologique: fracture transversale



fractures de la rotule

- Diagnostic radiologique: fracture comminutive



fractures de la rotule

- Traitement
  - Fonctionnelle si fracture de la pointe
    - pas d'interruption du SE
    - N'intéresse pas la surface cartilagineuse
  - Orthopédique en absence de déplacement
    - Soit orthèse avec velcros
    - Soit plâtre ou résine circulaire
  - Ostéosynthèse si déplacée et/ou ouverte

fractures de la rotule

- Traitement chirurgical: hauban et cerclage

fractures de la rotule

- Traitement chirurgical:

  la réduction doit être parfaite

  la synthèse doit être stable