Anesthésies locales et loco-régionales pour la main et les doigts

Docteur Sylvie Carmès
Praticien Hospitalier
Service d'Orthopédie
Unité fonctionnelle SOS Mains
Hôpital Saint Antoine
Paris

ALR au tiers inférieur de l'avant-bras

Avantages:

- Facilement accessibles
- Efficacité
- Innocuité
- Associations possibles
- Pas de risque spécifique

Précautions:

Evaluation du bénéfice/risque

Connaissances:

- Des produits AL
- Anatomie
- Techniques d'ALR
- Recommandations (SFAR)

ALR au tiers inférieur de l'avant-bras

- Tous les blocs sont théoriquement possibles
- Neuro-stimulateur toujours recommandé dès qu'un nerf est moteur
- Repérage échographique des troncs nerveux actuellement largement répandu
- La réalisation de 2, voire de 3 blocs, est le plus souvent nécessaire

A propos de la Lidocaïne (Xylocaïne*)

- Mécanisme d'action: blocage des canaux sodiques qui transmettent l'influx nerveux
- Délai d'action: 5 à 10 min (selon site d'injection) Majoré par l'addition d'un vasoconstricteur
- Métabolisme hépatique exclusif
- Risque de surdosage dans toutes les circonstances où le Qc est diminué (IC, attention aux patients sous ß-bloquants !)

Ne pas oublier que:

Lidocaïne= anti-arythmique (Classe 1B de Vaughan-Williams) —— Bradycardie sinusale

En cas d'injection intra-vasculaire accidentelle:
Toxicité proportionnelle au **taux plasmatique**.
Ce taux dépend:
- De la dose injectée
- De la vitesse d'injection
- Du site d'injection

Patient 70 Kg
Dose max = 280 mg
soit 28 ml

Dose max adulte = 4mg/Kg

Xylocaïne* 1% : 10 mg/ml

Toxicité et conseils

- Toxicité systémique: si injection intra-vasculaire accidentelle ou dose trop importante (rare)
- Toxicité nerveuse centrale: tous les agents sont susceptibles d'induire des accidents convulsifs
- Allergie: exceptionnelle
- 2 CI formelles: allergie avérée/porphyrie
- Meilleure prévention des complications: injection lente et maintien du contact verbal

Quels produits ?

Produits adrénalinés PROSCRITS à proximité des doigts et de la peau

Vasoconstriction puissante / artères de petit calibre à proximité des doigts

Nécrose cutanée en injection SC

Hypertension / «malaise» en cas de passage intra-vasculaire accidentel

Complications locales

- Hématomes
- Neuropathies: persistance de paresthésies
- Complications propres à chaque bloc

Toujours informer le patient de ces risques

Innervation sensitive et motrice de la main

Complexe, dépend essentiellement des ramifications terminales des nerfs médian, ulnaire et radial

Main = organe du toucher

2/3 des fibres nerveuses y sont sensitives

Innervation sensitive et motrice de la main

- Faible concordance entre les sensibilités superficielle et profonde

Une bonne anesthésie cutanée n'implique pas nécessairement une bonne anesthésie en profondeur !

Ex: exploration plaie 2ème commissure par blocs médian + radial
—— bloc ulnaire nécessaire si l'exploration atteint le muscle interosseux

- Seul territoire où innervation assurée par le même nerf de la peau jusqu'à l'os: territoire du nerf ulnaire (Vème doigt et bord ulnaire de la main).

Conditions de réalisation des ALR au tiers inférieur de l'avant-bras

- Evaluation bénéfice/risque = Constante, indissociable
- Absence de CI aux AL (exceptionnelles), respect des précautions
- Patient coopérant, informé de la technique et des risques locaux
- Geste limité en étendue et de courte durée: idéalement < 30 min (jusqu'à 45 min)

- Lidocaïne (Xylocaïne*)= produit de choix
- Parfois adrénalinée .....

si à distance des doigts et de la peau !

- Délai d'action: 5 à 10 min (selon le site)
- Durée d'action: 1h30 à 2h00 (selon le site)
- Conseils: injection lente et maintien du contact verbal

Territoires nerveux à la paume

Innervation paume: Nerfs palmaires du médian et de l'ulnaire

EMINENCE THENARIENNE: Innervée en partie par le n.cutané latéral de l'avant-bras

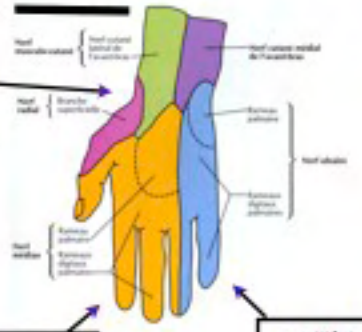

Doigts 1,2,3 et moitié du 4: branche profonde du n.médian

Moitié du 4 et 5: branche superficielle du n.ulnaire

Territoires nerveux au dos de la main

Innervation dorsale: nerfs radial et ulnaire
Rameaux digitaux du nerf médian pour les extrémités digitales des I, II, III et moitié du IV

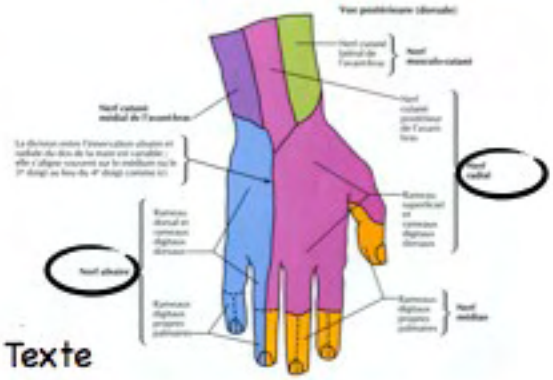

Texte

Particularités à la face dorsale: Variations anatomiques Fréquentes et nombreuses

Innervation sensitive mixte

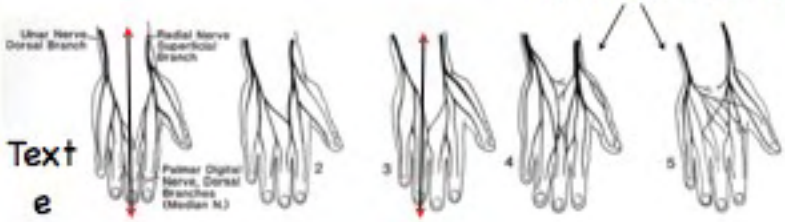

Text
e

Ligne de division des territoires nerveux: longitudinale, alignée sur le 3 ou le 4ème doigt

Parfois innervation sensitive mixte sur la plus grande partie de la face dorsale

Quels blocs ?

- Blocs tronculaires des nerfs médian, ulnaire et radial, voire du nerf cutané latéral de l'avant-bras
- Bloc commissuraux et blocs digitaux

ALR efficaces

- En première intention pour des gestes de courte durée (idéalement <30 min) et limités en étendue
- En seconde intention en complément d'un bloc plexique incomplet du membre supérieur

1 - Nerf médian

- Sensitivo- moteur (Thénariens externes) donc stimulable
- De gros calibre au poignet, très superficiel, situé entre le Flexor Carpi Radialis (FCR) et le Palmaris Longus (PL)
- Le PL est inconstant: absent chez 15% de la population
- S'engage ensuite au-dessous du rétinaculum des fléchisseurs

1 - Nerf médian

- Devient profond dans le canal carpien.
- An niveau de la loge moyenne de la main, se divise en plusieurs branches terminales:
  - Un rameau musculaire thénarien
  - Des nerfs digitaux palmaires communs

La main traumatique, Furgence, 3e édition - Michel Merle/Gilles Daussé

1 - Bloc du nerf médian

- Repères: pli proximal de flexion du poignet; repérer le Flexor Carpi Radialis (FCR) en dehors du Palmaris Longus (PL)
- Ponction: **au travers du FCR +++**

A reliable technique for avoiding the median nerve during carpal tunnel injections
T. Dubert, O. Rasmussen / Joint Bone Spine 73 (2006) 77–79

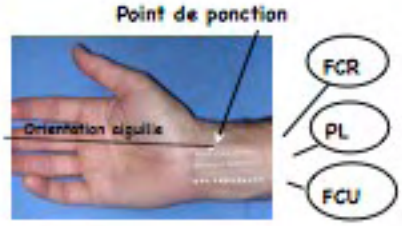

- Aiguille 25G (orange)dirigée vers P3R3, inclinaison 15 à 30°, jusqu'à la garde de l'aiguille.

1 - Bloc du nerf médian

Particularités:

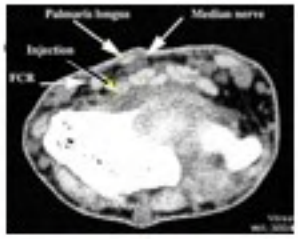

- Repère très distal
- Ponction vers la distalité de la main
- Passage de l'aiguille au travers du FCR
- Le produit diffuse facilement entre les tendons, repérage précis non indispensable
- A ce niveau nerf principalement constitué de fibres sensitives: relativise l'intérêt de la neuro-stimulation

- Annales Françaises d'Anesthésie et de Réanimation 23 (2004) 843-849
- Anesthésie loco-régionale pour la chirurgie de la main
A.Delaunay, L.Dabouney, M.E.Gerritsen

1 - Bloc du nerf médian

- 5ml de Lidocaïne (Xylocaïne*)
  De préférence solution à 0,5% adrénalinée
- Injection facile, aucune résistance, réalise une infiltration du canal carpien, pas de tuméfaction SC
- Durée anesthésie = 3 à 5 heures
- Risque de lésion du nerf extrêmement faible
- CI: lésion antérieure ou polyarthrite rhumatoïde.

A reliable technique for avoiding the median nerve during carpal tunnel injections
T. Dubert, O. Rasmussen / Joint Bone Spine 73 (2006) 77–79

1 - Bloc du nerf médian

Recommandations:

- Repérage échographique du nerf puis neuro-stimulateur
- Aiguille mousse non traumatisante

- Ministère des Affaires Sociales, de la Santé et de la Ville. Décret n° 94-1050 du 5 décembre 1994 relatif aux conditions techniques de fonctionnement des établissements de santé en ce qui concerne la pratique de l'anesthésie et modifiant le code de la santé publique.

- Recommandations pour la Pratique Clinique. Blocs périphériques des membres chez l'adulte. Sfar 2003.

Bloc médian seul ou
Blocs associés: médian + radial

Morsure de chien

Exploration d'une plaie palmaire médiane par grillage

2 - Nerf ulnaire

- Le nerf ulnaire situé en dedans et en arrière de l'artère, sur le bord latéral du FCU
- Entre le Flexor Carpi Ulnaris (FCU) en avant et l'ulna en arrière
- Il donne un rameau sensitif dorsal 5-7 cm en amont du pli de flexion
- Sensitivo- moteur (Interosseux, thénariens internes)

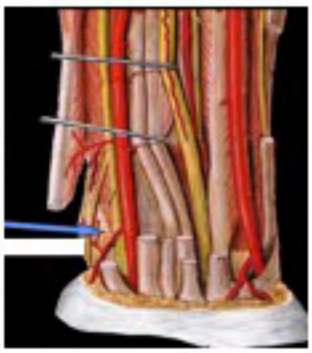

2 - Bloc du nerf ulnaire

- Repères: 3 cm en amont du pli de flexion, au bord ulnaire du poignet
- FCU repéré en inclinaison ulnaire
- Ponction transversale, entre FCU et diaphyse
- Aiguille 25G, jusqu'à la garde
- 3 à 5 cc de Lidocaïne (Xylocaïne*), de préférence solution à 0,5% adrénalinée

2 - Bloc du nerf ulnaire

- Se méfier de l'artère ulnaire: aspiration de contrôle avant injection
- Durée anesthésie: 3 à 5 heures
- Zone anesthésiée: bord cubital de la main, 5éme doigt et moitié ulnaire du 4ème doigt

3 - Le nerf radial

- Trajet profond: en arrière du tendon du brachio-radialis (BR), entre BR et Extenseurs Radiaux du Carpe (ECRL, ECRB)

- Devient sus-aponévrotique 5 à 7 cm en amont du pli de flexion du poignet

- Se ramifie au niveau tabatière anatomique où il a des rapports étroits avec la veine céphalique (abord classique pour KT veineux périphérique)

3 - Le nerf radial

- Donne des rameaux terminaux superficiels SC qui cheminent à la face dorsale des 3 premières commissures

- Branche purement sensitive, donc non stimulable

3 - Bloc du nerf radial

- ✓ Avant-bras en position neutre, colonne du pouce en abduction + extension
- ✓ Point de ponction au bord radial du poignet
- ✓ 3 cm au-dessus du pli de flexion, soit 2-3 TDD en amont de la styloïde radiale
- ✓ Perpendiculaire à l'axe de l'avant-bras

Anesthésie loco-régionale pour la chirurgie de la main
A.Delaunay, L.Delaunay, M.E.Gentilin

3 - Bloc du nerf radial

- ✓ Injection traçante de part et d'autre du bord radial du poignet
- ✓ Réalisant une infiltration SC des rameaux sensitifs du nerf
- ✓ Se terminant par une tuméfaction dorsale sur le poignet en fin d'injection, que l'on fait ensuite diffuser par massage

3 - Bloc du nerf radial

- ✓ Lidocaïne (Xylocaïne*)
  1 ou 2% **non adrénalinée**
- ✓ 3 à 5 cc en injection traçante
- ✓ Risques de paresthésies minimes mais existent
- ✓ Durée anesthésie très variable, parfois jusqu'à 12H

3 - Bloc du nerf radial

Particularités

Très superficiel

Injection traçante

Ne pas sous-estimer les risques de paresthésies à distance

4 - Anesthésies digitales

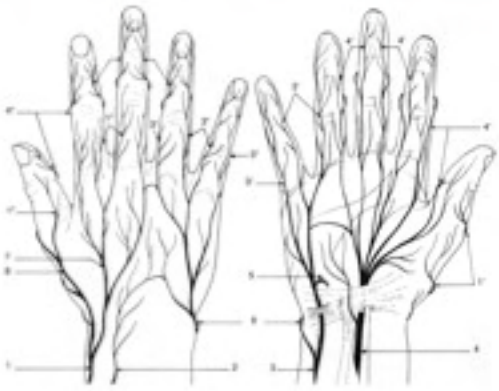

4-1 Anesthésie intra- thécale

Injection dans la gaine des fléchisseurs

- Repèrage de la MP (cul-de-sac) en flexion
- Ponction verticale, aiguille 25G, jusqu'à la butée osseuse
- Ensuite se retirer doucement en maintenant une légère pression du piston de la seringue
- Liquide injecté sans contrainte dès qu'on est dans la gaine
- Injection doit être lente

Anesthésies intra- thécales

Expliquer au patient avant de réaliser le geste

- Sensation de pression du doigt dès le début de l'injection
- Sensation désagréable qui dure environ 30 secondes
- Puis régression quasi-immédiate de la douleur dès que l'injection est terminée

- Xylocaïne 1 ou 2 % non adrénalinée
- Seringue 5 ml, aiguille 25 G
- Quantité: 3 ml pour les doigts longs
- Effet quasi- immédiat < 3 min
- Durée moyenne de la sédation = 47 mn

Anesthésies intra- thécales

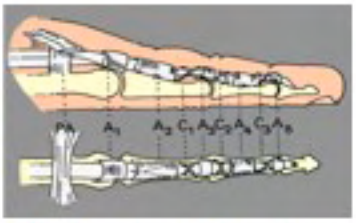

Pouce et auriculaire

Pas de difficulté particulière
- Quantité à injecter : 4 - 5 ml
- Le lieu de l'injection diffère en raison des particularités anatomiques des gaines pour ces doigts

Nombreuses indications

Attention : face dorsale de P1 peut n'être pas ou pas totalement anesthésiée (N.Radial)

4 - Bloc inter-digital ou commissural

- Réalise une infiltration au pourtour du nerf digital commun en amont de sa ramification
- Point de ponction dans l'espace inter-métacarpien
- Piquer vers la paume, inclinaison de l'aiguille de 15°
- Injection de 5 ml de Xylocaïne* non adrénalinée (A.digitales)

4 - Bloc inter-digital ou commissural

- Doit se faire sans difficulté ni douleur. Dans le cas contraire recentrer l'aiguille sur l'espace inter-métacarpien
- L'anesthésie peut durer jusqu'à 12 heures
- Bloc rapide et facile

4 - Bloc inter-digital ou commissural

Indications:

- Dos de P1
- Commissures
- En complément d'un bloc tronculaire

Bloc digital en bague A proscrire

Au moins 2 injections par doigt

Douleur à l'injection

On ne sait pas bien où l'on pique ni où l'on injecte

Risque +++ **ISCHEMIE SOUS PRESSION**

A éviter +++++, n'est pas recommandé

Echec ou insuffisance de l'anesthésie

- Echec en terme de délai, chronologie, territoire nerveux autonome, apparition d'une complication

  —— Information préalable du patient +++

- Complément: bloc tronculaire ou infiltration
- Sédation associée: MEOPA
  Avantages: anxiolytique, analgésiant, amnésiant
- Complications locales:
  - Hématomes / Neuropathies +++++++
  - Complications propres à chaque bloc

Conclusion

- Peu de difficulté technique
- Nécessité de bien connaître l'anatomie
- Savoir qu'à ce jour:

Il n'existe pas de cadre juridique à la réalisation des techniques d'ALR par des médecins non anesthésistes-réanimateurs en dehors du contexte de l'urgence.

Conclusion: Recommandations de la SFAR (Société Française d'Anesthésie Réanimation)

- Avoir bénéficié d'une formation reconnue, théorique et pratique
- Utilisation d'un neuro-stimulateur pour les blocs distaux des membres
- Evaluation du bénéfice/risque +++++++
- Information et consentement du patient
- Maintien du contact verbal durant le geste

Ministère des Affaires Sociales, de la Santé et de la Ville. Décret n° 94-1050 du 5 décembre 1994 relatif aux conditions techniques de fonctionnement des établissements de santé en ce qui concerne la pratique de l'anesthésie et modifiant le code de la santé publique.

Recommandations pour la Pratique Clinique. Blocs périphériques des membres chez l'adulte, Sfar 2005.

Merci de votre attention