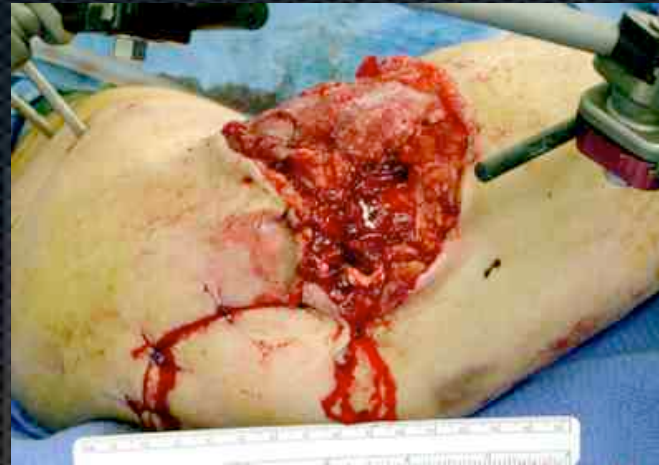
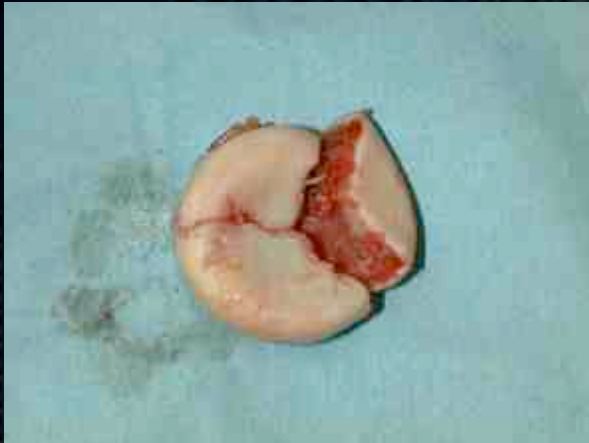

# Le coude

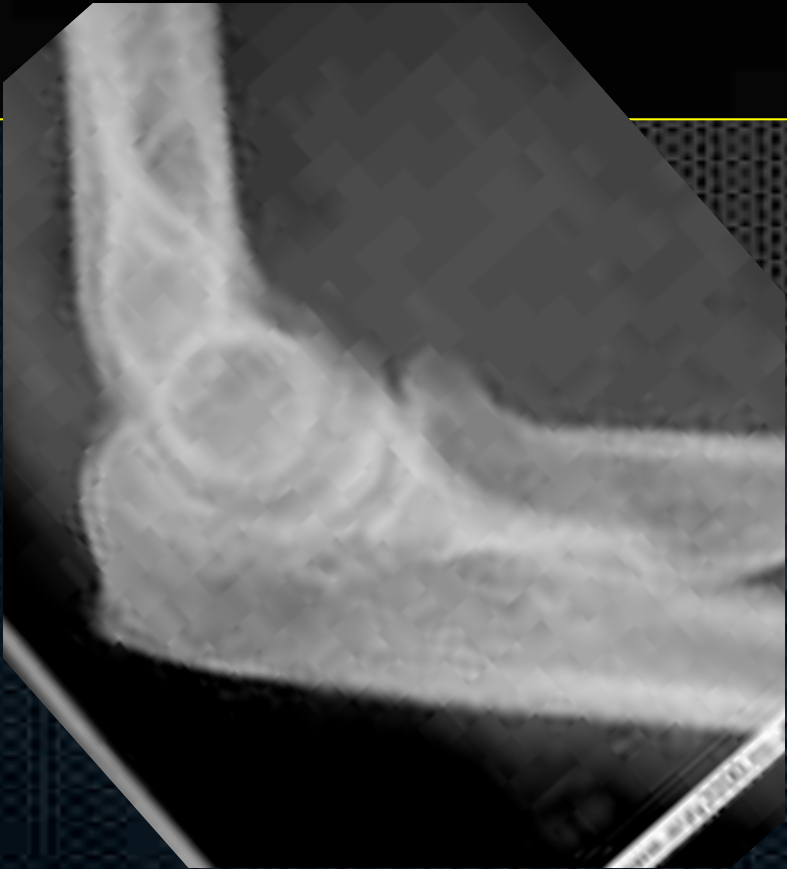
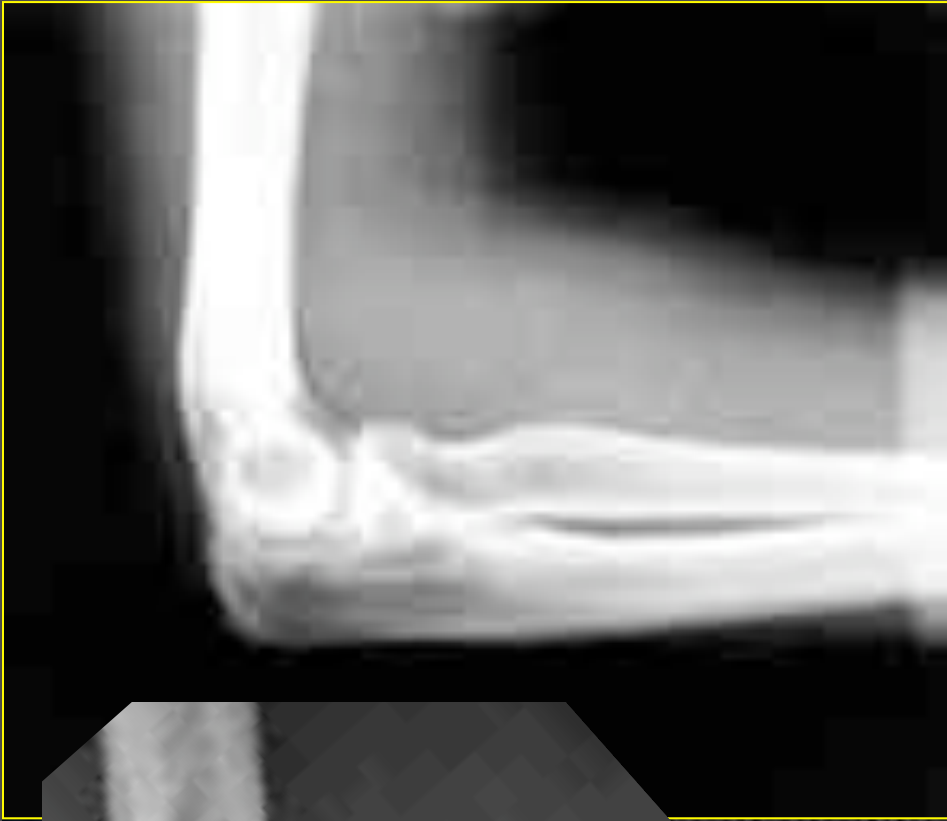
Dossiers SOFCOT:

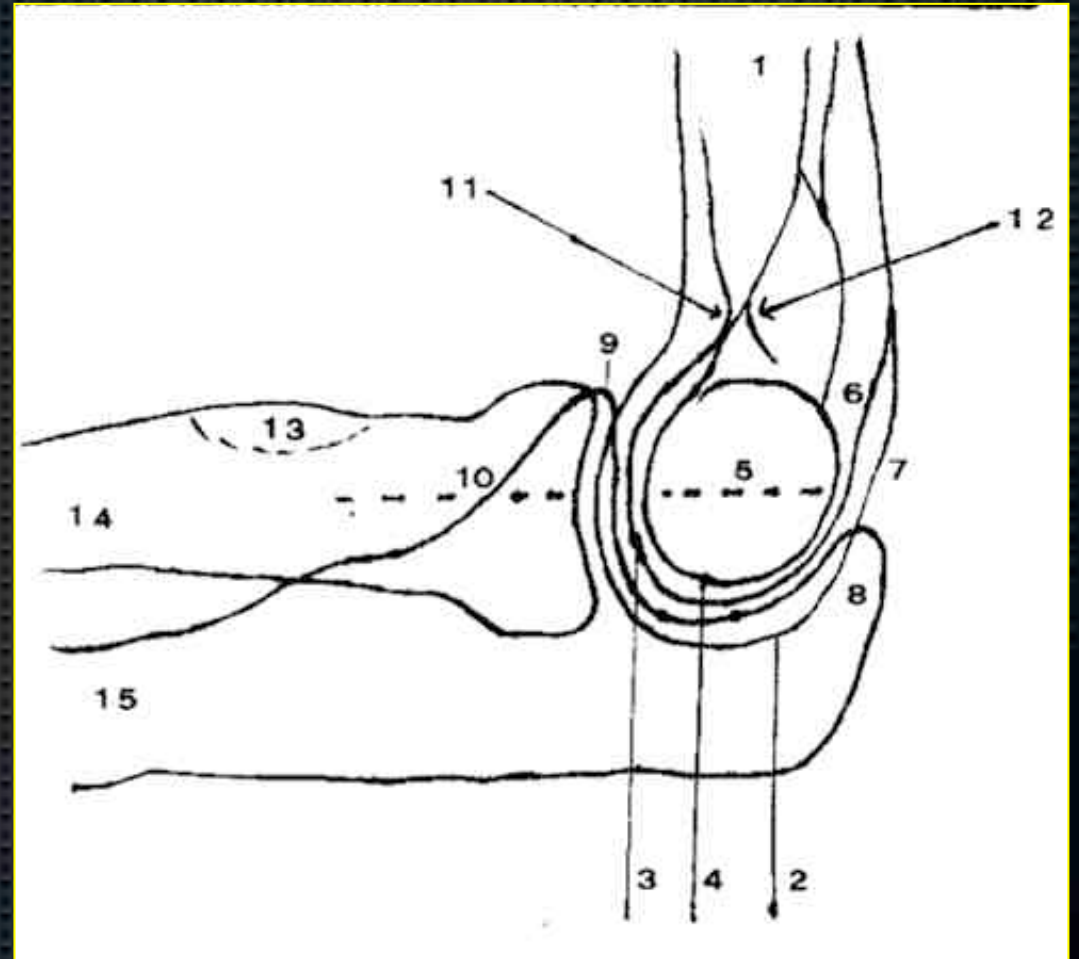
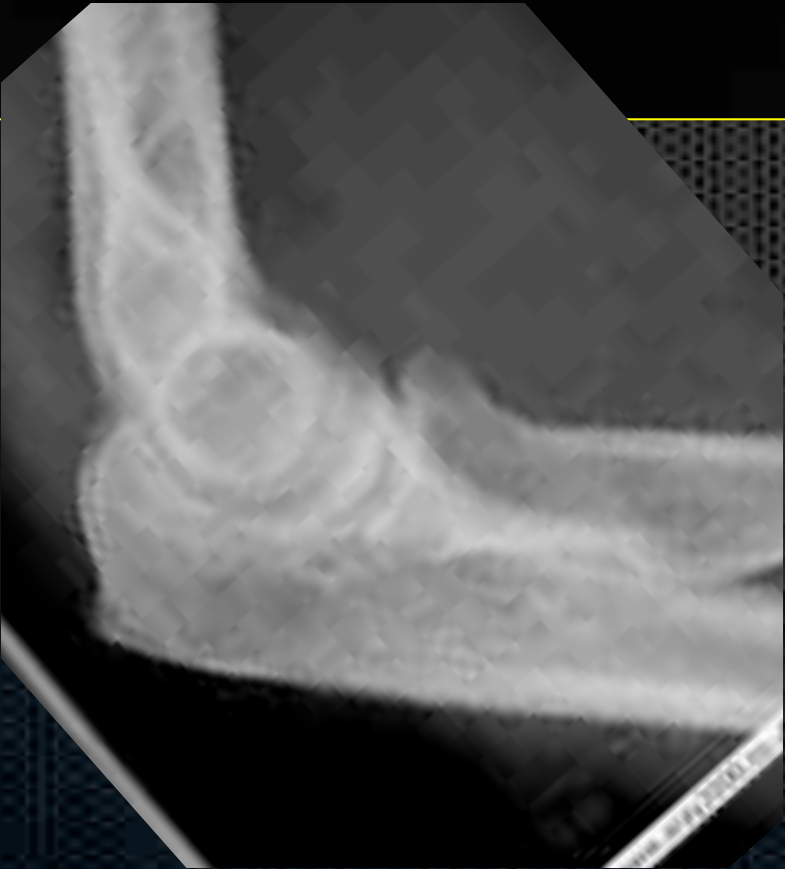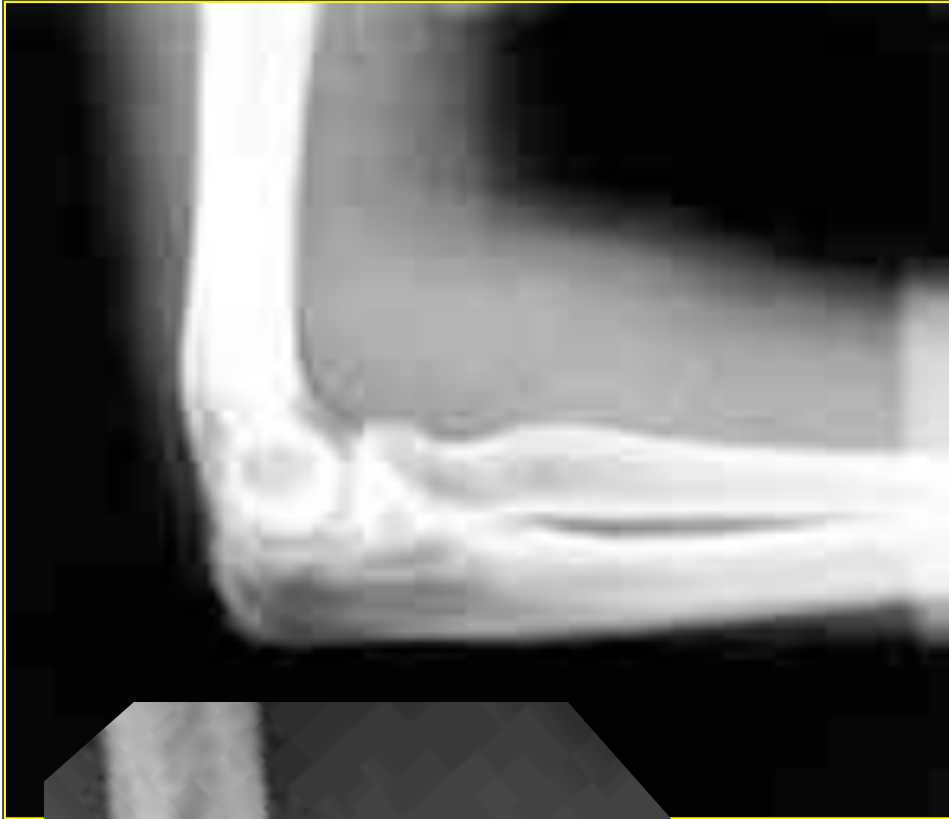T. Judet, P. Mansat, C. Dumontier

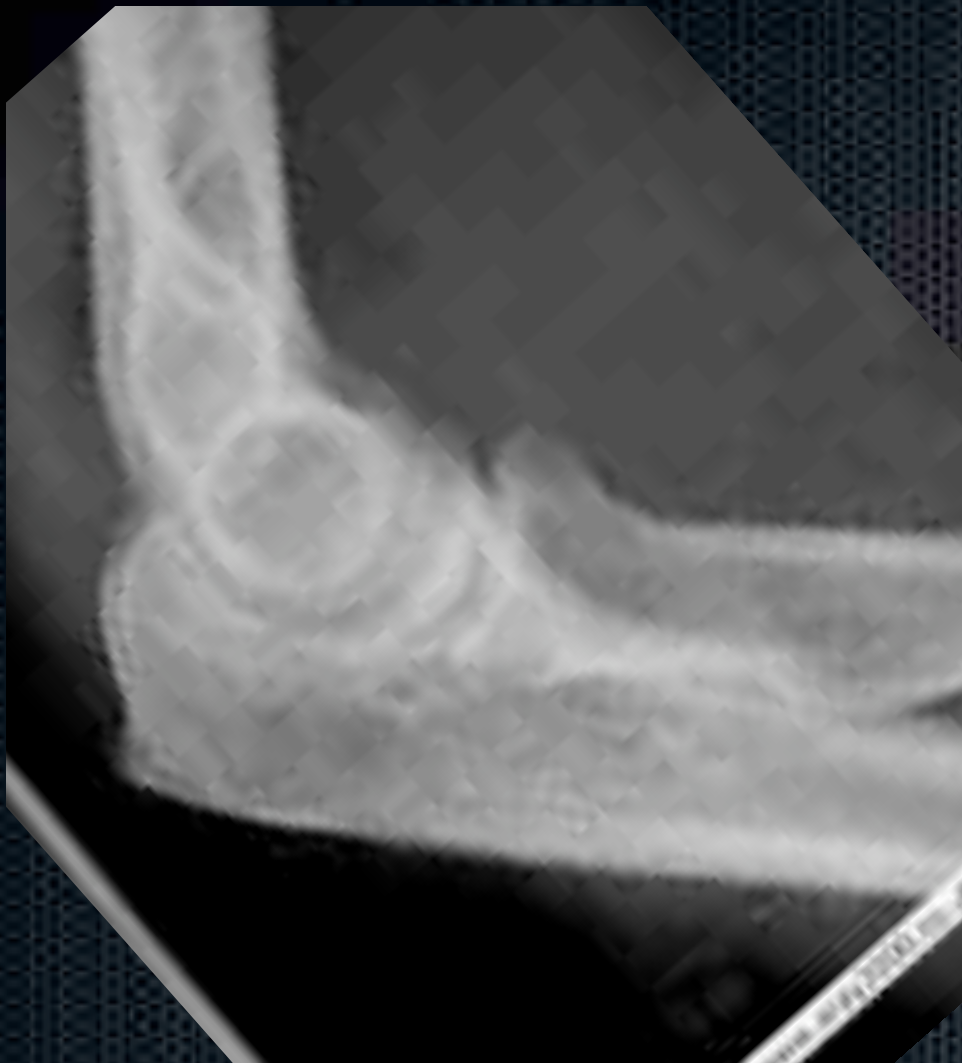
# Dossier 1

- ✦ Lire le profil



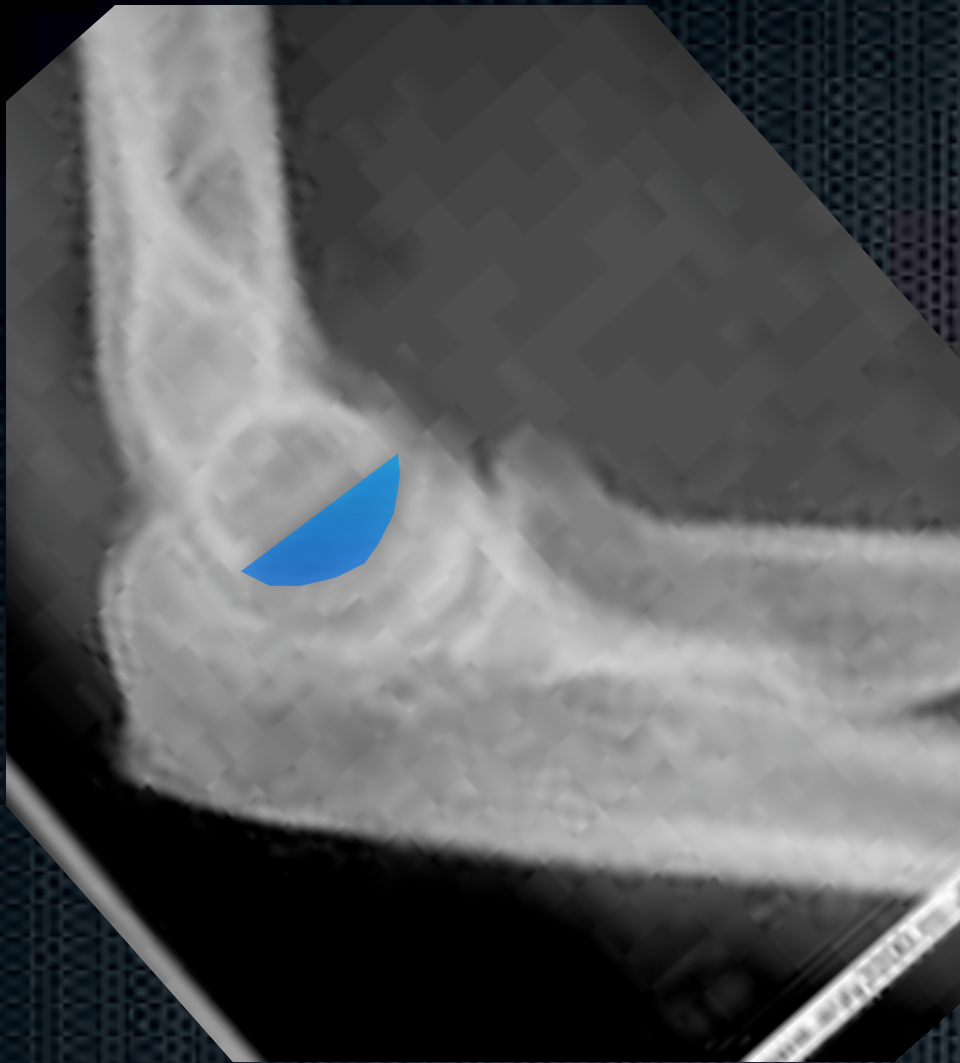
✦ Lire le profil





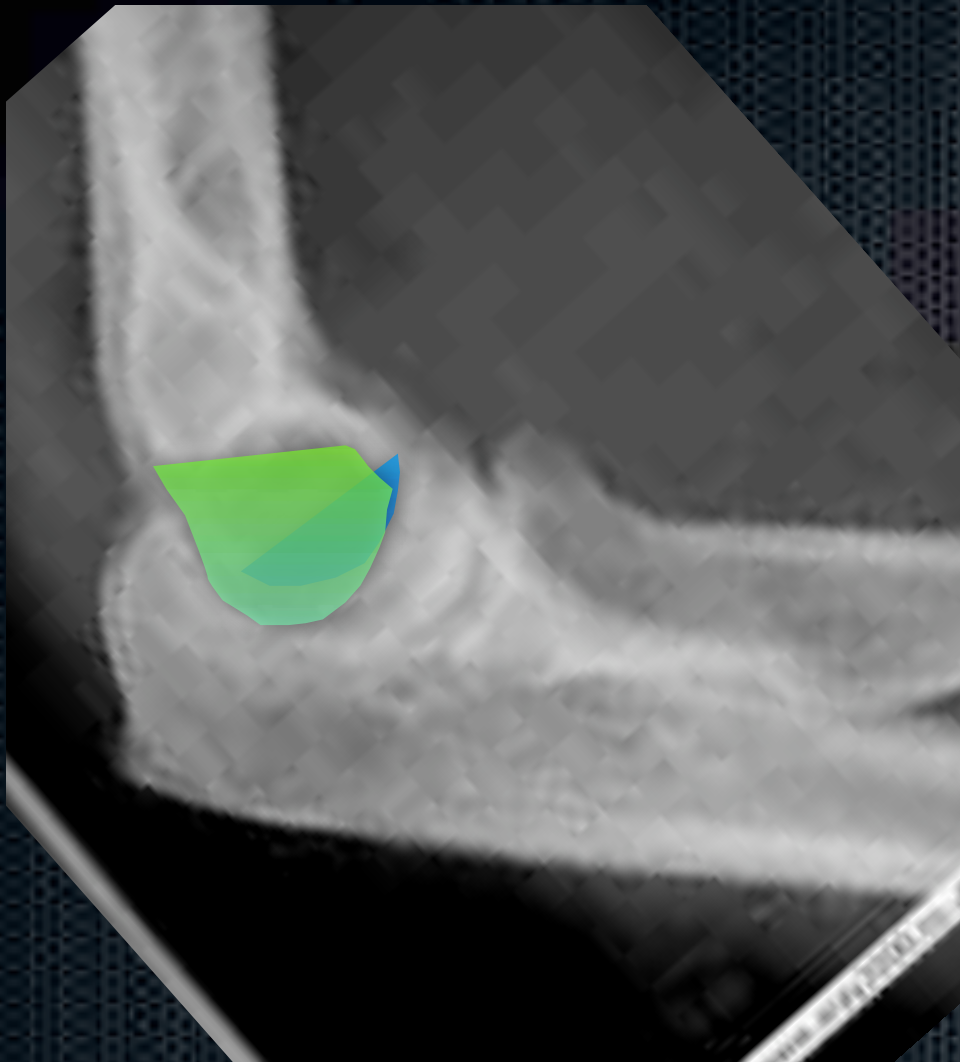
- ✦ Fond de la trochlée
- ✦ Epicondyle
- ✦ Epitrochlée





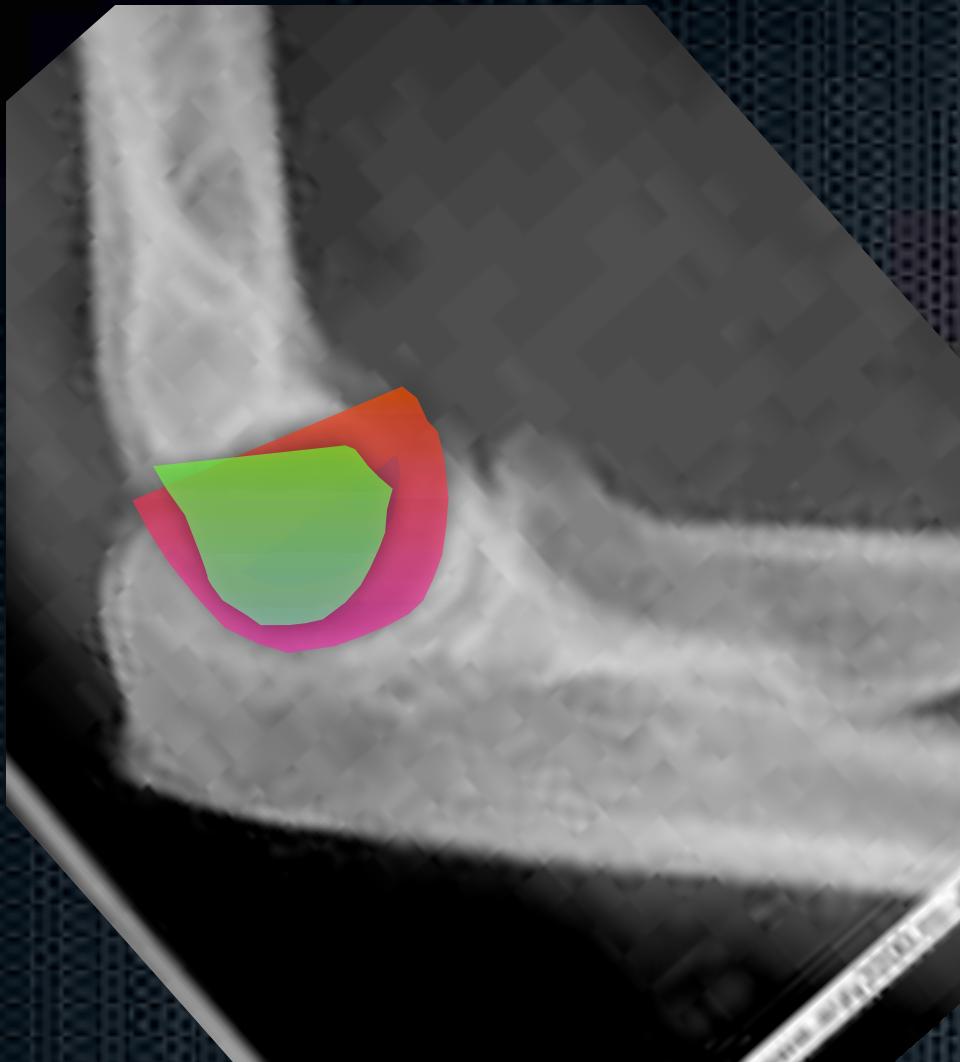- ✦ Fond de la trochlée
- ✦ Epicondyle
- ✦ Epitrochlée





- ✦ Fond de la trochlée
- ✦ Epicondyle
- ✦ Epitrochlée



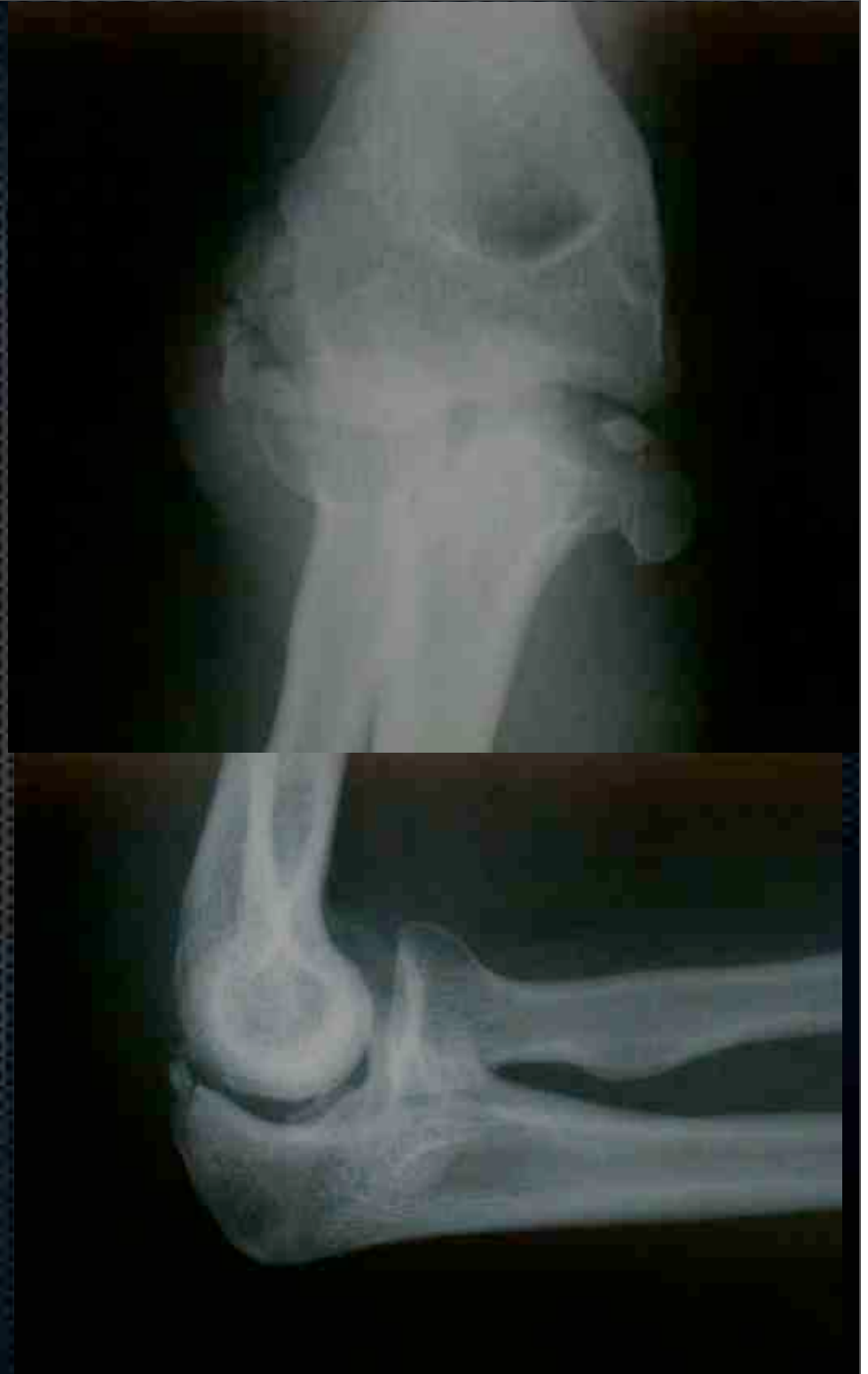

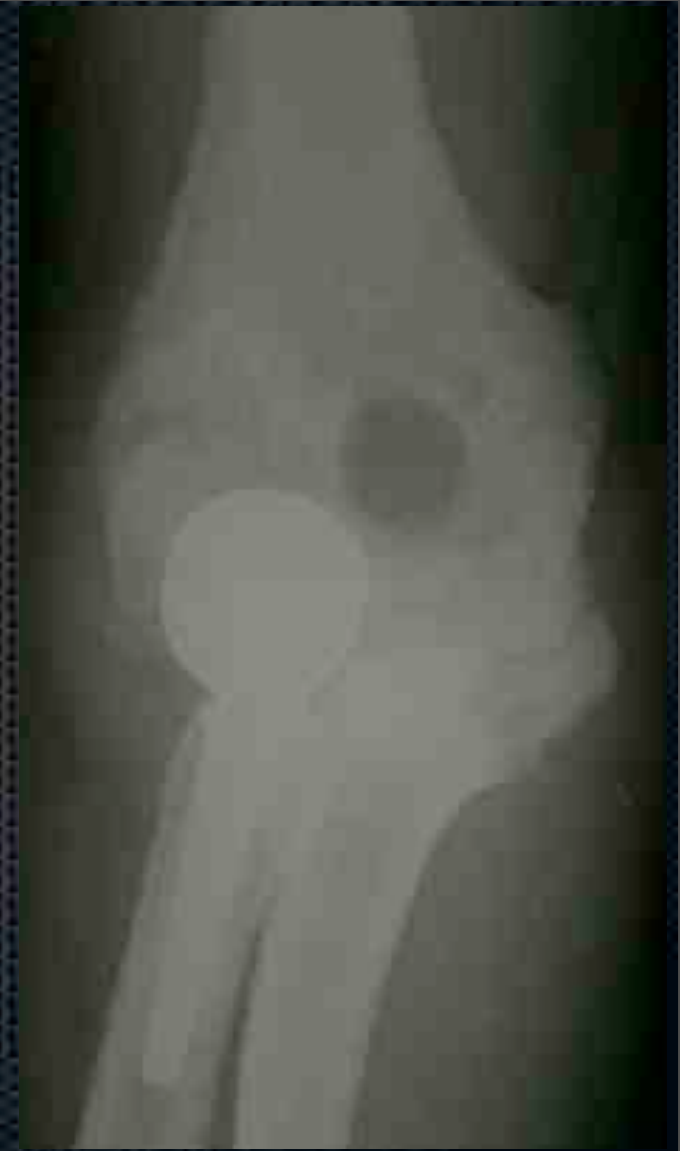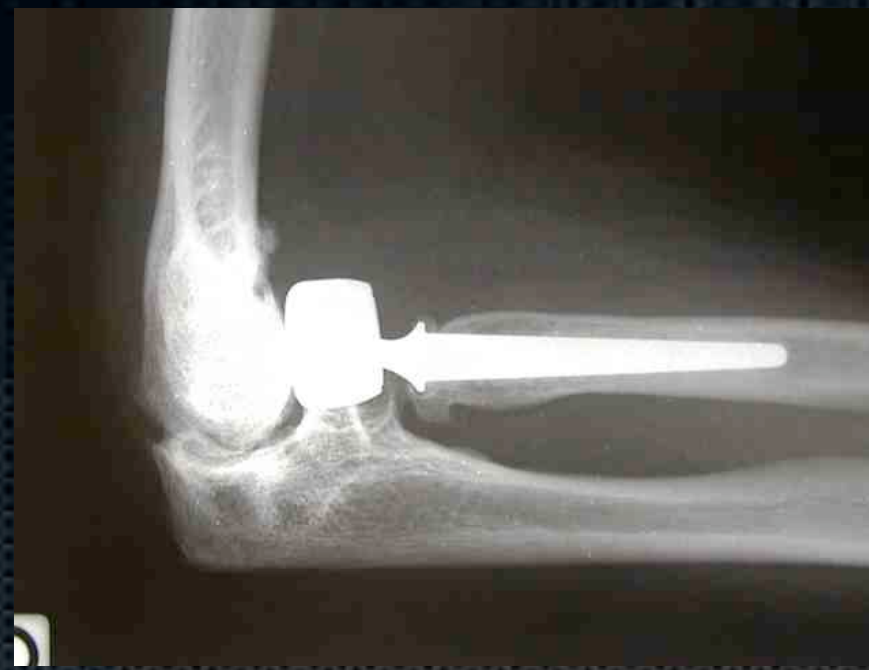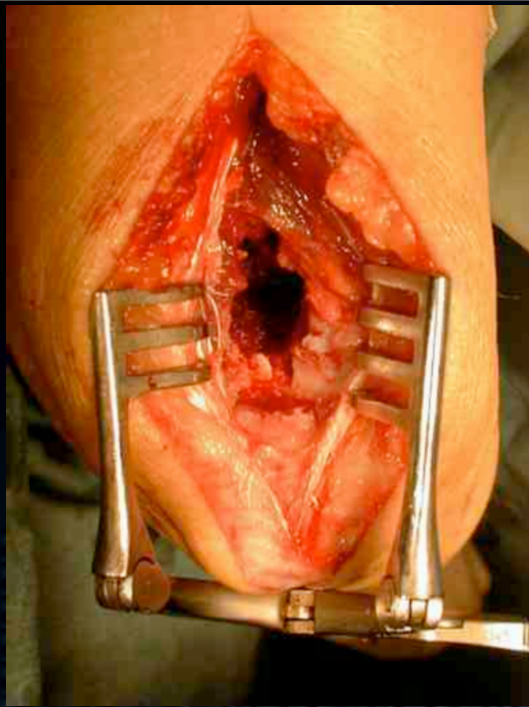
- ✦ Fond de la trochlée
- ✦ Epicondyle
- ✦ Epitrochlée



# Dossier 2

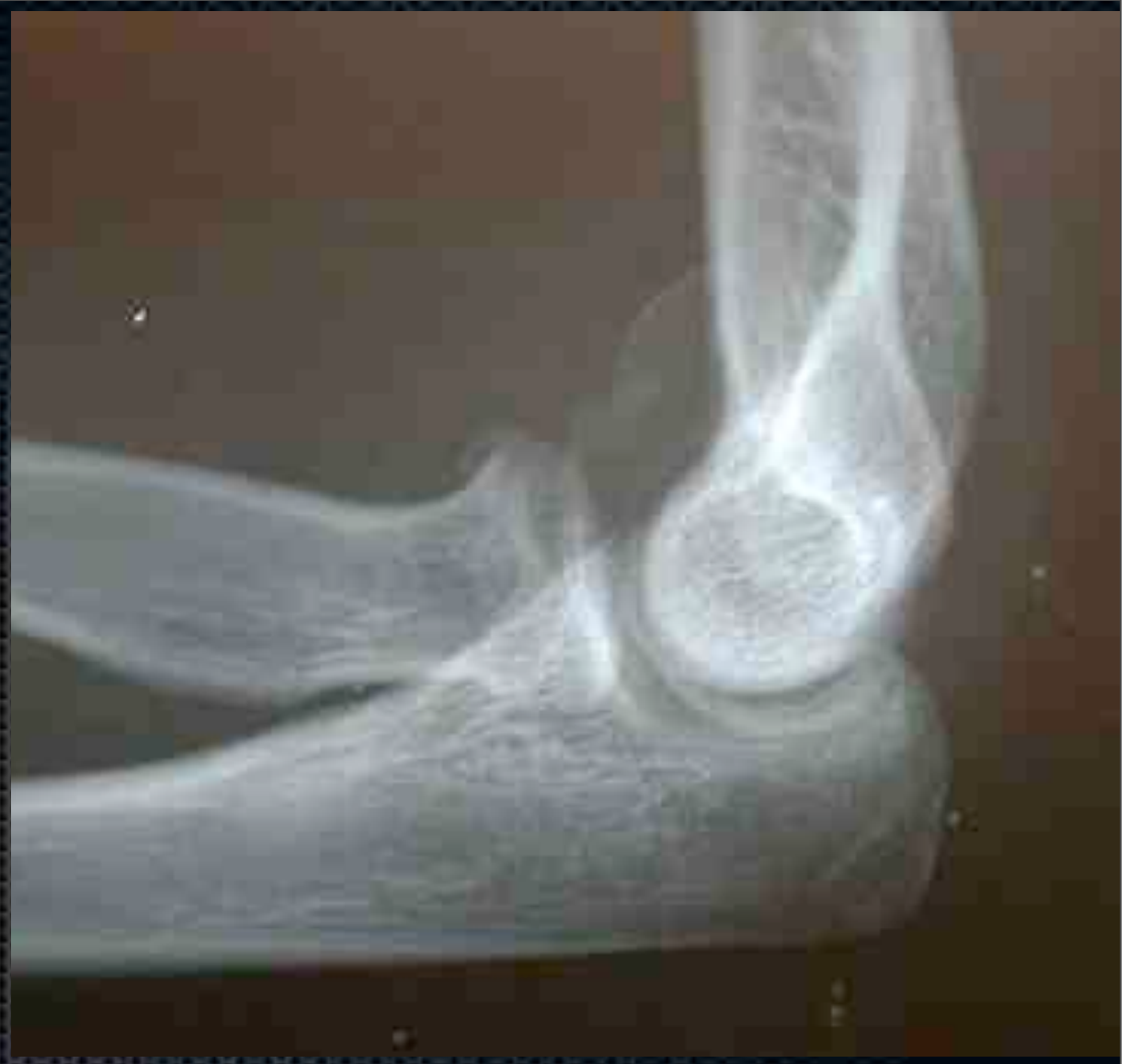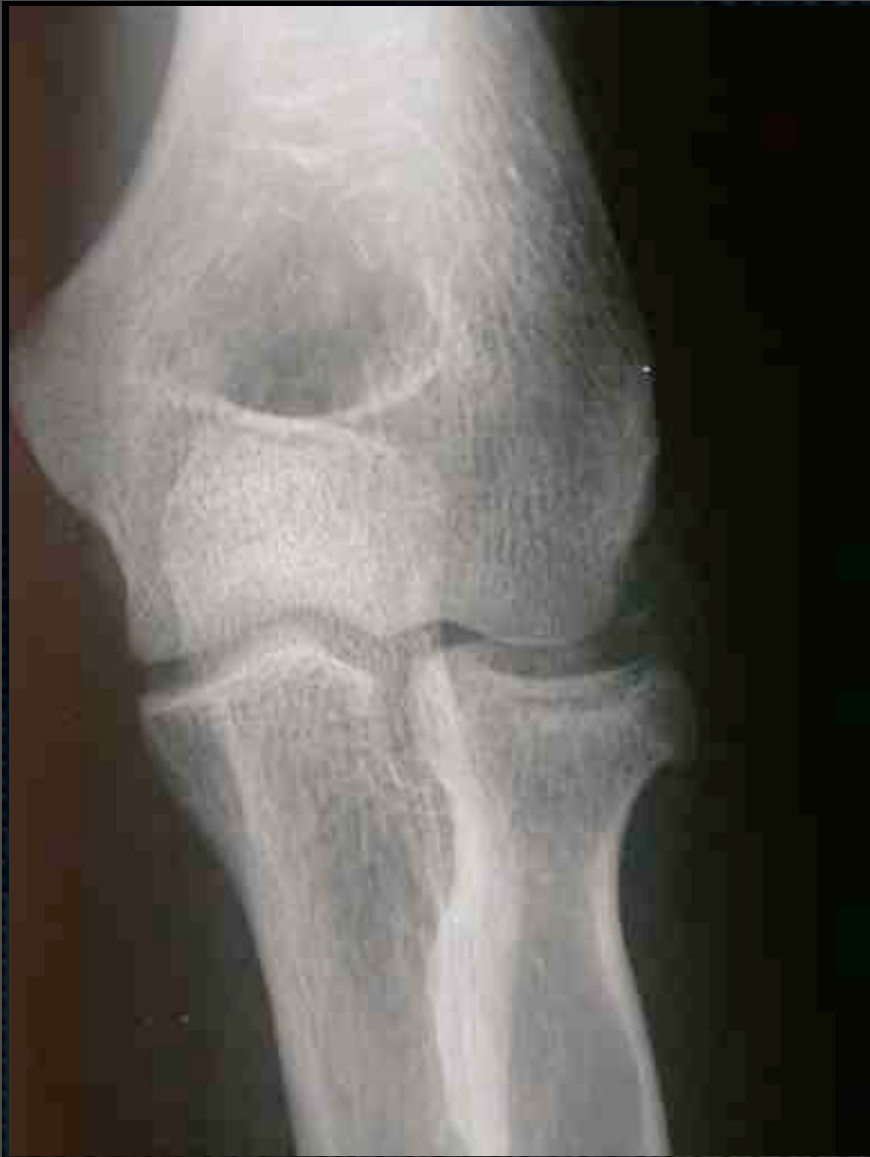- ✦ Homme de 40 ans, droitier, travailleur manuel lourd
- ✦ ATCD de luxation du coude il y a 20 ans
- ✦ Souffre toujours de façon modérée depuis, aggravation récente des troubles avec des douleurs mécaniques et quelques blocages
- ✦ Dg: arthrose post-instabilité.  
CAT ?



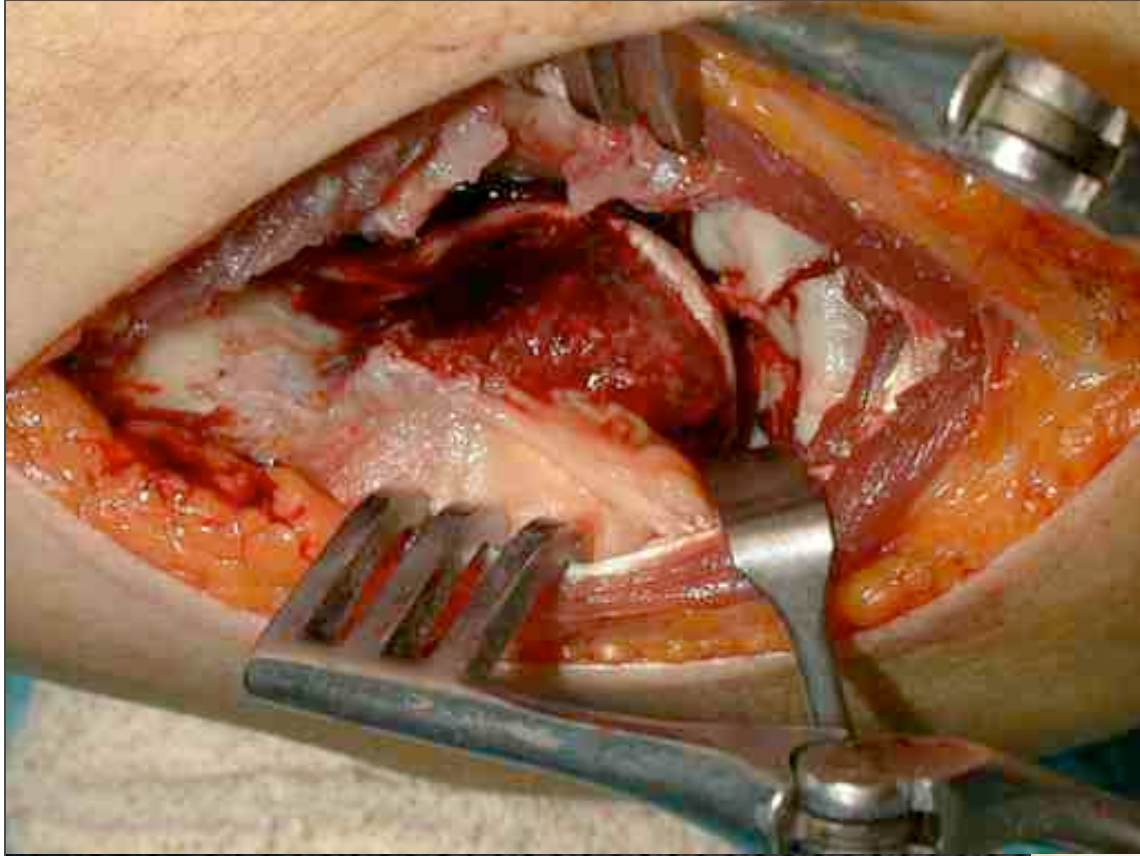


- ✦ Arthrolyse chirurgicale avec ablation des ostéophytes, remplacement de la tête radiale et creusement des fossettes
- ✦ 0/30/130 à 2 ans de recul, peu de gêne ou douleurs

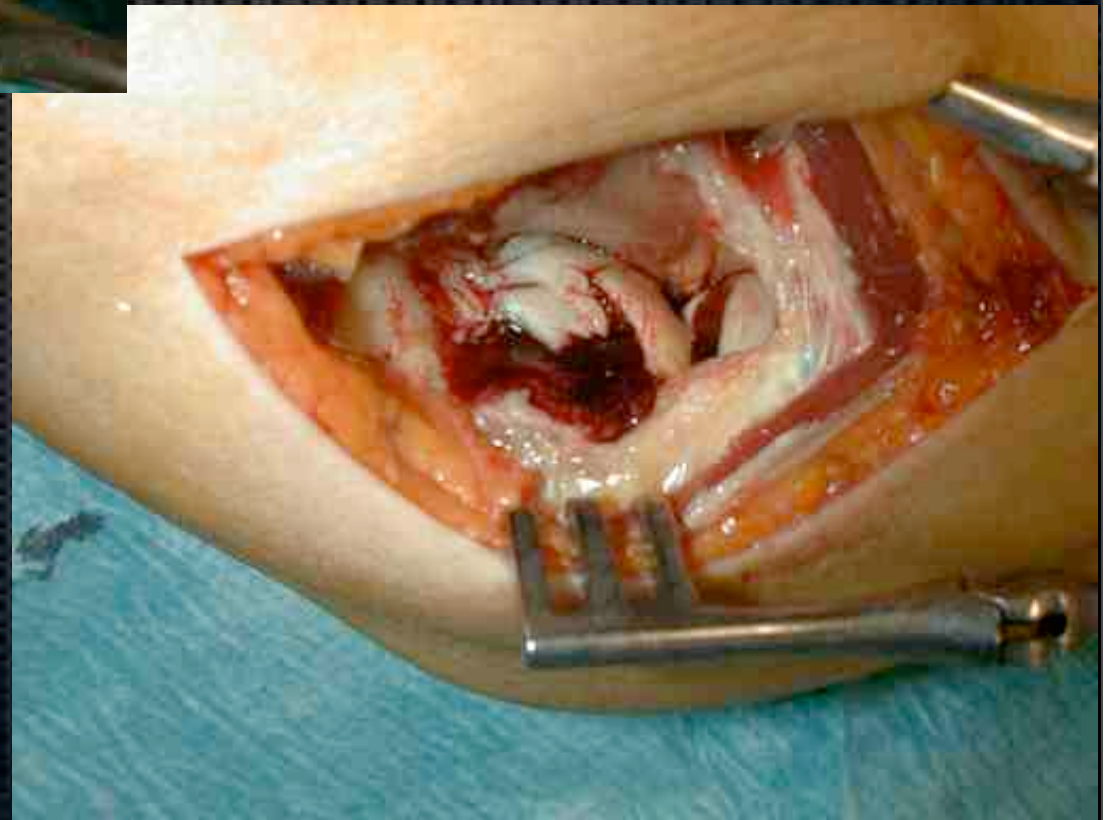
# Dossier 3



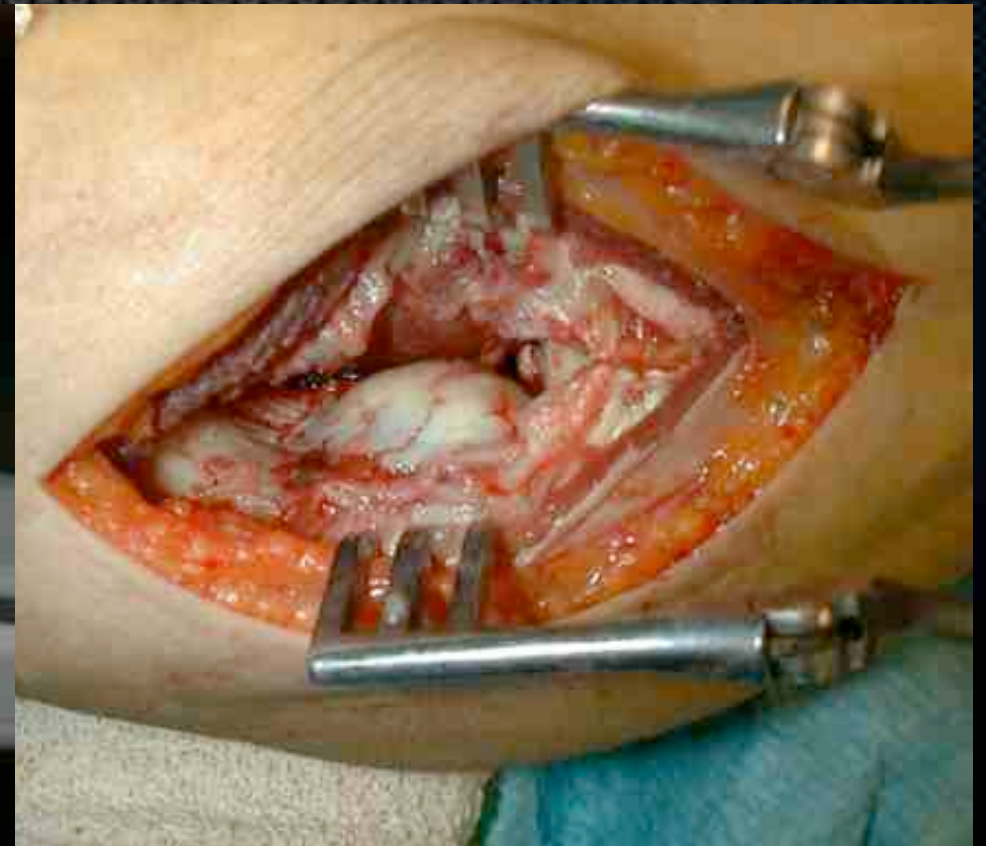
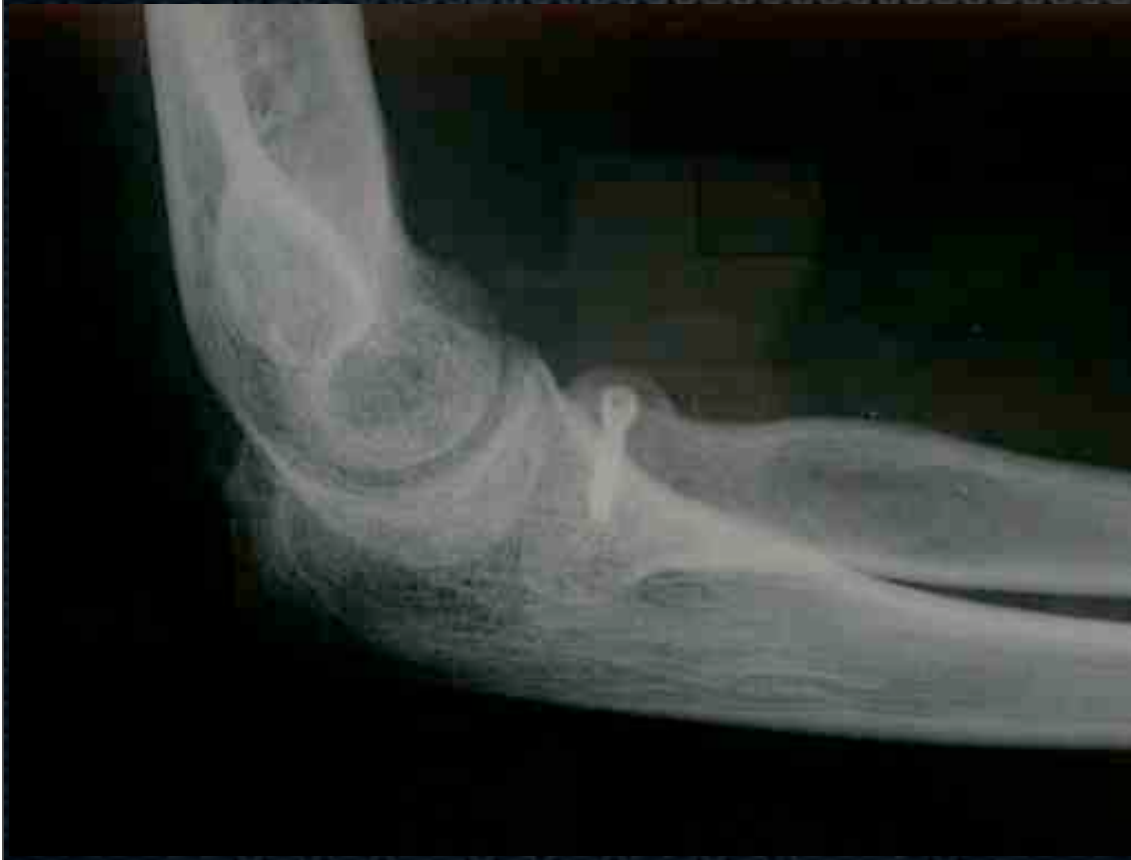- Traumatisme mineur du coude droit (dominant) chez une journaliste très angoissée. Dg aux urgences de fracture de la tête radiale (Mason 1-2) traitée fonctionnellement. Consultation de contrôle à J3. CAT ?



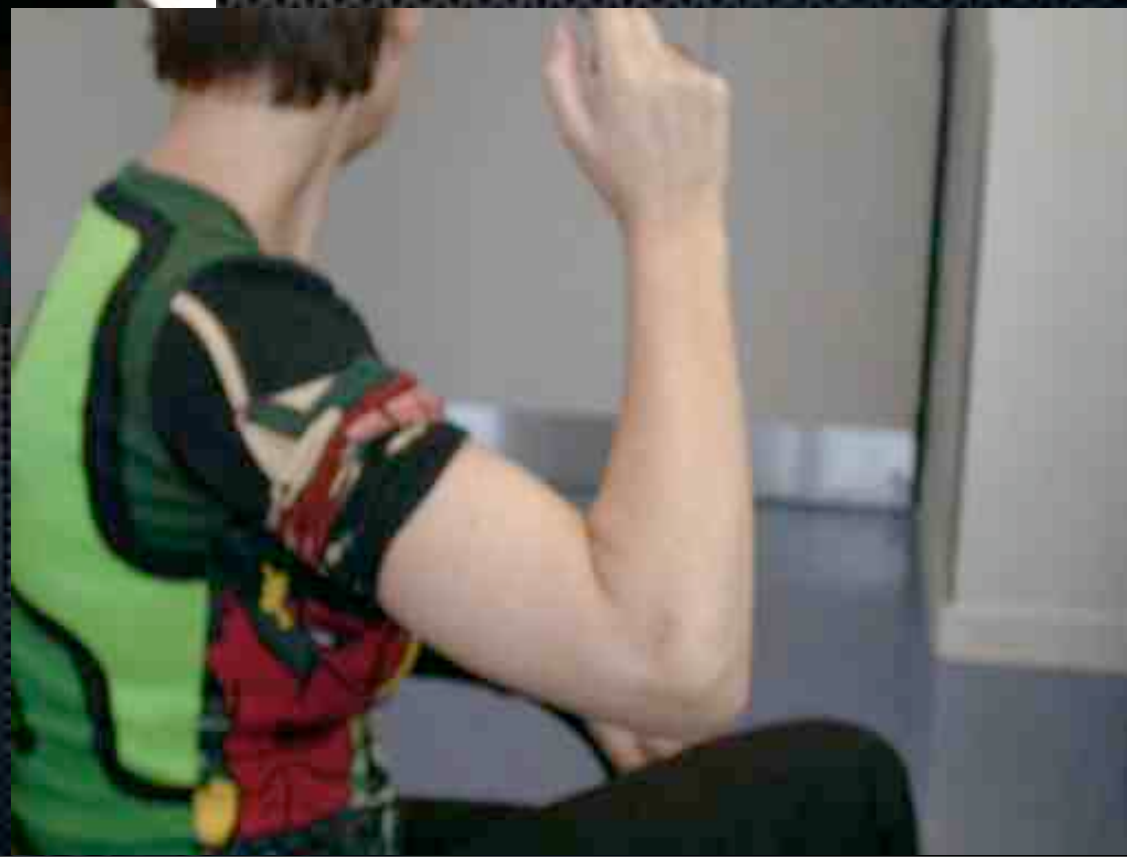

• Vue per-opératoire: CAT ?



- Option choisie:
  - Synthèse par colle de fibrine de la fracture du capitulum et vissage tête radiale
  - Arthrolyse secondaire



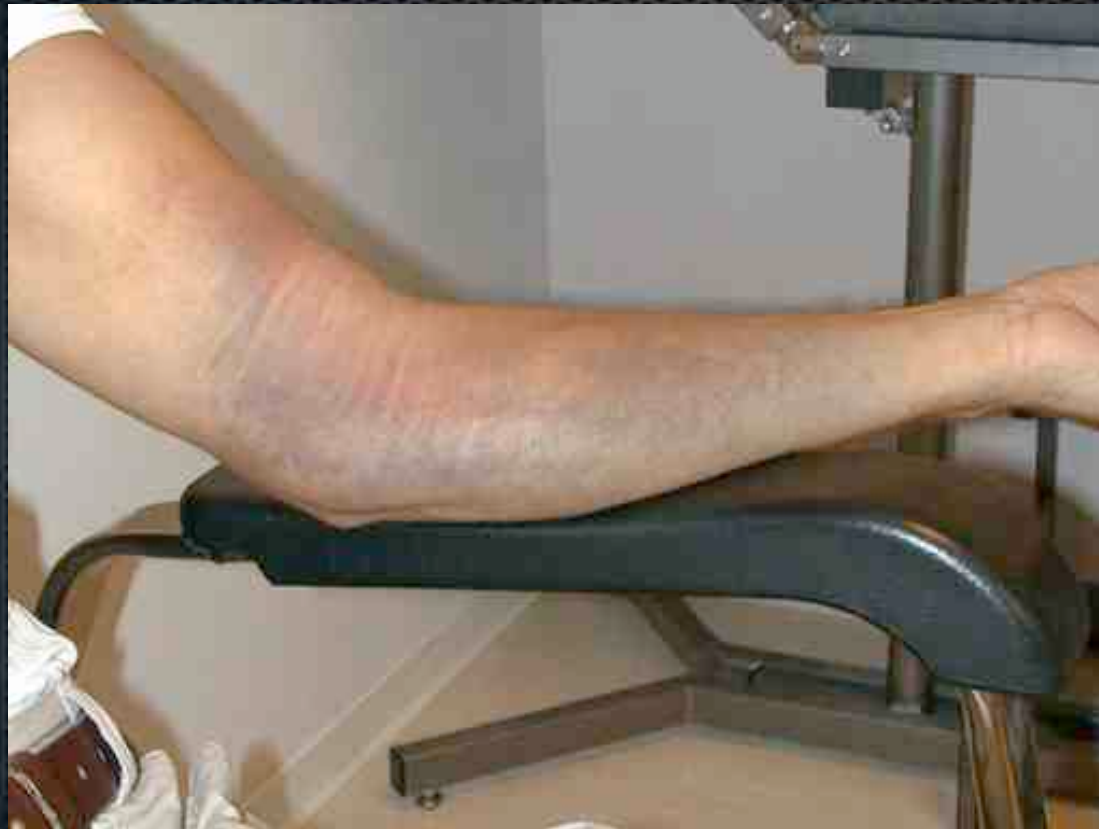✦ Résultat 14 mois



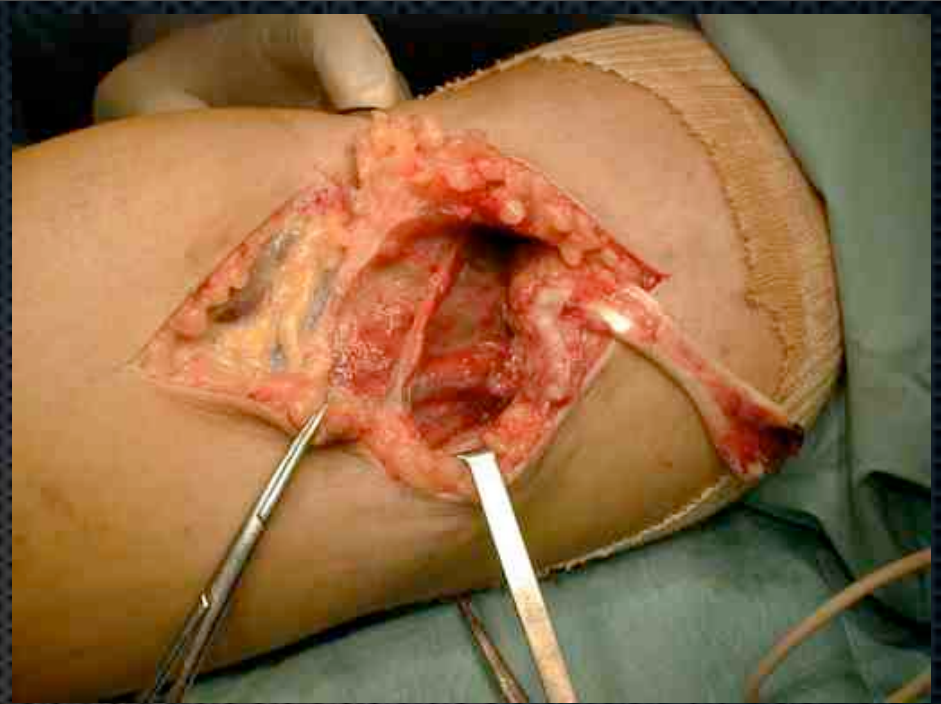


# Dossier 4

- ✦ Homme 45 ans, rupture du biceps distal en essayant de retenir sa moto 3 jours auparavant
- ✦ CAT: ?

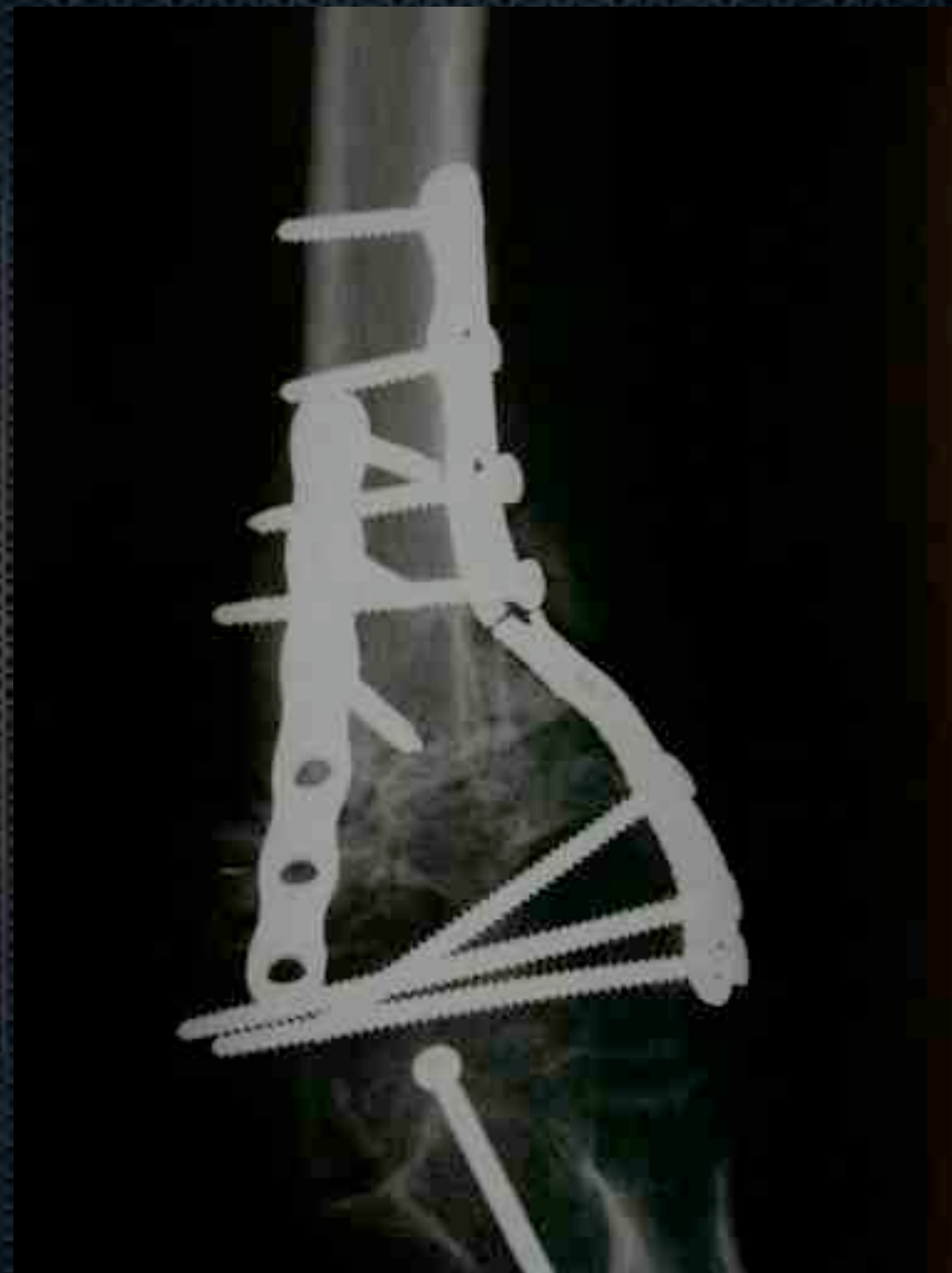

- Si chirurgie:
  - Quelle(s) voie(s) d'abord ?
  - Quelle fixation, et où
  - Quelle immobilisation, combien de temps ?
  - Quelle rééducation ?
  - Quels résultats ?

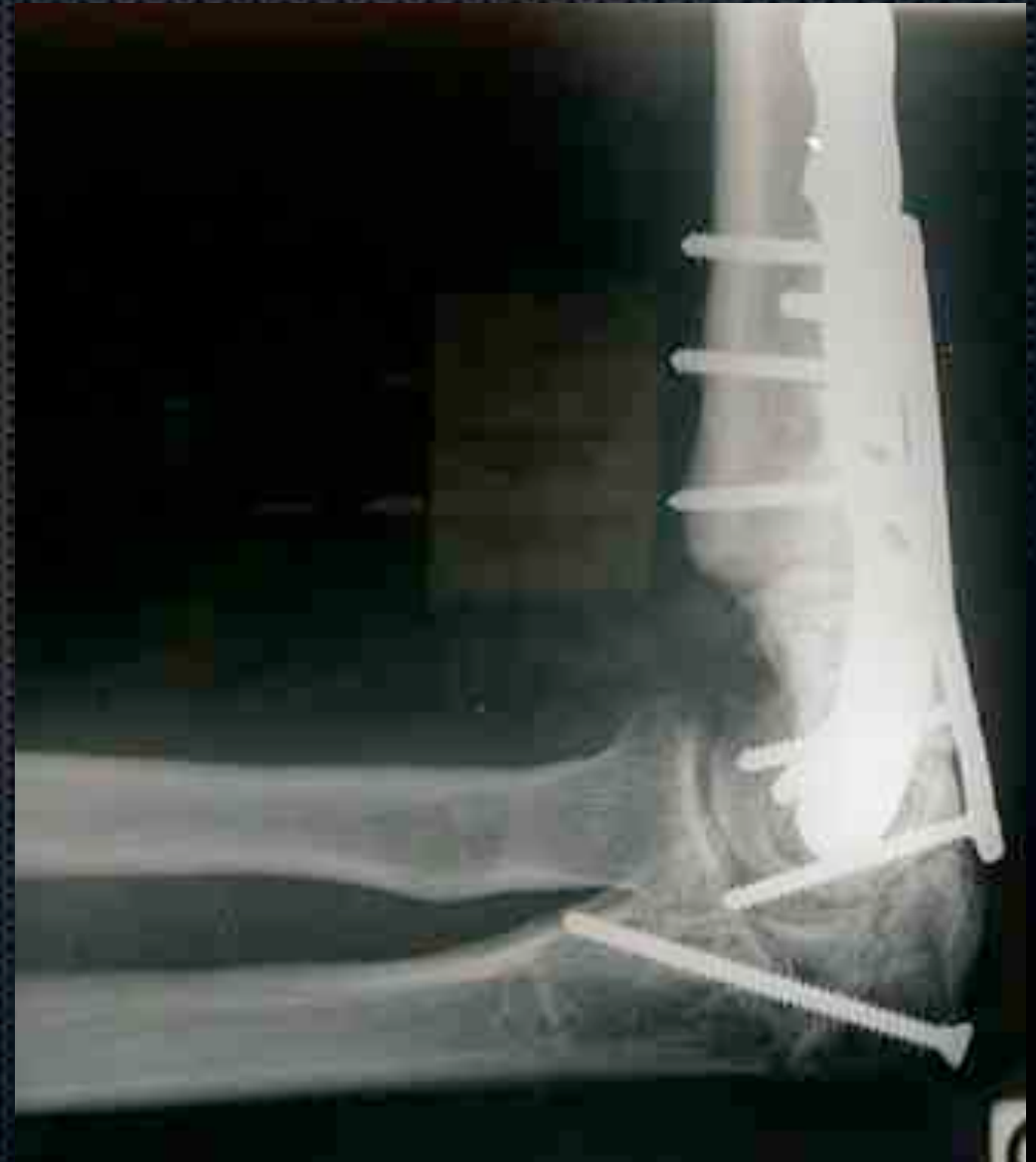
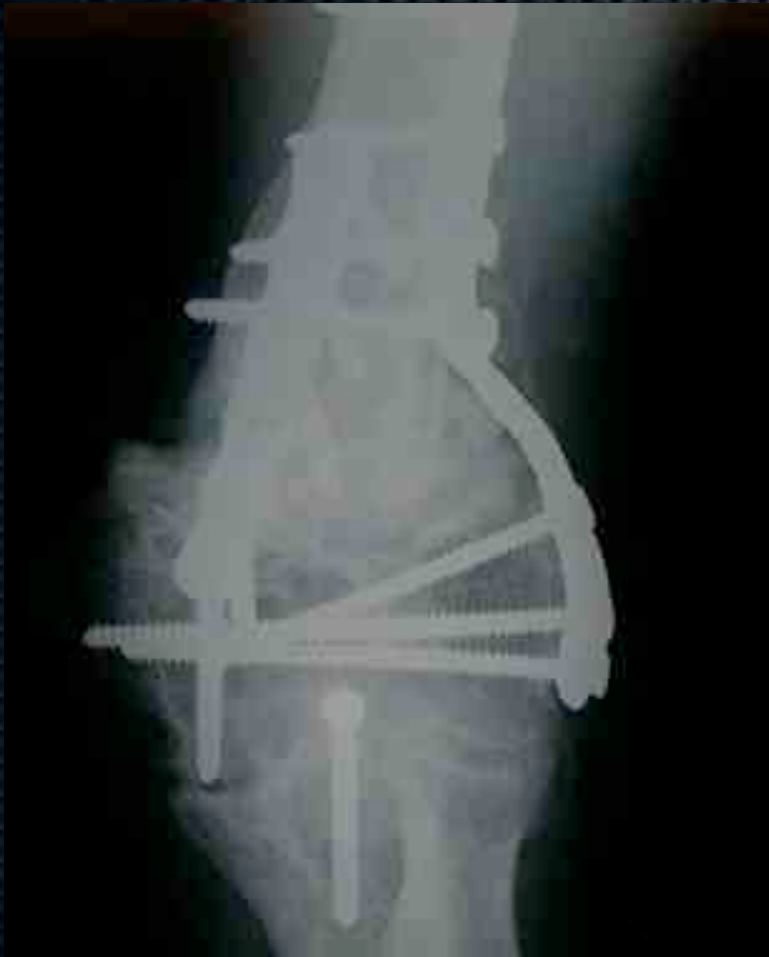
# Dossier 5

- ✦ Homme, 22 ans, fracas du coude opéré
- ✦ Reprise pour pseudarthrose découverte à l'ablation du matériel 1 an après

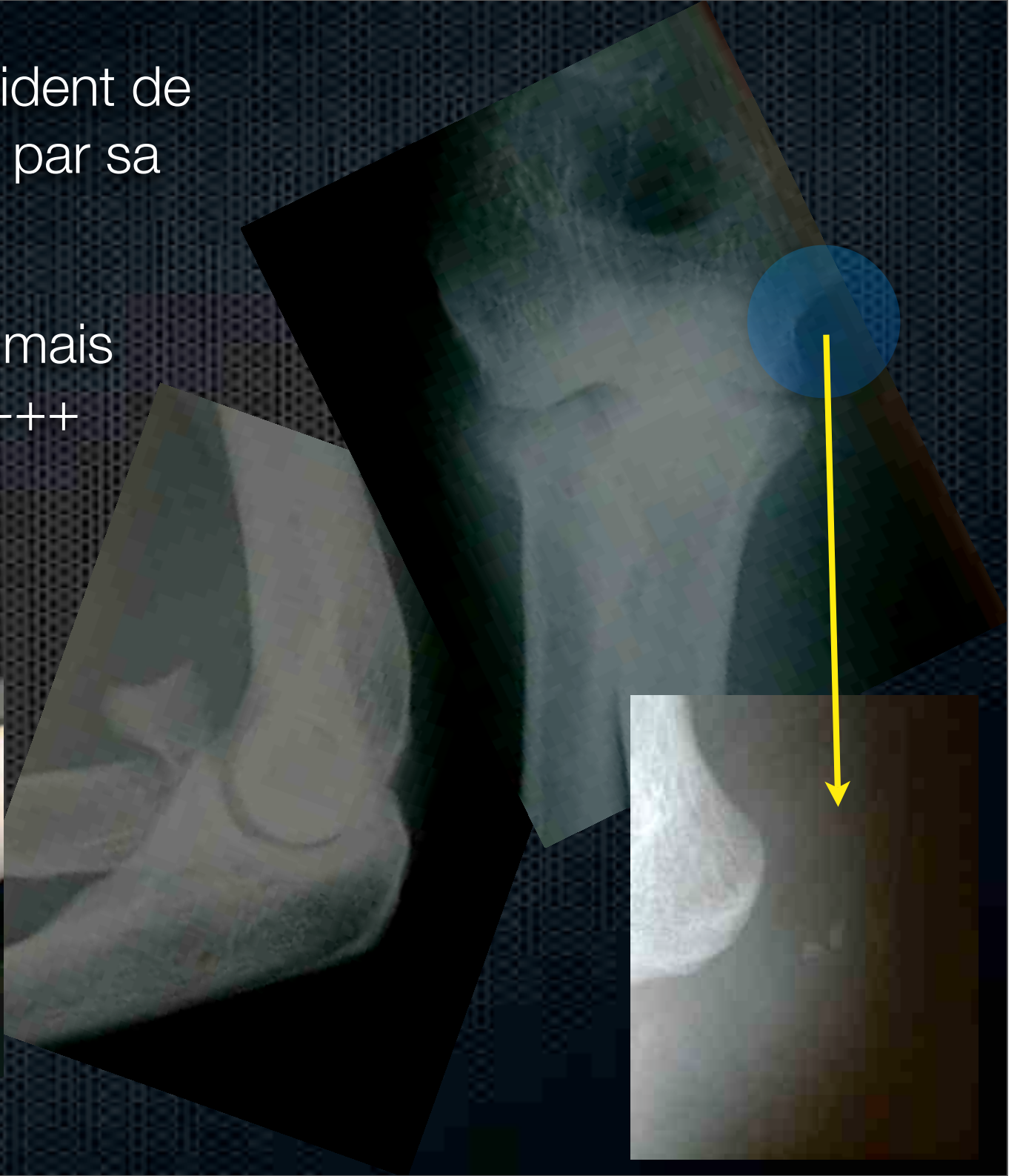
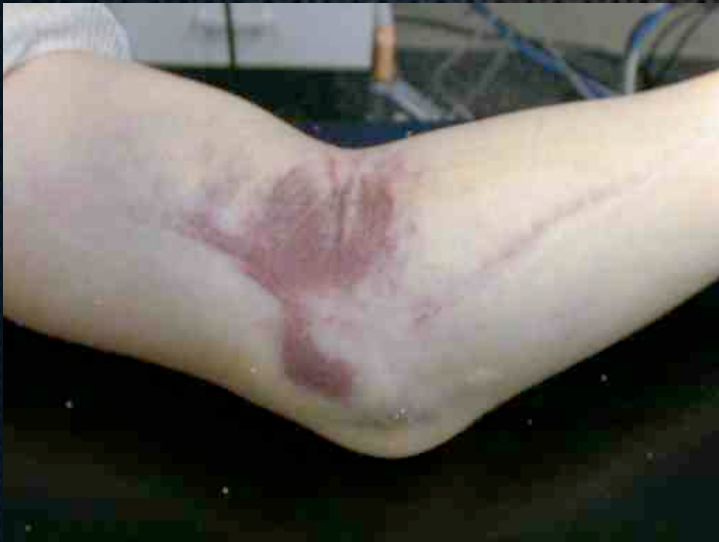
- ✦ Arthrolyse secondaire à 1 an après TTT pseudarthrose
- ✦ Mobilité 0-40-100, souhaite améliorer la flexion
- ✦ Vos propositions ?



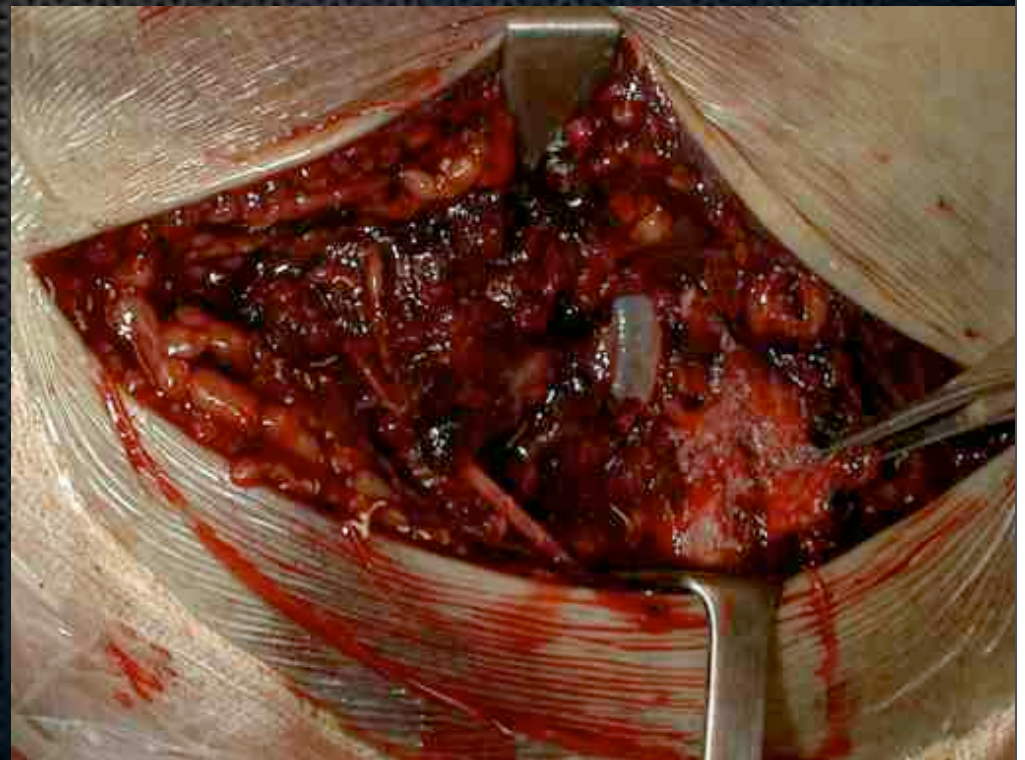
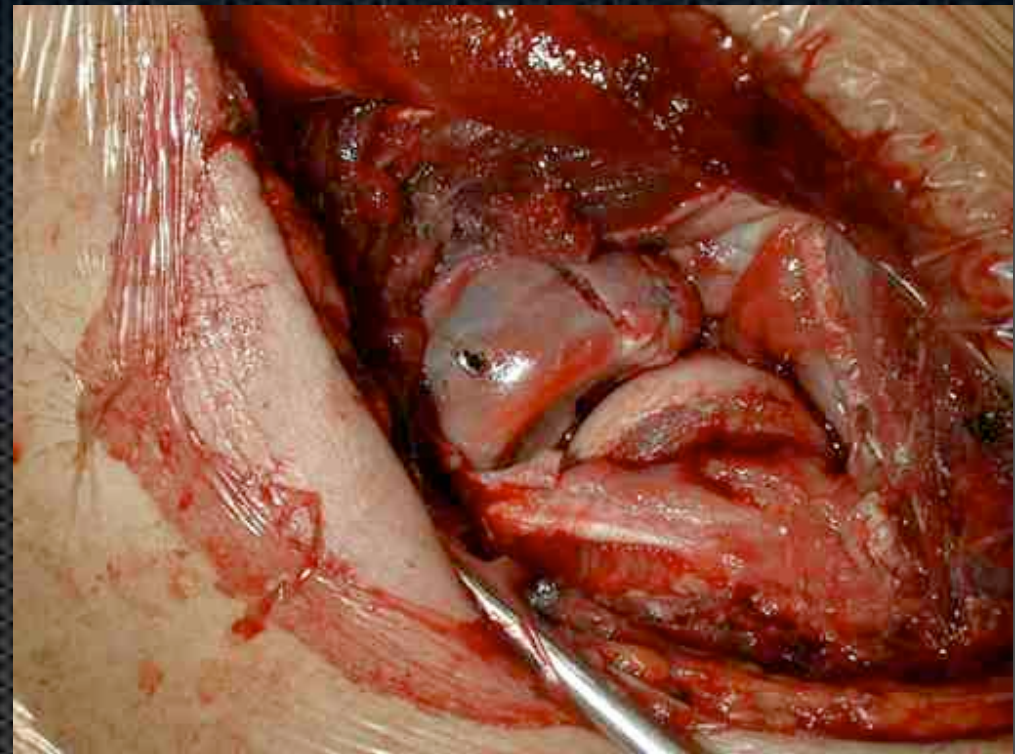
# Dossier 6

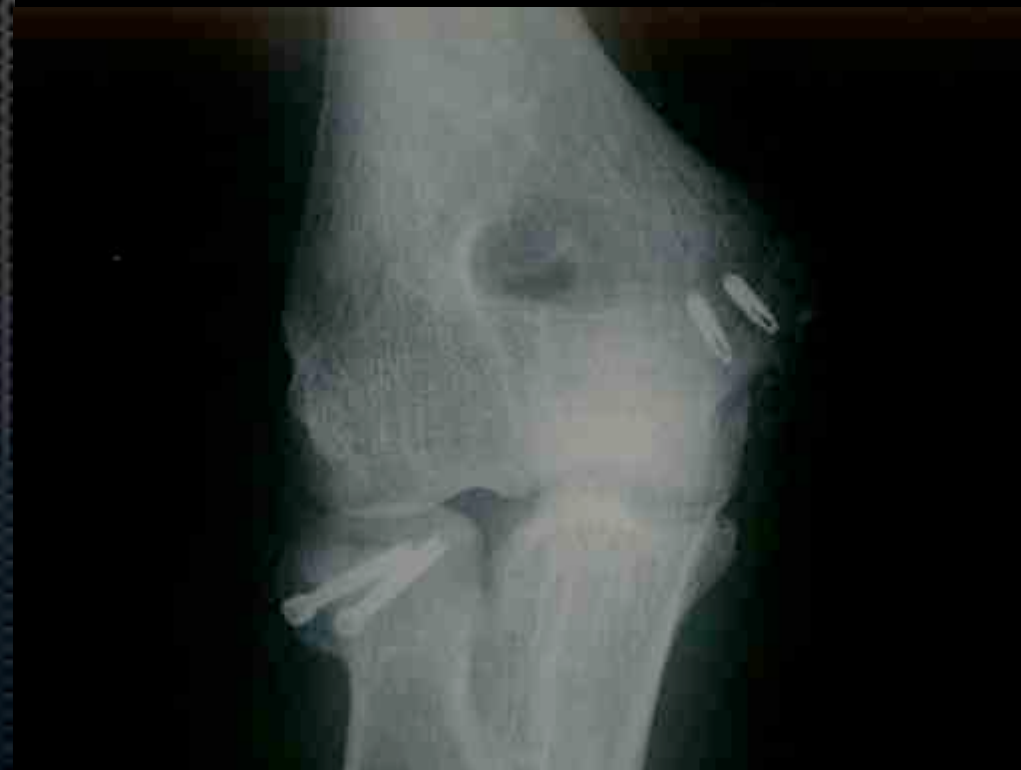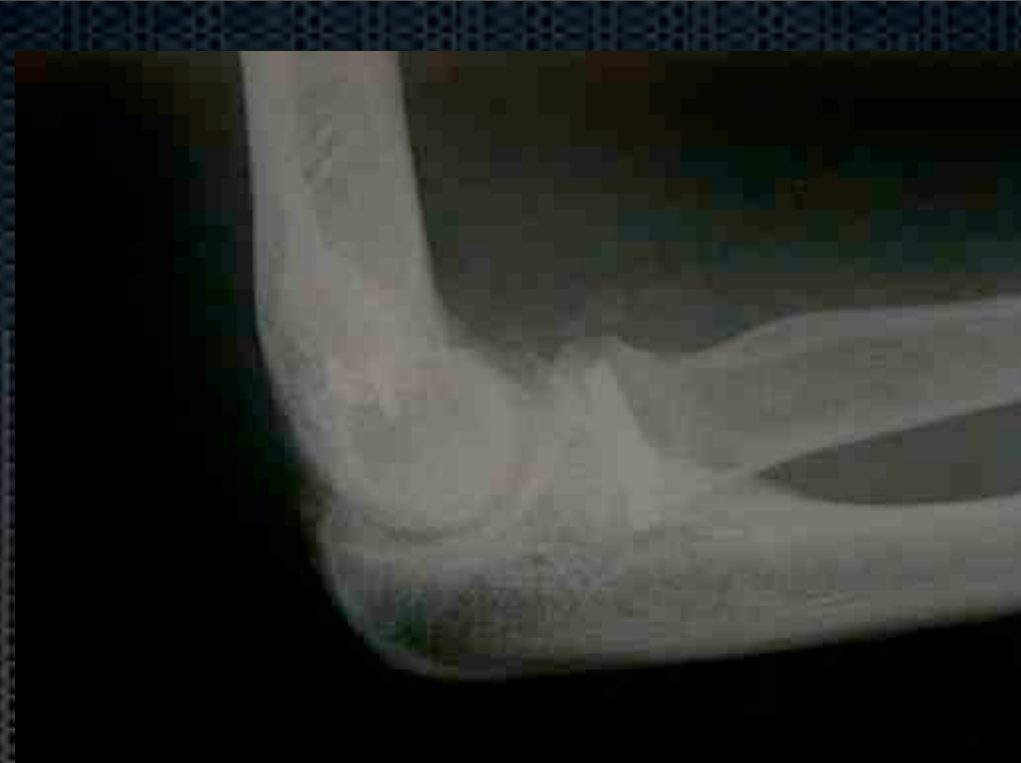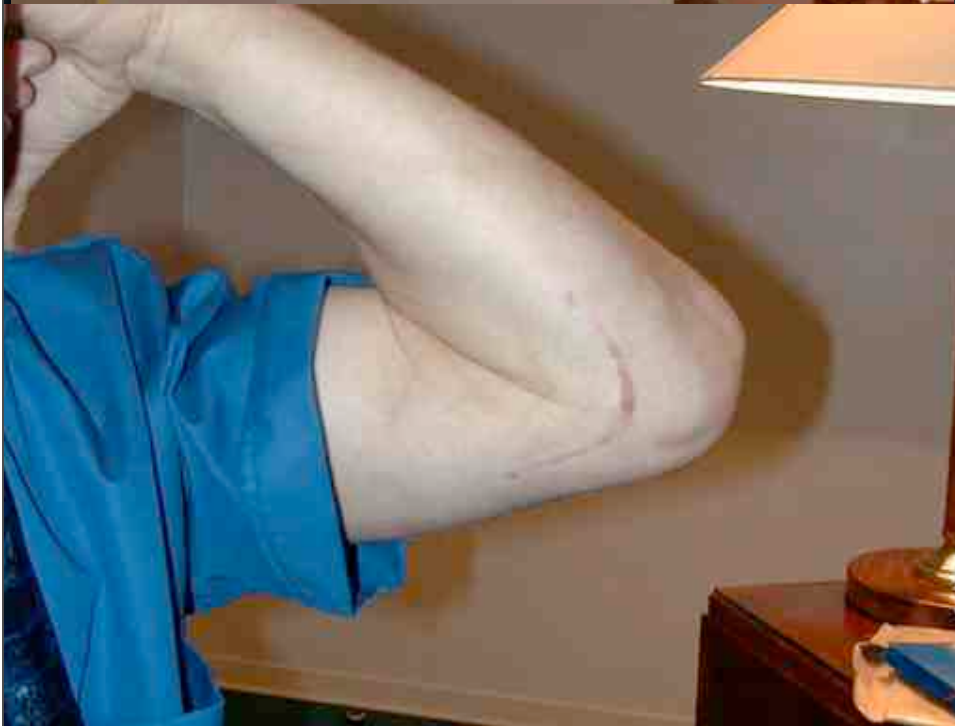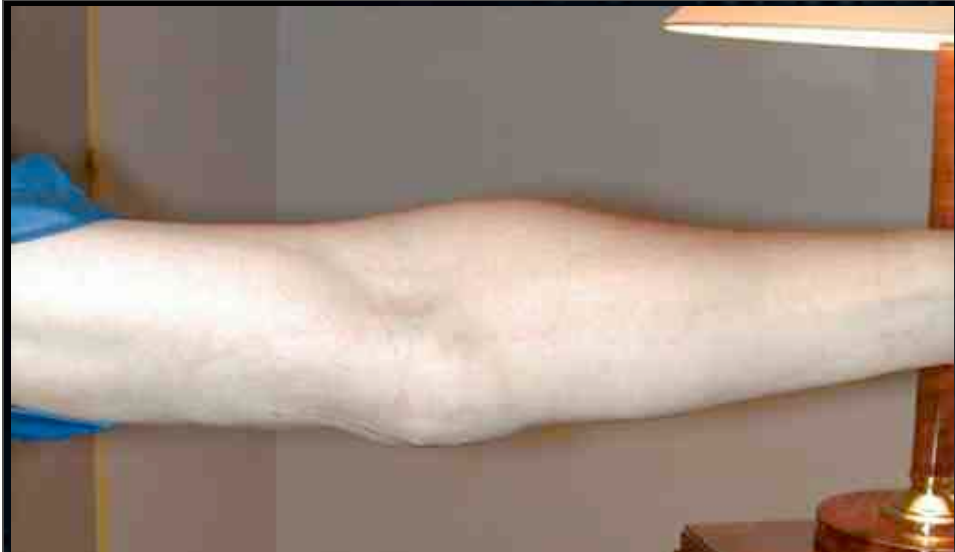- ✦ Homme 35 ans, accident de parachutisme (traîné par sa voile)
- ✦ Fracture tête radiale mais ecchymose interne +++
- ✦ Dg et CAT ?





- ✦ Option choisie:
  - ✦ Equivalent de luxation du coude avec fracture associée de la tête radiale
  - ✦ Association synthèse de la tête radiale et d'une suture du LLI

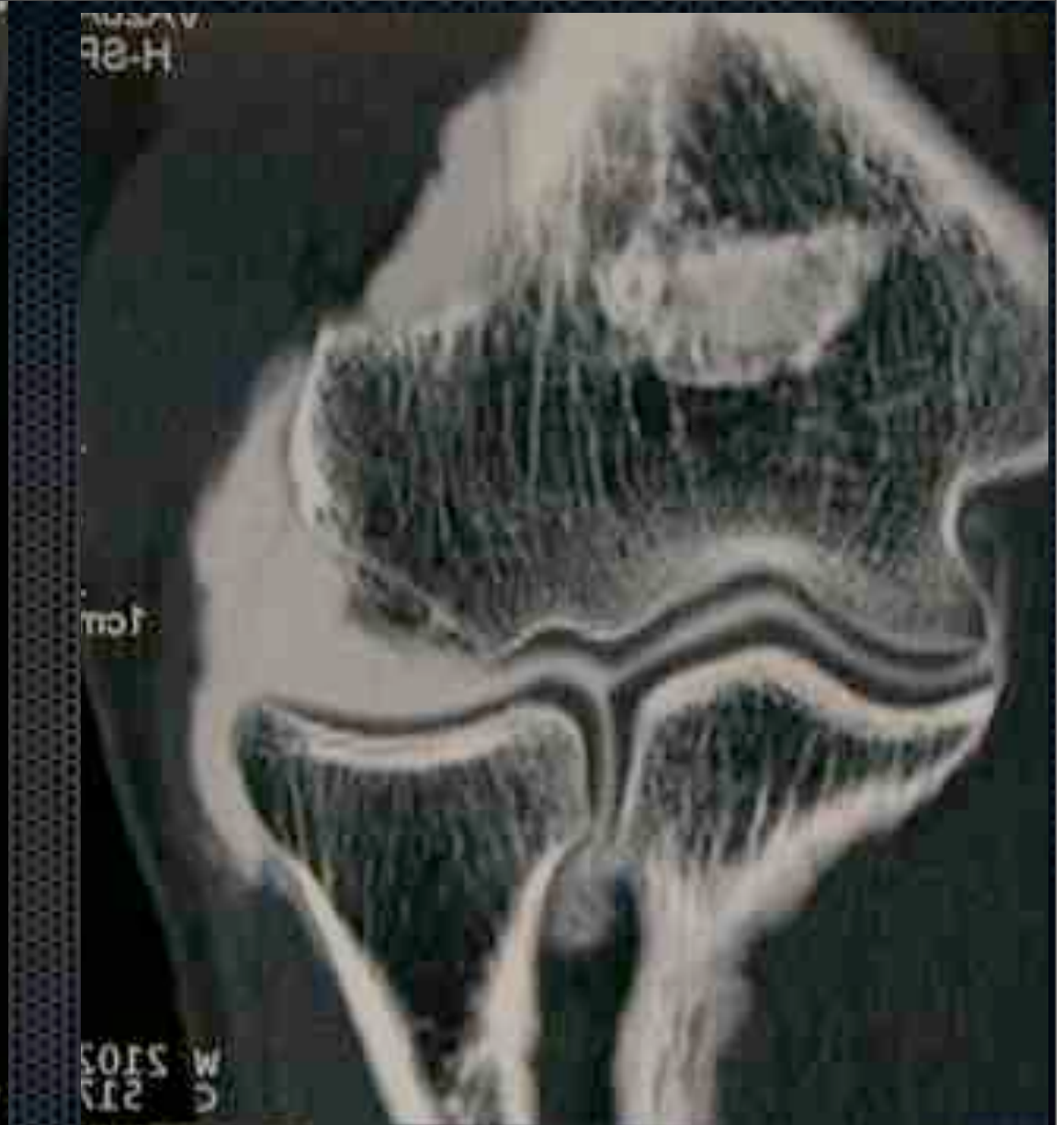
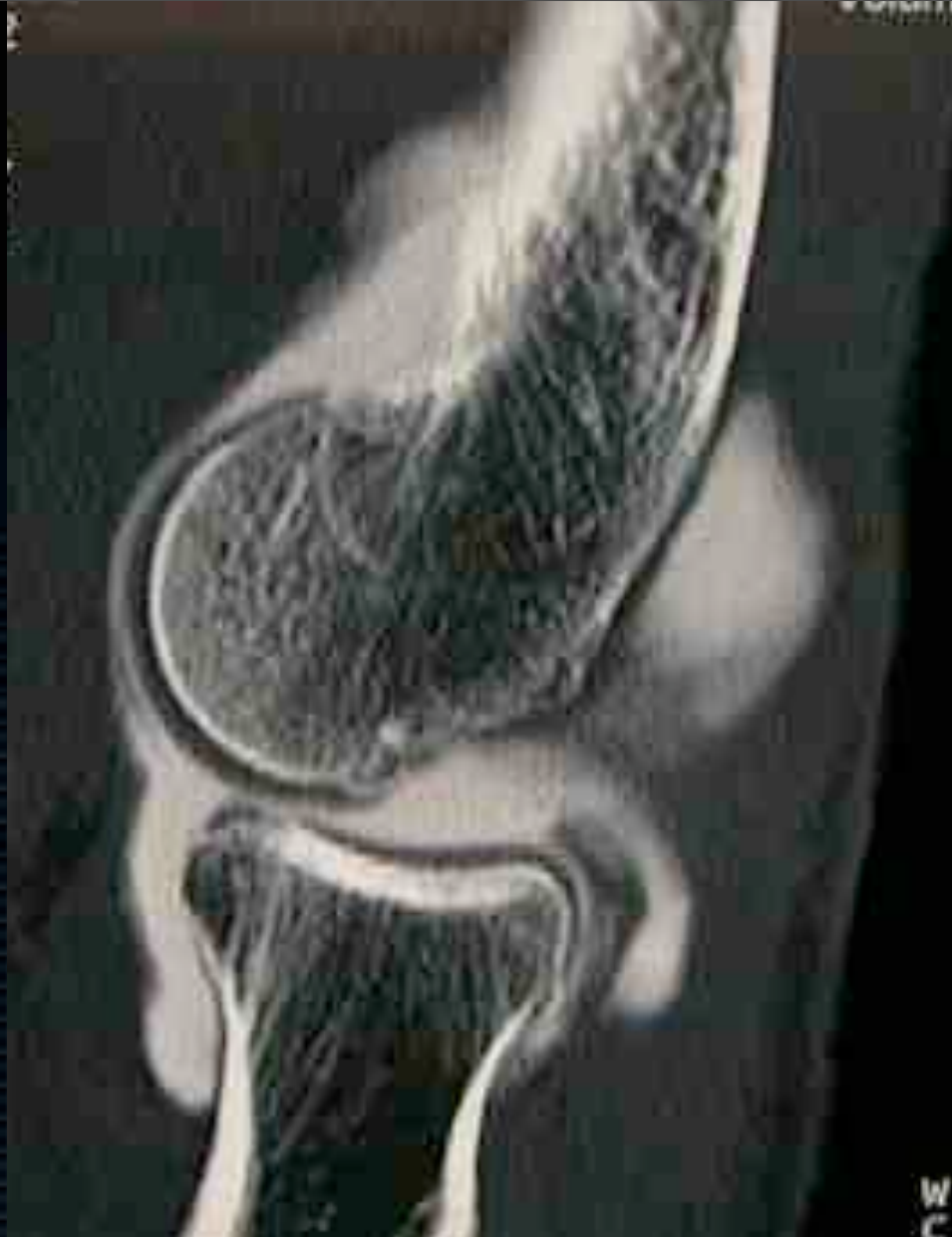


▪ Résultat à 8 mois

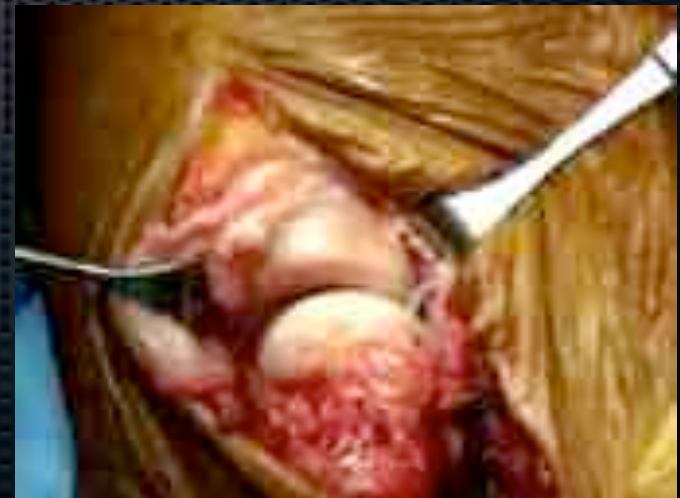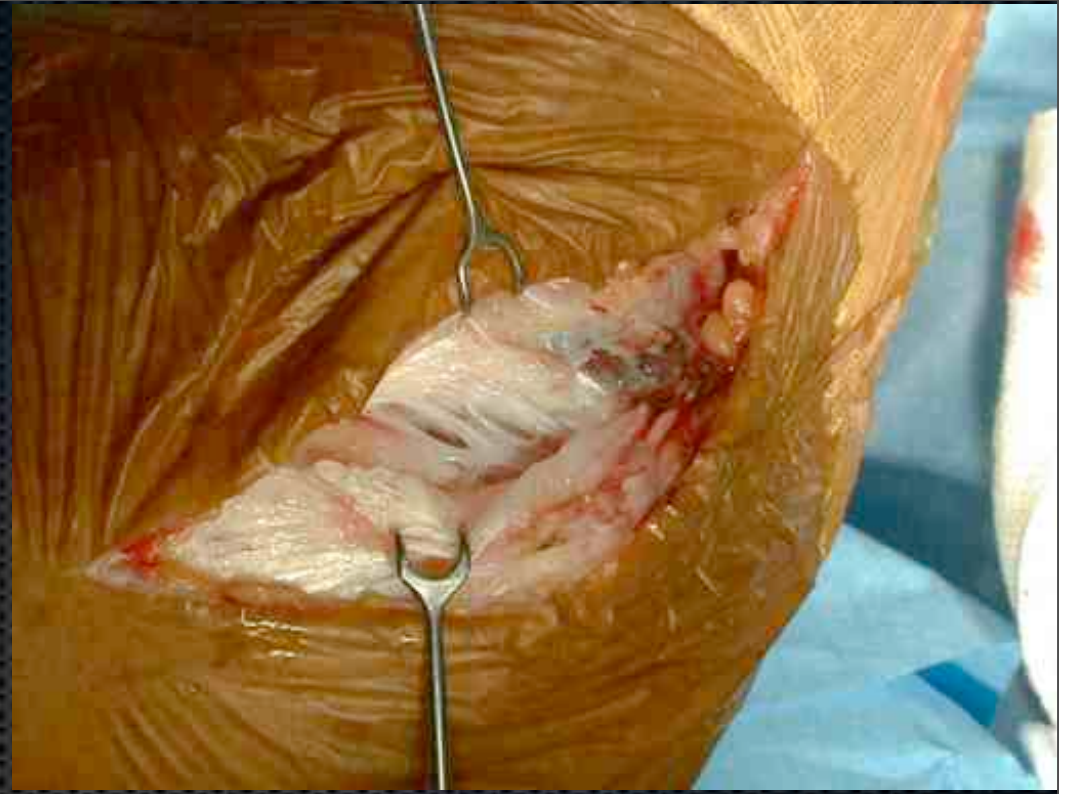
# Dossier 7

- ✦ Homme 26 ans, travailleur manuel, luxation du coude 7 mois auparavant
- ✦ Nombreux épisode de douleurs externes depuis, gêne à l'appui
- ✦ Examen clinique: douleur postero-latérale lors du testing du coude en valgus, avant-bras en supination
- ✦ Vient avec un bilan complet



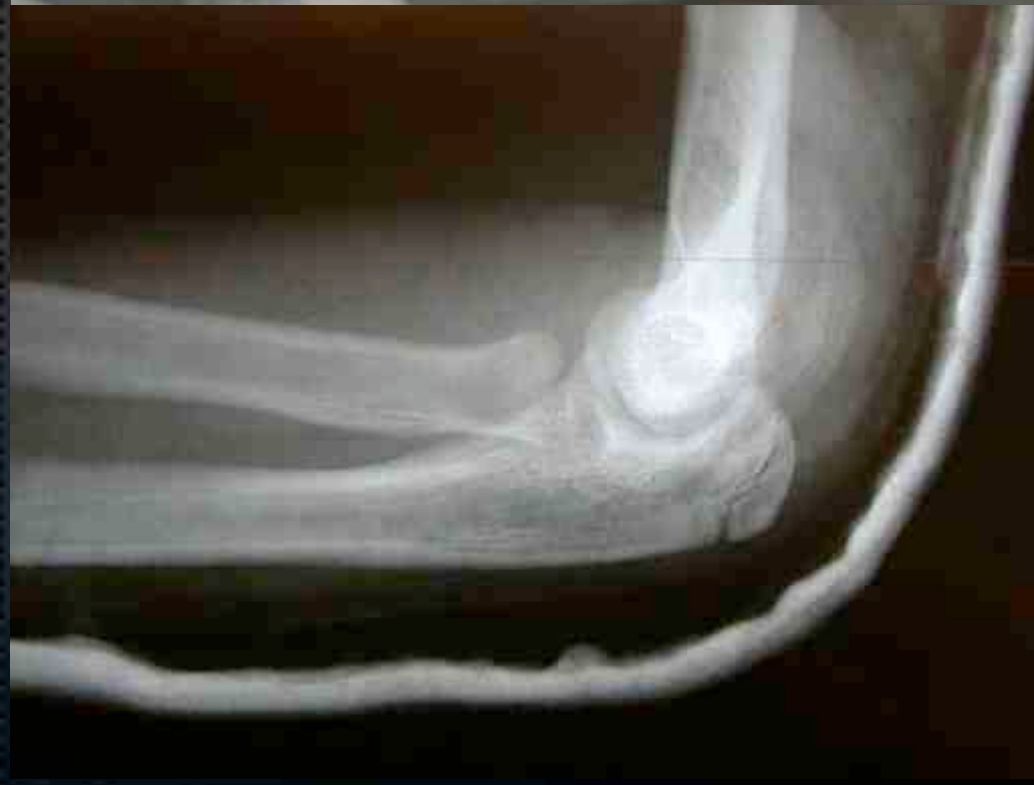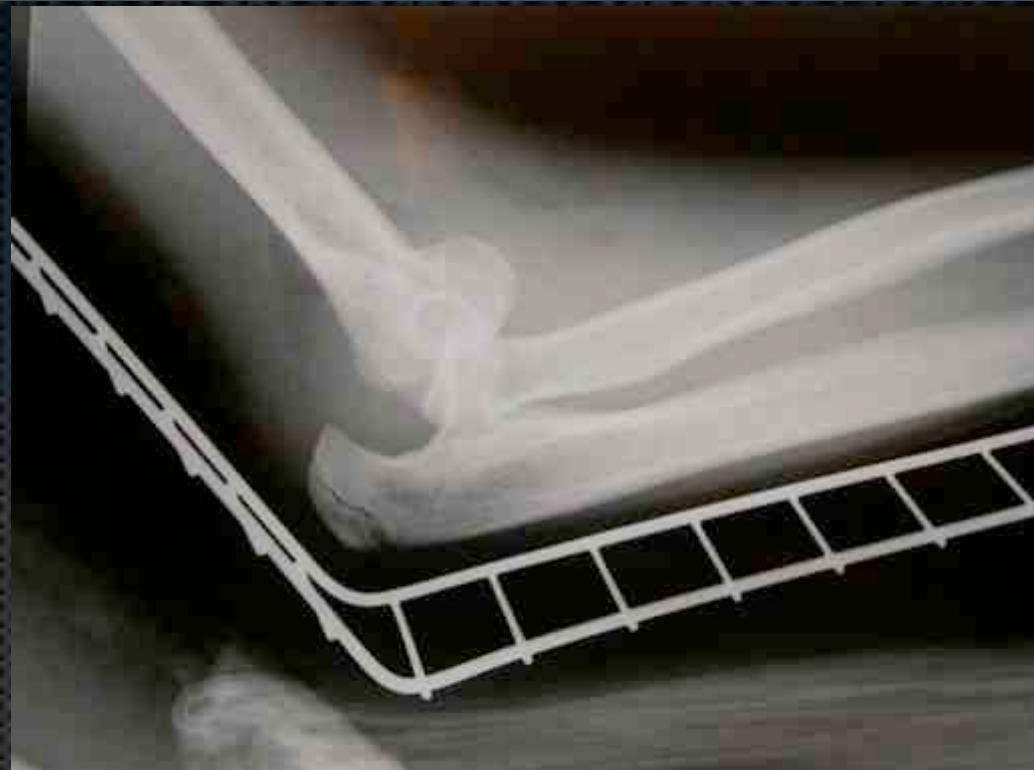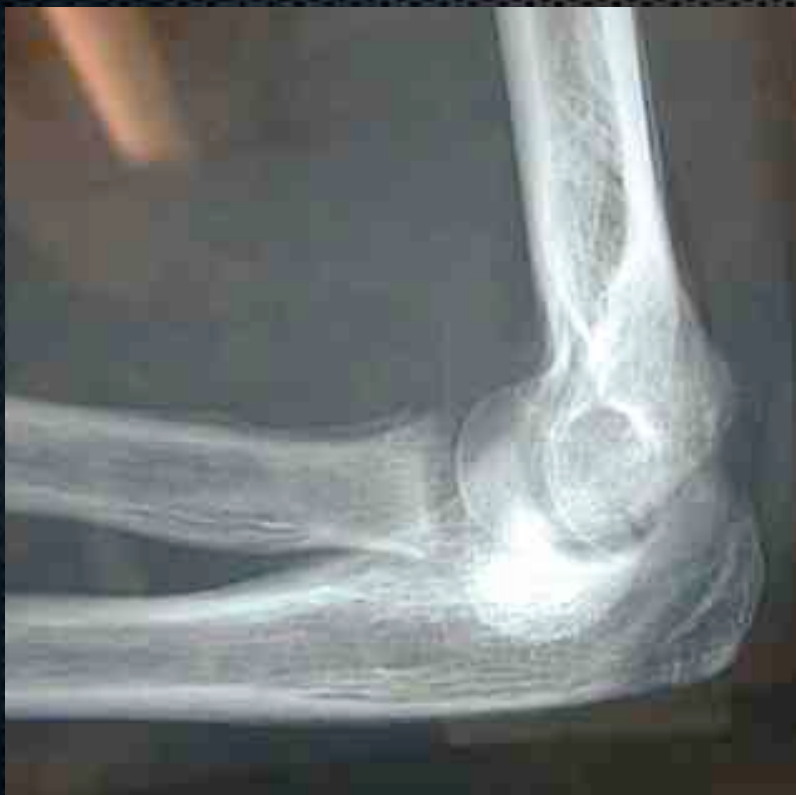Diagnostic et conduite à tenir ?

- ✦ Instabilité postéro-latérale du coude
- ✦ Ligamentoplastie

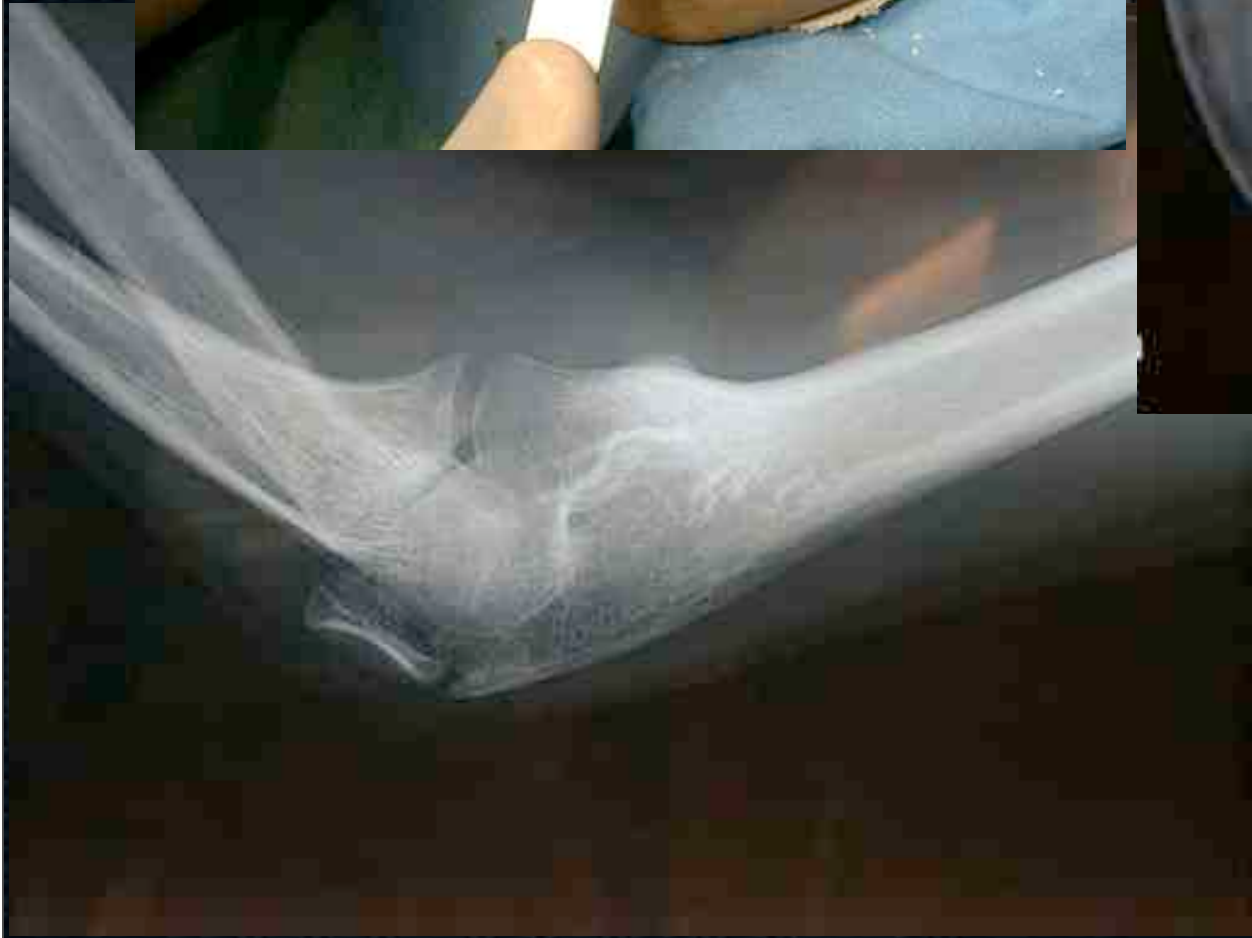
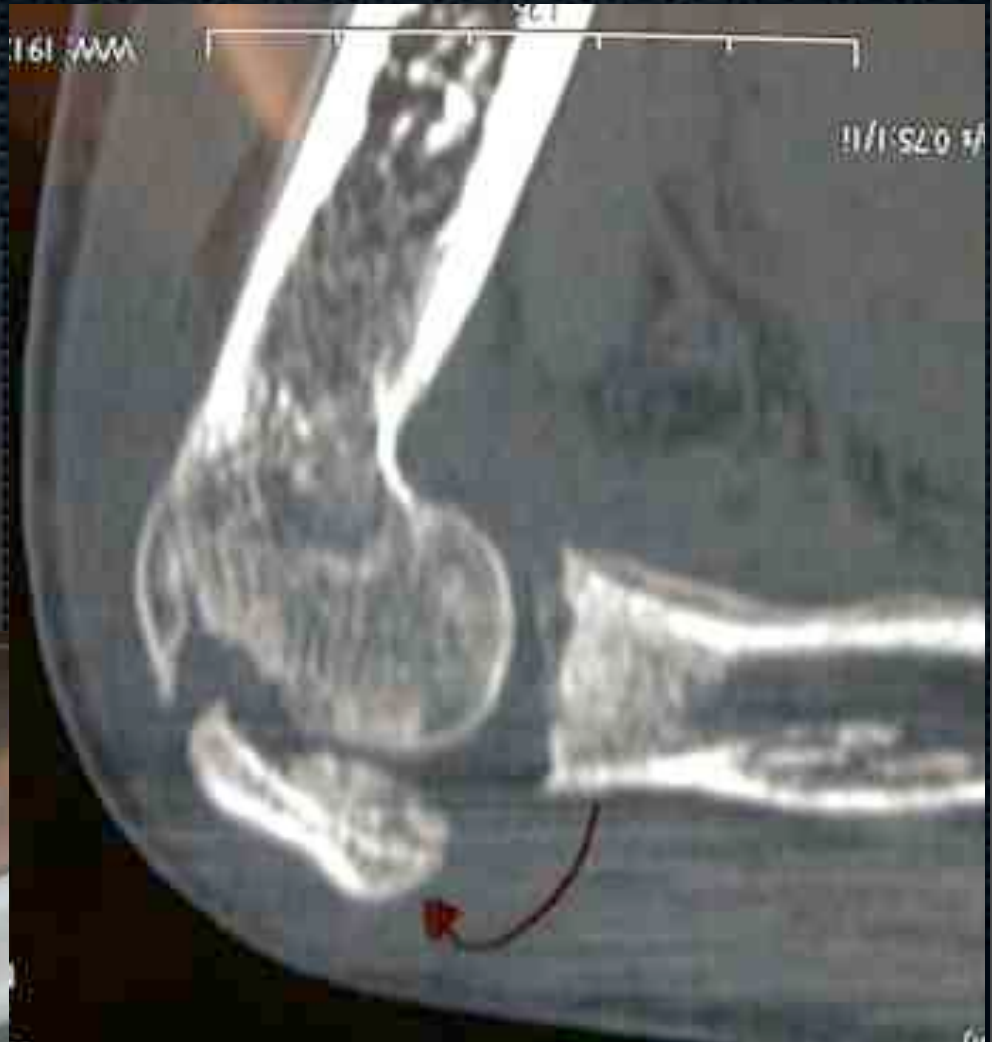
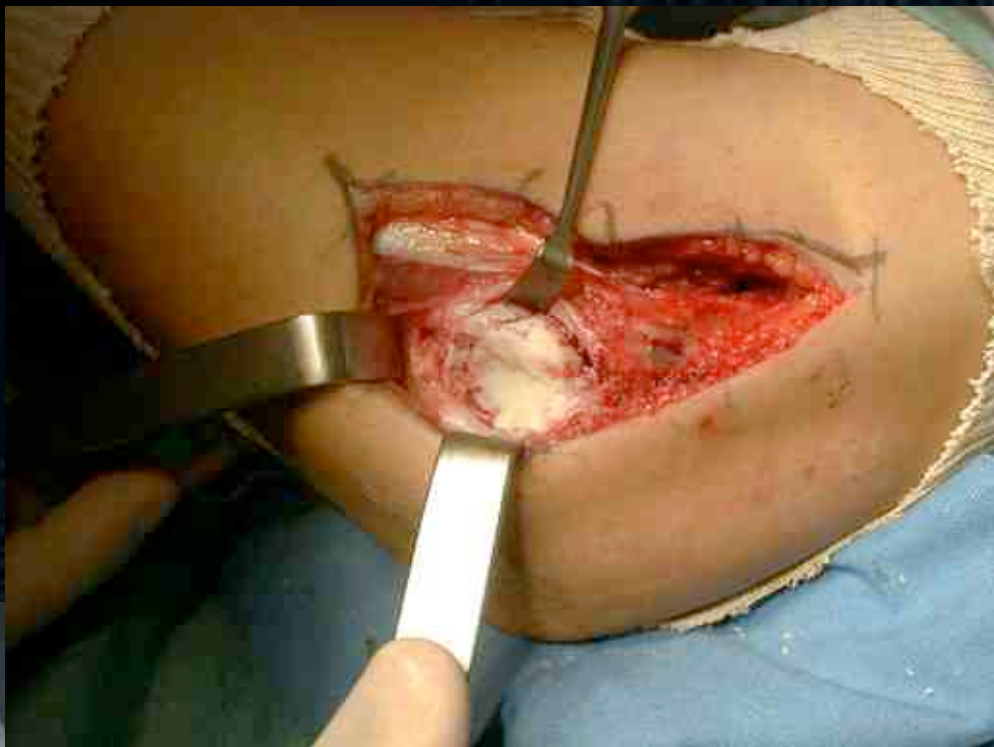# Dossier 8

- ✦ Garçon 14 ans, chute en Espagne. Luxation du coude réduite aux urgences
- ✦ Vient car reste douloureux et très raide à 3 mois malgré la rééducation

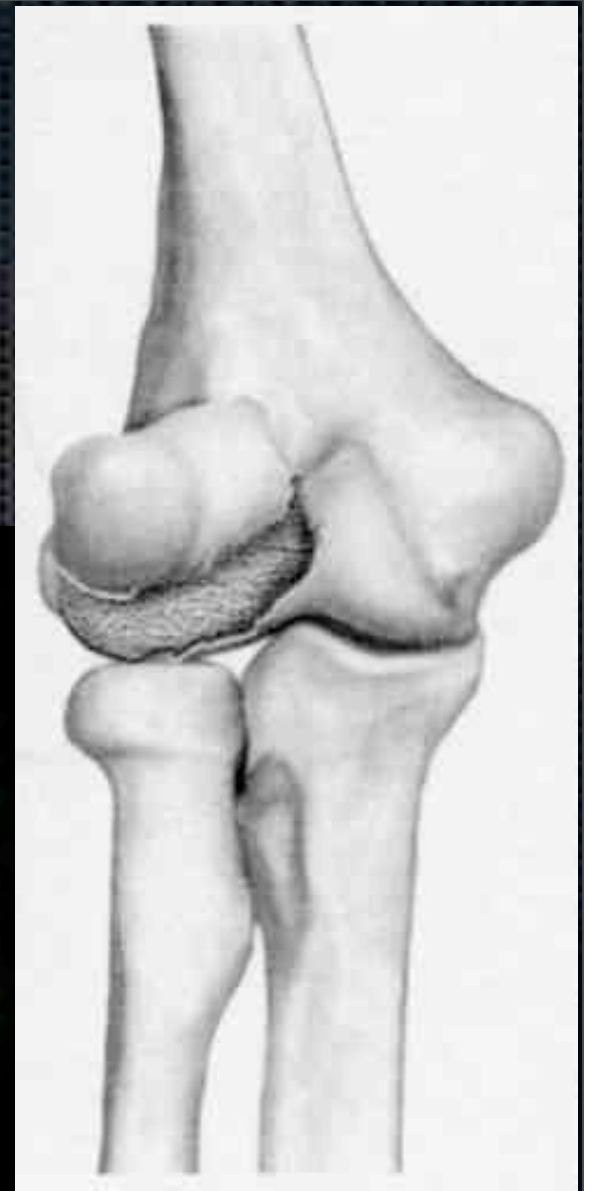
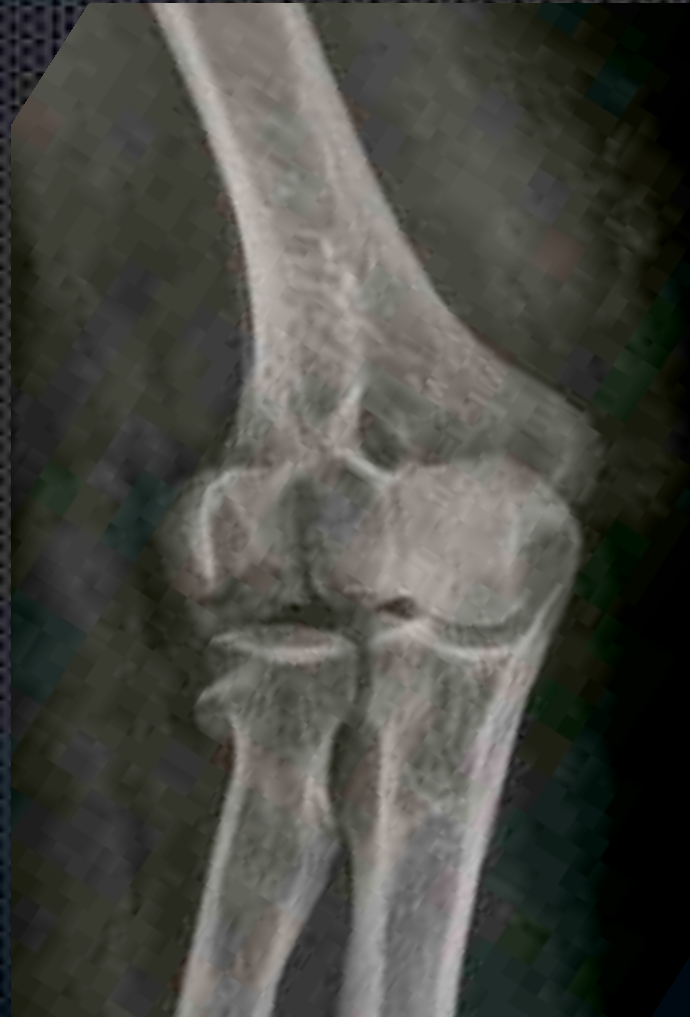




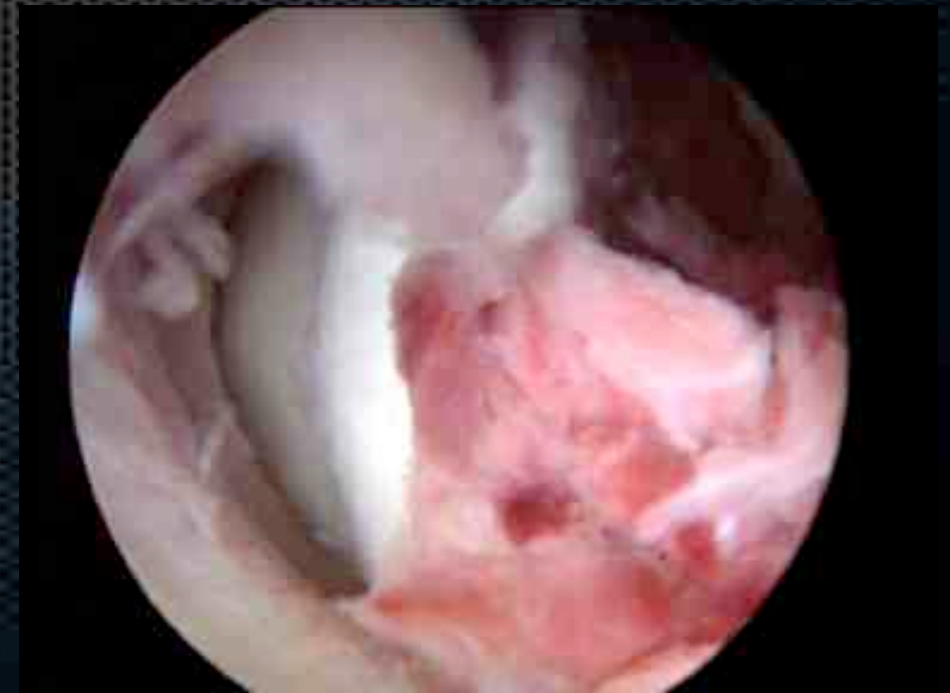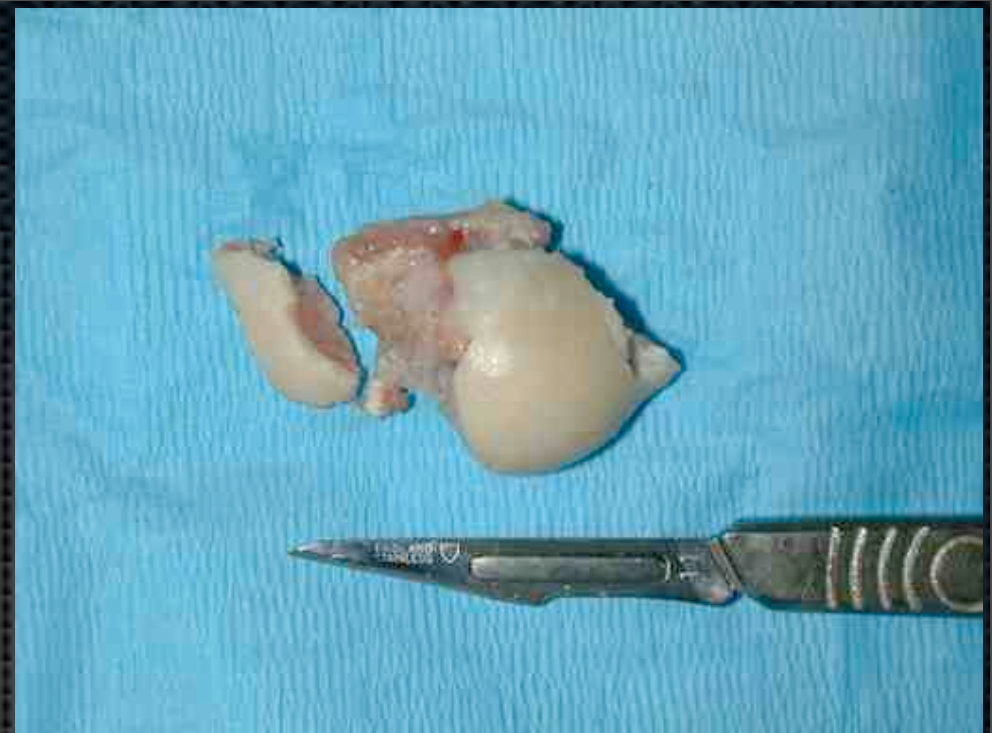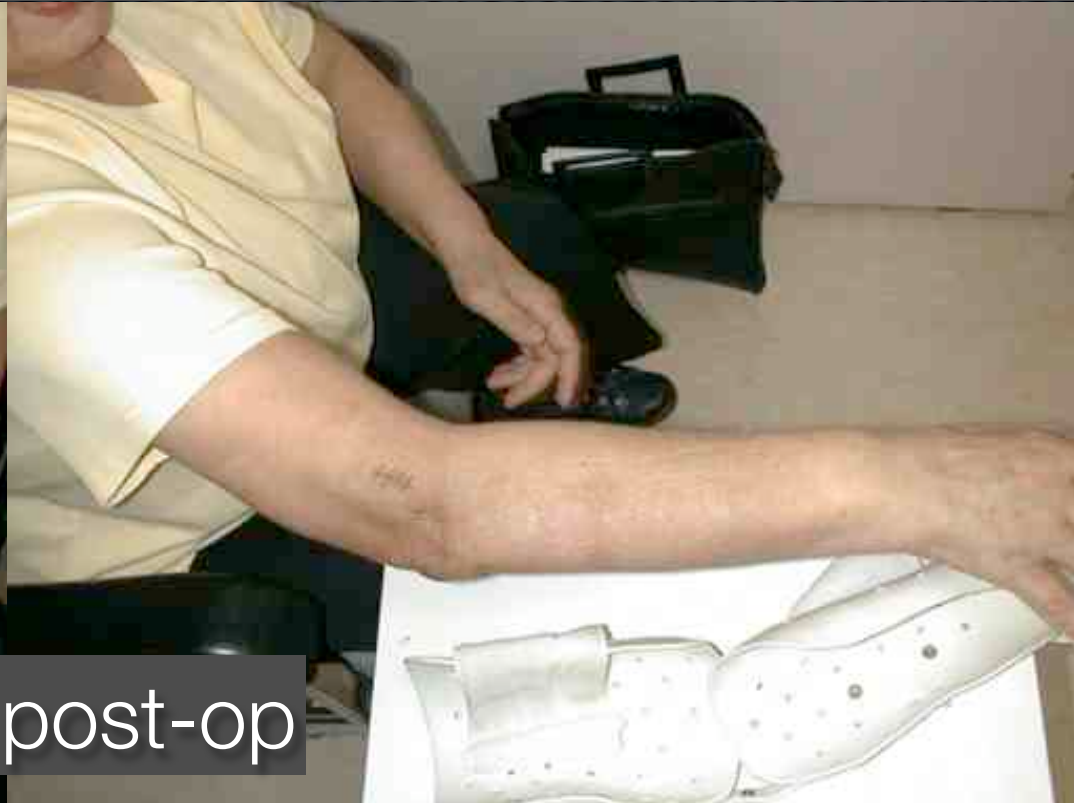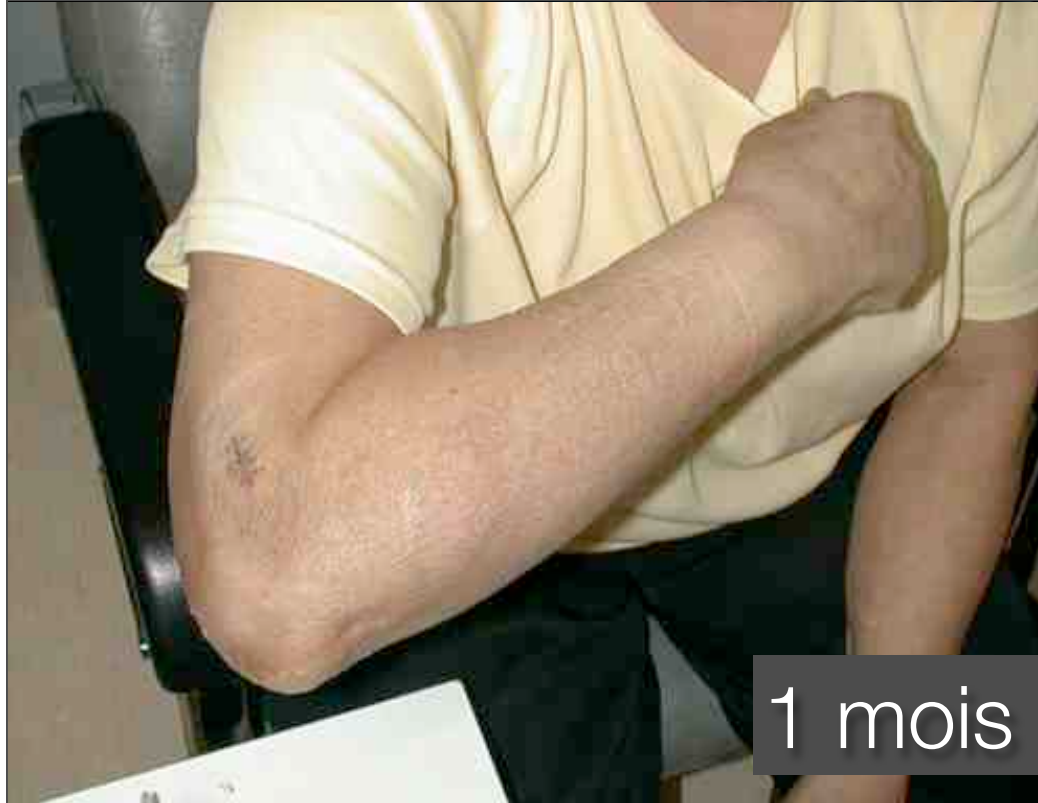# Dossier 9

- Femme 73 ans, vit seule, bon état général
- Fx diacondylienne (Hahn-Steinthal)
- CAT ?

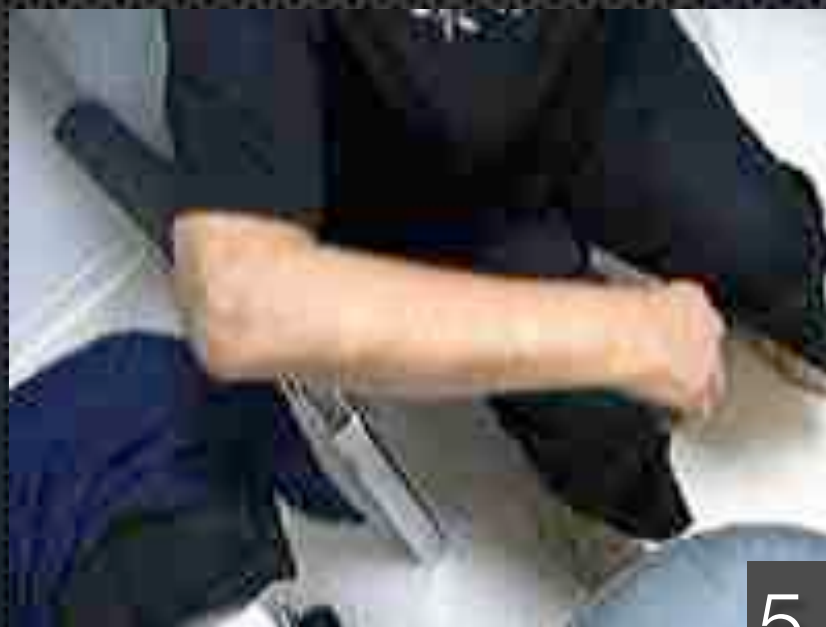

- ✦ Option choisie:
  - ✦ Ablation des fragments sous arthroscopie
  - ✦ Mobilisation immédiate dans une orthèse articulée





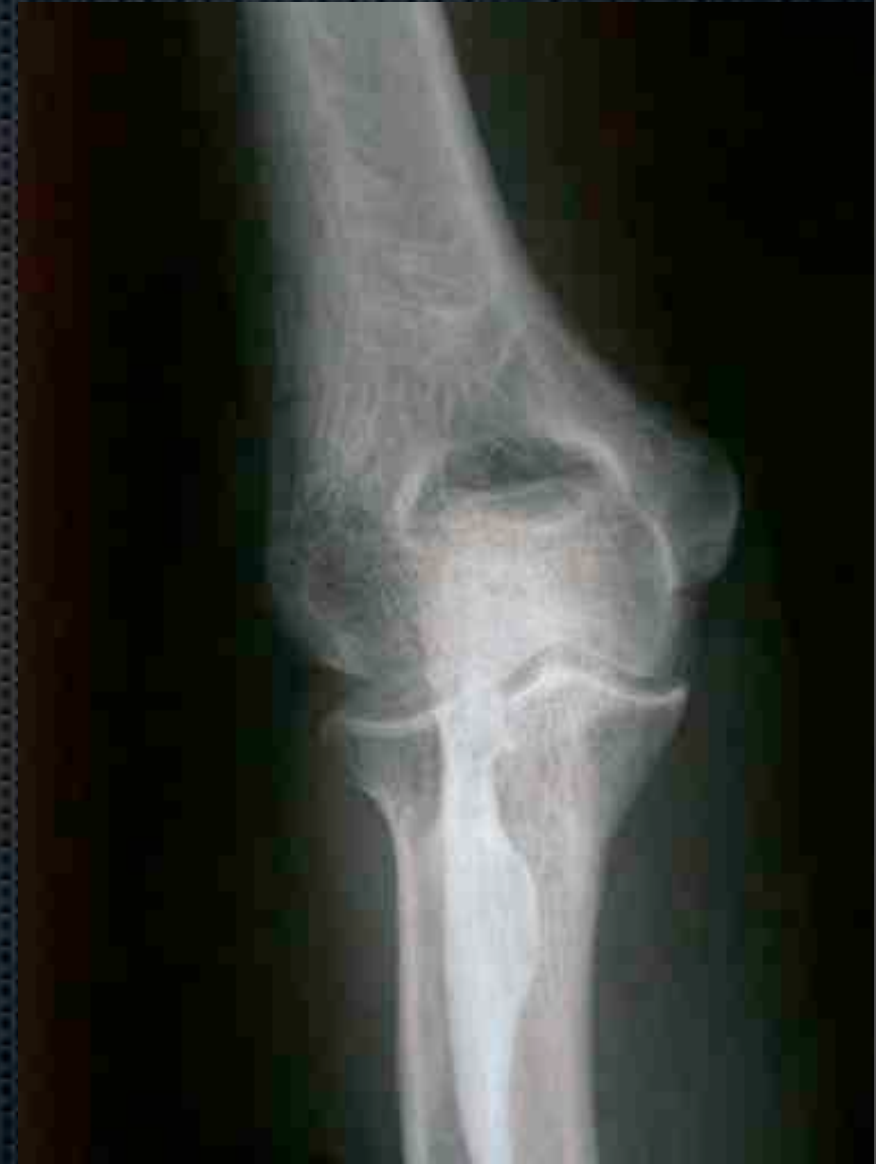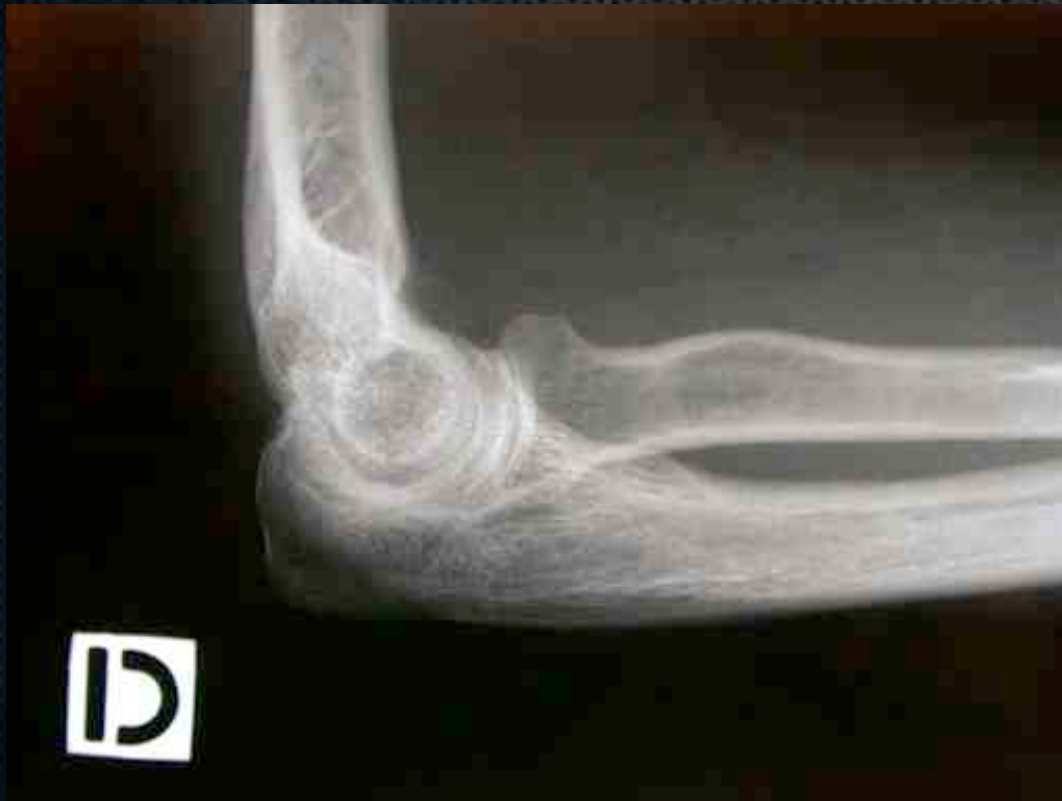1 mois post-op



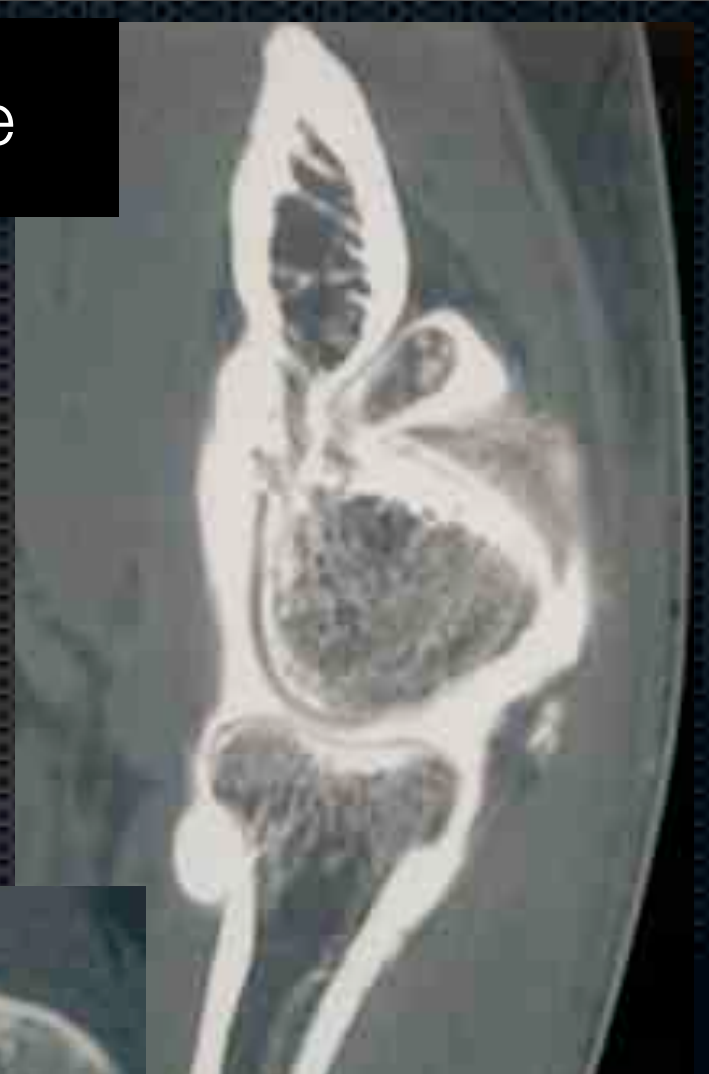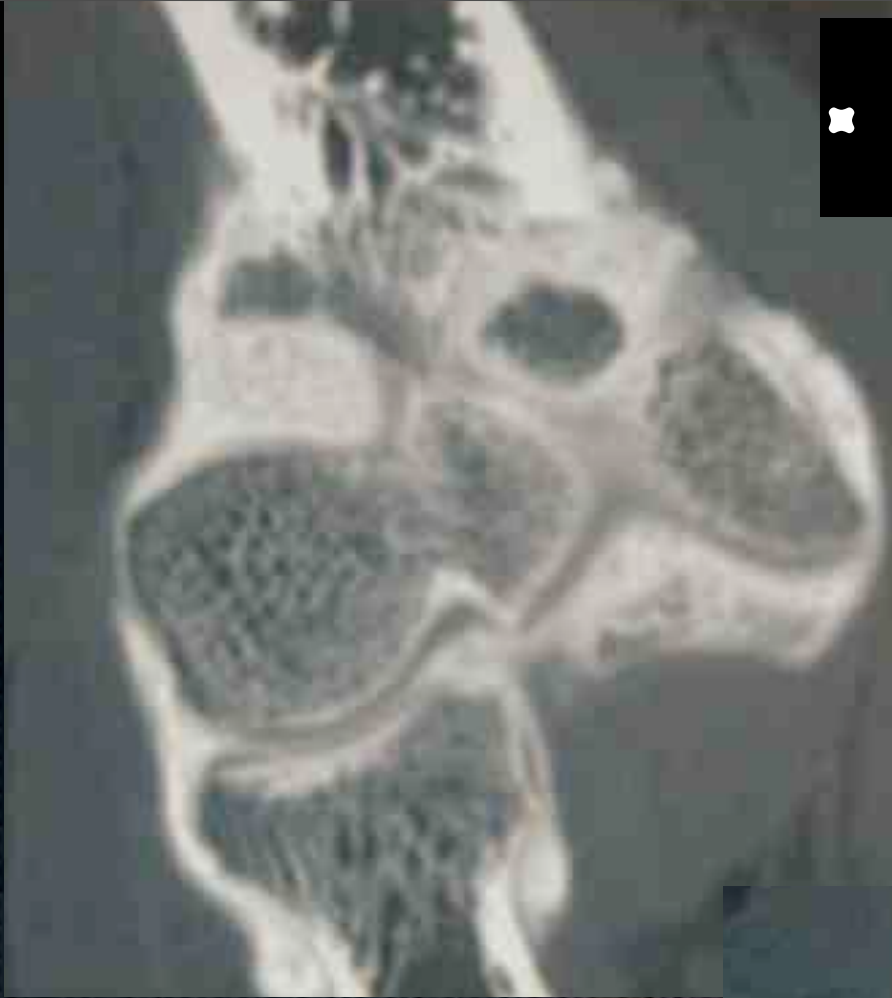5 mois post-op

# Dossier 10

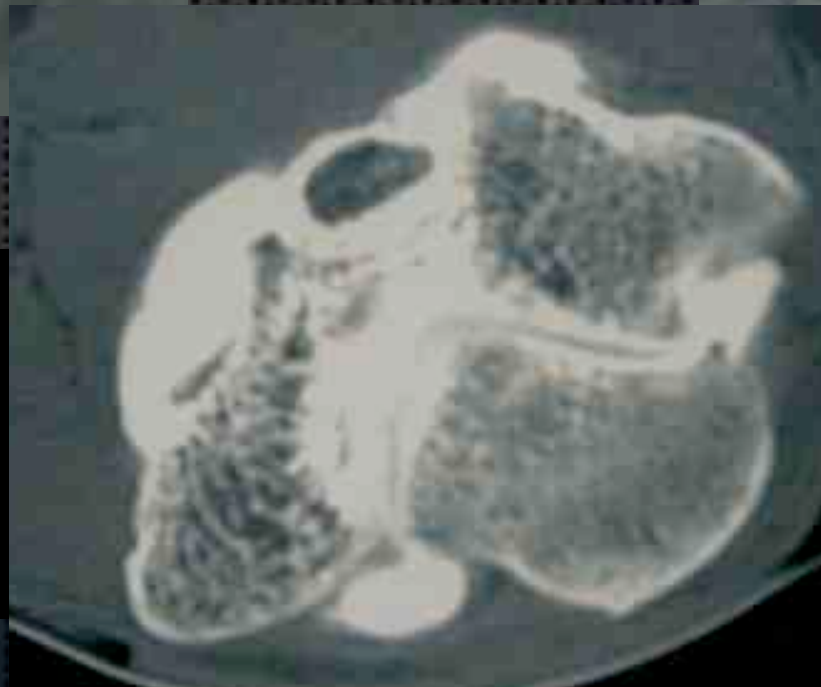
- Femme, 60 ans, douleurs du coude et sensation de blocage
- PAs de notion de traumatisme ni de maladies inflammatoires
- Dg et CAT ?



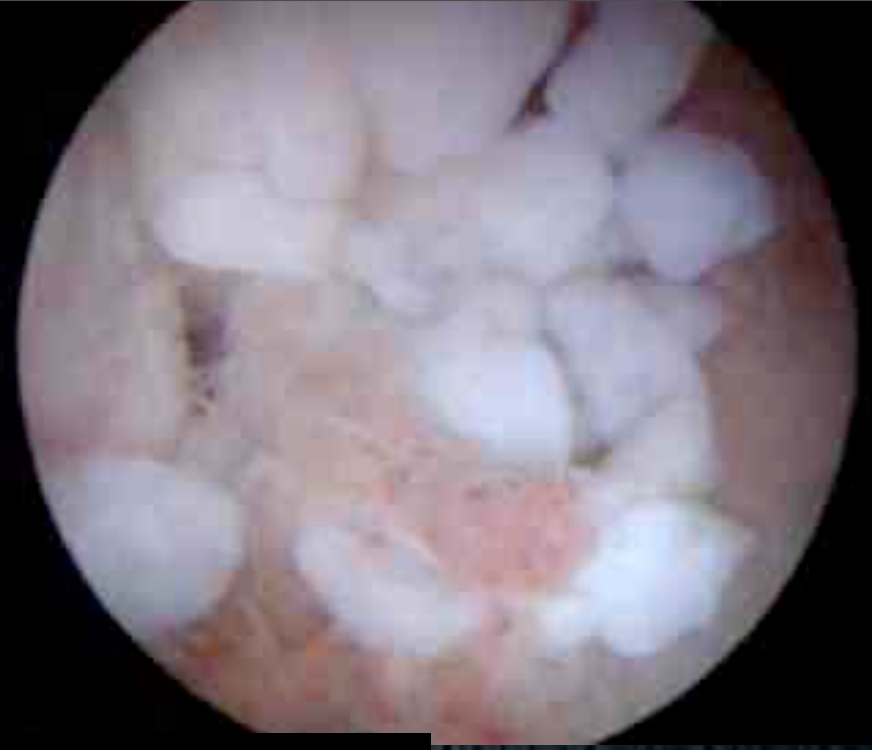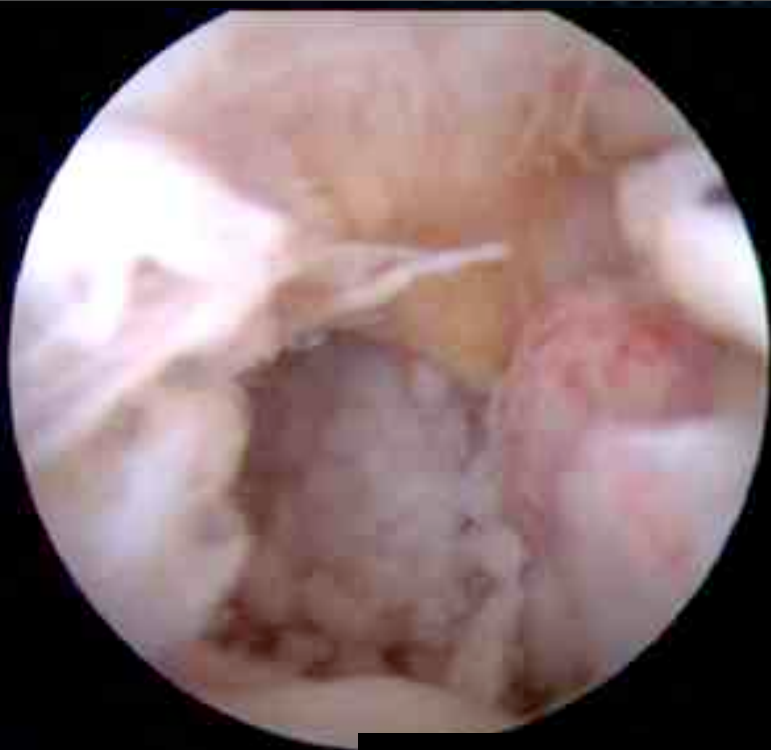✦ Chondromatose



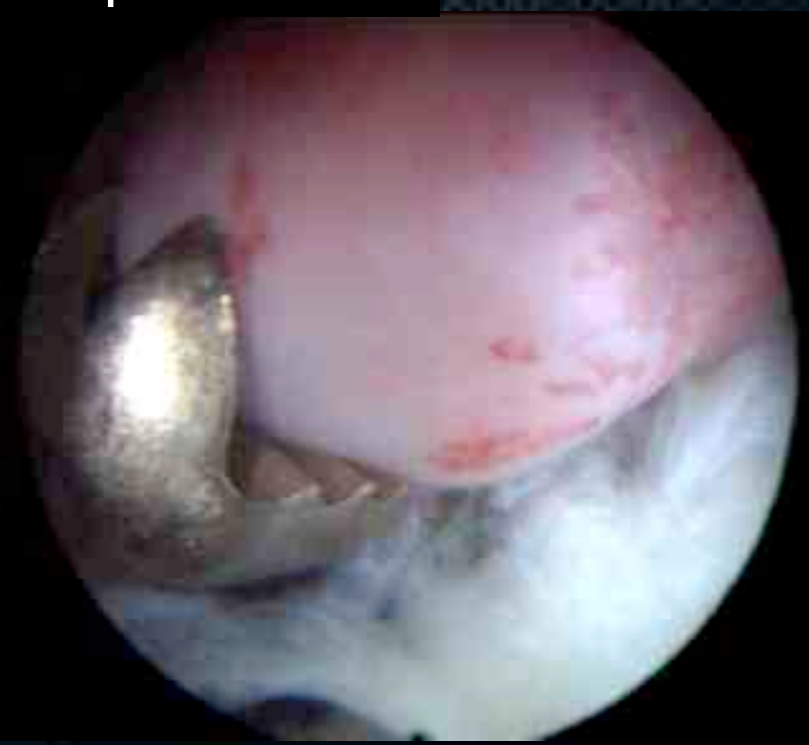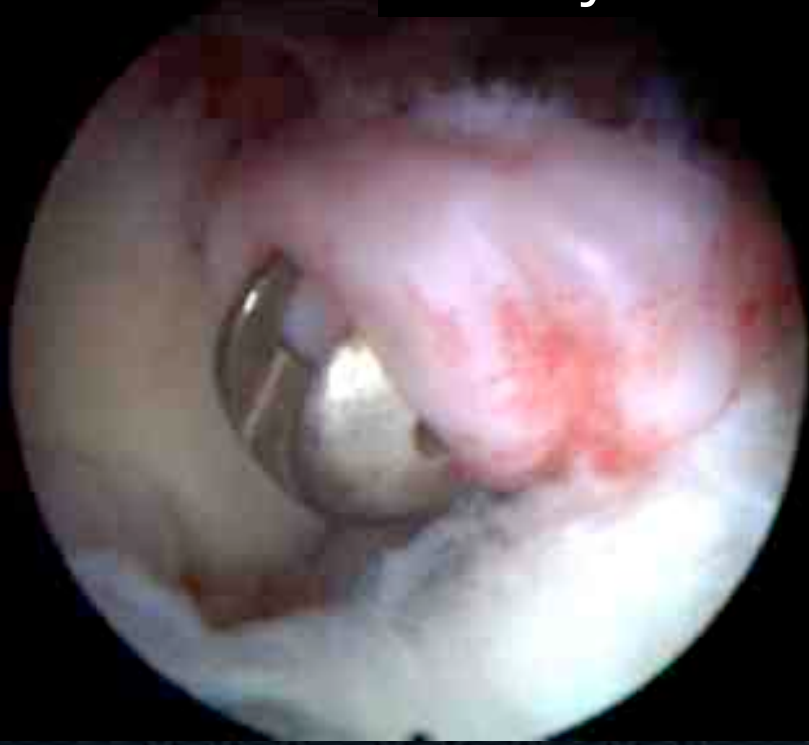✦ Ablation sous arthroscopie





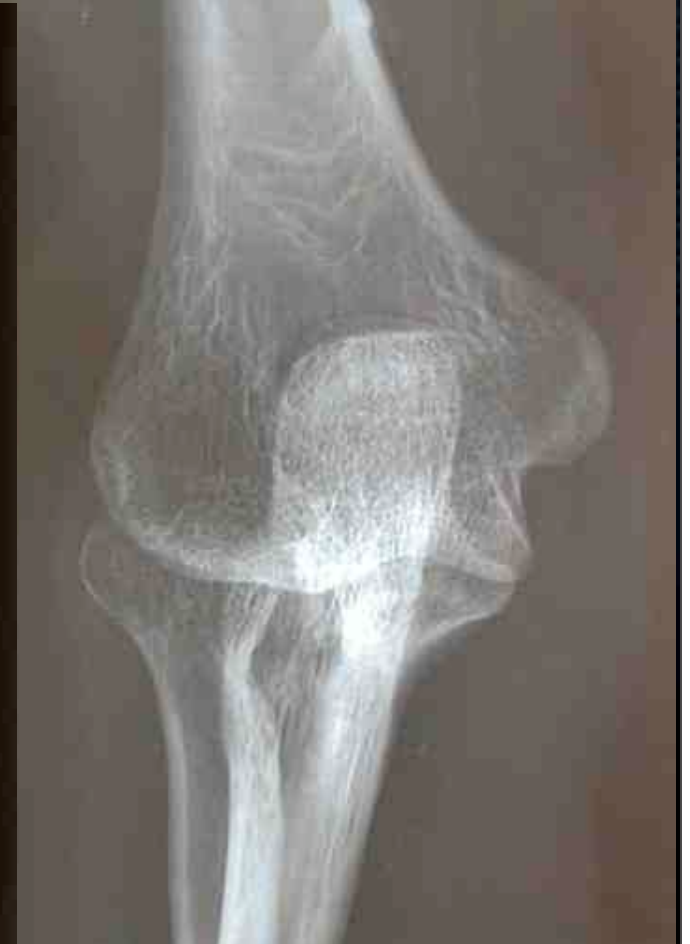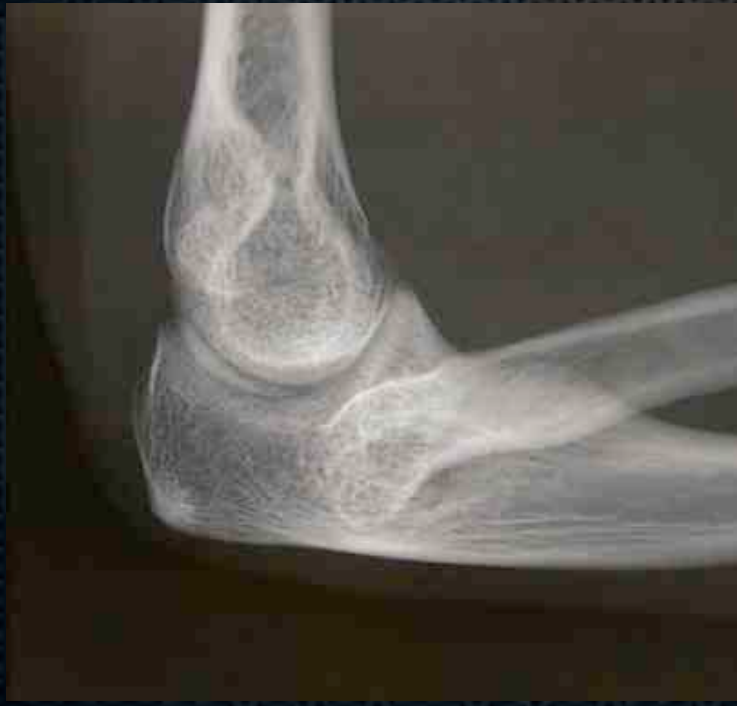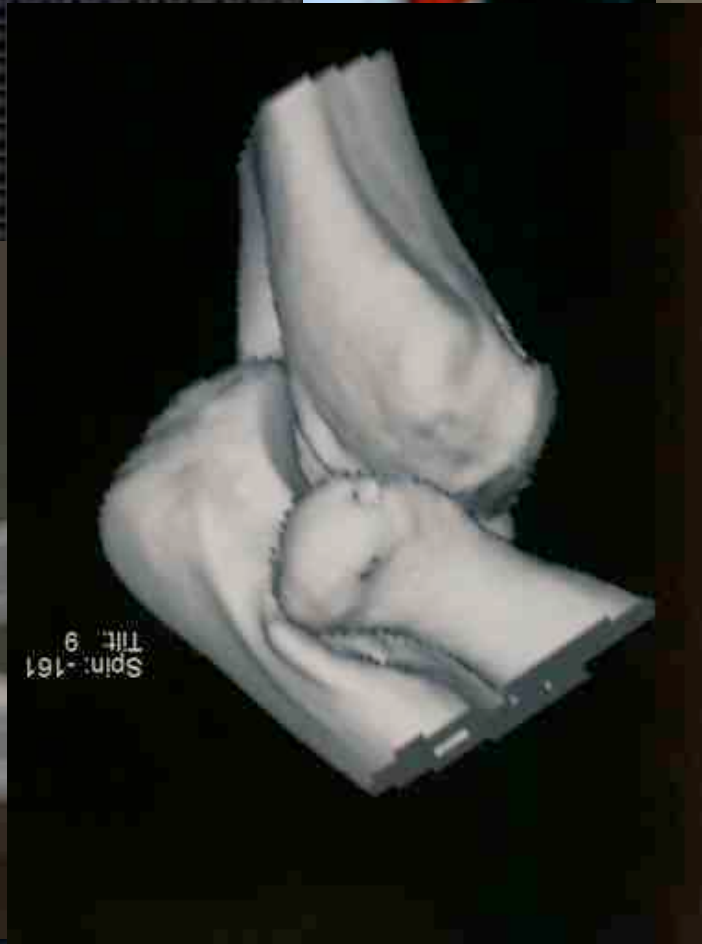


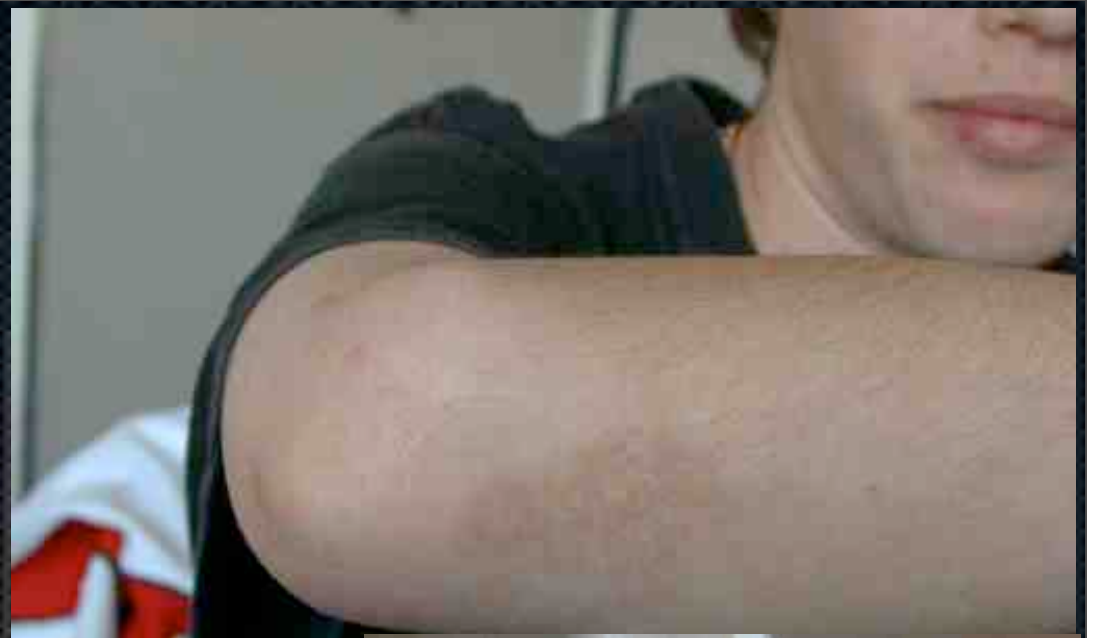Paralysie radiale postopératoire



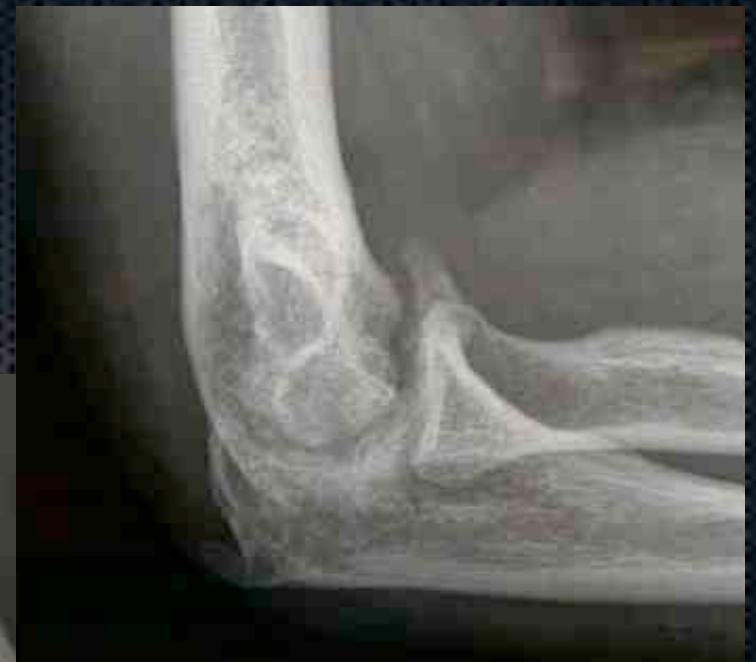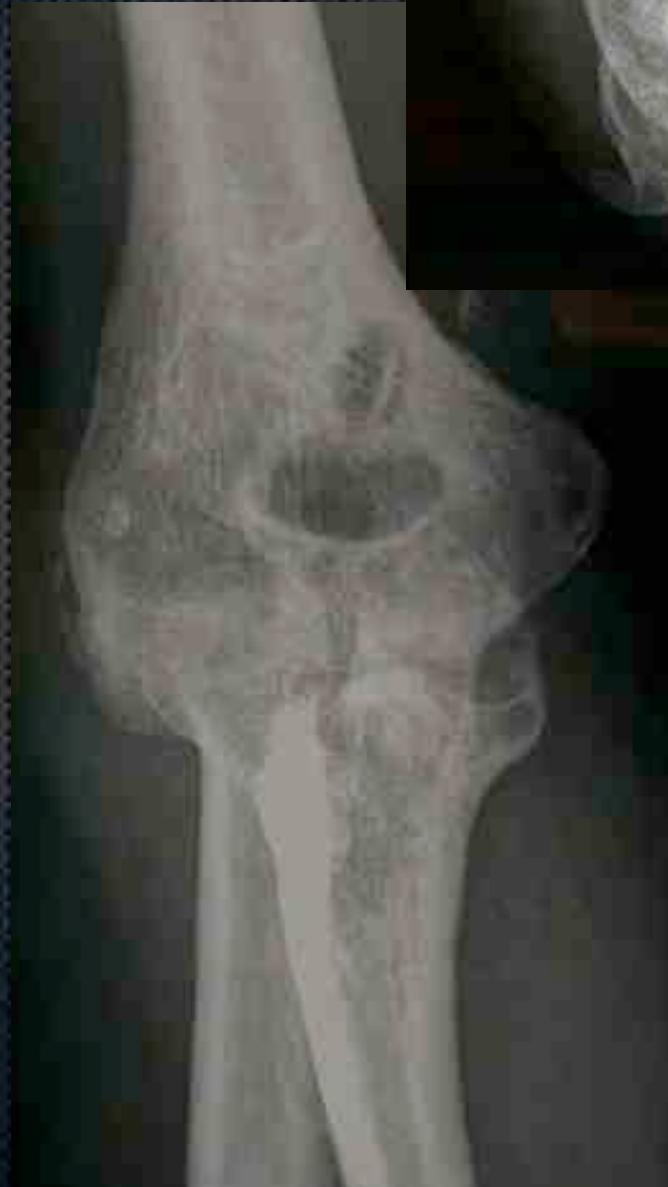# Dossier 11

- ❖ Homme 19 ans, vient pour luxation tête radiale droite
- ❖ Mobilité complète en flexion-extension, pas de supination
- ❖ Pas de douleurs

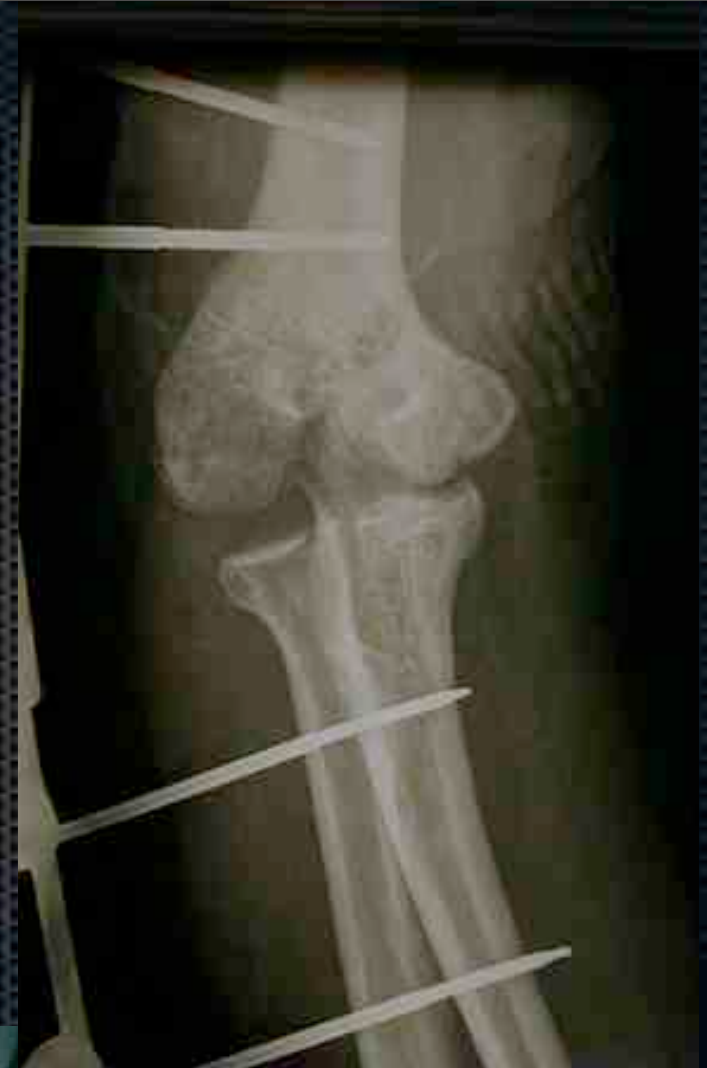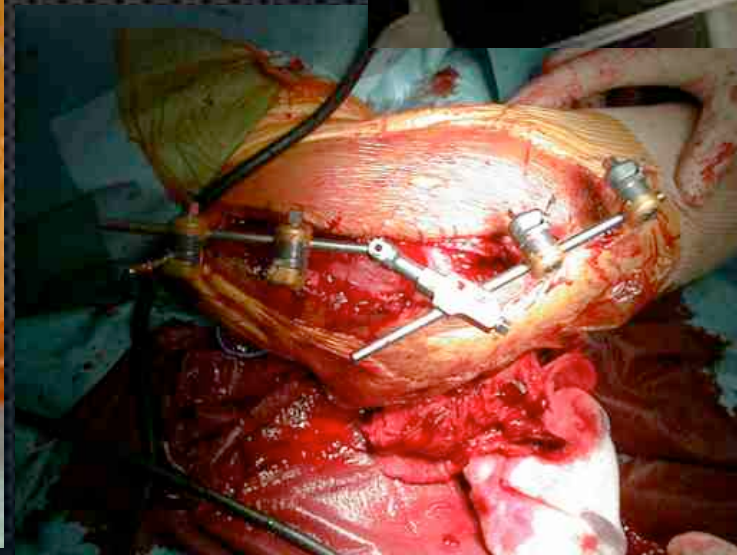
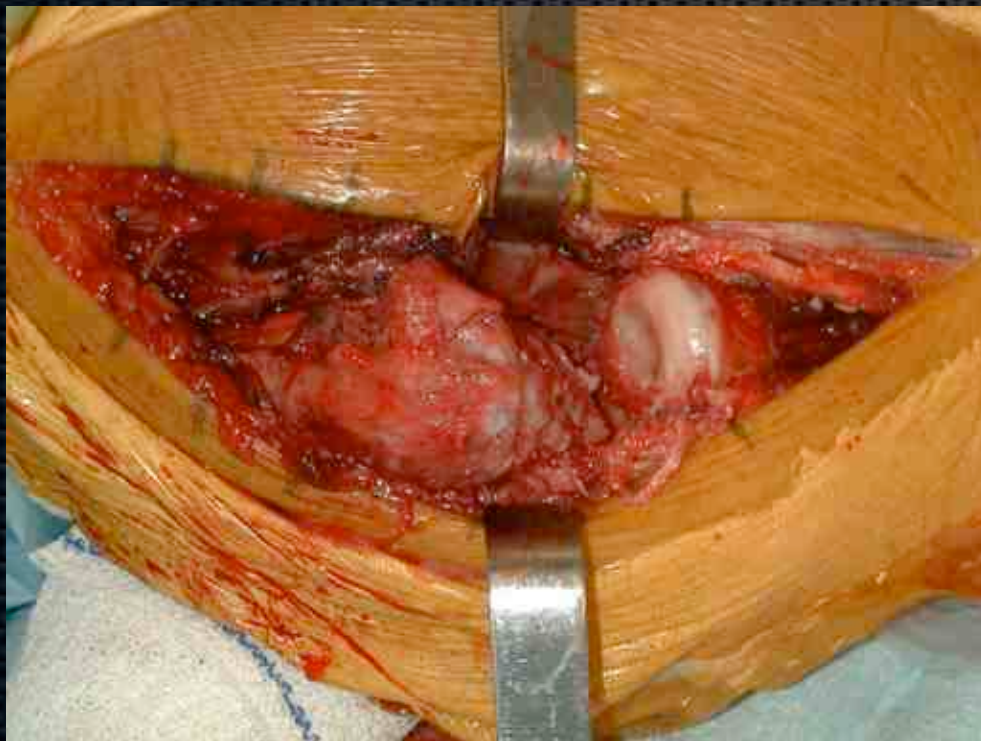


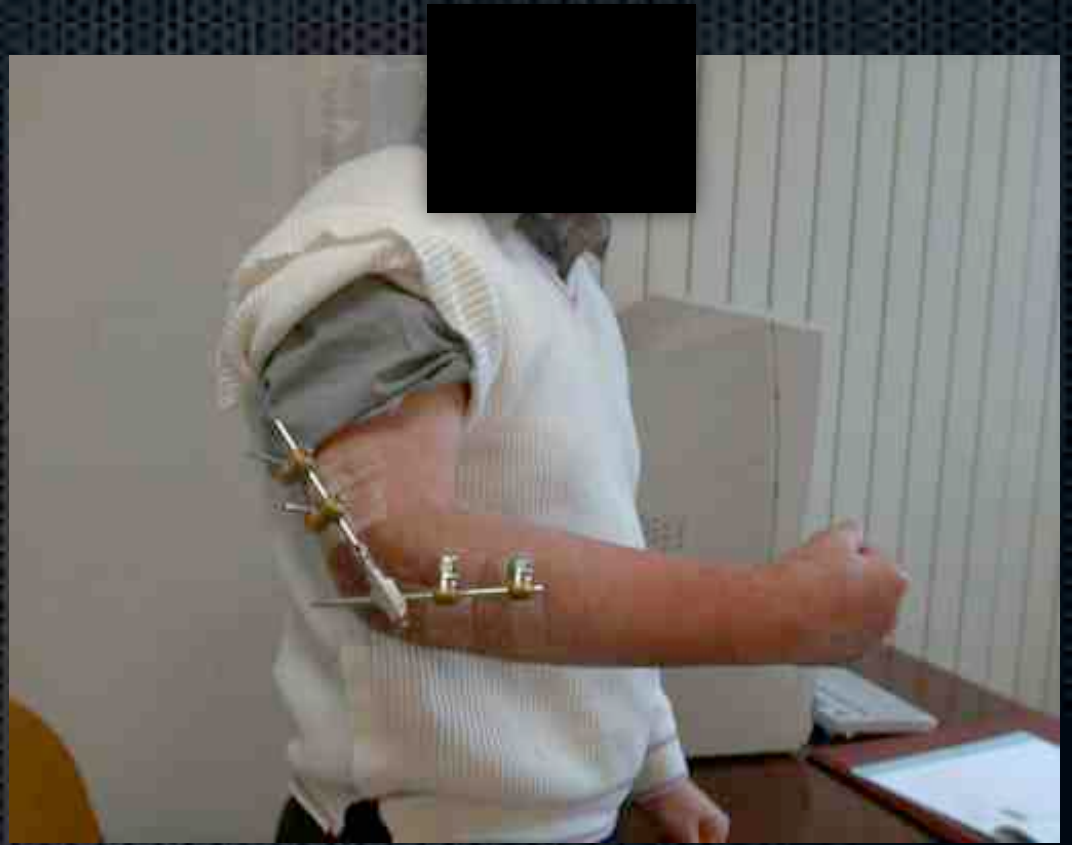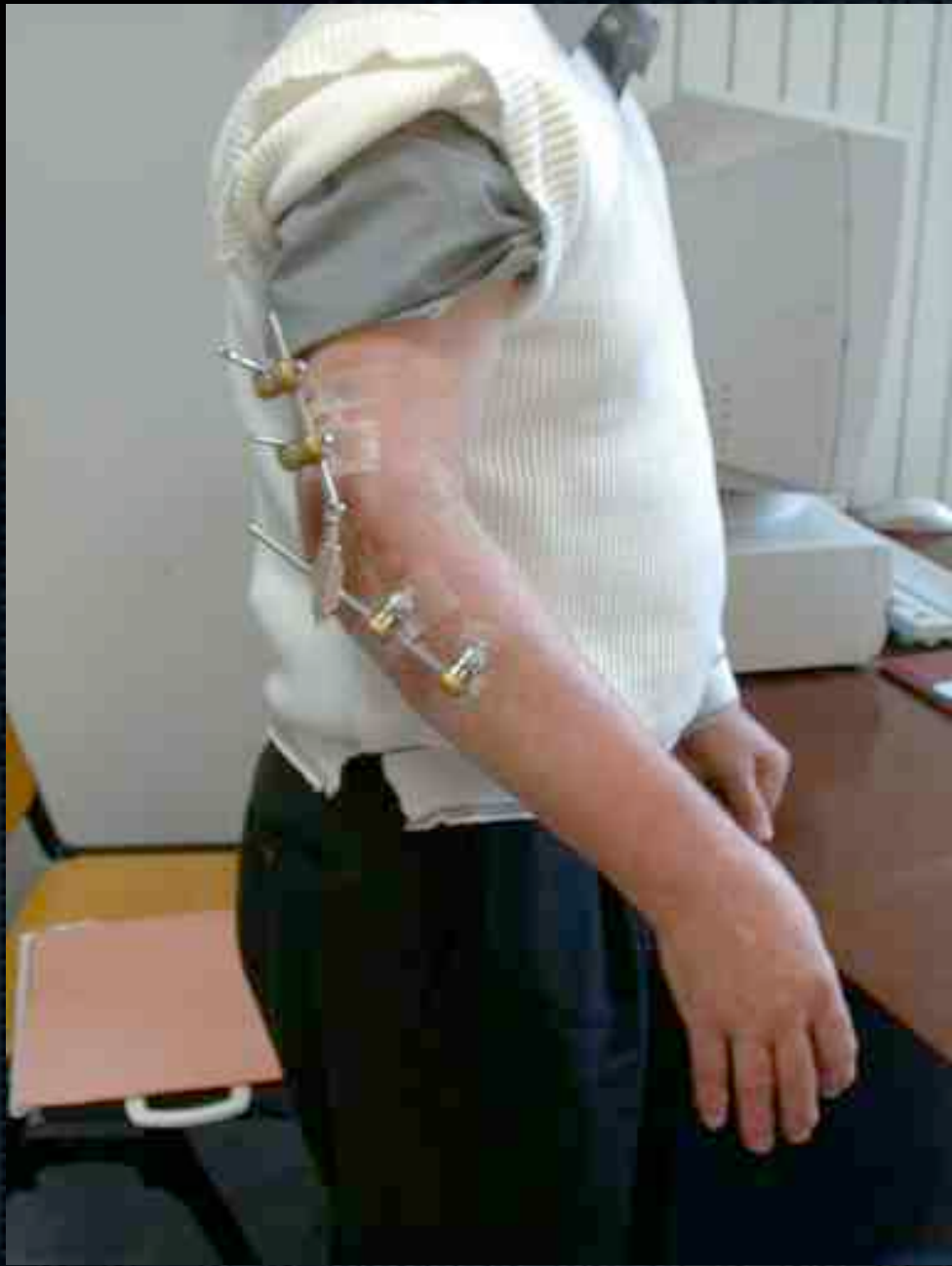# Dossier 12

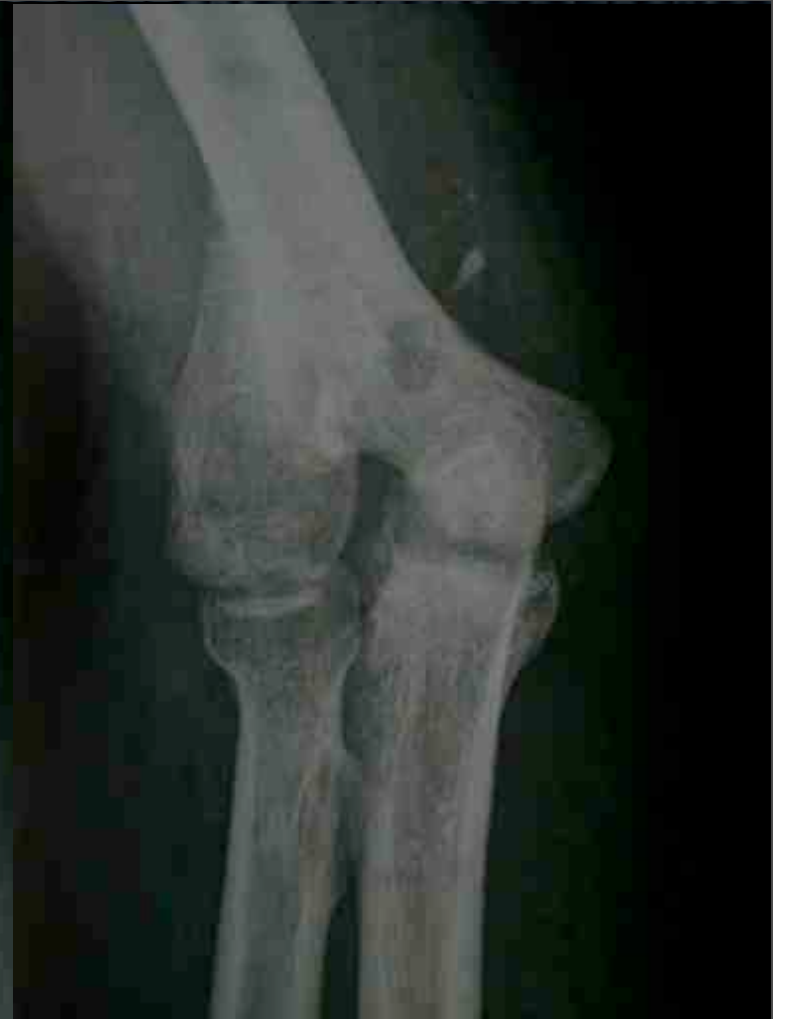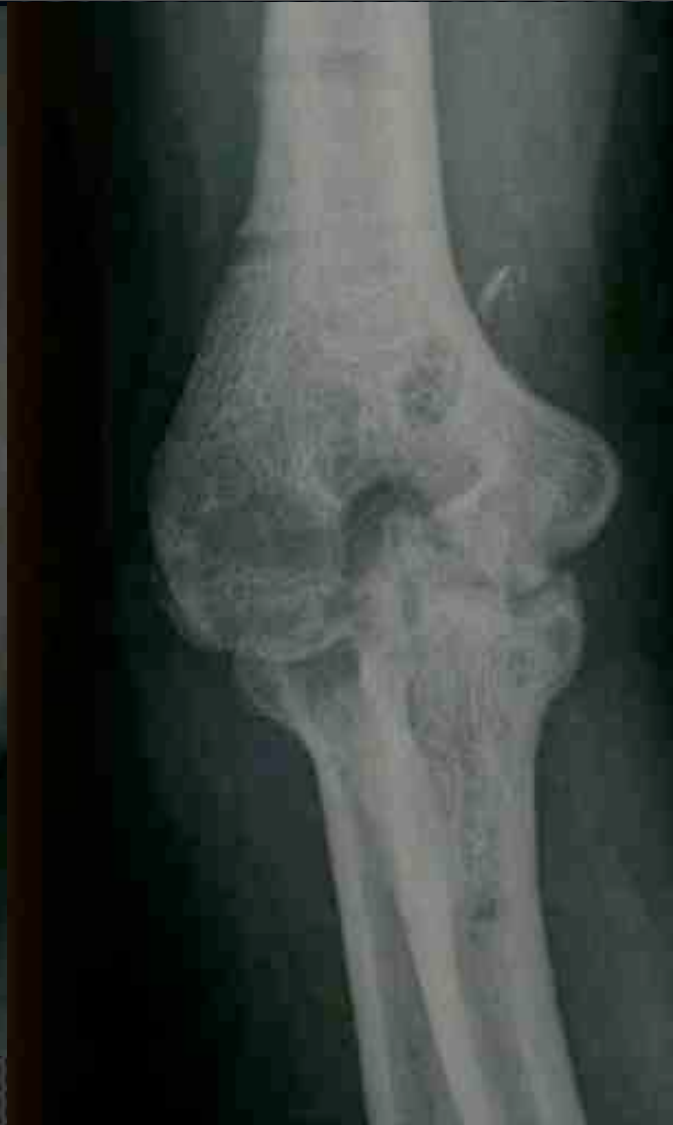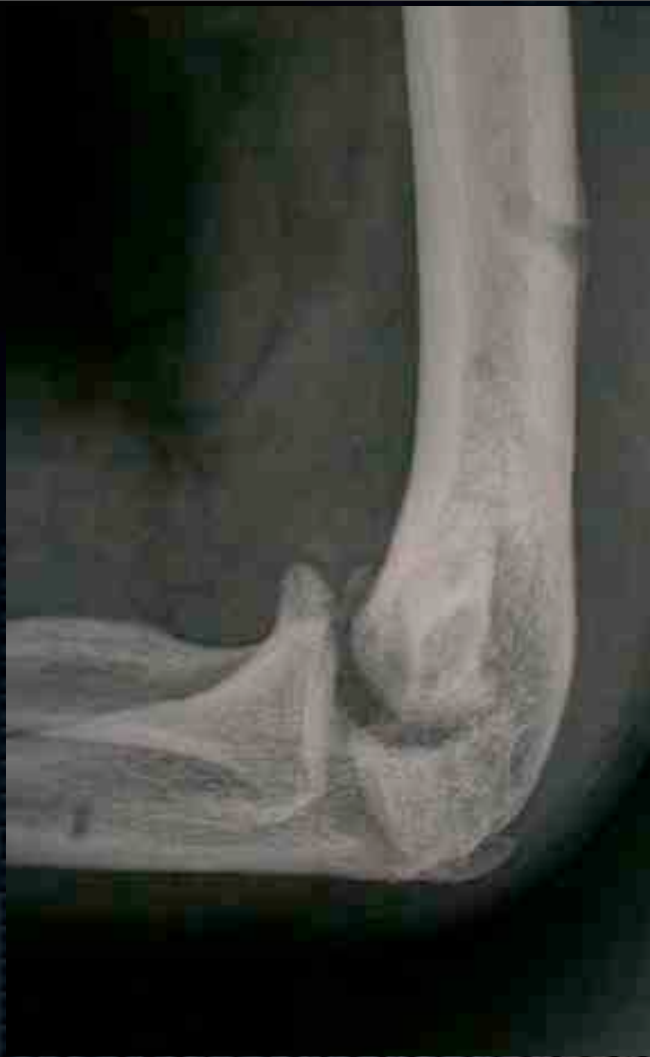- ✦ Homme 45 ans, fracture complexe du coude droit traité ailleurs par ostéosynthèse
- ✦ Pas de notion de sepsis
- ✦ Le matériel a été enlevé
- ✦ Raide et douloureux
- ✦ CAT ?



- Option choisie: arthroplastie modelante avec distracteur articulaire
- Découverte en per-op d'une zone probablement septique (pas d'interposition)





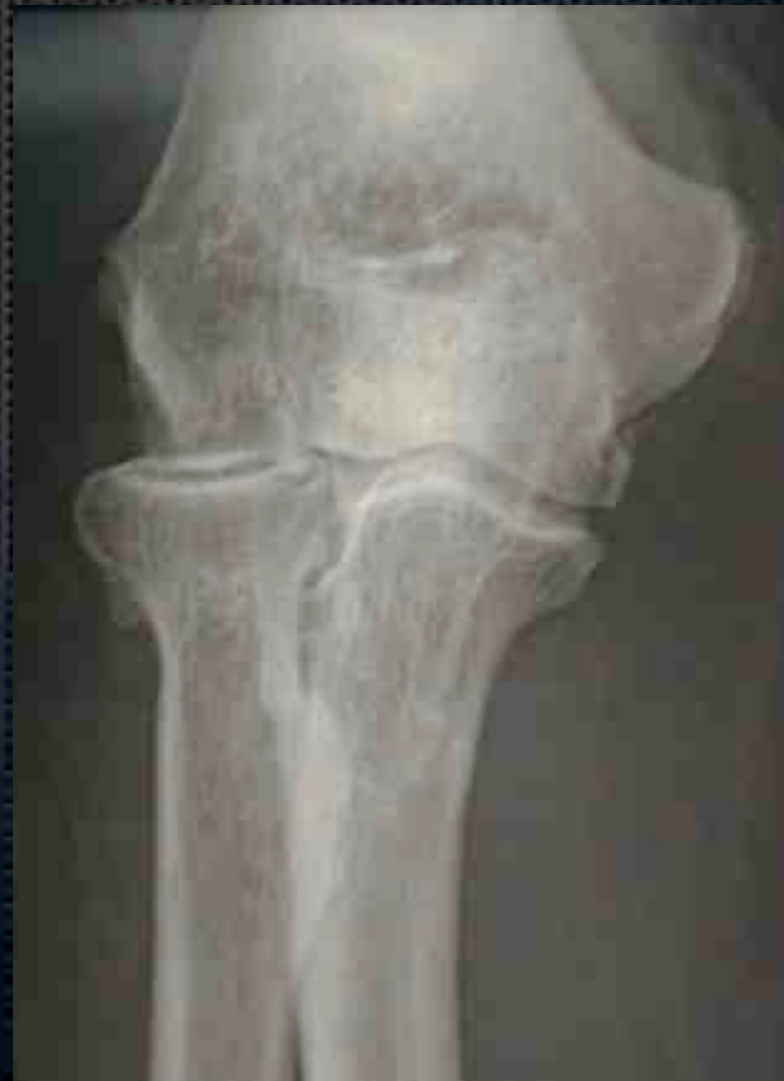
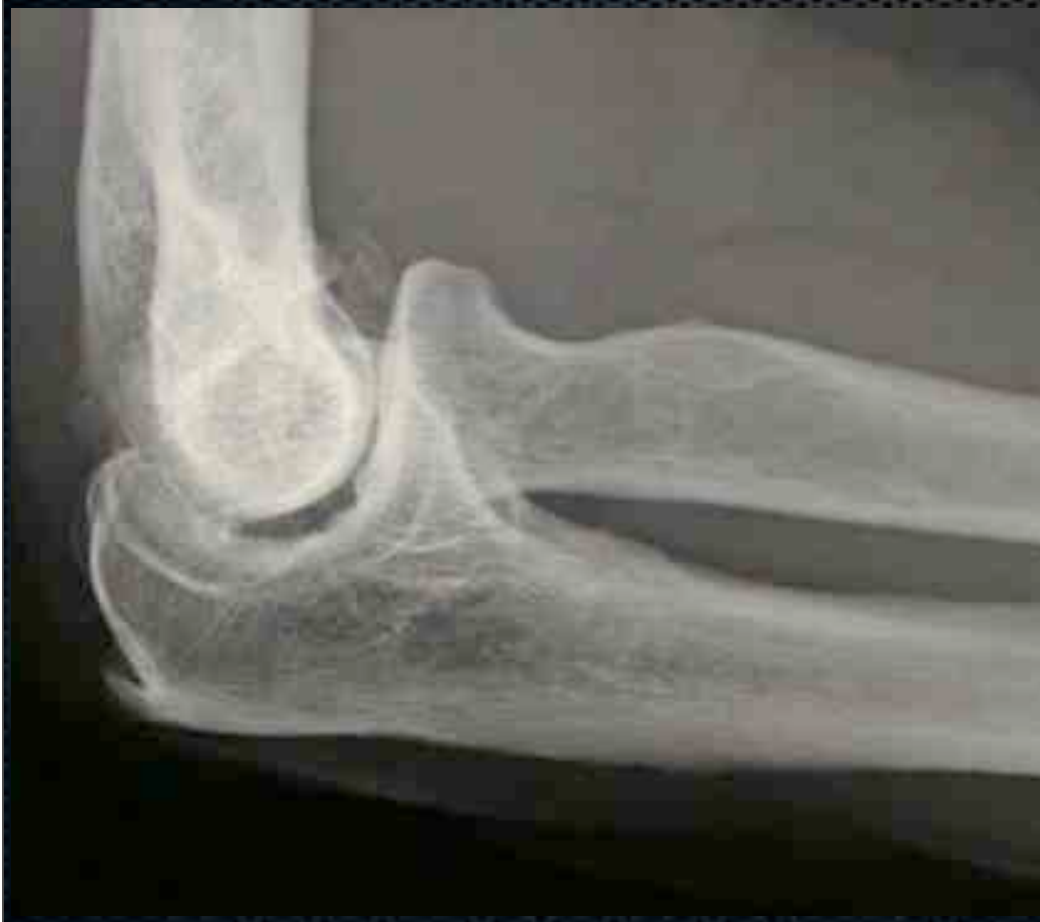
A 3 ans de recul, mobilité 0-20-100, peu de douleurs, peu de gêne, patient satisfait de l'intervention

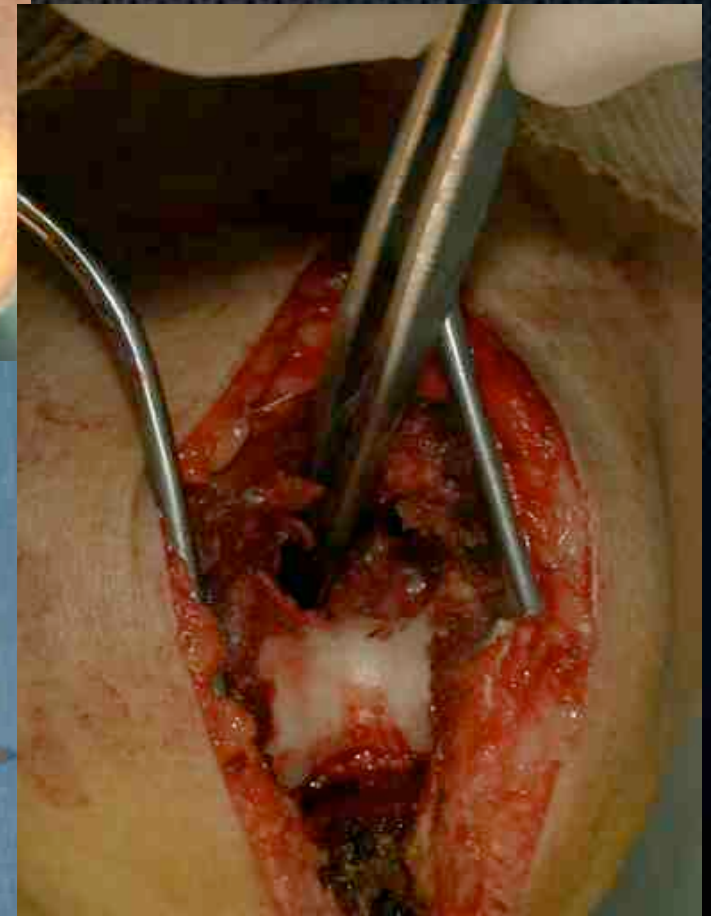
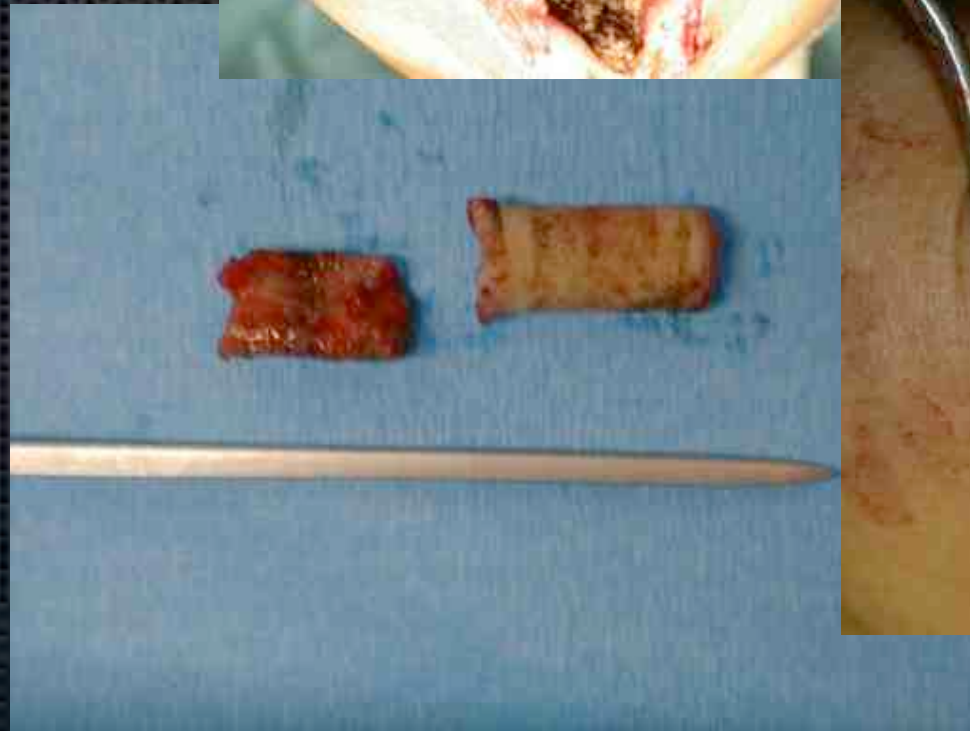
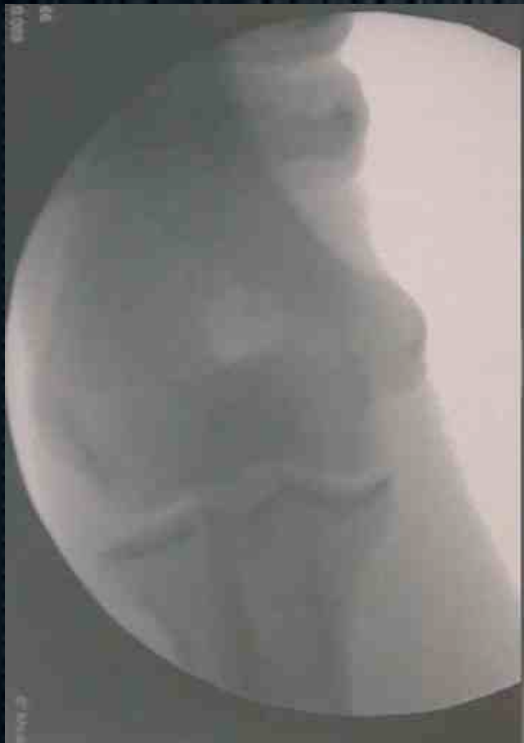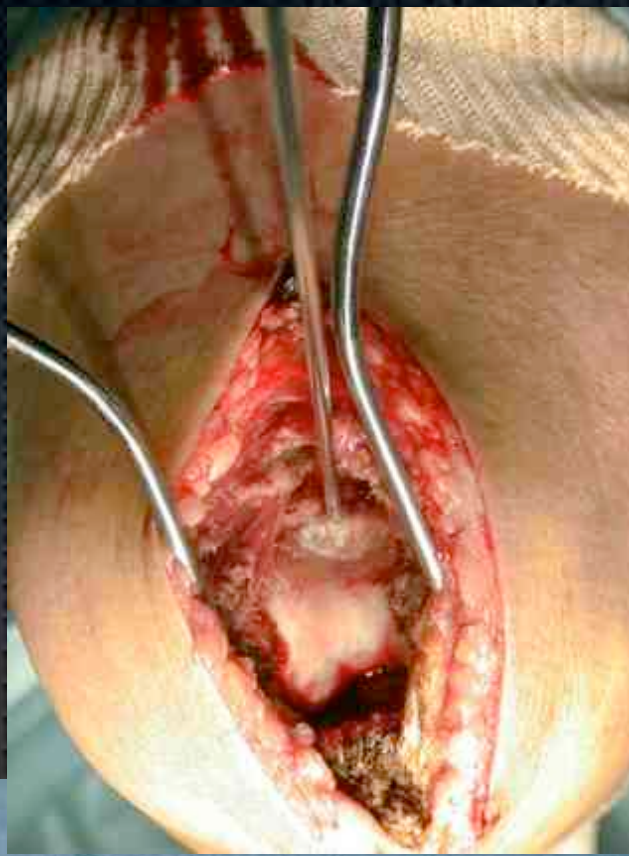


# Dossier 13

- Homme, 69 ans, diabétique ID, aveugle, insuffisant cardiaque et respiratoire
- Très gêné par des douleurs du coude lors des mouvements et par une limitation de la mobilité 0-45-90
- Dg et CAT ?



- ❖ Option choisie:
- ❖ Arthrose essentielle
- ❖ Outerbridge-Kashiwagi



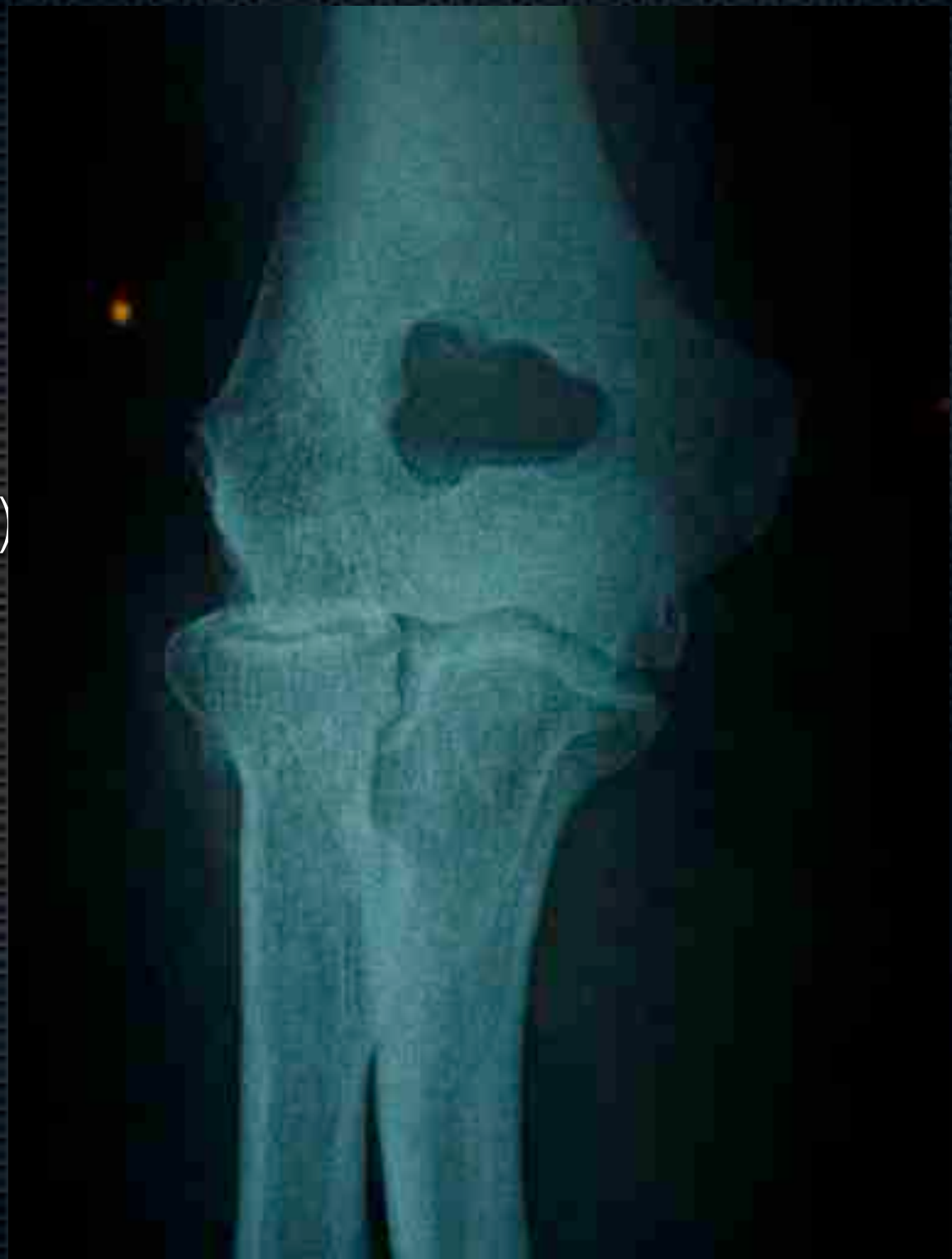- ✦ Résultats:

- ✦ Suites très simples  
(mobilisation immédiate)

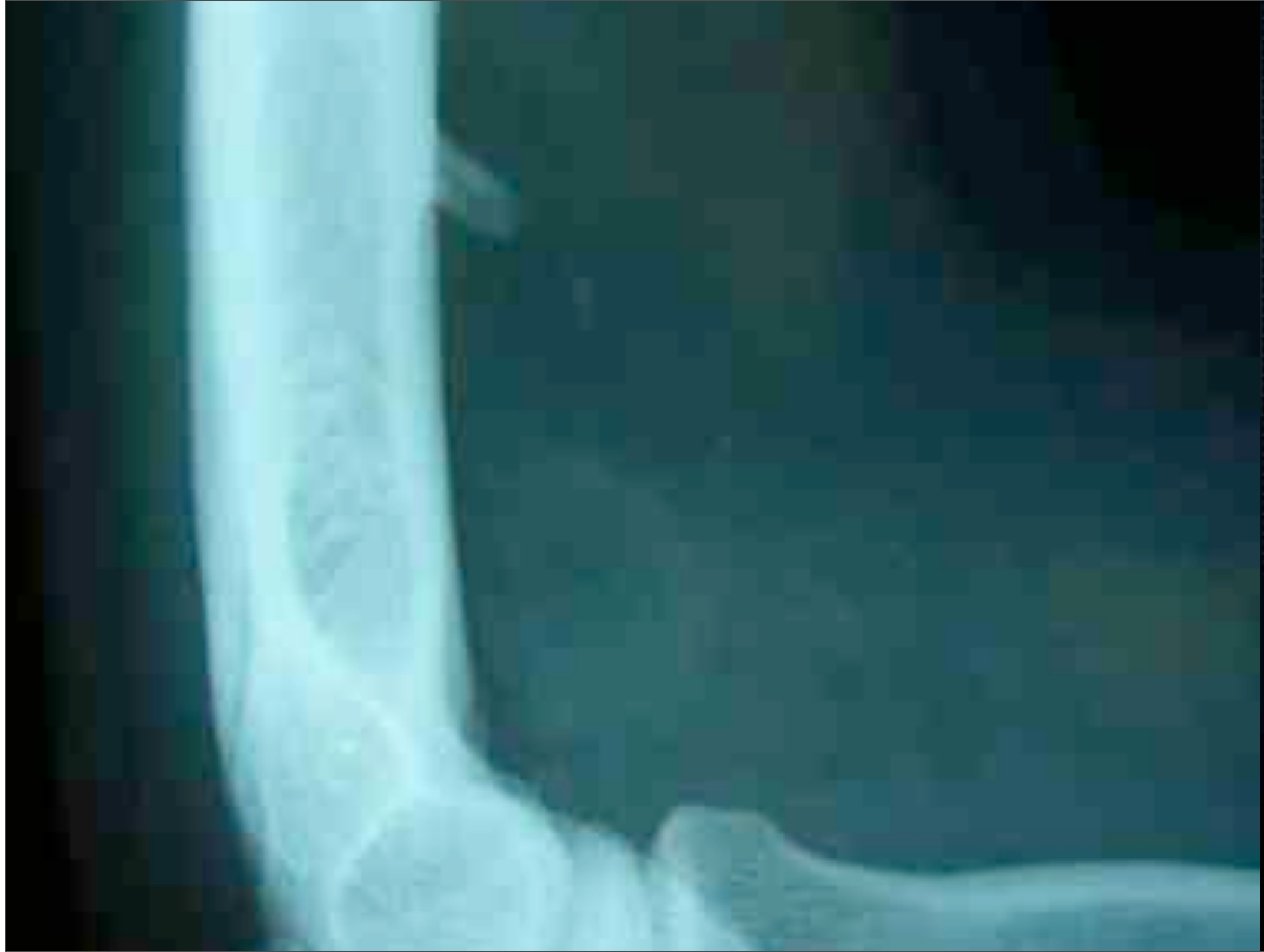- ✦ Pas de douleurs

- ✦ 0-25-120

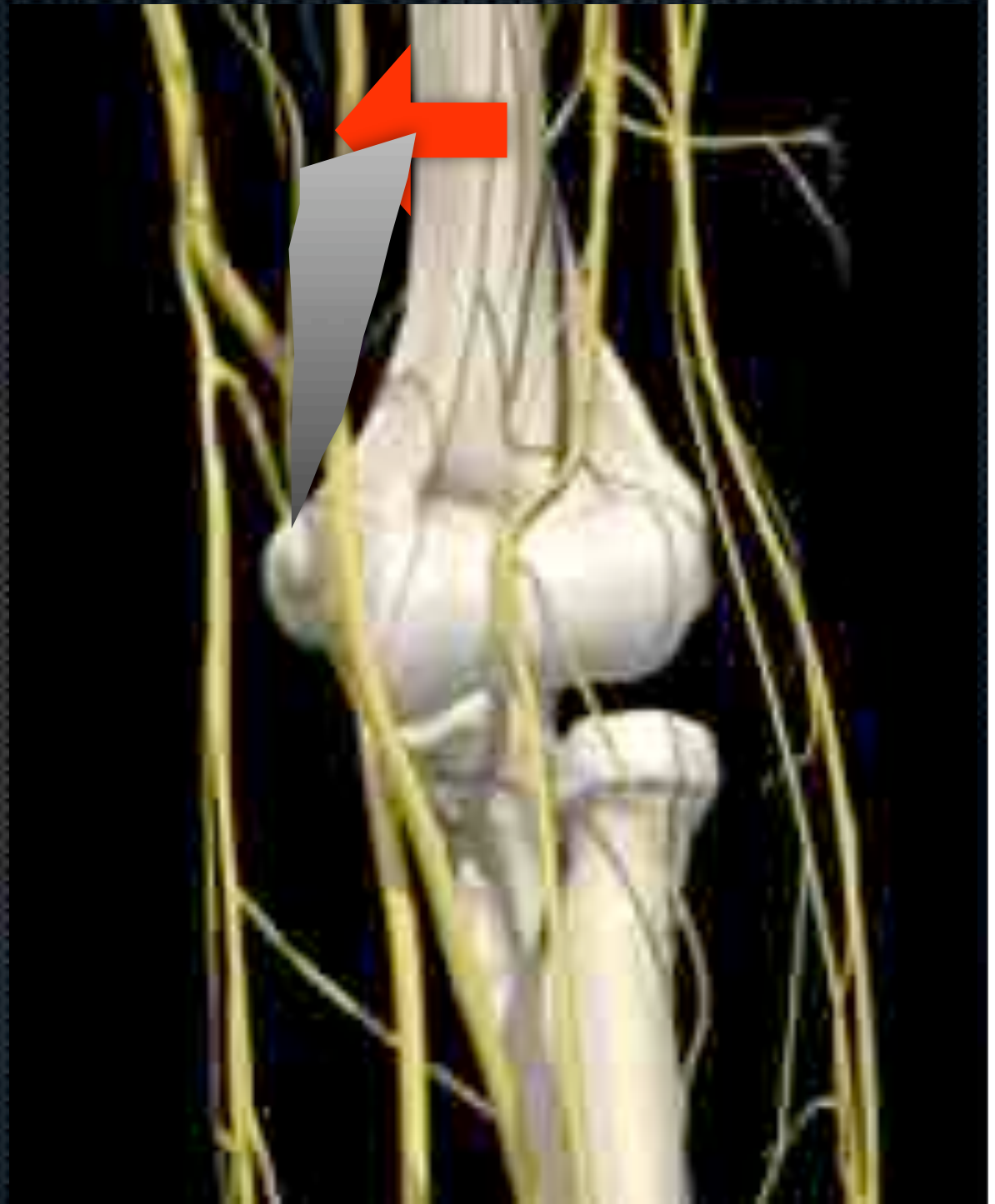- ✦ Enchanté



# Dossier 14



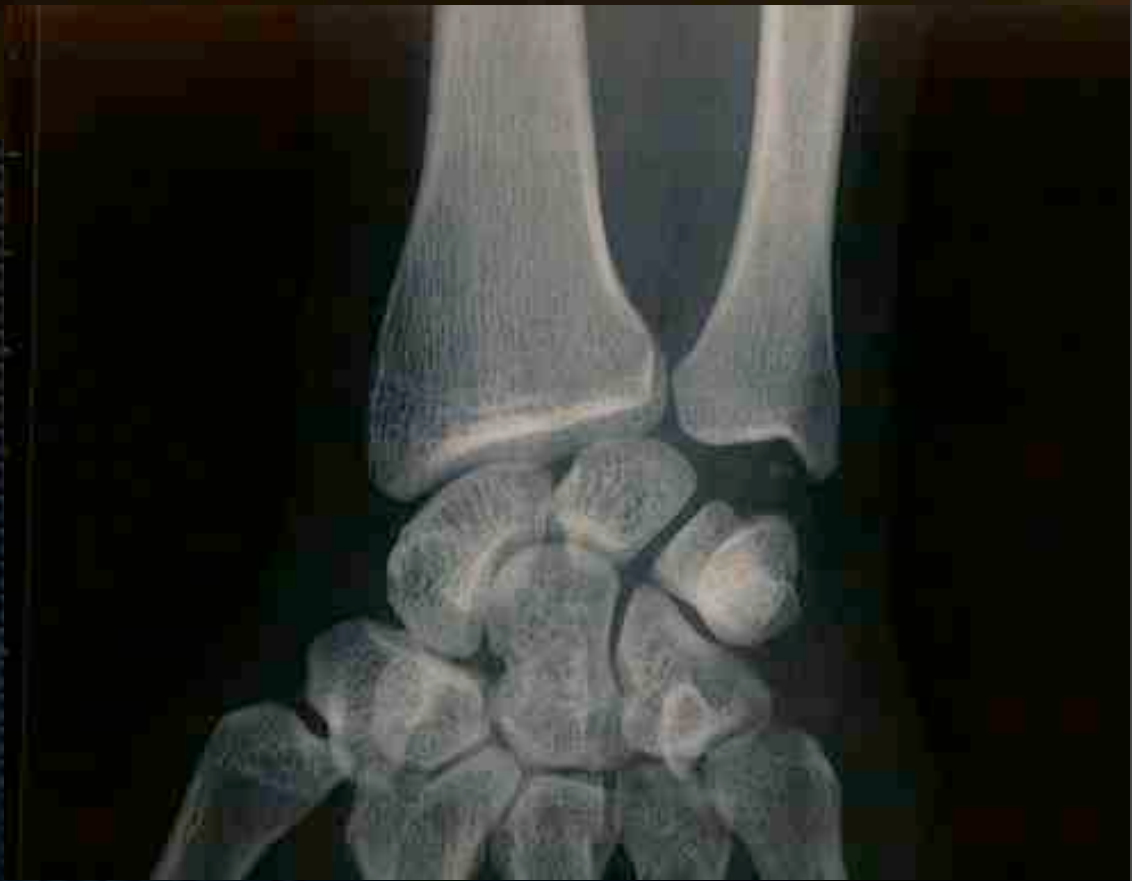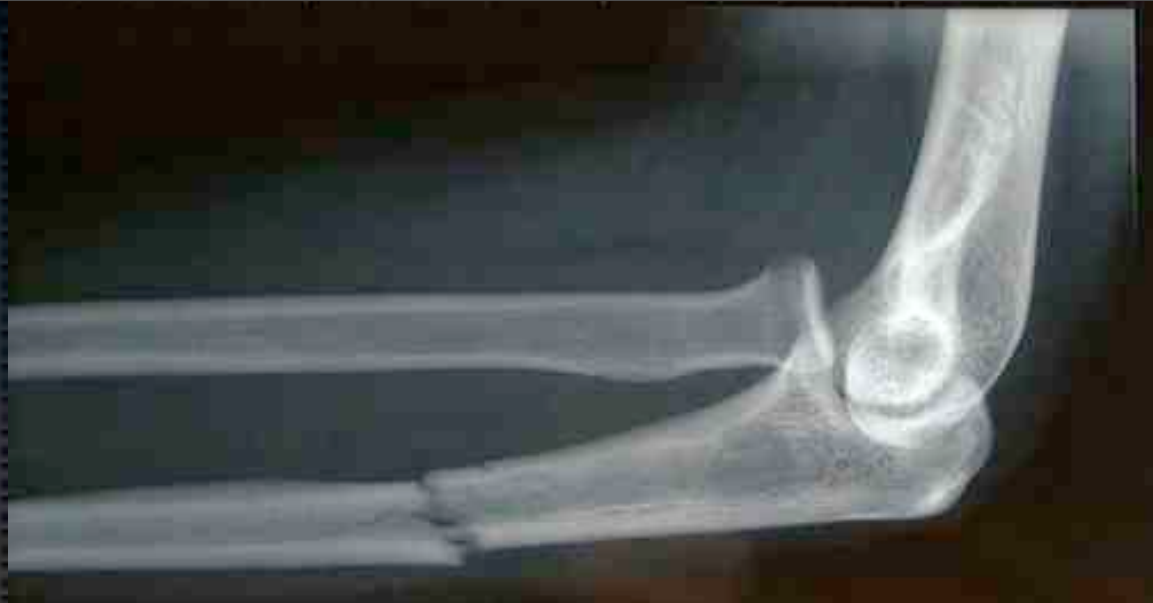- Nerf médian comprimé par une lame fibreuse tendue entre l'apophyse de Struthers



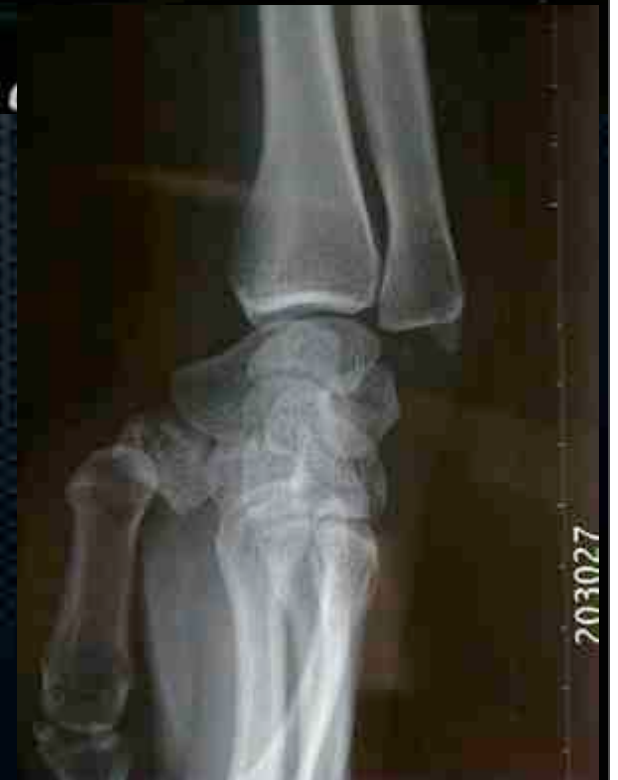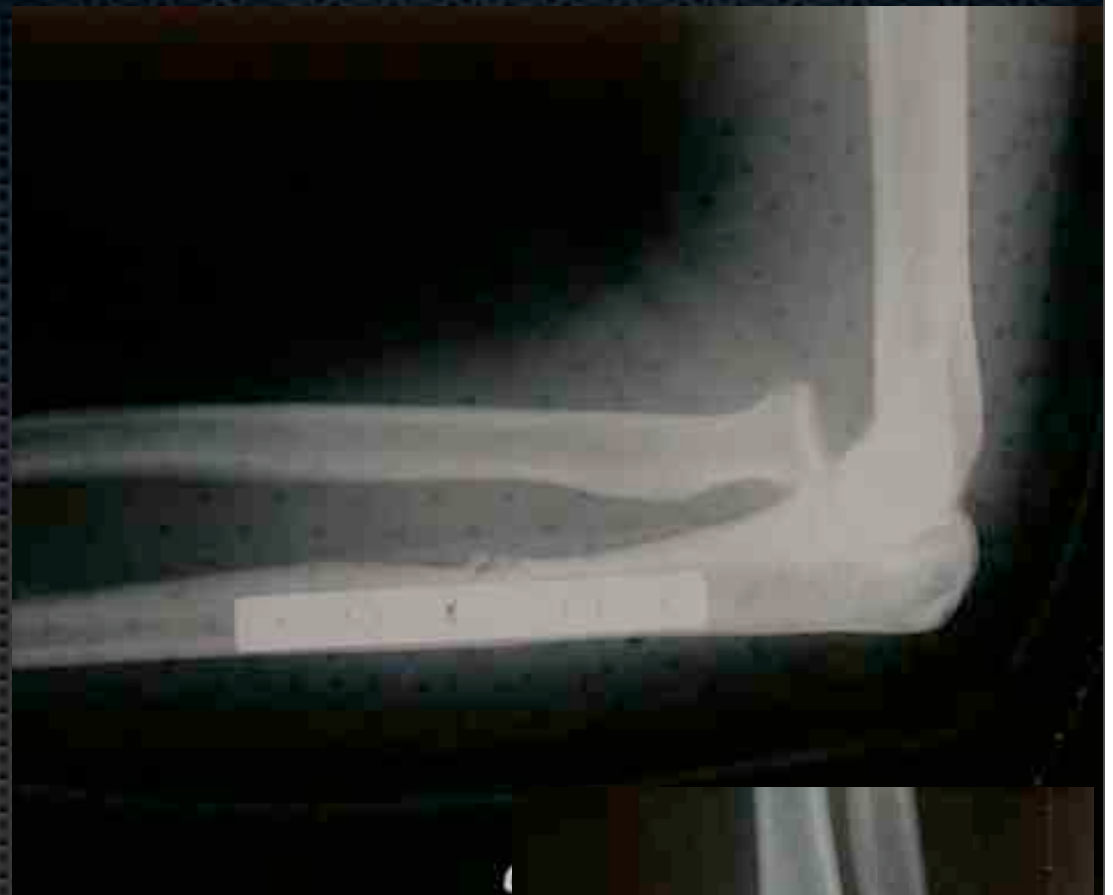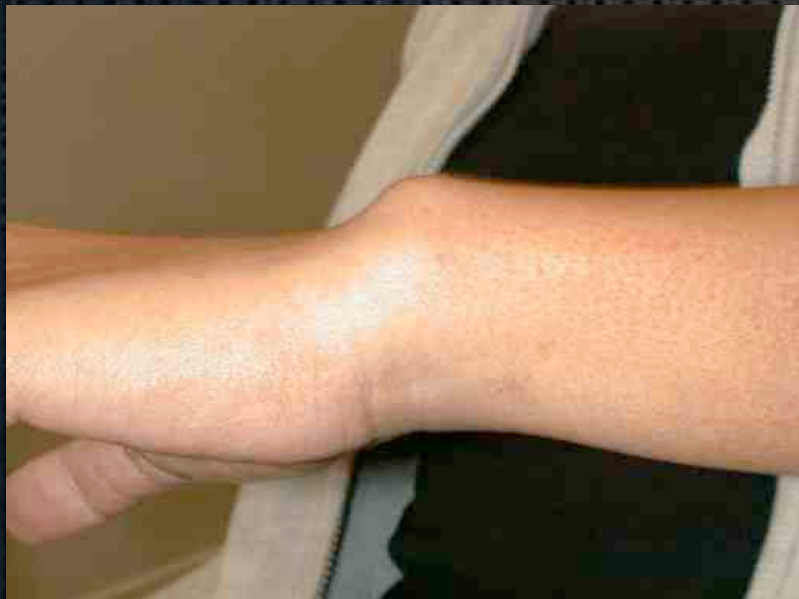# Dossier 15



- Femme 19 ans, sportive haut niveau, chute sur le poignet à l'entraînement
- Dg et CAT ?



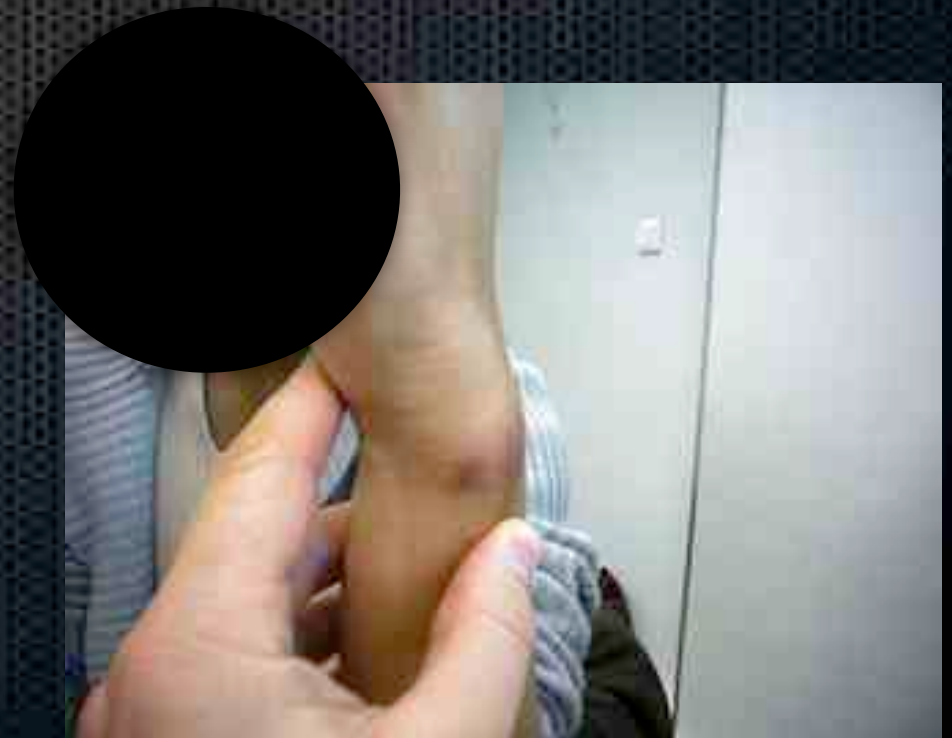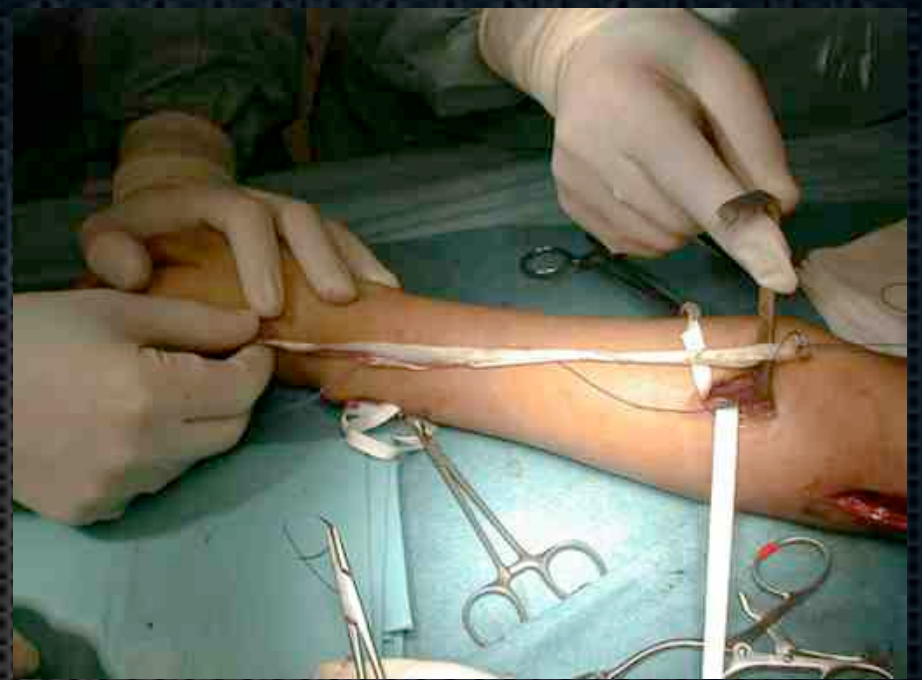
- ❖ Dg: Lésion d'Essex-Lopresti
- ❖ Prise en charge insuffisante en urgence
- ❖ CAT ?



- Option choisie:

- Ligamentoplastie (Soubeyrand)

- Chirurgie 2aire RUD



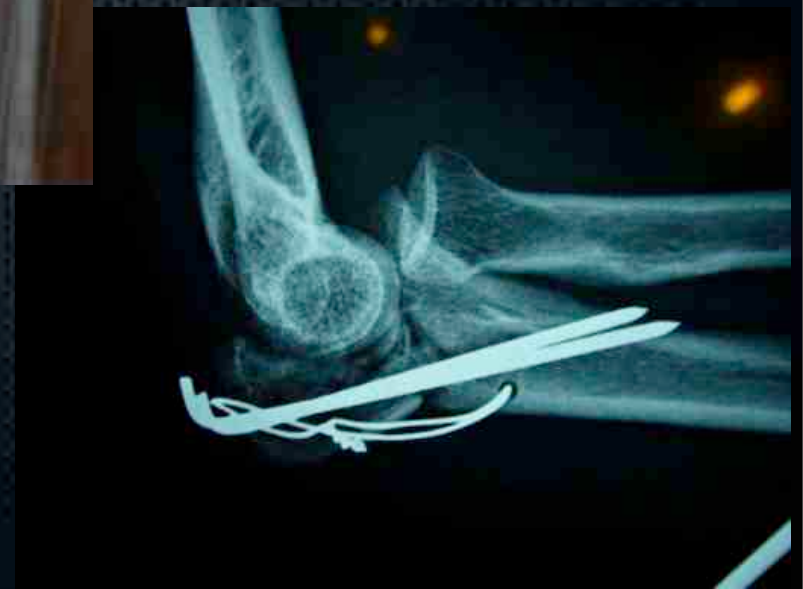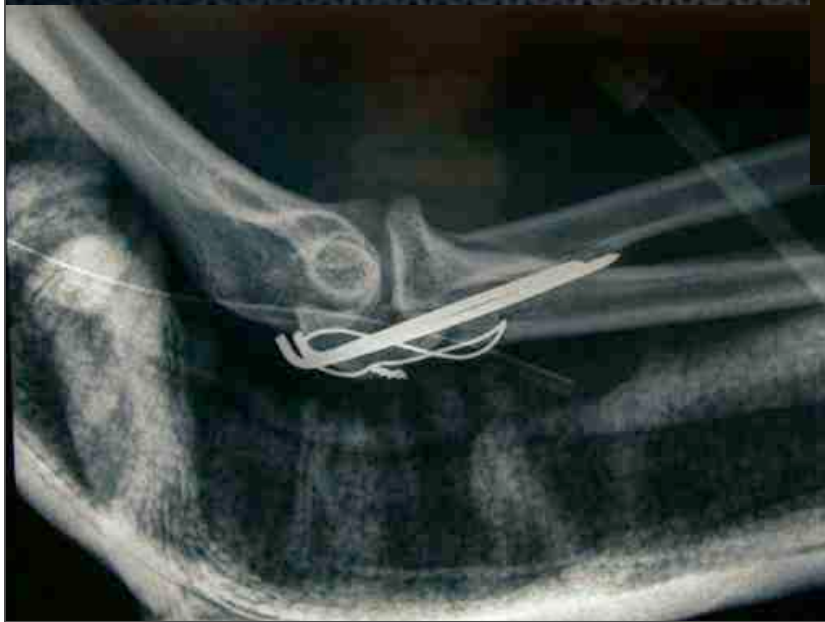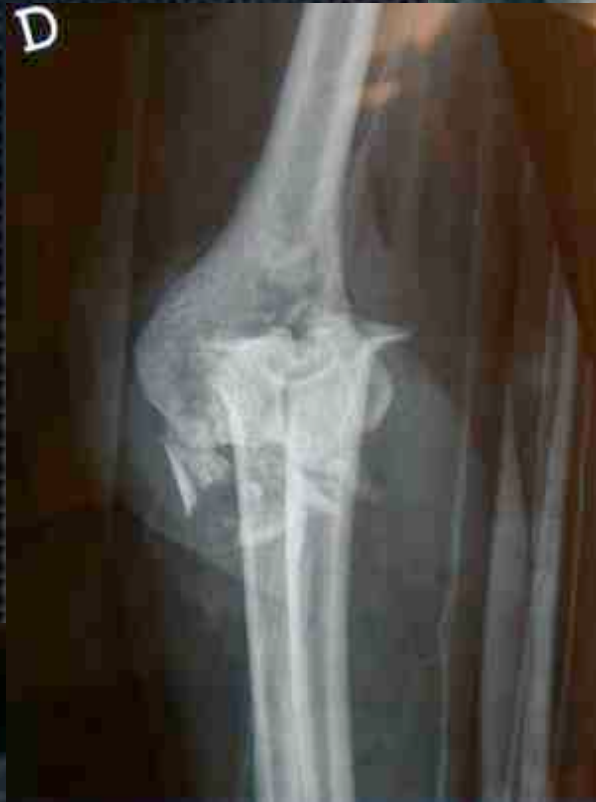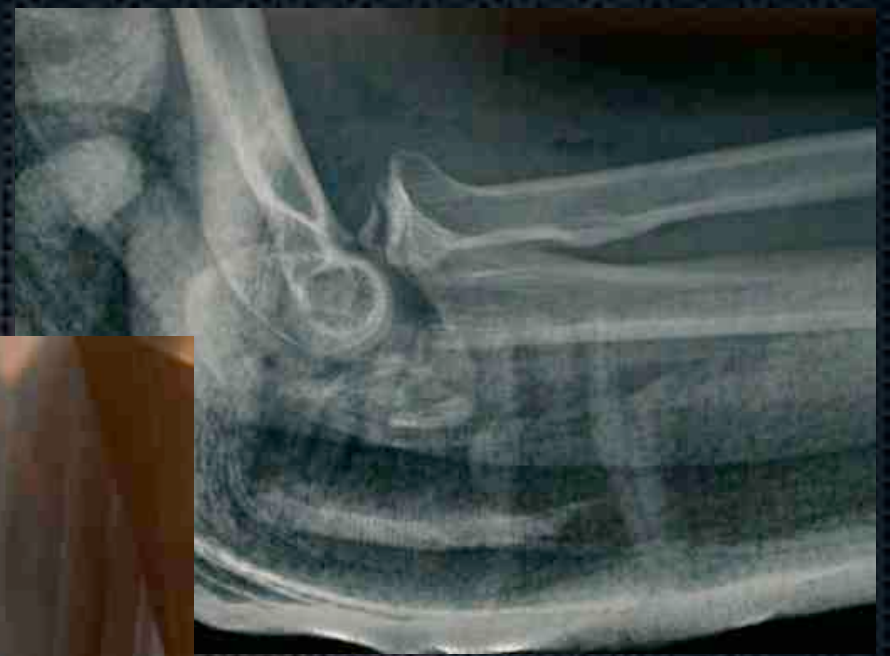# Dossier 16

- ❖ Femme 35 ans,  
maltraitance familiale

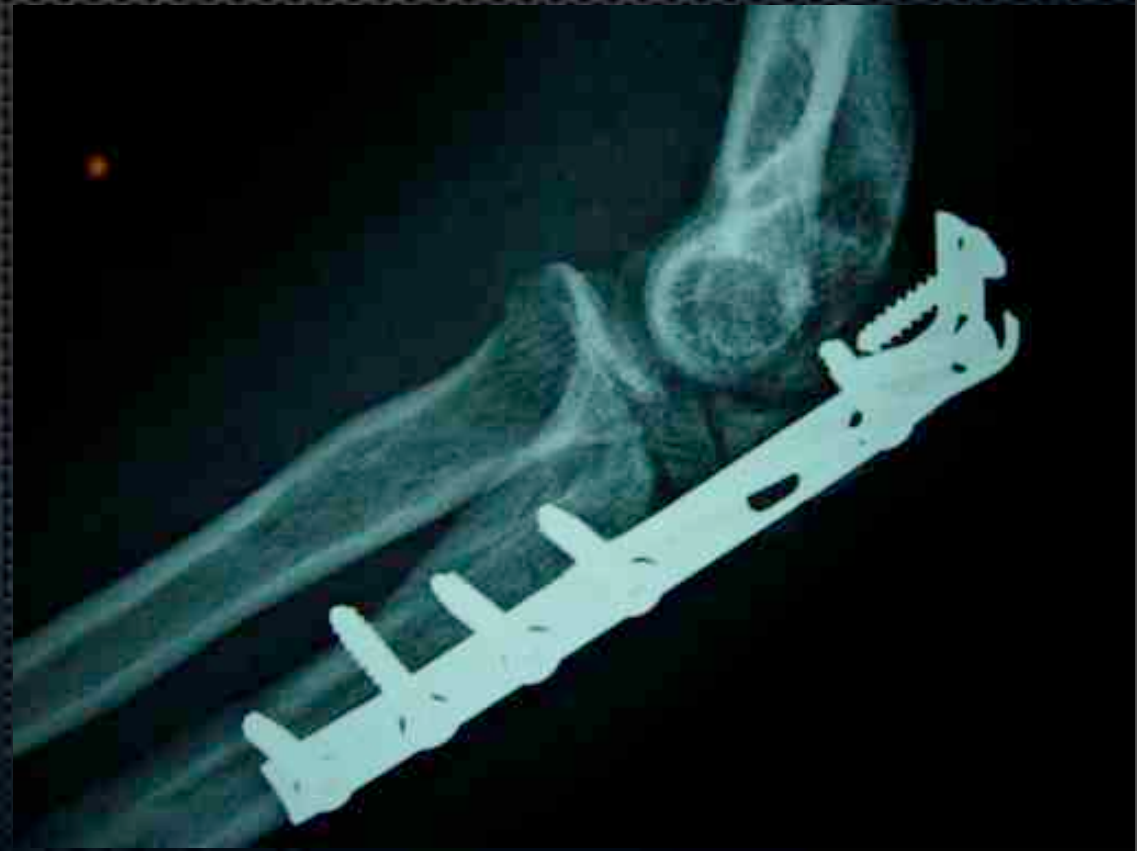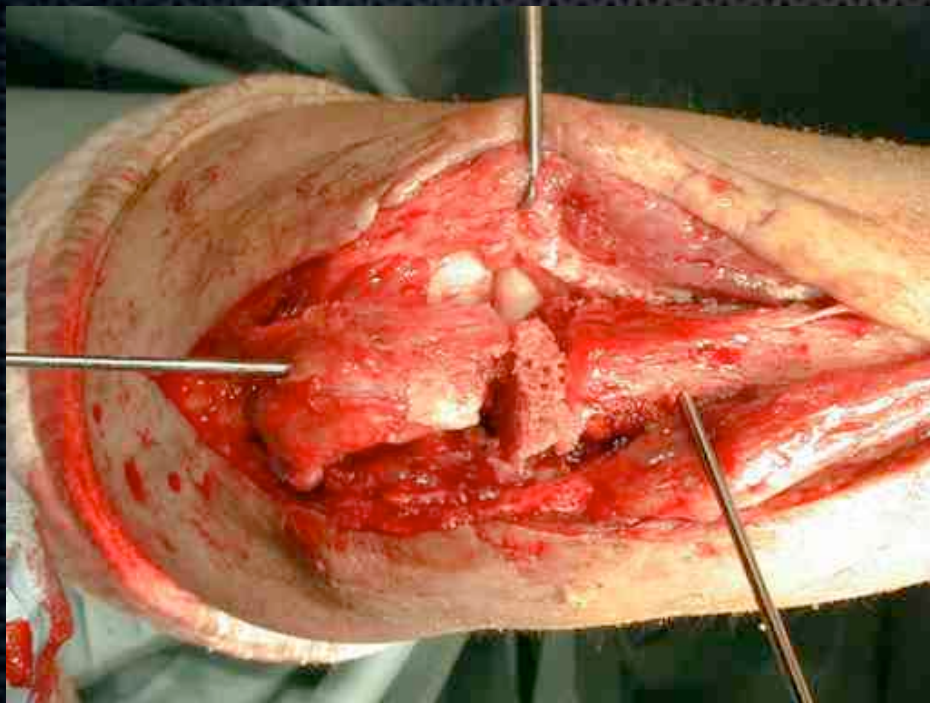
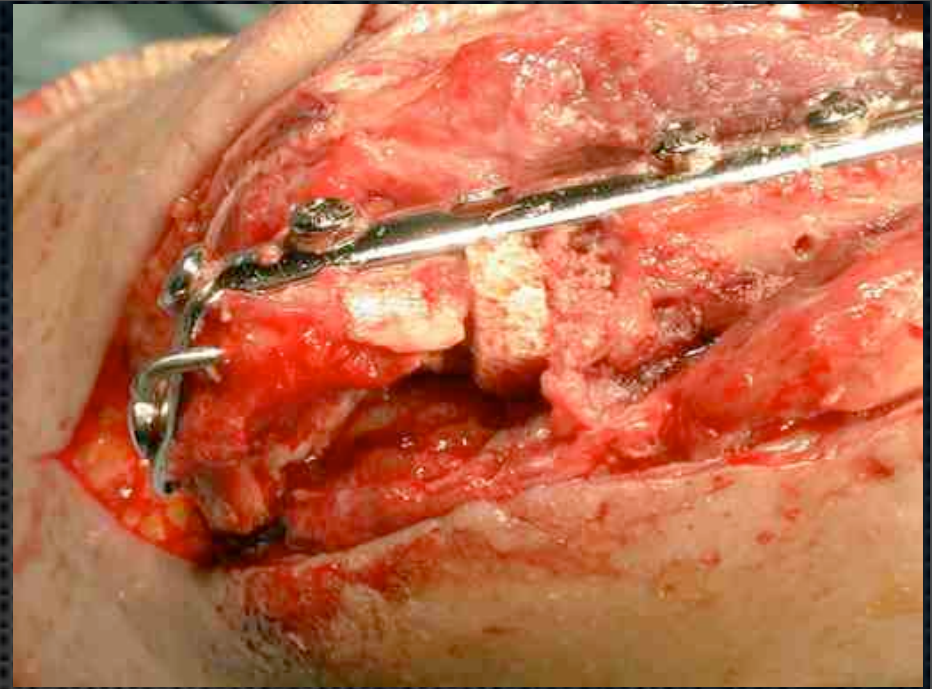
- ❖ Fracture coude  
dominant

- ❖ Radios à 1 mois  
post-op

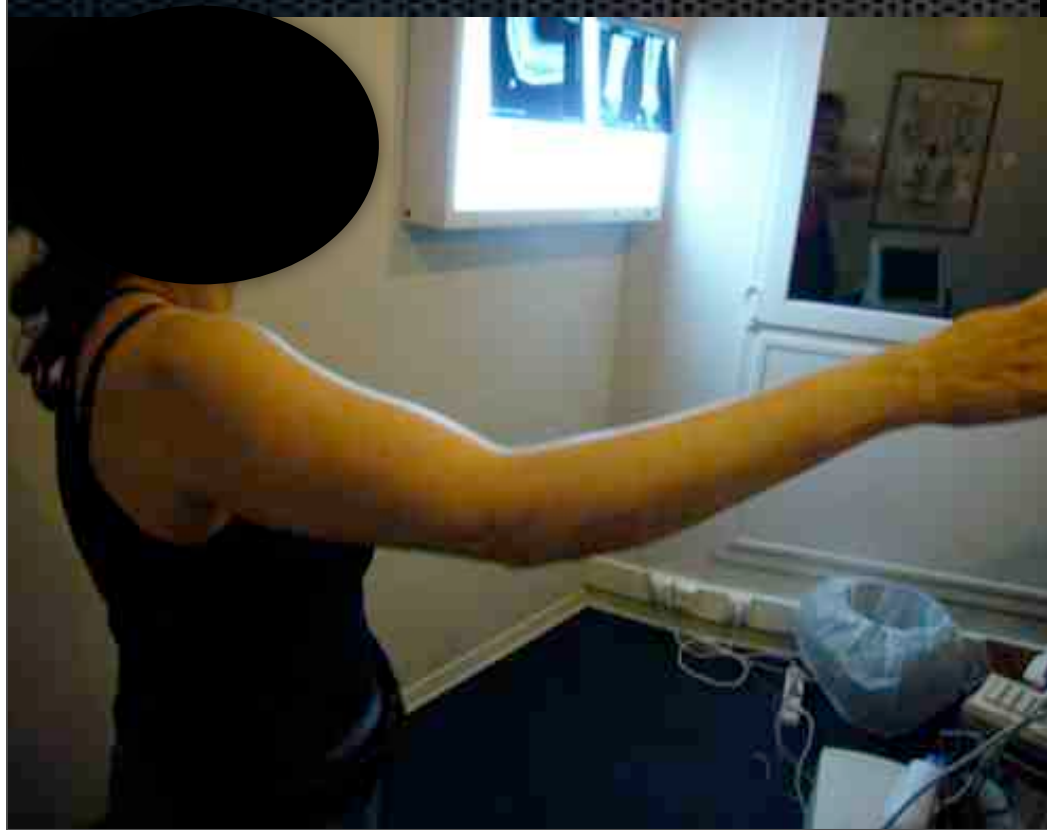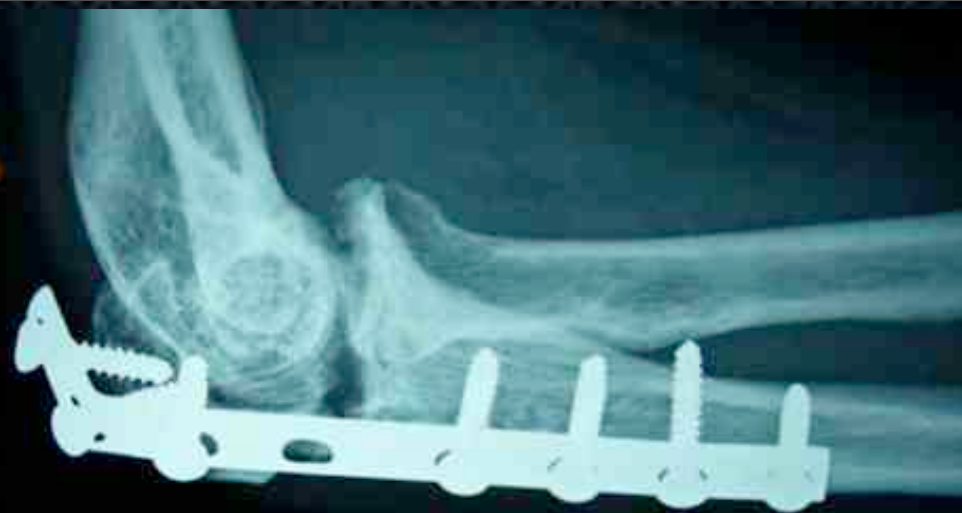- ❖ CAT ?



- ❖ Fracture de Monteggia
- ❖ Ostéosynthèse insuffisante
- ❖ Reprise par plaque et comblement osseux



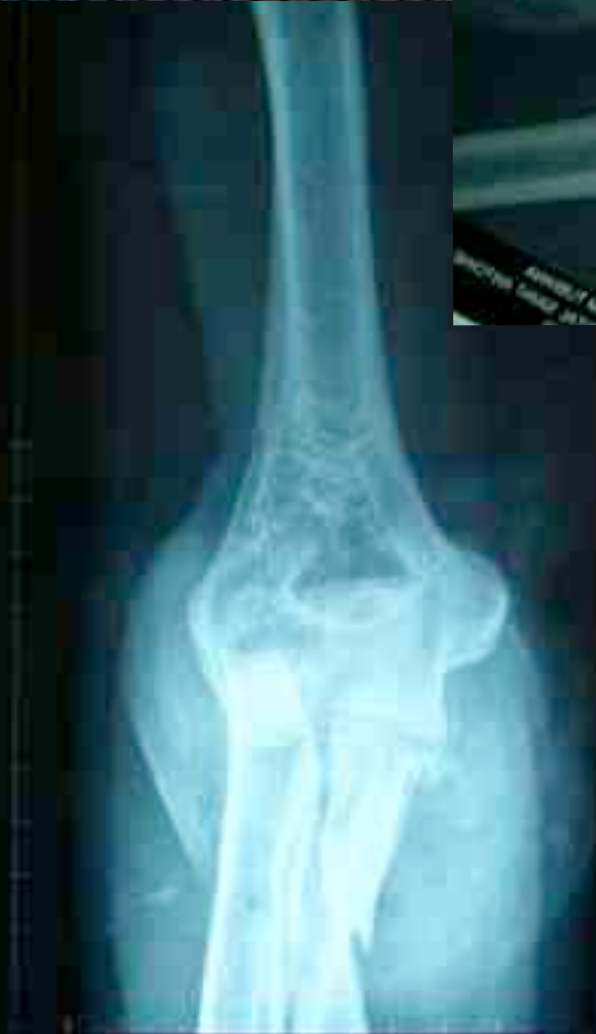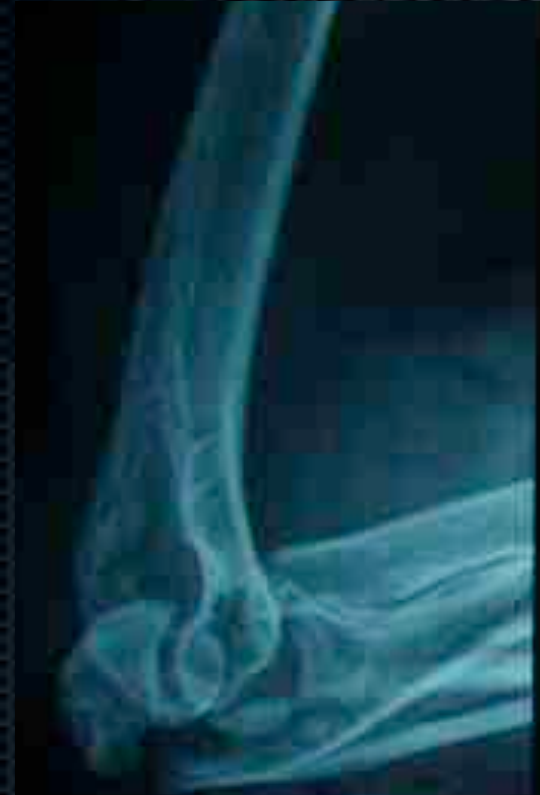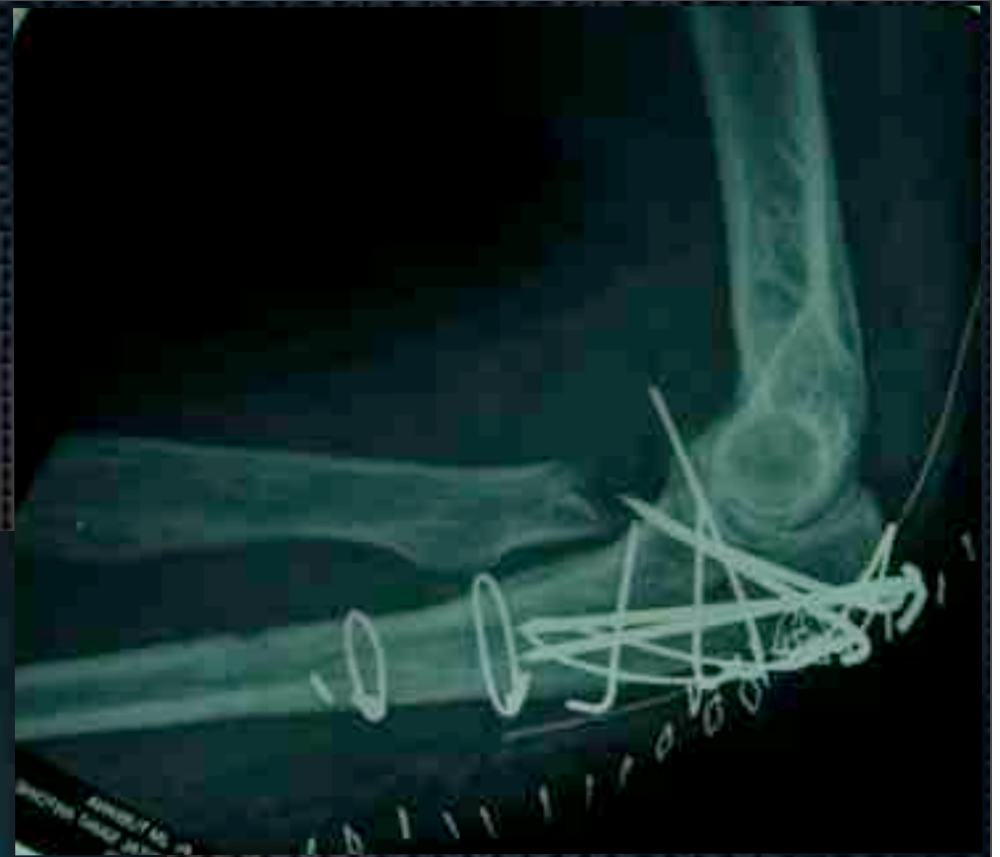- ✦ Pseudarthrose bien tolérée
- ✦ Pas de reprise



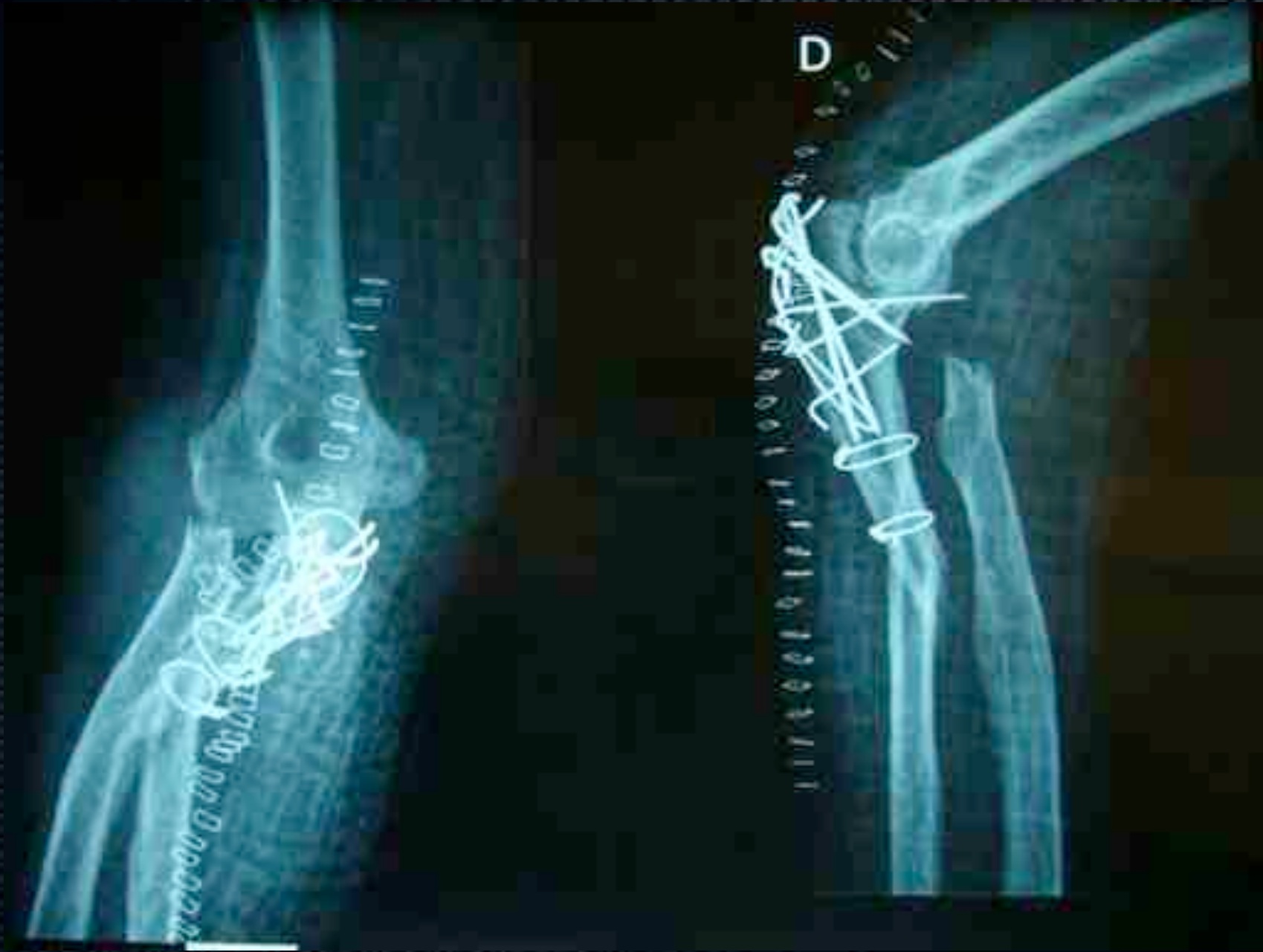# Dossier 17



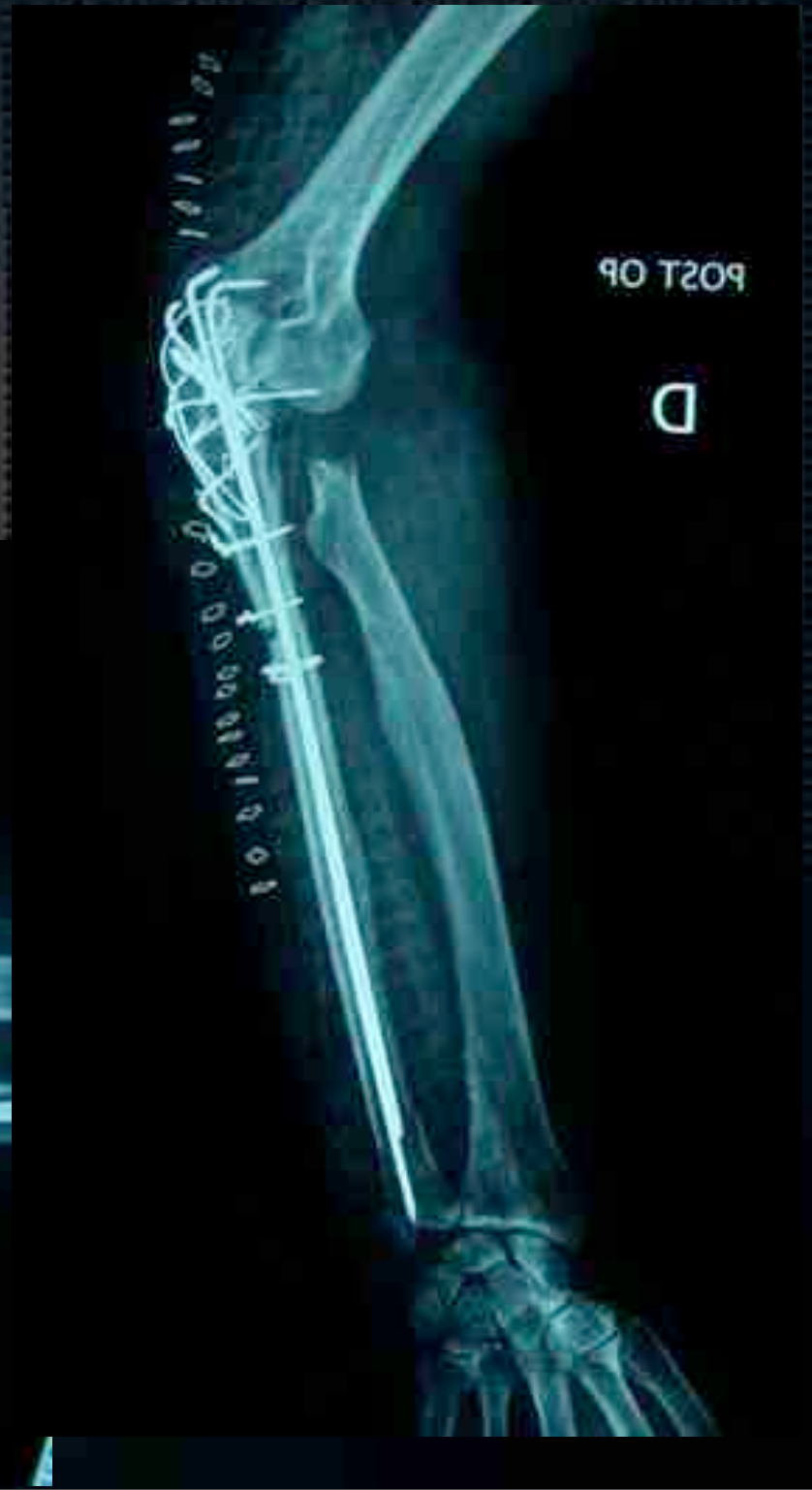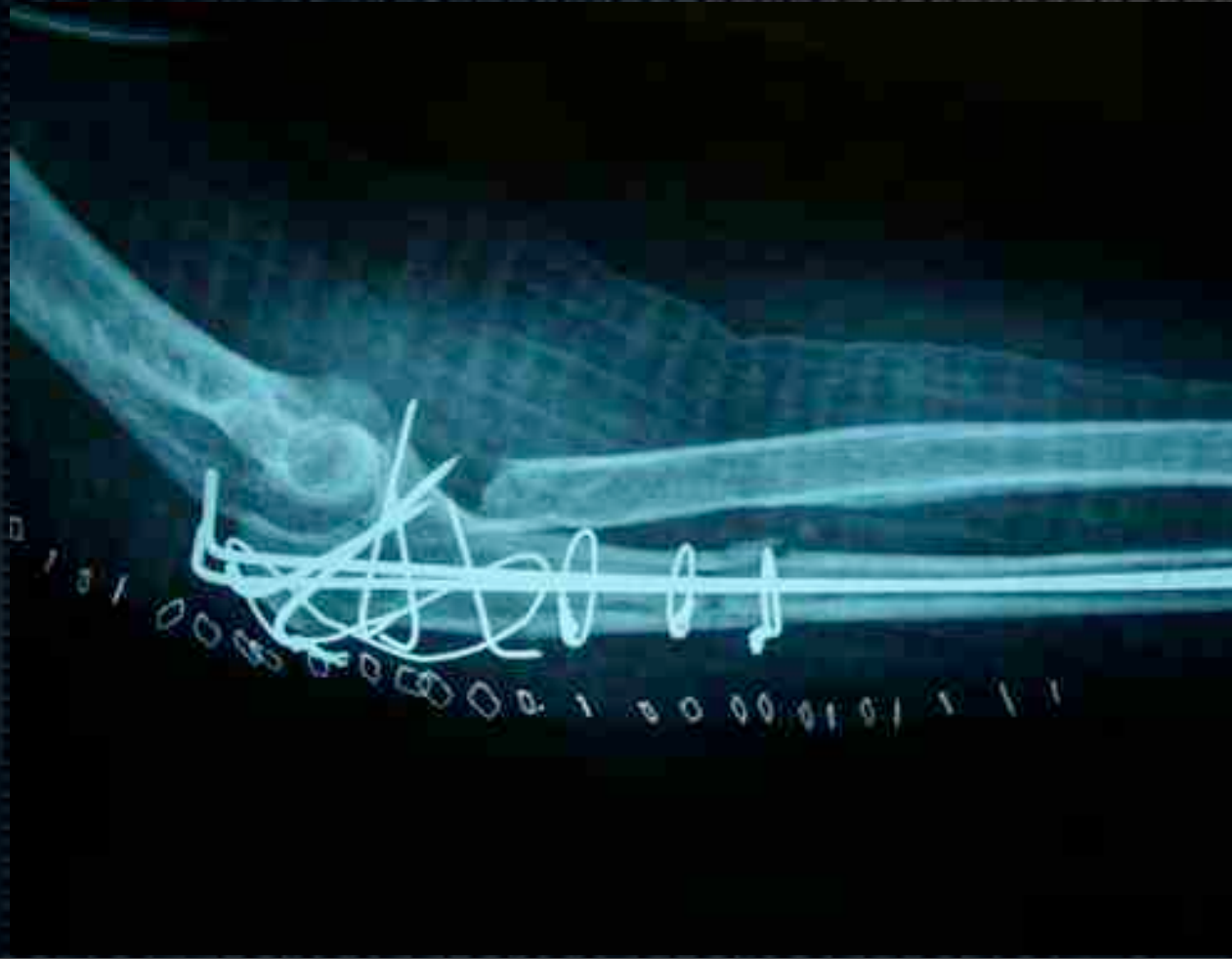- Femme 70 ans, fracture du coude, opérée en urgence, la nuit, tout seul...



- Staff du matin indulgent mais,



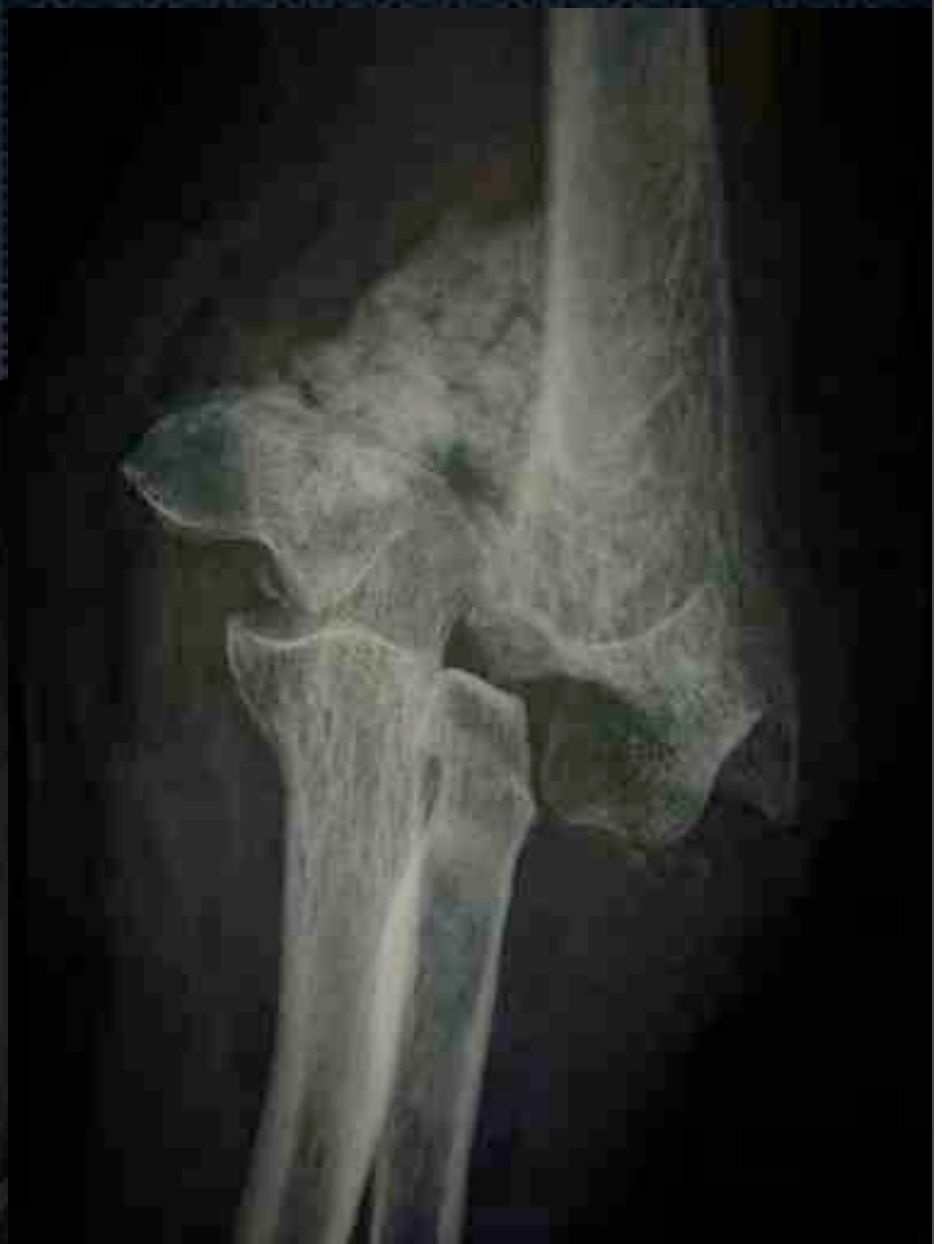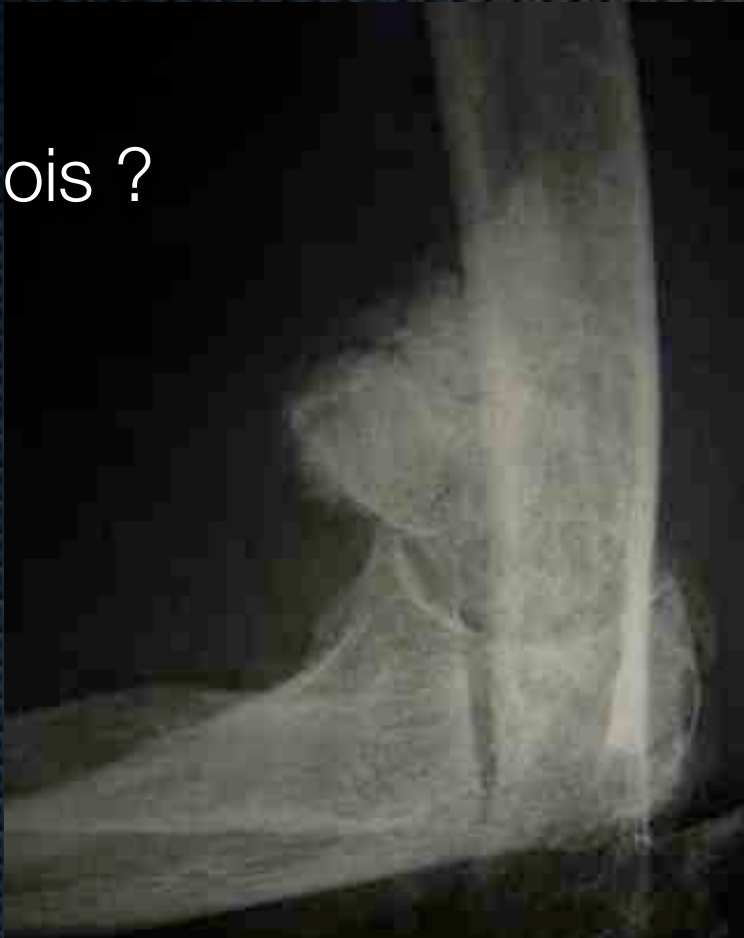Pour l'instant, cela tient !



# Dossier 18

- Femme 74 ans, Alzheimer débutant, fracture complexe du coude négligée

- CAT à 1 mois ?



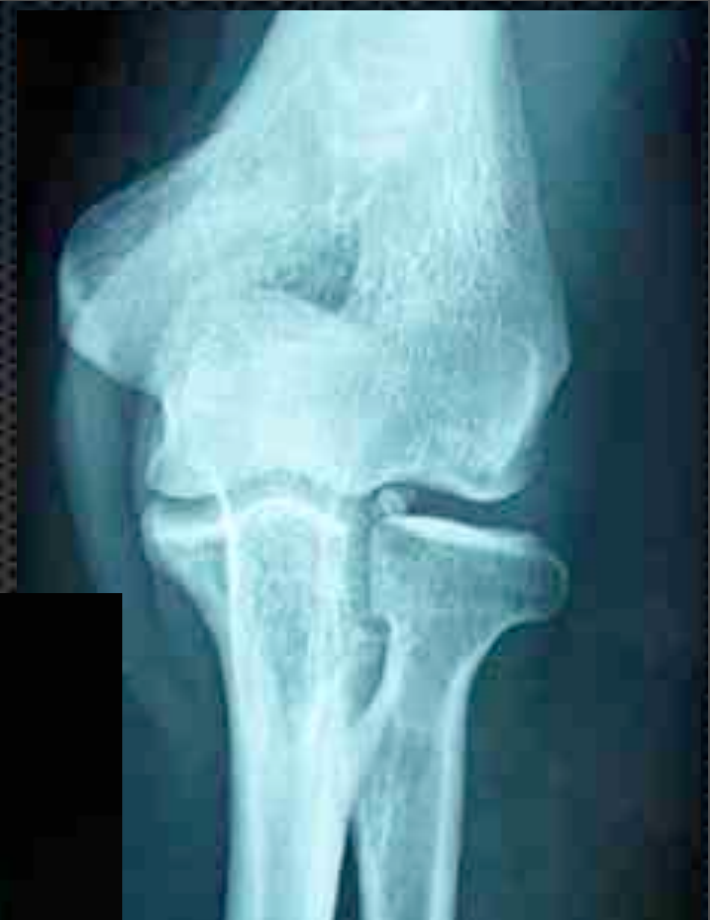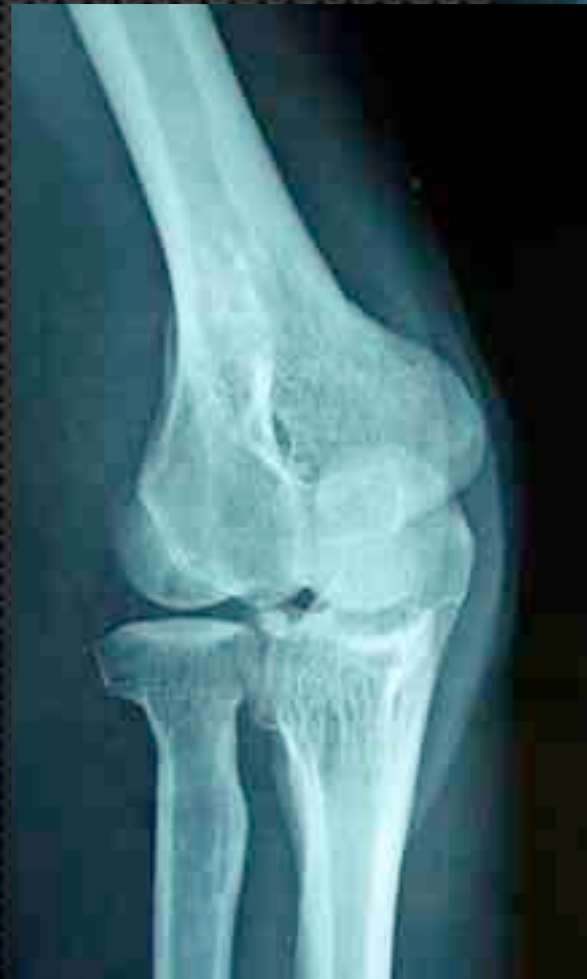- Option choisie: Rien, se plaint d'un coude déformé



# Dossier 19

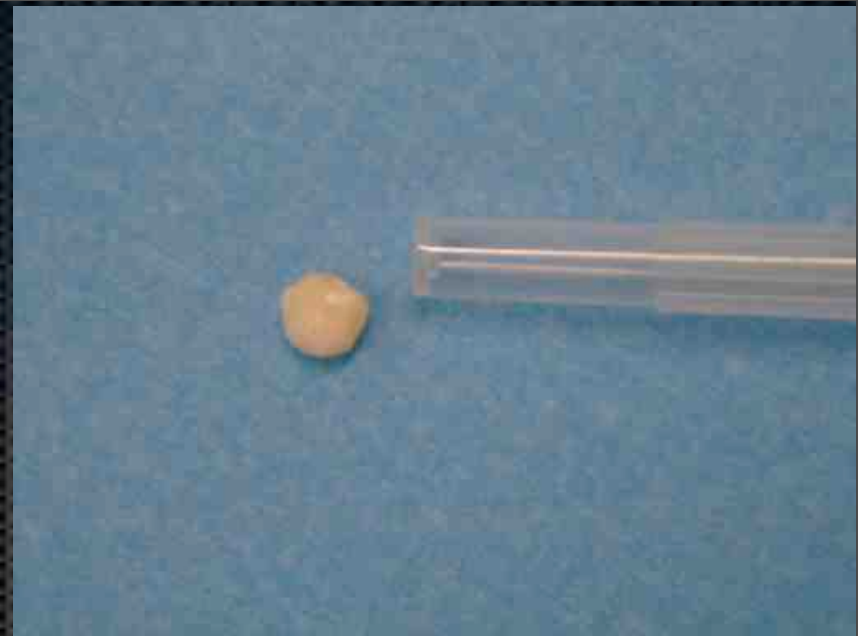- Homme, 34 ans, sportif, se plaint de douleurs et blocages du coude dominant

- CAT ?





- ✦ Option choisie:
  - ✦ Ablation sous arthroscopie



# Dossier 20

- ❖ Fracture complexe du coude traité par prothèse chez un homme de 55 ans
- ❖ Se plaint d'un déficit d'extension
- ❖ CAT ?

